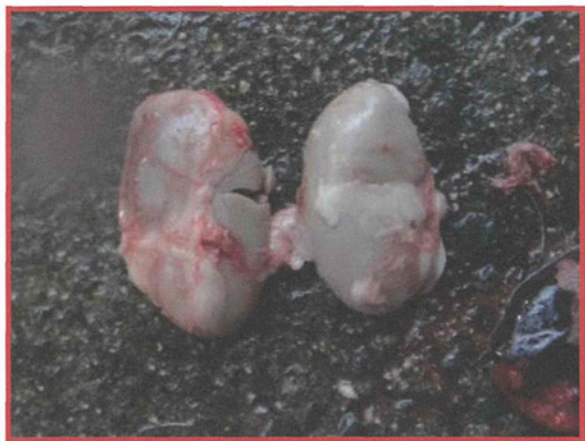
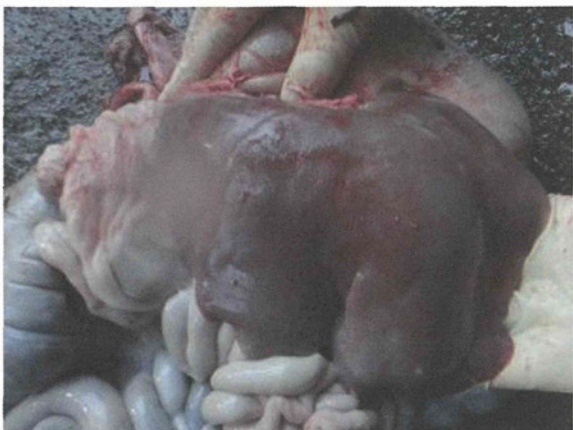
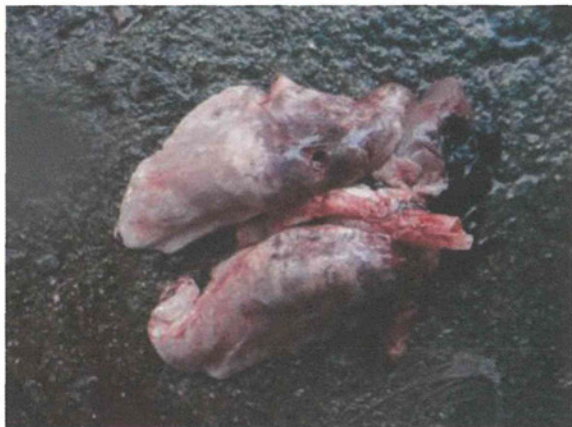43

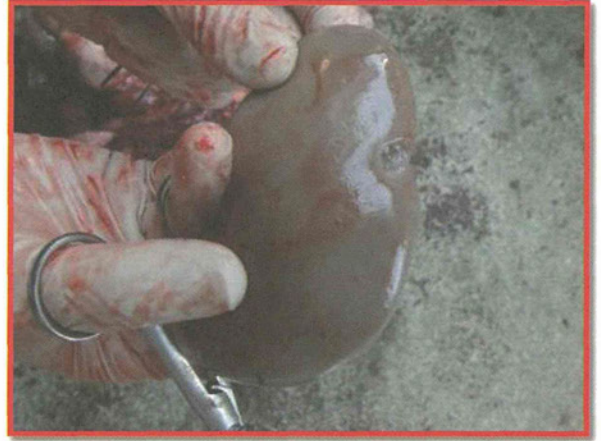
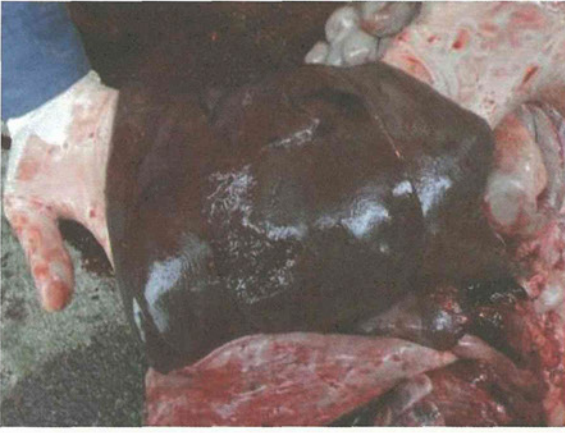
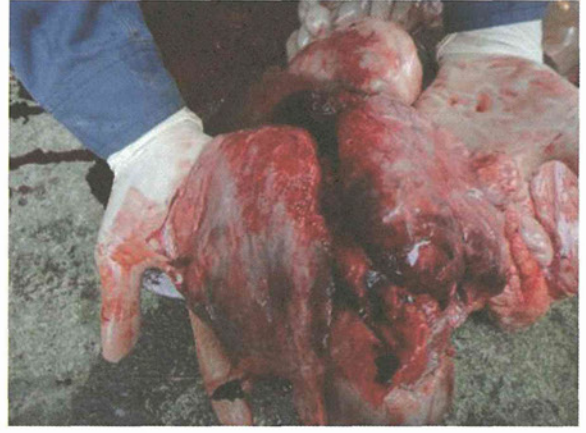腎臓が退色

44

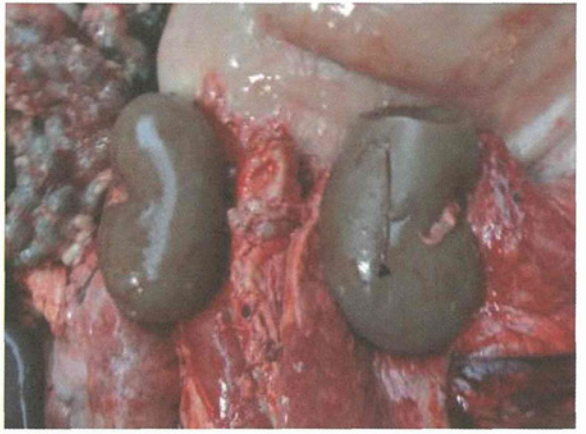
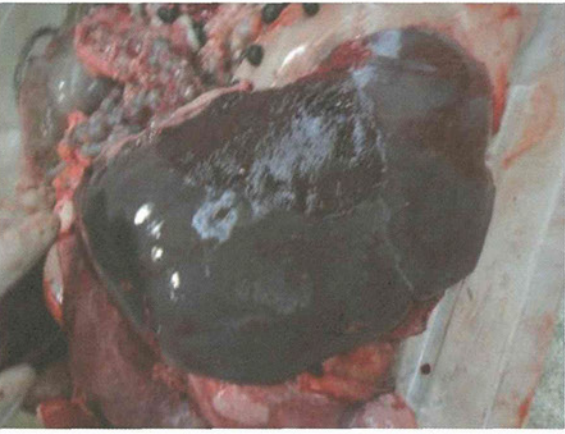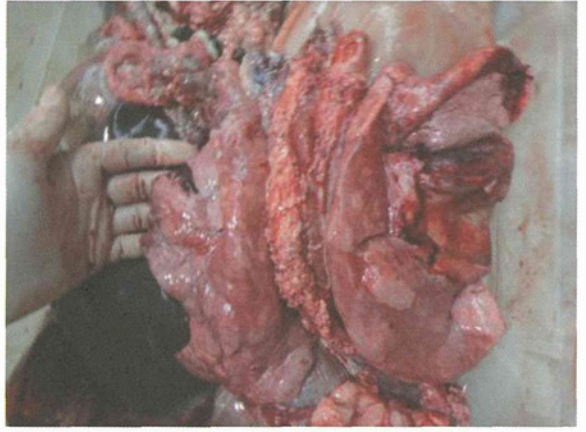


45

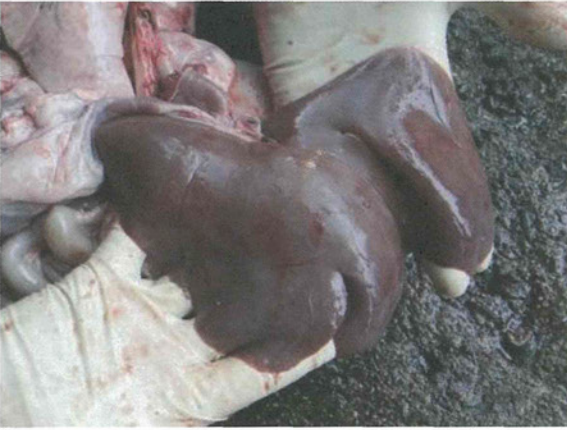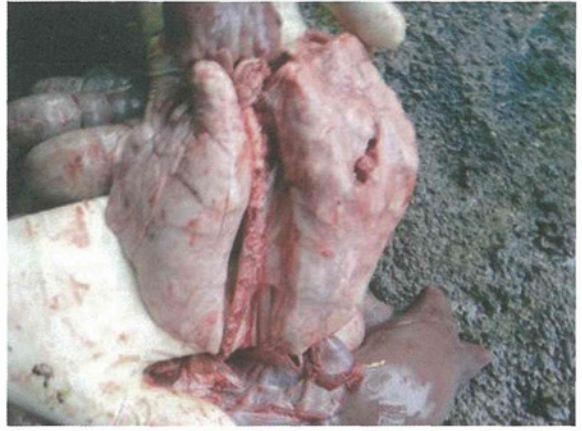


腎臓に水泡

46



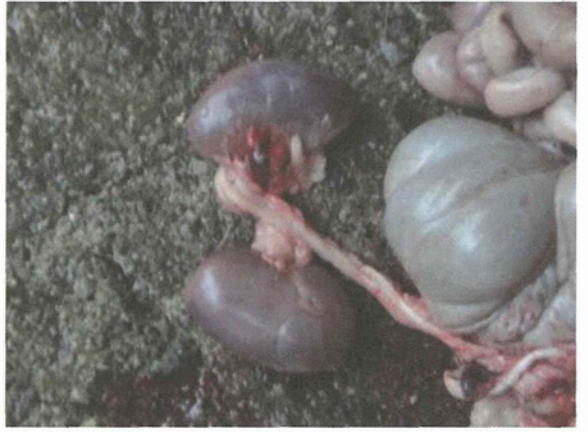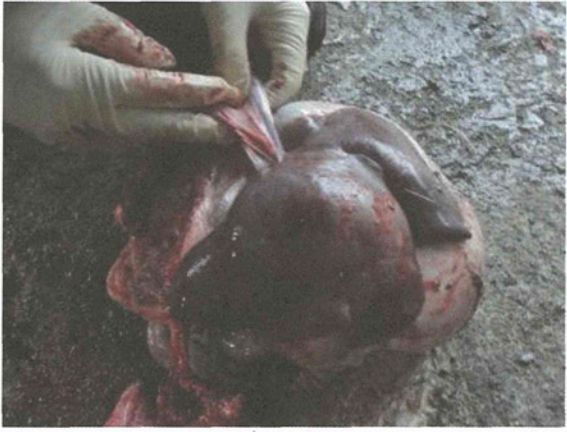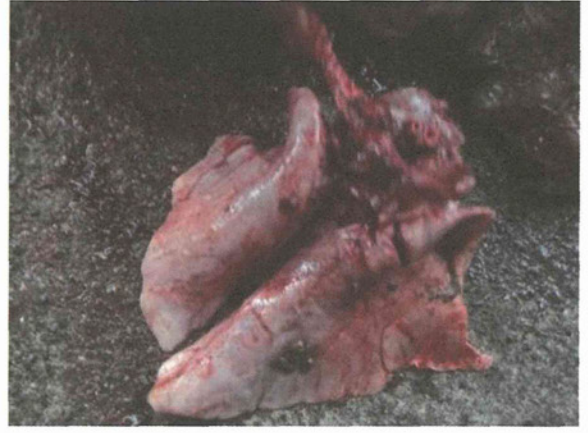
47



48



49



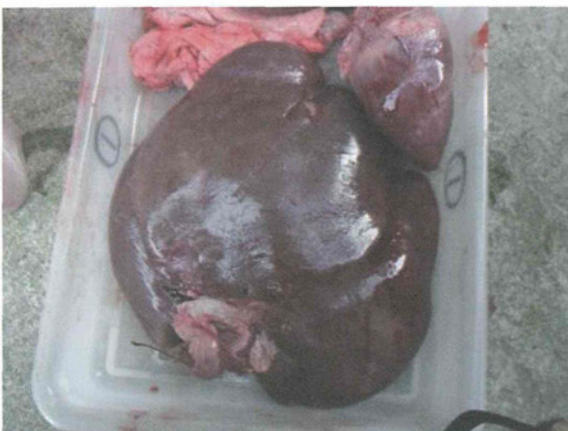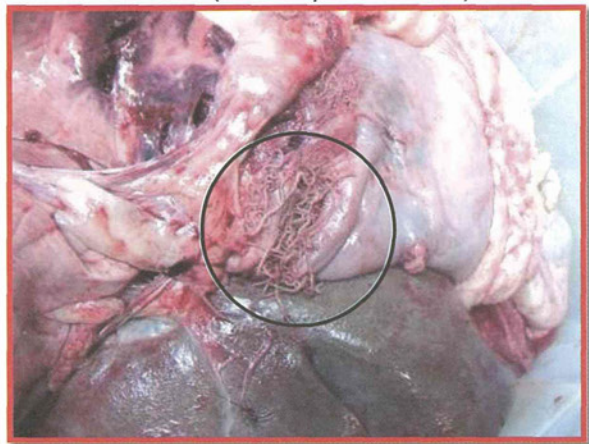
12/11/18

No.	動物種	捕獲場所	性別	体重(kg)	体長(cm)
50	イノシシ	菊川町	♀	50	114
51	イノシシ	菊川町	♂	56	116.5

50

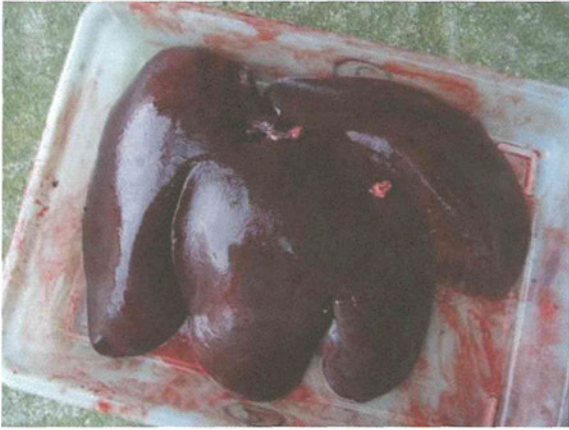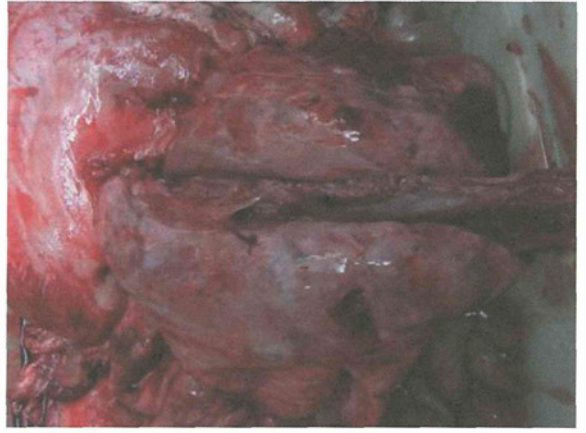


豚胃虫(*Ascarops Dentata*)



腎の肥大化・腫瘍

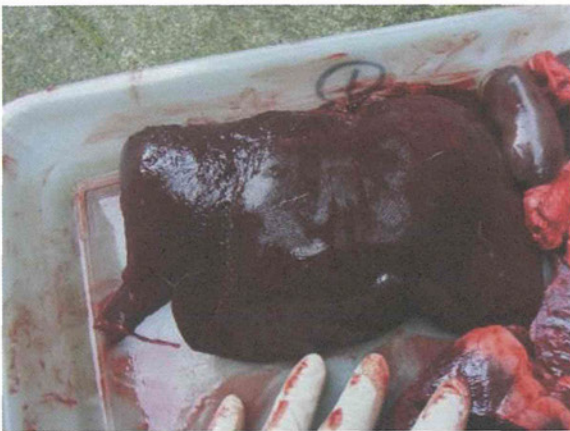
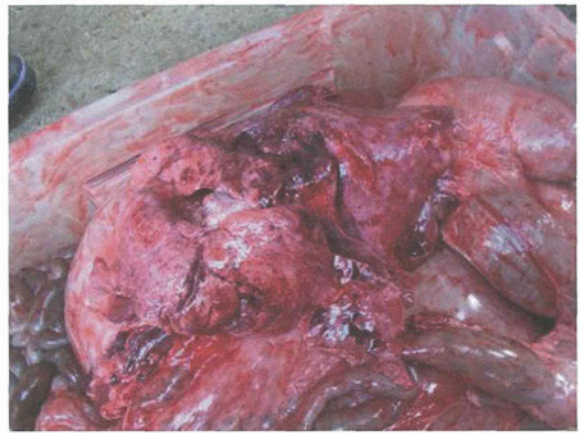
51



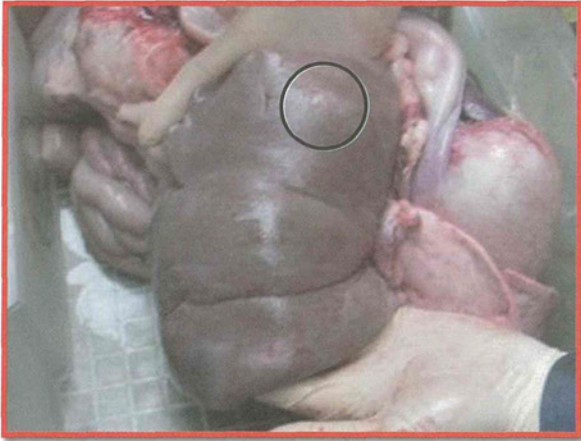
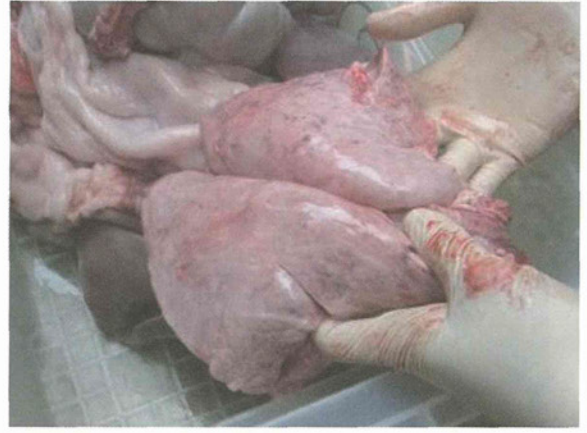2012/11/25

No.	動物種	捕獲場所	性別	体重(kg)	体長(cm)
52	シカ	豊田町	♂	48	137
53	イノシシ	豊田町	♂	32	104
54	シカ	豊田町	♀	36	117
55	イノシシ	豊田町	♂	28	113

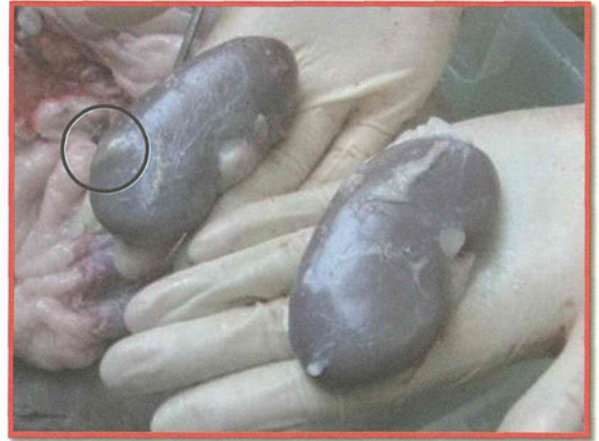52



53

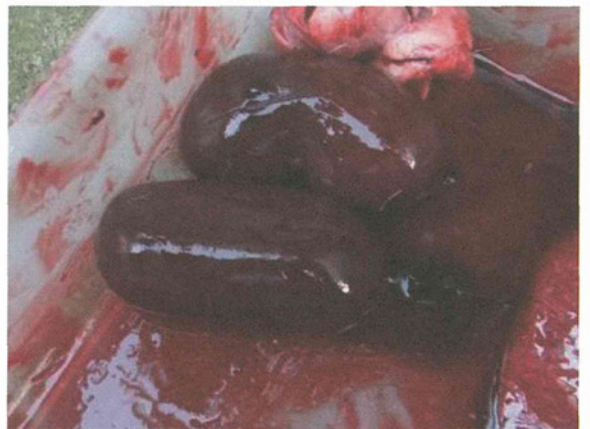
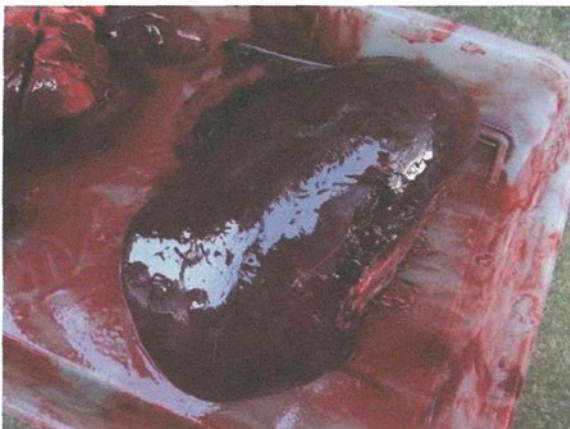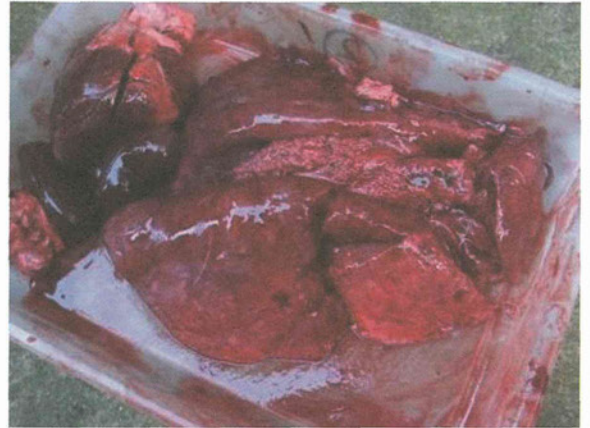


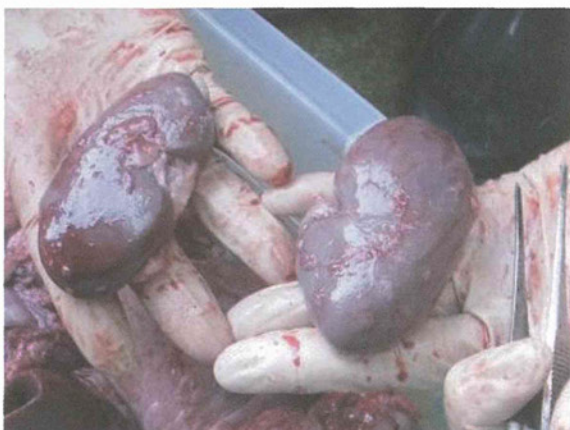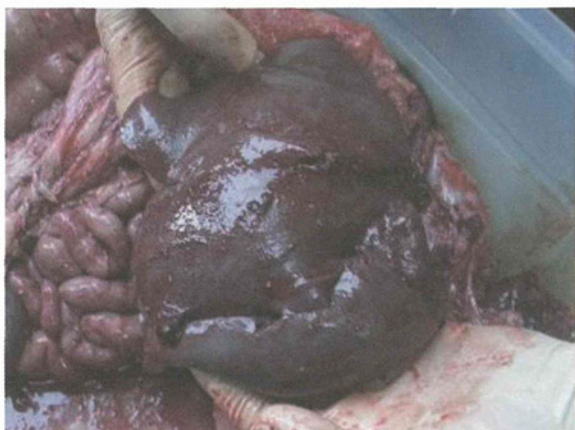
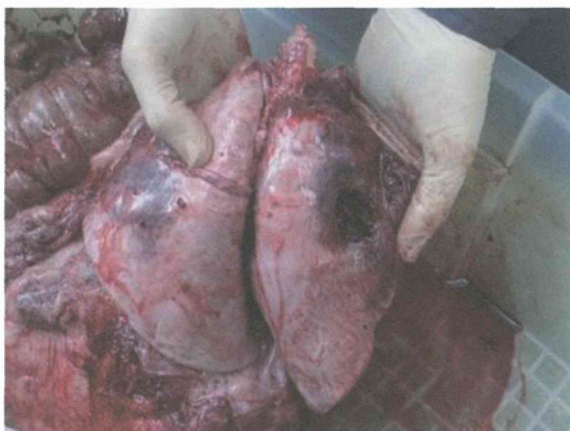
肝に白斑



腎に瘢痕様病変

54

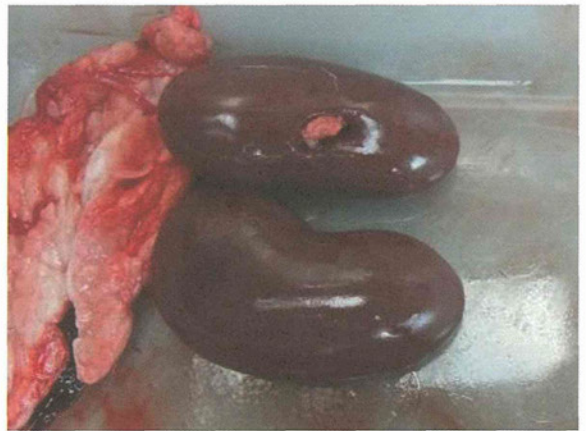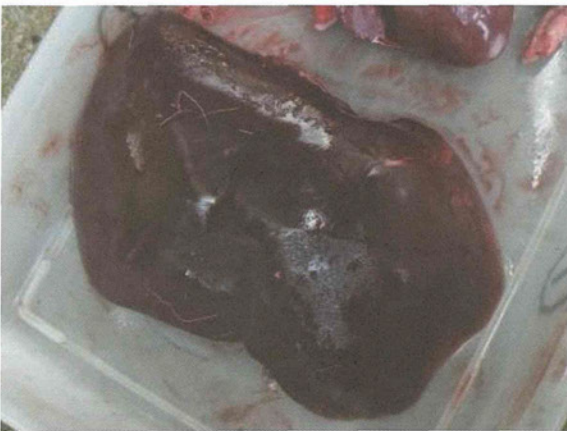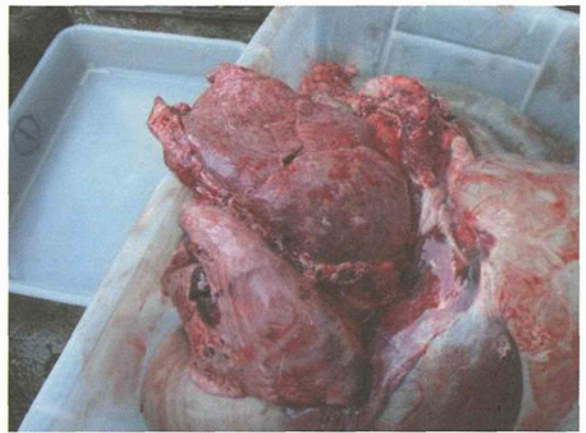




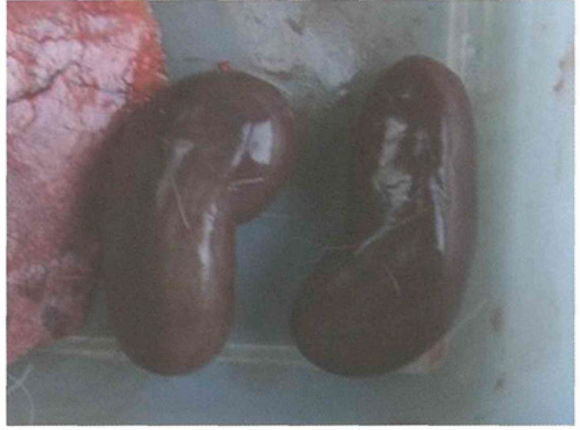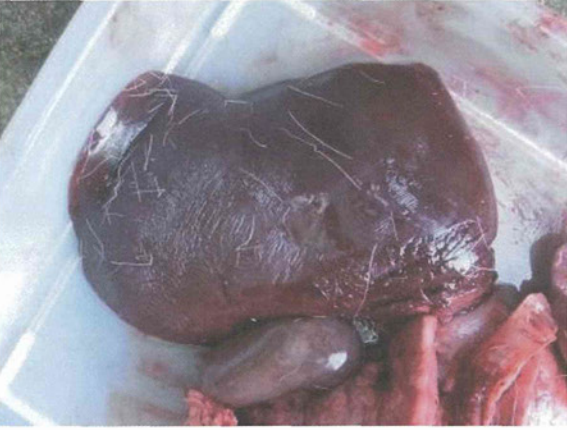
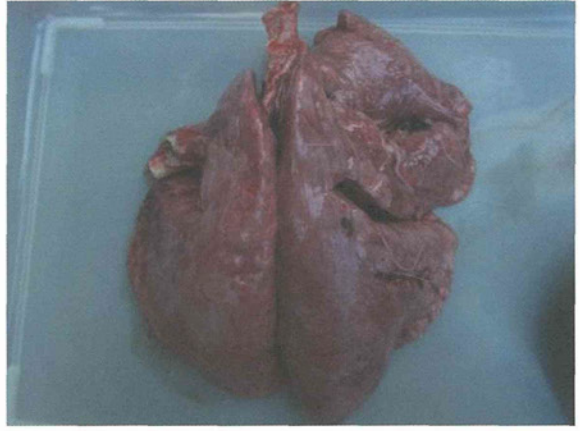
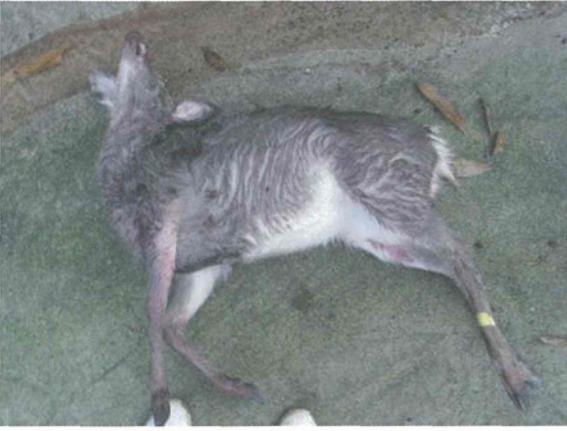12/12/02

No.	動物種	捕獲場所	性別	体重(kg)	体長(cm)
56	シカ	豊田町	♂	39	120
57	シカ	豊田町	♀	20	110.5
58	シカ	豊田町	♀	39	140
59	イノシシ	豊田町	♂	79	120
60	イノシシ	豊田町	♀	41	109
61	イノシシ	豊田町	♀	16	80.5
62	シカ	豊田町	♀	34	125

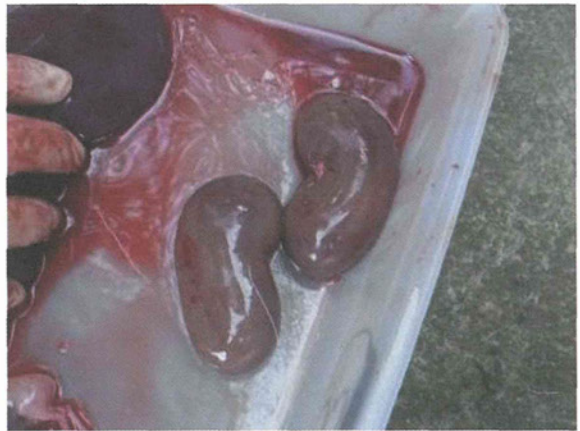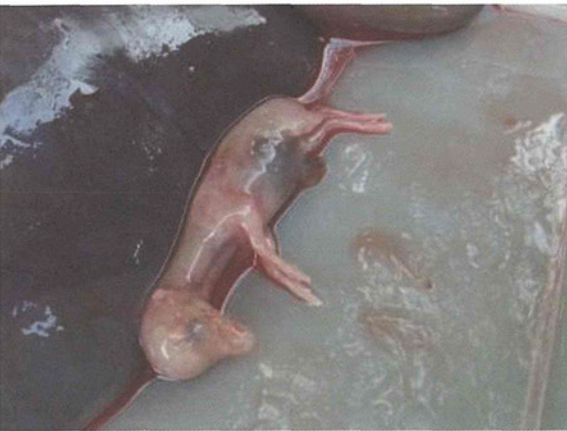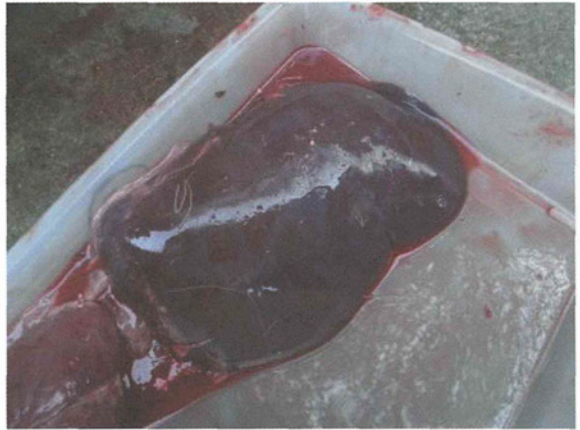56



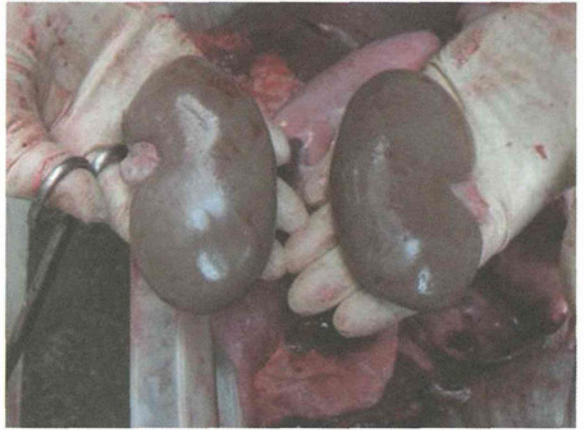
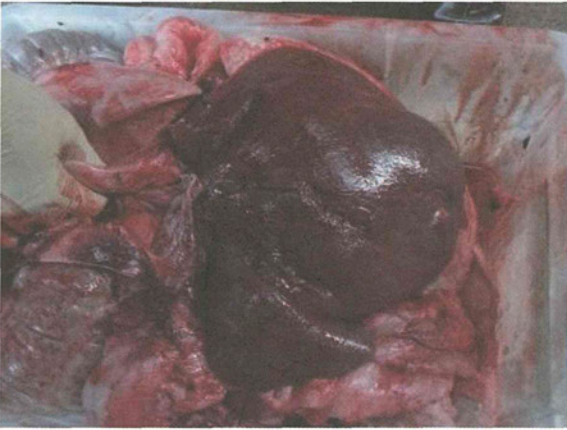
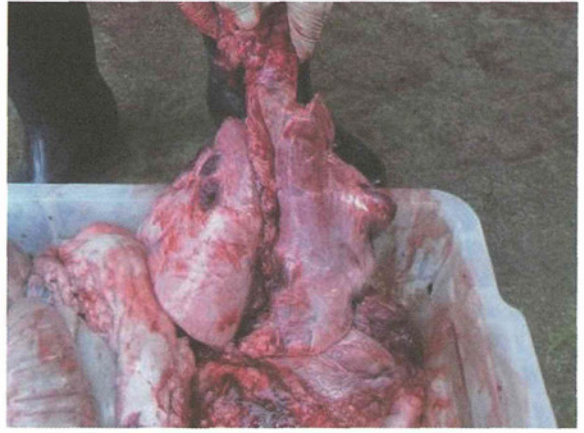
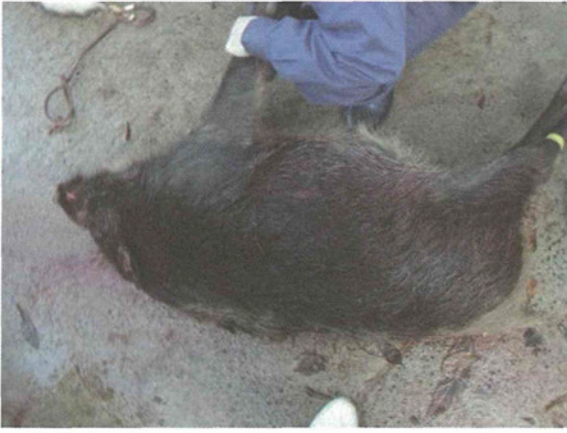57



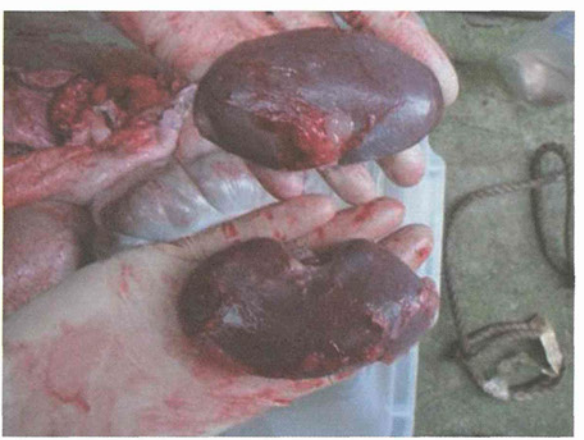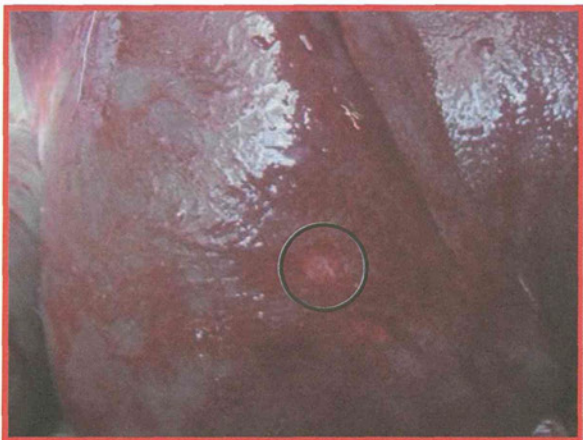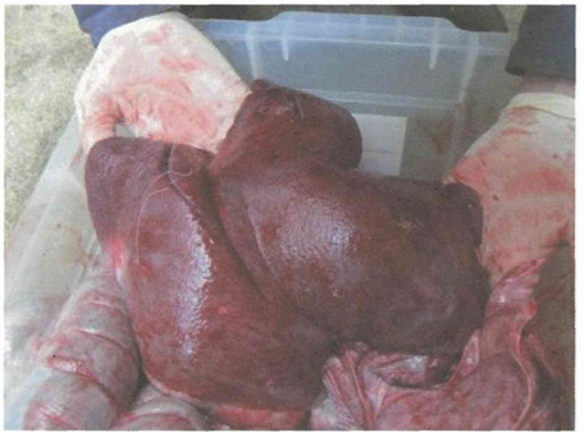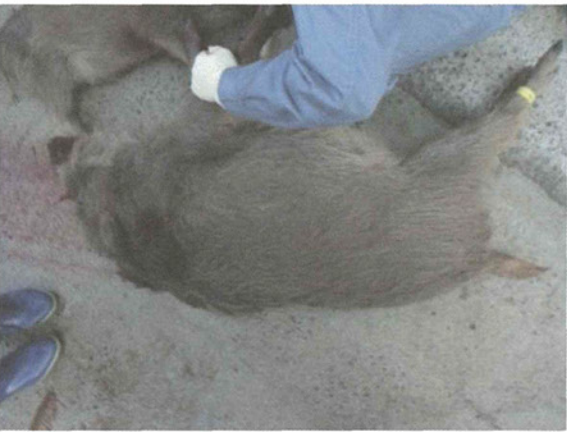58



59

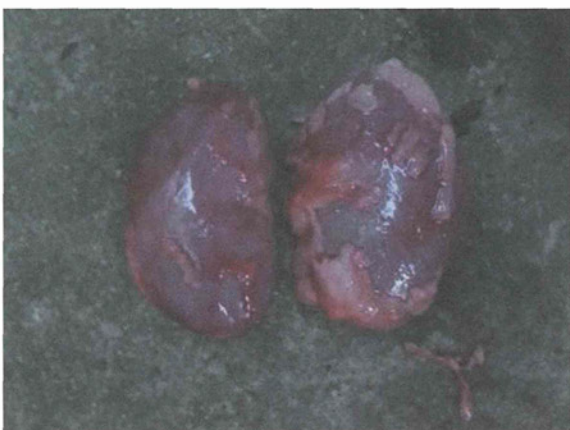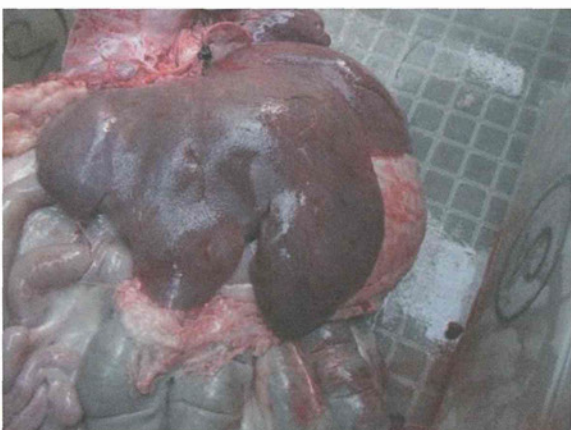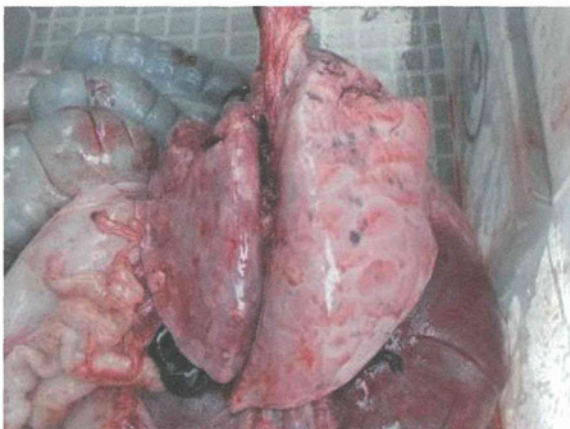


60

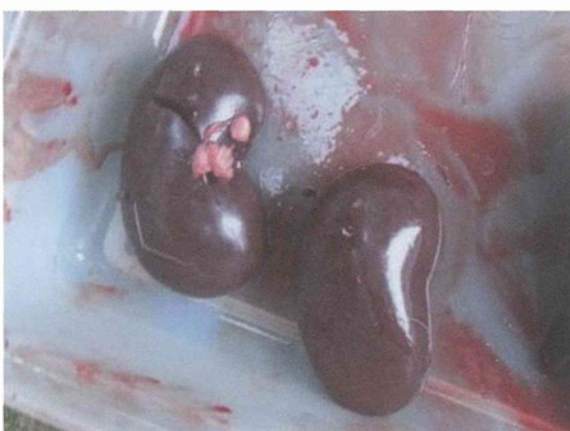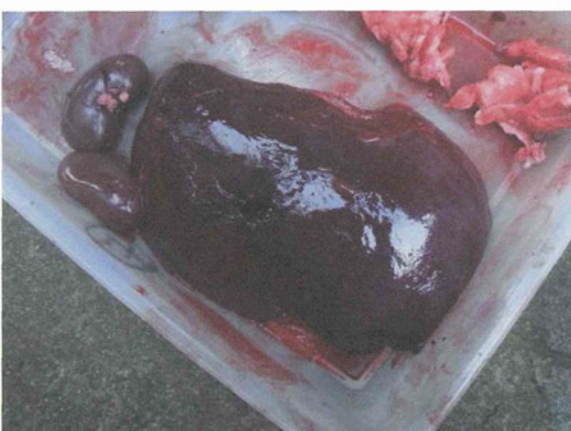

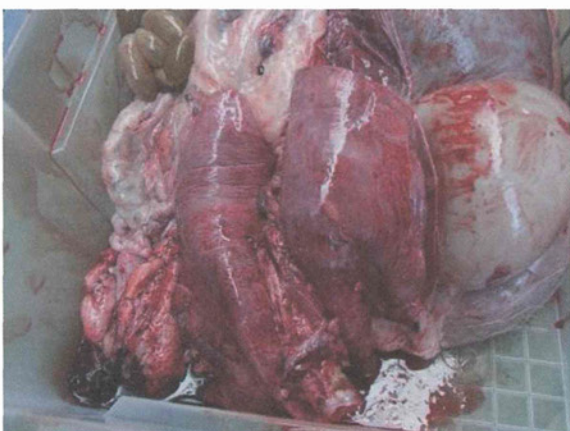
肝臓に白斑

61



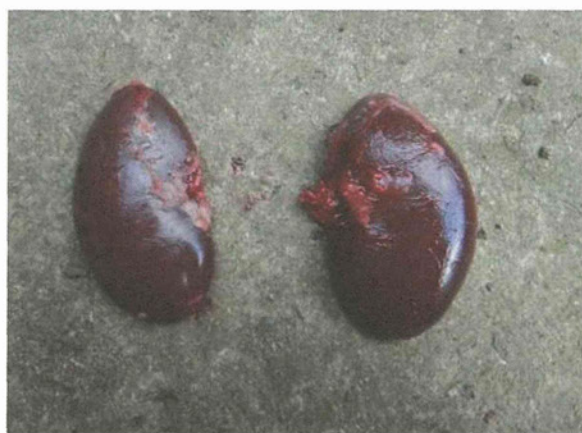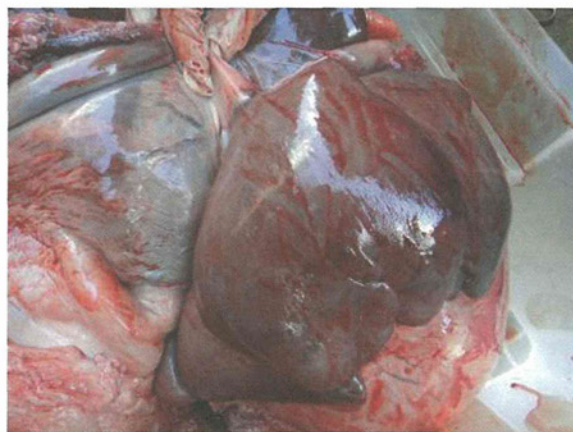
62



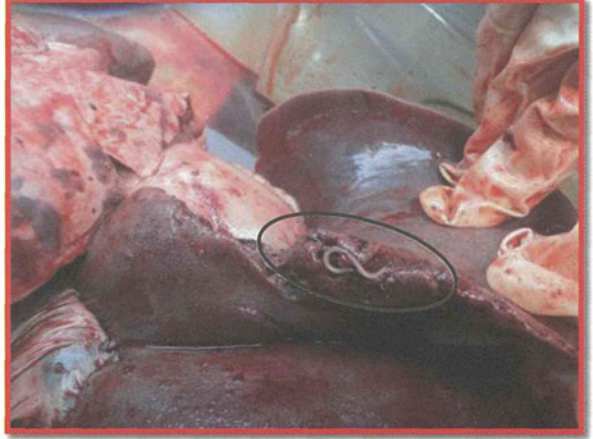
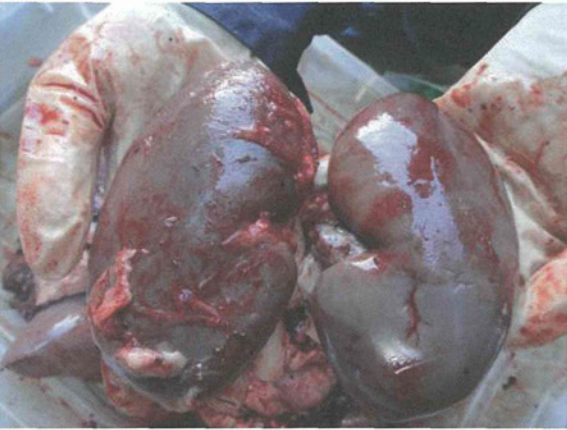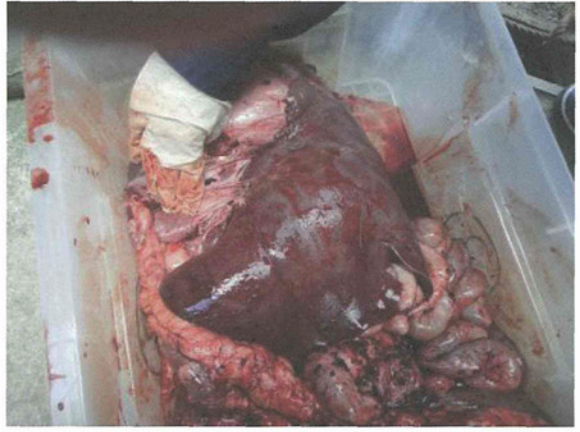
12/12/09

No.	動物種	捕獲場所	性別	体重(kg)	体長(cm)
63	イノシシ	豊北町	♂	48	111
64	イノシシ	豊北町	♂	50	113
65	イノシシ	豊北町	♂	13	78.5
66	イノシシ	豊北町	♀	12	78
67	イノシシ	豊北町	♂	12.5	76
68	イノシシ	豊北町	♂	11.5	76
69	シカ	豊北町	♂	60	136
70	シカ	豊北町	♂	47	128

63

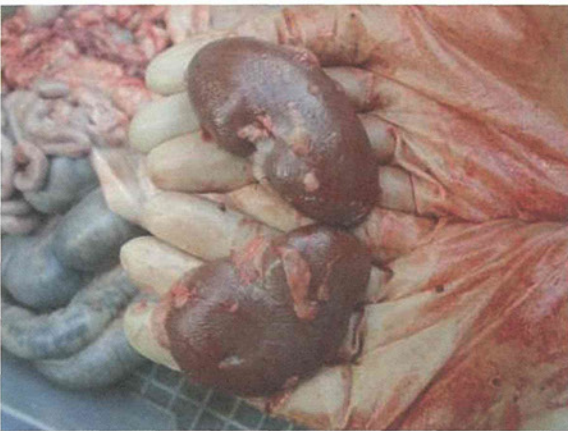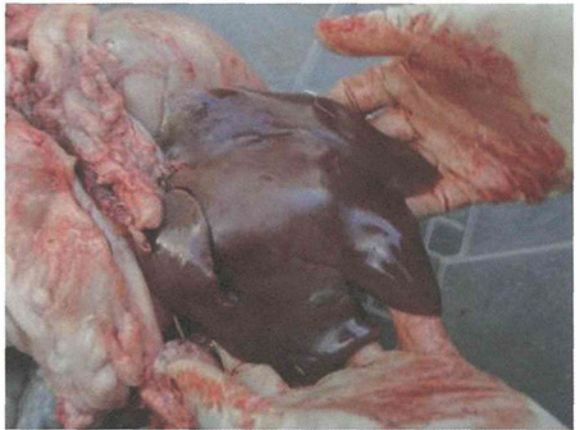


64

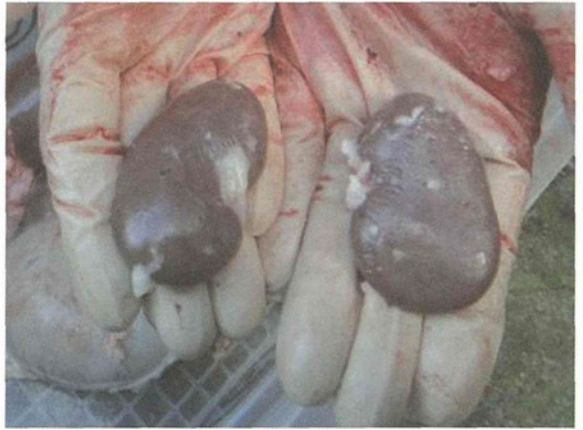
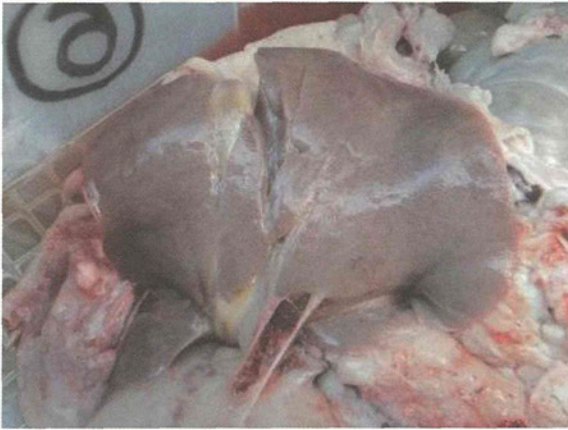
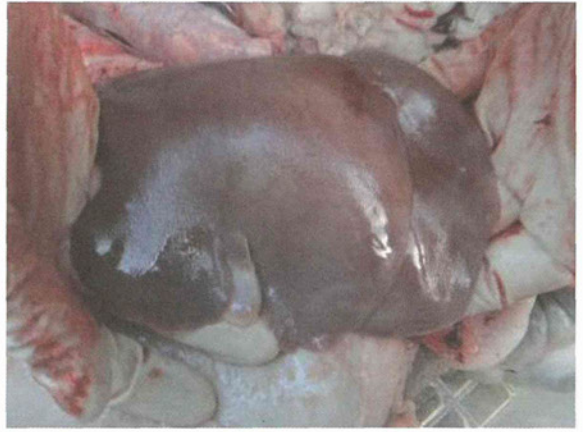

肝臓に寄生虫

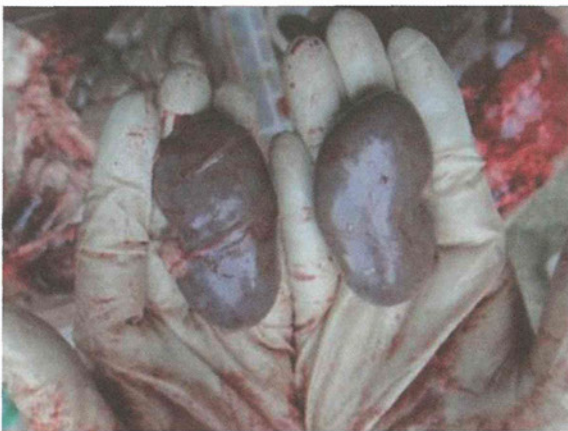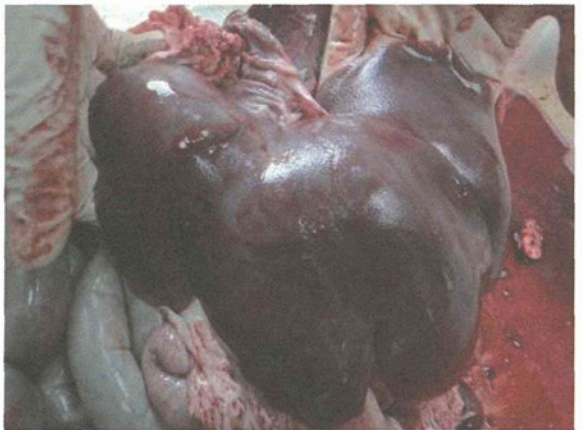
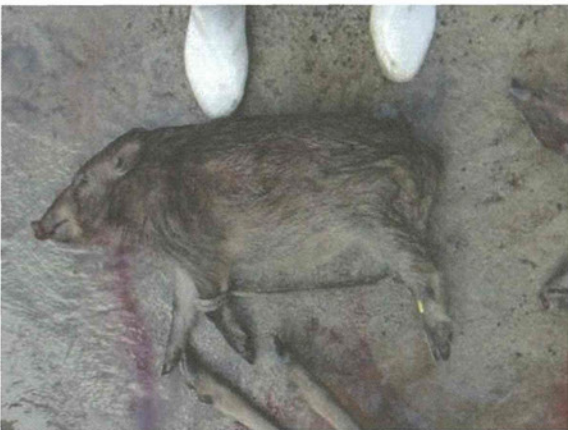65



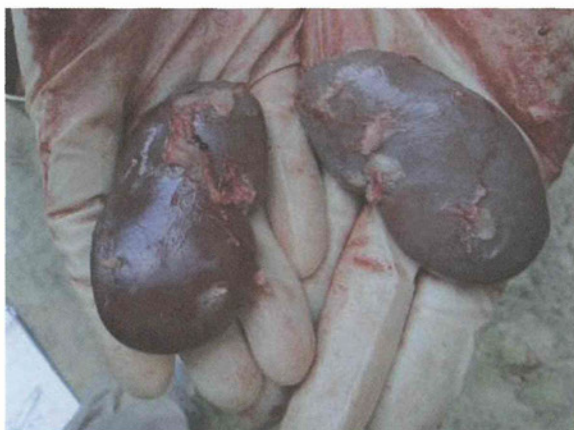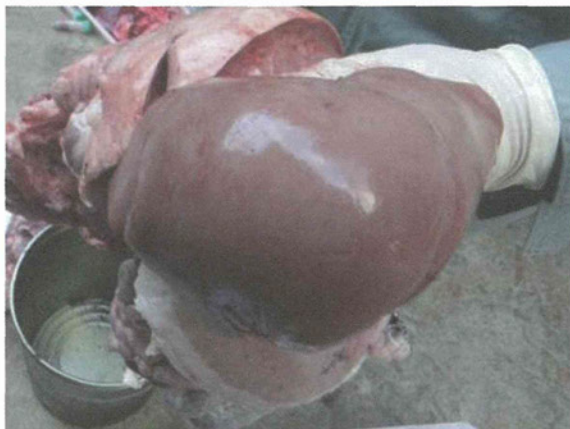66



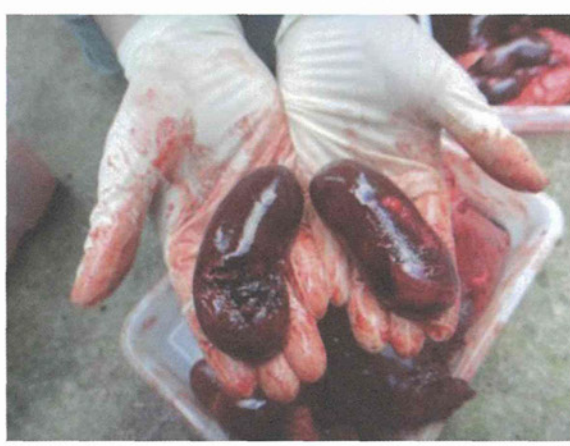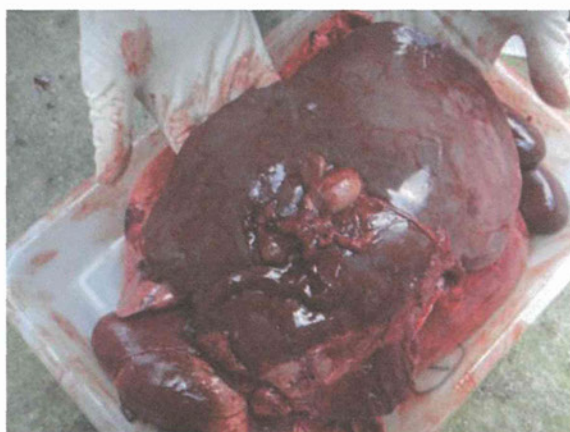67



68

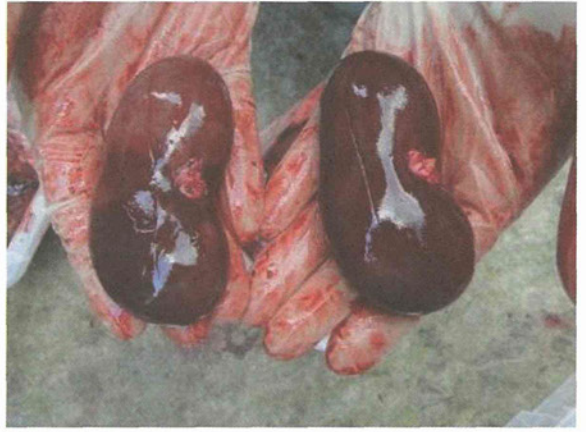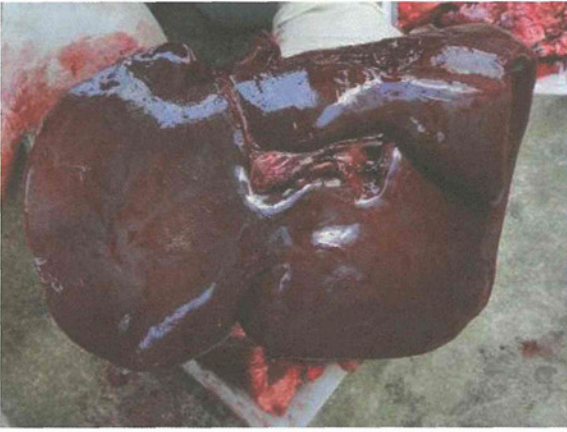

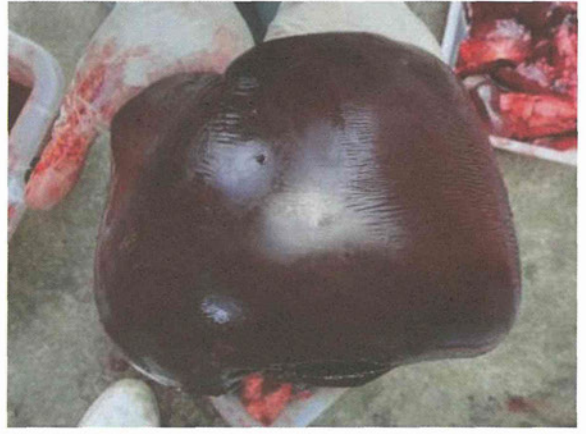
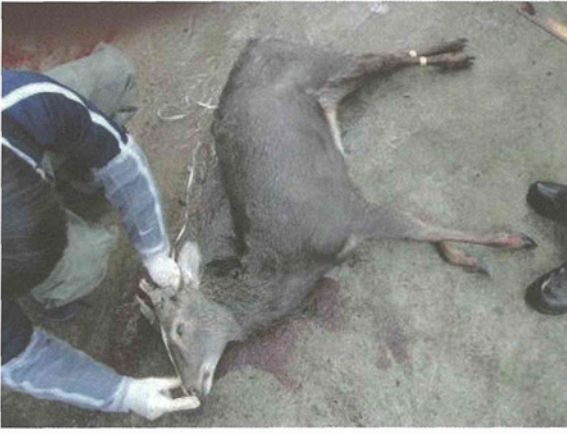69



肝蛭

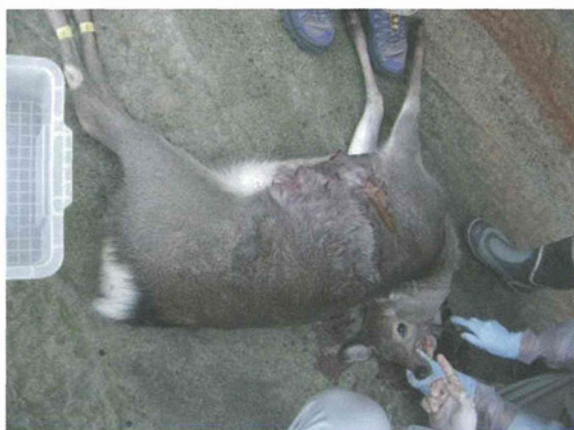70



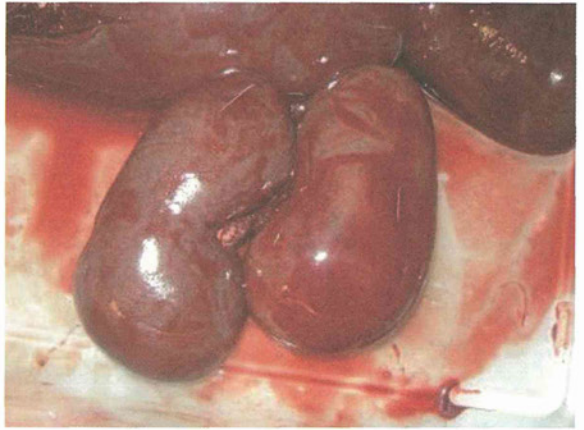
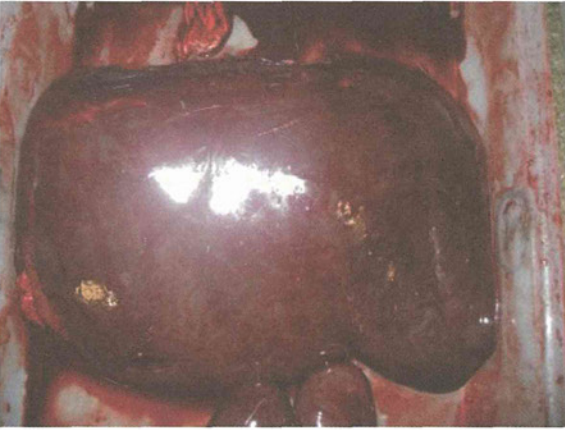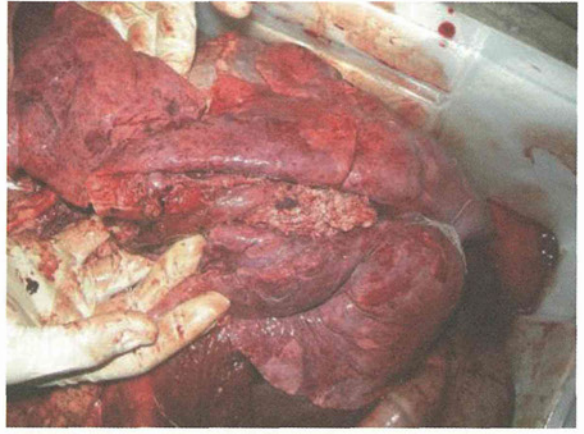
2012/12/16

No.	動物種	捕獲場所	性別	体重(kg)	体長(cm)
71	シカ	豊田町	♀	27	104.5
72	シカ	豊田町	♂	63.5	138
73	シカ	豊田町	♂	48	127
74	シカ	豊田町	♂	65	134
75	シカ	豊田町	♀	38.5	122
76	イノシシ	豊田町	♀	63	122
77	イノシシ	豊田町	♀	45	119
78	イノシシ	豊田町	♀	推定50	推定120

71



72



73

