鍼灸期間：X年9月6日～3月7日
全治療介入回数：18回

〈結果〉

鍼灸治療介入前はNRS：10相当の痛みがあり、レスキューの使用回数も8回と多かった。

1診目後からレスキューの回数は3回と回数が減ったものの、回数は経過とともに6～7回と回数が増えてきた。退院時は8回使用していたが、鍼灸治療後は2回のみ。何が、原因での痛みか不明であった。その状態は退院後も継続してはいたが、一日の使用回数は5回と落ち着いていた。

しかし、突如7回と回数が増える事もあり、本人および家族に理由を聞くと原因は家庭内のストレスであった。そこで、ディサービスの日数を増やしてもらったことで、回数は3～4回と軽減。ディサービスに行っている最中は痛みを忘れているということだった。

現在は4週に1回の鍼灸治療介入となっているが、レスキューの回数は特に変化はなく、経過している。

〈本症例による鍼灸治療介入の総括〉

本症例は尿閉からカテ熱となり入院した。それから、会陰部に強い痛みを訴えており、服薬するも不十分であったため鍼灸治療介入となった。

1回の治療で痛みが軽減したと言われたが、3診目以降からは「その時はいいんだ」と言われる。

鍼灸師側からも「誰かと話をしていると忘れる」というコメントも聴取できているため、ストレス性の痛みと考えられた。そのため、原因となるストレスが解決されない限り、完治は望めないと思われ、鍼灸治療効果は不明と考えられた症例である。

〈治療開始時の状態〉

術後観察中

〈転帰〉

X年9月14日　退院
X年9月20日から1回/1week
X年11月8日から1回/3～4week
現在も鍼灸治療介入中

ACP40

〈症例〉62 歳、男性
〈傷病名〉「直腸癌」、「骨盤リンパ水腫」

〈目的〉「肛門痛」、「右股関節痛」
肛門に重だるい痛みがあり、鎮痛剤を使用したが、どれも副作用による嘔気が苦痛であったため、肛門痛および、右股関節痛緩和を目的に開始した。

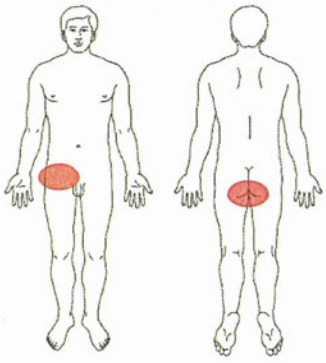

〈服薬〉
トラマドール塩酸塩＋ｱｾﾄｱﾐﾉﾌｪﾝ
オキシコドン塩酸塩水和物

〈治療方法〉
鍼具：
毫鍼はセイリン社製、直径 0.12㎜×長さ 15 ㎜を使用した。2㎜ 刺鍼し、瀉法を行う場合はその状態で旋捻を行った後置鍼、補法を行う場合はそのまま置鍼した。
また毫鍼による刺激の後にパイオネックス直径 0.2 ㎜×長さ 0.6 ㎜を貼付し継続的刺激を行った。

〈東洋医学的弁証〉
腎陽虚、右足陽明経脈・経筋病、
津液停滞、気滞

〈期間〉
外来での治療
入院期間：X 年 9 月 15 日～9 月 20 日
鍼灸期間：X 年 9 月 11 日～9 月 20 日
全治療介入回数：5 回

〈結果〉
肛門痛では 1 診目 80㎜ あり、治療直後も変化は認められなかった。2 診目も同様に変化は認められなかった。3 診目に VAS：98㎜ から 80㎜、4 診目 VAS：100㎜ から 87㎜ と軽減は認められるも 5 診目には 100㎜ と強い痛みを訴え続けていた。

一方、右股関節痛に対して、鍼灸治療介入したところ、1 診目直後から VAS：100㎜ から VAS：72㎜ 軽減し、帰る際も「あれ？さっきより痛くない」と帰られた。2 診目には治療前 VAS：24㎜ まで軽減しており、3 診目以降は股関節の痛みは消失していた。

〈本症例による鍼灸治療介入の総括〉
肛門痛に対しては VAS 評価からでは改善が認められたとは言い難い結果となった。しかし、鍼灸治療後 2 時間状態は良かったことから、まったく効果がなかったわけではない。以前痛みで緊急入院された時を VAS：100㎜ と設定しているが、患者が VAS：100 と答えられたにも拘らず、ゲームや会話が可能である状況であった。また 5 診目時に患者自身が「痛み」ではなく「圧迫感」という言葉を使っていたことからも、評価の説明不足であった可能性もある。

一方、右股関節痛に対しては 1 診目より著効が得られ、その後増悪なく消失したことから、肛門痛に対して効果判定は不明。

股関節痛に対しては著効と判断された症例である。

〈治療開始時の状態〉
外来にて経過観察中

〈転帰〉
X年9月20日　退院
（最終鍼灸治療日　1日後）

ACP41

〈症例〉53歳、男性
〈傷病名〉肺癌

〈目的〉「ムカつき（精神的な）」「便秘」「呼吸苦」
ムカつき、便秘に対しての鍼灸治療を医師から依頼があり、確認を取りに行ったところ、ムカつきは「薬の事を考えると起こる」、「医療スタッフがくるだけで吐き気がする」という精神的なものであった。また、便秘と言われていたが、もともと食事量が少ない。

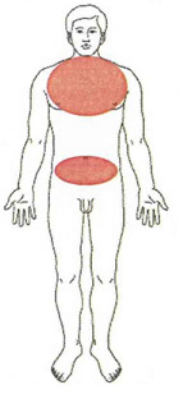

〈服薬〉
モルヒネ塩酸塩水和物液5mg×2包

〈治療方法〉
鍼具：
毫鍼はセイリン社製、直径0.12㎜×長さ15㎜を使用した。2㎜刺鍼し、瀉法を行う場合はその状態で旋捻を行った後置鍼、補法を行う場合はそのまま置鍼した。
また毫鍼による刺激の後にパイオネックス直径0.2㎜×長さ0.6㎜を貼付し継続的刺激を行った。

〈東洋医学的弁証〉

肝胃不和、気滞

〈期間〉

入院期間：X 年月日～9 月 24 日

鍼灸期間：X 年 9 月 11 日～9 月 21 日

全治療介入回数：8 回

〈結果〉

嘔気に対して、鍼灸介入前 4 回以上/日を起こしており、また薬の話がでてくるだけ症状が発症する事から心因性が強い。鍼灸治療介入後からは 2 回/日程度に収まり、増悪した際は患者自身でツボを抑えるなどして、5 分程度で症状が改善していた。

呼吸苦に対して、症状の改善はされず、患者コメントからも「オプソの方が効果ある」と残されている。しかし、以前までは排痰ができずにいたが、自己排痰できるようになった。

便秘に対して、もともと経口摂取がしていないため、毎日でると言う事はないが、自然排便が一度されている。

〈本症例による鍼灸治療介入の総括〉

本症例は嘔気、呼吸苦、便秘に対して鍼灸治療介入を行った。

嘔気は完全な消失とはいかないが、軽減が認められ、また、体動時の突発的な嘔気に対しても患者自身に嘔気のツボを指導していた事により、5 分程度で緩和ができた。これらの事からも、継続的治療効果の為に円皮鍼を使用するだけでなく、ツボ、刺激方法等を患者指導することでより効果的に対処できるのではないかと考える。

今回、呼吸苦に対しては遠隔治療のみでの治療であり、速攻性は認められなかった。しかし、自己排痰が可能となった。また、COPD に対しての鍼灸治療効果がでていることからも、兪穴を使用できればより改善は認められた可能性がある。

〈治療開始時の状態〉

ターミナル中期

〈転帰〉

X 年 9 月 24 日　死去

（最終鍼灸治療日　3 日後）

ACP42

〈症例〉79 歳、女性
〈傷病名〉「肺癌」、「多発性骨転移（頸椎、腰椎）」、「脳転移」

〈目的〉「倦怠感」「癌性疼痛」

リニアック照射を目的に短期間入院。依頼は放射線療法(以下リニアック照射)に伴う倦怠感に対して行った。以前頸部骨転移時にもリニアックを受けた際、倦怠感に襲われたこともあり、紹介先の病院（明治国際医療大学附属病院）から引き続いて鍼灸治療を行うよう依頼された。

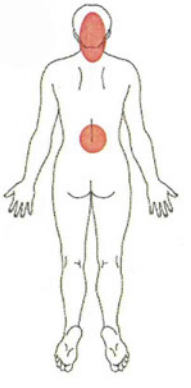

〈服薬〉プレガバリン 75mg

〈治療方法〉

鍼具：

毫鍼はセイリン社製、直径 0.12㎜×長さ 15 ㎜を使用した。2㎜ 刺鍼し、瀉法を行う場合はその状態で旋捻を行った後置鍼、補法を行う場合はそのまま置鍼した。

また毫鍼による刺激の後にパイオネックス直径 0.2 ㎜×長さ 0.6 ㎜を貼付し継続的刺激を行った。

〈東洋医学的弁証〉

腎陽虚、気滞、血瘀

〈期間〉

入院期間：X 年 10 月 1 日～10 月 5 日
鍼灸期間：X 年 10 月 2 日～10 月 4 日
全治療介入回数：3 回

患者は退院後 1 カ月以内に他病院にて死去された。

〈結果〉

コミュニケーションがとれないため、患者家族、医療スタッフの印象を評価とした。

1 診目、傾眠傾向もあり反応は鈍く、呼吸も荒かったが、治療後は呼吸も安定し入眠された。

2 診目、「(治療)3 日目にしては食事がおいしい」といって食事ができていた。

3 診目、午前中強い嘔気が現れていたが、夕食は主食 10 割、副食 4 割摂取可能であった。

退院日には楽しそうにしており、朝食も主食 10 割、副食 3 割摂取できていた。

〈本症例による鍼灸治療介入の総括〉

評価として、不十分であった症例ではあったが、印象評価から倦怠感を改善させ、食事可能である状態だったと推測できる。

また、退院後も引き続き鍼灸治療を受けられる環境であった。病院から他病院に移動する際も軽度の体動で嘔気が発症するため、嘔気止めのツボに円皮鍼を貼付した。後ほど「嘔気なく、無事に戻られた」とコメントを先の鍼灸師から得られた。

したがって、やや有効と判断された症例である。

〈治療開始時の状態〉
ターミナル中期

〈転帰〉
X年10月5日　退院
（最終鍼灸治療日　1日後）

ACP43

〈症例〉71歳、男性
〈傷病名〉「腎癌」「多発性骨転移」

〈目的〉「腸蠕動調節」、「全身調節」、「呼吸苦(11診目～)」
下剤による排便するも、残便感があり、Xp所見からも残便は認められた。
そこで、鍼灸治療の併用を医師から提案したところ、初めてということもあり抵抗はあったが1度受けてから考えるということで、依頼された。

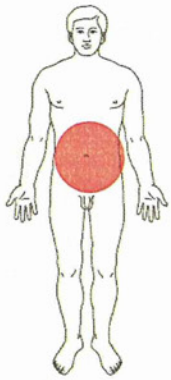

〈服薬〉
エトドラク
ブロチゾラム
センノシドA・Bカルシウム塩
センノシドA・B
オキシコドン塩酸塩水和物

〈治療方法〉
鍼具：
毫鍼はセイリン社製、直径0.12㎜×長さ15㎜を使用した。2㎜刺鍼し、瀉法を行う場合はその状態で旋捻を行った後置鍼、補法を行う場合はそのまま置鍼した。
また毫鍼による刺激の後にパイオネックス直径0.2㎜×長さ0.6㎜を貼付し継続的刺激を行った。

〈東洋医学的弁証〉

肝鬱気滞

〈期間〉

入院期間：X年9月12日～11月8日

鍼灸期間：X年10月10日～11月7日

全治療介入回数：15回

〈結果〉

1診目から腹壁ソフトになり、自身も「ちょっと苦しい感じが緩和した気もする」とコメントが得られた。

以後腹部膨満感は軽減し、訴える事はないが、便意がある際は摘便をしないと排便ができていない。病態が進行するにつれて、状態も悪く、以前のような泥状便ではなく普通便である。

呼吸苦に対しては、治療前後では口頭で「ちょっと楽かな？」と言うコメントを得られた。

5診目には背部に癌性疼痛があり、オキシコドン塩酸塩水和物の使用を開始。以後3～4回の使用となるも、回数を重ねていくたびに自制内でのコントロールが可能となった。

死前期に近づくにつれ、嘔気症状も出現、悪化しているが、投薬によるコントロールも不良であった。

〈本症例による鍼灸治療介入の総括〉

本症例は便通改善を目的に依頼された。治療開始前、腹壁ハード、Xpによる宿便も確認された。そのため、腹部膨満感が強く、浣腸等により一時的に改善するも、すぐに状態は戻っていた。そこで、鍼灸治療介入により、腹部膨満感は改善したが、自己排便はできず、摘便を行わない限りできていないものの、癌性疼痛は自制内でのコントロールが可能であったことから、有効と判断された症例である。

〈治療開始時の状態〉

ターミナル中期

〈転帰〉

X年11月8日　死去

（最終鍼灸治療日　1日後）

ACP44

〈症例〉61 歳、男性
〈傷病名〉「胃癌」「肺癌再発」「癌性胸膜炎」

〈目的〉「便秘」「呼吸苦」
便秘傾向であり、X-P 所見でも便の貯留が確認された。しかし、服薬はできる限りしたくない希望から鍼灸治療が依頼、初診時に加え呼吸もしんどいということで、呼吸苦に対しても行った。

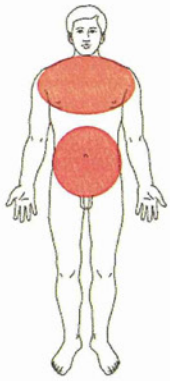

〈服薬〉モルヒネ塩酸塩水和物液 10mg

〈治療方法〉
鍼具：
毫鍼はセイリン社製、直径 0.12mm×長さ 15 mmを使用した。2mm 刺鍼し、瀉法を行う場合はその状態で旋捻を行った後置鍼、補法を行う場合はそのまま置鍼した。
また毫鍼による刺激の後にパイオネックス直径 0.2 mm×長さ 0.6 mmを貼付し継続的刺激を行った。

〈東洋医学的弁証〉
肝脾不和

〈期間〉
入院期間：X 年 9 月 21 日～10 月 24 日
鍼灸期間：X 年 10 月 12 日～10 月 23 日
全治療介入回数：6 回

〈結果〉
鍼灸治療介入前、下剤を使用し、水様便になるも、排便はすぐに止まり、下剤の使用を繰り返し行っていた。鍼灸治療介入後、排ガスもあり、腹部膨満感は改善するも、自己排便には至らなかった。
呼吸苦に対しての訴えは死前期に近づくと「排痰ができない」と訴え始めるも、それまでに強く訴える事はなかった。

〈本症例による鍼灸治療介入の総括〉
自己排便ができずにいたが、今回は習慣的に浣腸、摘便が行われており、浣腸によって水様便が止まったころに、再度下剤を使用。習慣的になった場合、腸蠕動を本来の動きに戻す事は難しいと考える。

呼吸苦に対しては、治療後気持ちよさそうに安定した呼吸になっていたことから、治療直後は効果が得えられていたと考えられ、やや有効と判断された症例である。

〈治療開始時の状態〉
ターミナル中期

〈転帰〉
X 年 10 月 24 日　死去
（最終鍼灸治療日　1 日後）

ACP45

〈症例〉76 歳、男性
〈傷病名〉「膵癌」「癌性腹膜炎」

〈目的〉「癌性腹膜炎のため、腸蠕動時に起こる痛みの緩和」

腸蠕動が起こると、腹痛を訴えていた。患者本人からは、「薬飲んでも痛いのマシにならんし、飲んだら気分が悪くなるし、飲まんでいた」というコメントがあったことを看護記録から聴取できた。腹痛とともに嘔気嘔吐あり、背中をさすると気持ちがまぎれるとのこと。

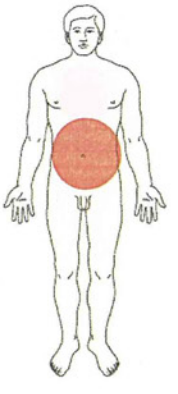

〈服薬〉

フェンタニル
オクトレオチド酢酸塩注射液

〈治療方法〉

鍼具：

毫鍼はセイリン社製、直径 0.12㎜×長さ 15 ㎜を使用した。2㎜ 刺鍼し、瀉法を行う場合はその状態で旋捻を行った後置鍼、補法を行う場合はそのまま置鍼した。

また毫鍼による刺激の後にパイオネックス直径 0.2 ㎜×長さ 0.6 ㎜を貼付し継続的刺激を行った。

〈東洋医学的弁証〉

肝鬱気滞、脾腎陽虚

〈期間〉

入院期間：X 年 10 月 9 日～11 月 4 日
鍼灸期間：X 年 10 月 17 日～11 月 2 日
全治療介入回数：11 回

〈結果〉

1 診目後、腸蠕動痛あるも、排便 3 回あり。本人も「昨日より調子がいい」とコメントを残している。

最低の痛みの VAS も鍼灸治療介入前は VAS：15～40mm 程度であったが、鍼灸治療介入後から VAS：20mm と安定していた。

レスキューの使用回数も前半 5 回使用していたものが 0～1 回/日と軽減が認められる。また、死前期に近づくにつれ 5～10 回と増加していくが、鍼灸治療後～0 時までの使用回数は 1～2 回と 6～8 時間は痛みの軽減がみられていた。

家族による希望により、通常治療に加え、温熱療法、免疫療法も追加して行われていたが、後半からの介入であり、前半と後半でも治療効果は得られている。

〈本症例による鍼灸治療介入の総括〉

本症例から、癌性腹膜炎による腸蠕動痛に対しての鍼灸治療はレスキューの使用回数からも、著効が得られたと考えられた。

別症例でも腹膜炎による腸蠕動痛があるが、術者の印象から、便通コントロールの為に浣腸、下剤を習慣していない方が痛みを抑えられやすい印象がある。

また、服薬により腸蠕動を活発にする場合、鍼灸治療の効果が薄れてしまうため、

あまり効果が望めないとも考える。
腸蠕動痛に対して著効と判断されたしょうれいである。

〈治療開始時の状態〉
　ターミナル中期

〈転帰〉
　X年11月4日　死去
　（最終鍼灸治療日　2日後）

ACP46

〈症例〉82歳、男性
〈傷病名〉「肺癌」
（肝臓、膵臓周囲、骨盤内と多臓器に転移）

〈目的〉「腸動促進」「癌性疼痛（左肩）」
　2診目まで患者が傾眠傾向であったため確認できなかったため、3診目より疼痛緩和に対して治療を開始した。
左肩は特に後面に痛みがあり、腰部にも痛みがあったが、確認とれず。（長時間座位によるものか？）

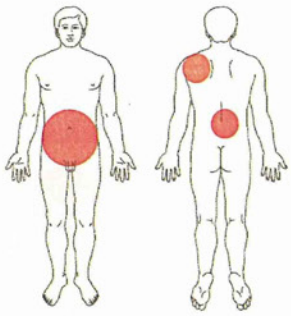

〈服薬〉
　プレガバリン
　オキシコドン塩酸塩（錠剤）
　エトドラク

〈治療方法〉
　鍼具：
　　毫鍼はセイリン社製、直径0.12㎜×長さ15㎜を使用した。2㎜刺鍼し、瀉法を行う場合はその状態で旋捻を行った後置鍼、補法を行う場合はそのまま置鍼した。
　　また毫鍼による刺激の後にパイオネックス直径0.2㎜×長さ0.6㎜を貼付し継続的刺激を行った。

〈東洋医学的弁証〉

脾腎陽虚

〈期間〉

入院期間：X年11月1日～11月20日

鍼灸期間：X年11月6日～11月15日

全治療介入回数：8回

〈結果〉

便秘に対しては、介入当初は浣腸にて排便され、回数を重ねることで、少量ではあるが自己排便されていた。しかし、ある程度の排泄がされていない場合、浣腸が施行された。

しかし、腹部が張って食事ができない状態ではなく、ベッド上で起き、食事が主食8割、副食5割摂取はできていた。

癌性疼痛に対して、鍼灸治療介入前、左肩の痛みを訴えられていた。カルテより、オキシコドン塩酸塩（錠剤）を使用により傾眠傾向であったため、鍼灸介入翌日からエトドラクにて経過観察となった。

鍼灸治療介入後、日中の痛みも著しく悪化する事はなくなっていた。3 診目以降から痛みの間隔も短くなり始め、投薬量を増量した。

鍼灸治療中に突発的に強い痛みを訴えるも、レスキュー使用せず、疼痛部位の経絡上の反応点に切皮または鍉鍼刺激により、直後から痛みは緩和した。

鍼灸治療介入することで肩の痛みに対しては、訴える回数が減り、腰の痛みを訴える事が多くなった。(今回、初診時での問診では、肩の痛みしか訴えなかったため、腰部に対しての治療はしていない)

〈本症例による鍼灸治療介入の総括〉

本症例は便通コントロールおよび転移による癌性疼痛に対して鍼灸治療を介入した。

排便は自己排便、浣腸によって繰り返しされており、連続介入している 4 日間の排便は少量ずつではあるが出ている。

また痛みに対して、レスキューの使用時間から午前中に集中している。治療中に何度か突発的な強い痛みを訴えたが、鍼灸治療で自制内まで緩和できたことから、本症例のような頑固な痛みの場合、2回/日の鍼灸治療が必要ではないかと考える。本症例に対する鍼灸治療効果は有効と判断された症例である。

〈治療開始時の状態〉

ターミナル中期

〈転帰〉

X年11月20日　死去

（最終鍼灸治療日　5日後）

ACP47

〈症例〉68 歳、男性
〈傷病名〉「直腸癌」
（肝臓、肺に転移あり）

〈目的〉「口内・口角炎」
抗がん剤治療により、口内炎が発症。痛みのため食事ができていない。エトドラク使用しても効果はないため、鍼灸治療を依頼された。

※赤印は確認ができた部位のみ

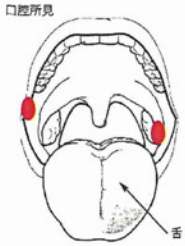

〈服薬〉
エトドラク

〈治療方法〉
鍼具：
毫鍼はセイリン社製、直径 0.12mm×長さ 15 mmを使用した。2mm 刺鍼し、瀉法を行う場合はその状態で旋捻を行った後置鍼、補法を行う場合はそのまま置鍼した。
また毫鍼による刺激の後にパイオネックス直径 0.2 mm×長さ 0.6 mmを貼付し継続的刺激を行った。

〈東洋医学的弁証〉
胃熱

〈期間〉
入院期間：X 年 9 月 12 日～9 月 17 日
鍼灸期間：X 年 9 月 13 日～9 月 19 日
全治療介入回数：2 回

〈結果〉
1 診目、治療前痛み VAS：55mm から治療後 VAS：40mm と軽減は示しているが、患者自身は「あまり変わらない」とコメント。
2 診目、外来にて口内炎について質問すると「なんとか食べれているけど、痛いんや」その原因には本人は入れ歯の不具合も考えられている様子だったが、治療前痛み VAS：68mm から治療後 4mm と「言われんかったら気付かんかった」と驚かれた。
その後も食事の際痛みが緩和していき、食事が可能となったが、その後化学療法の処置が終わり、そのまま帰られてしまったため全 2 回の治療で終了とした。
約 3 週間痛みは消失した状態ではあったが、4 週間頃より食事が痛みでできず、低血糖脳症により他病院に入院となった。

〈本症例による鍼灸治療介入の総括〉
本症例は、口内炎に対して鍼灸治療を介入した。1 診目、鍼灸治療は初めてであり、疑うように治療を開始。「症状は変わらない」と言われるも、医療スタッフには「外来でも鍼灸受けるんや」と鍼灸を受ける気持ちになっていた。
2 診目、自ら舌で「ここが痛い」と示されていたが、治療後は何度も舌で触り、「あれ？ホンマに痛ないな」と言われていたことから直後効果が十分に得られていた。また、2 診目から 3 週間近く痛みなく経口摂取が可能であったことから、非常に著効の得られたケースと考える。
したがって著効を判断した症例である。

〈治療開始時の状態〉
化学療法中

〈転帰〉
X年9月17日　退院
（1診目の治療　4日後）
X年10月25日　入院（他病院）

ACP48

〈症例〉39歳、男性
〈傷病名〉「腎癌」
（肋骨、L4、仙骨、右腸骨転移あり）

〈目的〉「右下腿外側部痛」
服薬により安静時の痛みはほとんどない。しかし、体動時および後に強い痛みがあり、レスキュー使用してもコントロール不十分のため、依頼された。

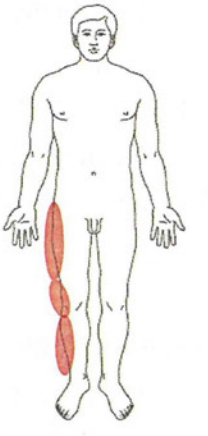

〈服薬〉フェンタニル

〈治療方法〉
鍼具：
毫鍼はセイリン社製、直径0.12㎜×長さ15㎜を使用した。2㎜刺鍼し、瀉法を行う場合はその状態で旋捻を行った後置鍼、補法を行う場合はそのまま置鍼した。
また毫鍼による刺激の後にパイオネックス直径0.2㎜×長さ0.6㎜を貼付し継続的刺激を行った。

〈東洋医学的弁証〉
腎気虚、右少陽経脈病

〈期間〉

入院期間：X+1 年 1 月 4 日～2 月 7 日

鍼灸期間：X+1 年 1 月 18 日～2 月 7 日

全治療介入回数：11 回

〈結果〉

右下肢外側部痛は 1 診目、トイレ移動するために服薬した状態であったため、痛みは VAS ：28mm となっていた。

2 診目 VAS:30mm→治療後 VAS:26mm、

3 診目 VAS:43mm→治療後 VAS:40mm、

4 診目 VAS:53mm→治療後 VAS:48mm、

5 診目 VAS:33mm→治療後 VAS:27mm、

6 診目 VAS:15mm、

7 診目以降 VAS:20mm 以下という結果である。また 7 診目以降は動作時による突発的に痛みが起きても、安静にすることで疼痛緩和している。

左下肢外側部痛は 7 診目より治療開始。

7 診目、VAS:37mm→治療後 VAS:33mm、

9 診目 VAS:45mm→治療後 VAS:13mm、

10 診目 VAS:25mm→治療後 VAS:18mm、

11 診目 VAS:66mm→治療後 VAS:48mm と軽減が認められた。

〈本症例による鍼灸治療介入の総括〉

本症例は癌細胞が神経に浸潤しているために起きた神経障害性の痛みと考え、治療を開始した。

右下肢外側部痛はリニアック治療と併用していたが、7 診目より突然右下肢外側の痛みは動作時を除く状態で 20mm 以上の痛みを訴える事はなかった。通常リニアック直後の治療であったが、7 診目ではリニアック直前となってしまったため、円皮鍼のみを貼付しただけである。それがどのような影響を及ぼしたのかは不明ではある。

左下肢外側部痛では 9 診目の激減はレスキュー使用後によるものであり、鍼灸治療との相乗効果と考える。

全体的に患者自身は「鍼は効果ないと思う」とコメントを残しているが、後ほど医療スタッフに聞いたところ「改善する」と思っていたとのこと。神経に癌細胞が絡んだ場合の痛みは時間をかけなくてはならないことを説明する必要性がある。

本症例の鍼灸治療効果は右および左の下肢外側部痛に対してはやや有効、便秘に対してはそれまでは整腸剤では便秘傾向であったものが、定期的に排便されるようになったことから有効と判断された症例である。

〈治療開始時の状態〉

ターミナル前期

〈転帰〉

X 年 2 月 8 日　退院

（最終鍼灸治療日　1 日後）

ACP49

〈症例〉86 歳、男性
〈傷病名〉「膀胱癌」
(左尿管癌、L3 転移あり)

〈目的〉「下腿浮腫」「腰部痛」

経口摂取できず、低栄養状態に加え、痛みのため動かないなど、多くの要因がある。

腰部痛は骨転移も含まれているとおもうが、コミュニケーションが難しいため VAS 評価、FS 評価等はとれず。動作時に痛みがあるため、動かないといった悪循環を繰り返している。

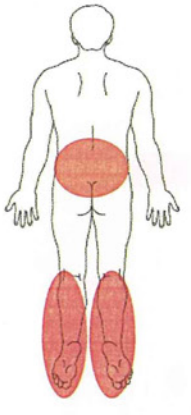

〈服薬〉フェンタニル

〈治療方法〉

鍼具：

毫鍼はセイリン社製、直径 0.12㎜×長さ 15 ㎜を使用した。2㎜ 刺鍼し、瀉法を行う場合はその状態で旋捻を行った後置鍼、補法を行う場合はそのまま置鍼した。

また毫鍼による刺激の後にパイオネックス直径 0.2 ㎜×長さ 0.6 ㎜を貼付し継続的刺激を行った。

〈東洋医学的弁証〉

脾胃虚弱

〈期間〉

入院期間：X 年 12 月 26 日～2 月 22 日
鍼灸期間：X 年 1 月 22 日～2 月 19 日
全治療介入回数：14 回

〈結果〉

鍼灸治療介入前、痛みは NRS：3～4 程度増強なく、経過していた。また腰部の痛みに対して治療開始するも「痛いから動きたくない」ということを訴えられたため効果は分からず。

下腿浮腫では膝下 10 センチの周径を評価とした。

1 診目：右 32.7cm／左 33.0cm、
5 診目：右 33.5cm／左 32.0cm、
7 診目：右 31.6cm／左 31.0cm、
10 診目：右 29.0cm／左 33.5cm、
14 診目：右 27.4cm／左 33.4cm という結果となった。しかしながら、絶食が続いていた事もあり、低栄養状態も関係、左の筋力低下も関係あるとかんがえるが、左側だけは軽減できずにいた。

また、介入 2 診目より、吃逆が始まり、胃瘻解放後吃逆数は軽減、9 診目ごろには治まった。

〈本症例による鍼灸治療介入の総括〉

鍼灸治療介入により、右下腿の浮腫は増悪することなく、1 診目 32.7cm→14 診目 27.4cm と軽快した。今回、利尿剤等は使用しておらず、点滴等の状況は変わっていない。しかし、右下肢浮腫は改善したため、鍼灸治療の効果があったといえる 1 例であった。

また、今回評価は取らずにいたが、吃逆に対しても治療をしていた。しかし、原因が胃瘻の可能性があり、こういった器質的障害が解決しない限り、改善はできない。

本症例は浮腫に対しては有効と判断された症例である。

〈治療開始時の状態〉

ターミナル中期

〈転帰〉

X年2月22日　死去

（最終鍼灸治療日　2日後）

ACP50

〈症例〉59歳、女性

〈傷病名〉「葉状腫瘍」

（右骨盤転移）

〈目的〉「腹部膨満感」「右大腿外側後面痛」

放屁、排便をしても常に強い腹部膨満感があり、服薬でも効果不十分であったため鍼治療を医師より依頼された。

右大腿後面痛は、入院前からあったものの、徐々に痛みが強くなった。腹部膨満感が軽減され始めたことにより、気になるようになり追加で治療を依頼された。

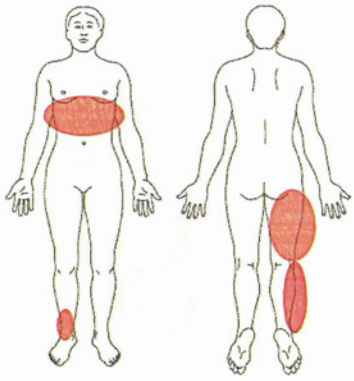

〈服薬〉

オキシコドン塩酸塩（錠剤）

オキシコドン塩酸塩水和物

〈治療方法〉

鍼具：

毫鍼はセイリン社製、直径0.12㎜×長さ15㎜を使用した。2㎜刺鍼し、瀉法を行う場合はその状態で旋捻を行った後置鍼、補法を行う場合はそのまま置鍼した。

また毫鍼による刺激の後にパイオネッ

クス直径 0.2 mm×長さ 0.6 mmを貼付し継続的刺激を行った。

〈東洋医学的弁証〉
肝胃不和、脾腎陽虚

〈期間〉
入院期間：X 年 12 月 21 日～3 月 23 日
鍼灸期間：X 年 1 月 23 日～3 月 22 日
全治療介入回数：34 回

〈結果〉
腹部膨満感は 1 診目 VAS：13mm、2 診目 VAS：19mm と低い数値ではあったが、3 診目、軟便ではあるが排便されたにも関わらず、VAS：65mm と強い膨満感があった。鍼灸治療後 VAS:48mm と軽減、以後鍼灸治療後は改善が認められた。鍼灸治療介入していない 3 日間があいた 20 診目で悪化が認められるが、治療後より軽快した。
医療スタッフからも「鍼灸治療した後に排便がされている印象を受ける」といった印象評価が得られた。

右大腿後面痛では 4 診目より痛みに対して開始となった。4 診目：治療前 VAS：52mm→治療後 VAS:37mm、12 診目：治療前 VAS:57mm→治療後 VAS:27mm、18 診目：治療前 VAS:65mm→治療後 VAS:43mm、以後、レスキューの回数も軽減、強い痛みを訴えることが減少した。
また、痛みの範囲も鍼灸介入前と比較し縮小されている。

〈本症例による鍼灸治療介入の総括〉
本症例は排ガス、排便がされているにもかかわらず、胸脇部に強い膨満感があった。鍼灸治療介入前後からも軽減が認められ、著効が得られたと考える。
また、右大腿後面痛（癌性疼痛）に対しては、突発的な強い痛みに対しても治療直後効果が得られており、末梢刺激でも著効効果が得られた症例である。
したがって、右大腿後面痛および腹部膨満感に対して著効を呈した症例と考えられた。

〈治療開始時の状態〉
化学療法中

〈転帰〉
X 年 3 月 23 日　退院
（最終鍼灸治療日　1 日後）
以後、外来にて化学療法を行っていく予定の為、それに併せて鍼灸治療も継続していく予定である。

分担研究報告
平成 24 年度　総括・分担研究報告書
厚生労働科学研究費補助金
地域医療基盤開発推進研究事業

1. 緩和ケアチームでの取り扱い症例の治療概要
2-2)　緩和ケアチームでの取り扱い症例の鍼灸治療介入による評価

明治国際医療大学鍼灸学部鍼灸学科　伝統鍼灸学教室　研究協力者
横西　望

明治国際医療大学鍼灸学部鍼灸学科　伝統鍼灸学教室
篠原　昭二、和辻　直、関　真亮

明治国際医療大学　附属病院　外科学教室
糸井　啓純、神山　順

市立福知山市民病院
香川　惠造、川上　定男、羽柴　光起、中村　洋子

【研究要旨】

緩和ケア領域における鍼灸治療効果の判定は非常に難しく、鍼灸治療介入時、VAS、NRS、FS などを利用した評価をとることは可能であることが多い。

しかし、認知症により、今朝の状態だけでなく、現在の状態すら理解できない状態の場合もあった。また、癌の進行によりターミナル後期～死前期では多くの患者が意識レベルの低下、傾眠状態であるため、コミュニケーションをとることができない。

そこで、カルテより患者本人をはじめ、医師、看護師、医療スタッフ、患者家族のコメントを抜粋、評価の一つとし、印象評価として採用した。

ここでは、前項では簡潔に述べた各症例の治療内容等をカルテコメントを含めて詳細に報告する。

ACP36

【症例】54 歳、男性

【傷病名】「舌癌」

【治療目的】「放射線療法(以下リニアック)に伴う口内炎の疼痛緩和」

患者本人「これ以上痛みが強くなると薬が増えてしまうので、できれば増やしたくない」と、鍼治療介入に同意を得られた。

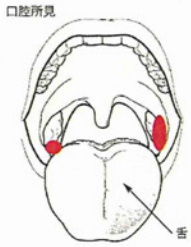

【現病歴】

X-3 年 12 月、糖尿病で受診していた A 病院で舌の白斑を確認した。

X-2 年 11 月、B 病院に検査依頼を行った。結果、舌癌と診断。レーザー切除および TS-1 による化学療法がおこなわれた。

X-1 年 4 月、左頸部リンパ節の腫脹が認められた。細胞診にて転移と診断。5 月頸部郭清を施行。6 月リニアックのため、本病院に入院となった。リニアック開始後、口内炎が発症、エトドラクを使用するも朝方など服薬効果が薄れる時間帯に強い痛みを訴えるようになった為、鍼灸治療の介入を試みた。

【所見】

口内炎の部位は左口腔粘膜部、右舌裏に白色潰瘍あり。

服薬：エトドラク 4 錠/日（朝・夕)、12 時間効果は継続するも効果が切れ始めると痛みが増強し始める。朝は痛みで目が覚め、すぐに服薬しなくてはならない状態。

切診：足陽明経緊張圧痛、行間、内庭、外内庭、侠渓、気戸圧痛、胸脇苦満（左に強い緊張と圧痛あり）

脈診：左関上弦。

舌診：淡紅・薄白苔。

睡眠：23～5 時までの約 5 時間。

便通：良好、食事：食べる時に固形物が患部にあたると痛いが、全量摂取可能。

【東洋医学的弁証】

1 クール目：胃熱、肝鬱気滞

2 クール目：脾胃湿熱、肝鬱気滞、腎陰虚

【方法】

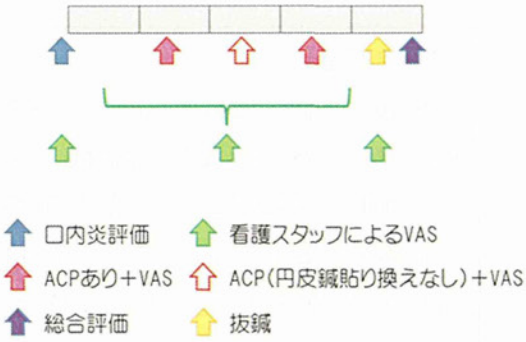

図 1．治療の流れ

鍼治療は週 4 日、1 クールで行う。痛みに対する評価は医療スタッフにも協力を得て VAS にて一律に行う。医療スタッフには通常勤務時と変わらないタイミングで評価をしてもらい、鍼治療前後は鍼灸スタッフで行った。

1 クール目、鍼治療は事前に決めた経穴（足陽明経の熱を取り除くことを目的に毫鍼：行間(瀉法)、円皮鍼：内庭、外内庭)

で行った。

2クール目、鍼治療介入前の状態に伴い、配穴を行う。

鍼治療は円皮鍼による持続効果を行っているため1日おきで貼り換えた。患者の生活に支障きたさないように円皮鍼の抜去方法を指導し、各クールの最終日は外泊日と重なっていたため、最後の評価を医療スタッフで聴取し、帰宅後、患者自身で抜去する。

【使用鍼具】

毫鍼：セイリン社製、直径0.12mm×長さ15mmを2mm程度の刺鍼で行った。

円皮鍼：セイリン社製、直径0.2mm×長さ0.6mmを使用した

【評価】

VAS評価は毎日行った。印象評価として患者コメント、医療スタッフのコメントをカルテから抜粋した。

【経過】

≪1クール目≫

鍼治療開始前エトドラクを使用し、服薬効果が切れ始める時に痛みが強くなる(痛みVAS；52mm程度)と訴えていた。

治療部位：〈毫鍼〉行間(瀉法)、〈円皮鍼〉内庭、外内庭を固定し、1～3日間、使用した。

①-1診目、治療前痛みVAS；28mm→治療後痛みVAS；12mmと減少しているものの、患者本人は「あ…う～ん…」という感じであり、直後効果は実感していないようであった。

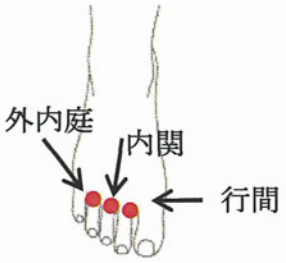

①-2診目、リニアック照射の部位が右頚部から左頚部に変更。リニアック照射後のため、痛みVAS；35mm程度を訴えていた。円皮鍼は剥がれていなかったため、毫鍼による行間穴の瀉法のみを行った。その際、お腹がグルグル動いた感じを訴えられ、「今まではお腹がすいてご飯を食べるという感じではなかったのだけど、なんか、お腹がすいた感じを久々に感じてきた」と話されていた。

治療部位：〈毫鍼〉行間（瀉法)、〈円皮鍼〉右内庭、右外内庭、抜去せず。

①-3診目、右頚部の腫れ、右足陽明経の緊張の消失が認められた。起床時、いつも痛みVAS；45mmあり、「薬を飲まないと！」と急いで飲む感じではあるが、今朝は「痛くないけど、薬を飲んだほうがいいのだろうか？」と悩む程度であった。また、右側からはサラサラとした唾液、左からはネバネバした唾液が出ており、右舌裏の口内炎の痛みがほとんど感じていない。