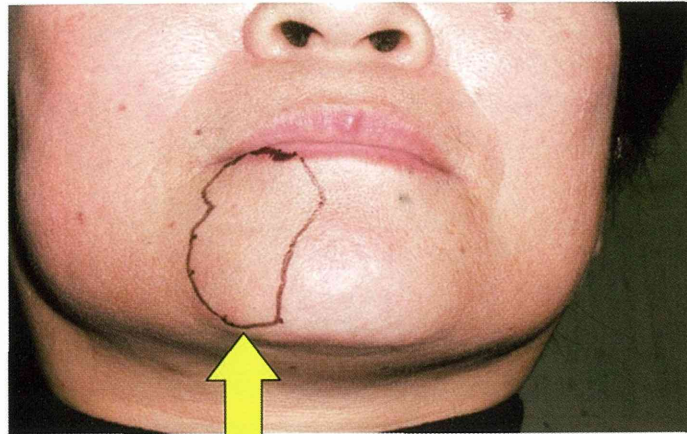


口外系一問41



知覚鈍麻領域

顔貌写真

口外系一問42

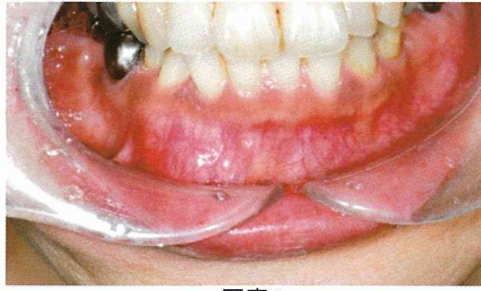問42 49歳の女性。下顎右側前歯部の違和感を主訴として来院した。

3 2 1 | の唇側根尖相当部に骨様硬の膨隆を触知する。初診時の口腔内写真(A)、エックス線写真(B)、病変中央部の歯科用コーンビームCT(C)、病変が最も下方に進展した部位の歯科用コーンビームCT(D)及び生検時のH-E染色病理組織像(E)を別に示す。

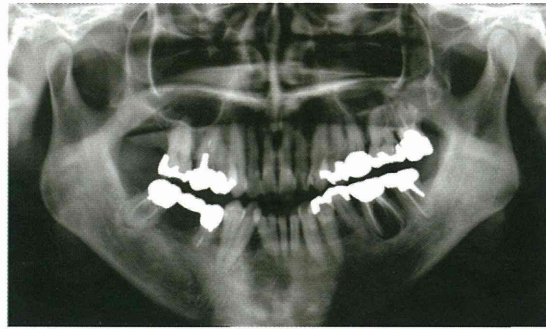
適切な治療法はどれか。1つ選べ。

- a 搔爬術
- b 開窓術
- c 摘出術
- d 下顎辺縁切除術
- e 下顎区域切除術

口外系一問42

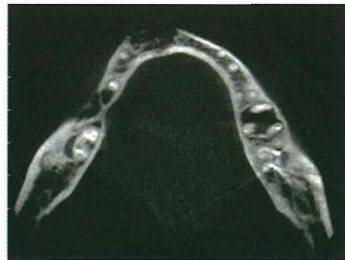


写真A

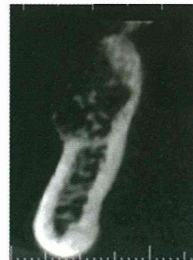

写真B

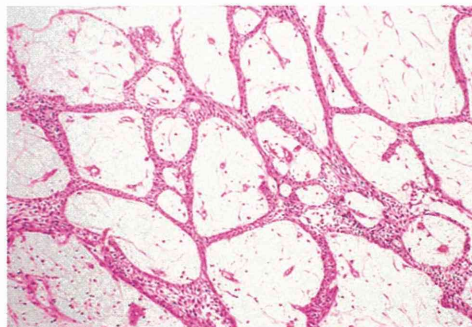
口外系一問42



写真C



写真D



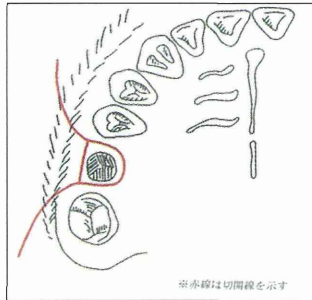
写真E

口外系一問43

問43 25歳の女性。上顎右側第一大臼歯の疼痛を主訴として来院した。当該歯に垂直破折が観察されたため抜歯を行ったところ、直径6mmほどの洞穿孔が確認された。エックス線検査で上顎洞に異常がみられないため、口腔上顎洞瘻閉鎖術を行うこととした。切開線を下に示す。

手術に当たり考慮するのはどれか。1つ選べ。

- a 頬脂肪体の補填
- b 抜歯窩辺縁の骨削除
- c 口蓋側粘膜の広域剥離
- d 頬側粘膜弁の骨膜上剥離
- e 頬側粘膜骨膜弁の減張切開



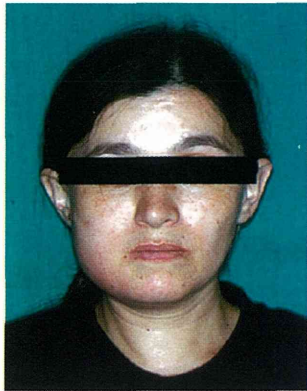口外系一問44

問44 38歳の女性。下顎右側の疼痛と腫脹を主訴として来院した。2年前から同部の腫脹に気付き、1週間からは下顎右側第一大臼歯部の自発痛と同部からの排膿とが出現したという。抗菌薬と非ステロイド性抗炎症薬の投与を行い、疼痛と排膿は消退した。初診時の顔貌写真(A)、口腔内写真(B)及びエックス線写真(C)を別に示す。

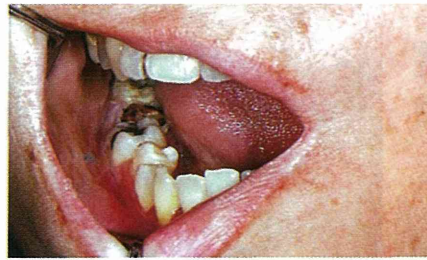次に行うのはどれか。1つ選べ。

- a 切開
- b 生検
- c 開窓
- d 根尖切除術
- e 下顎骨区域切除術

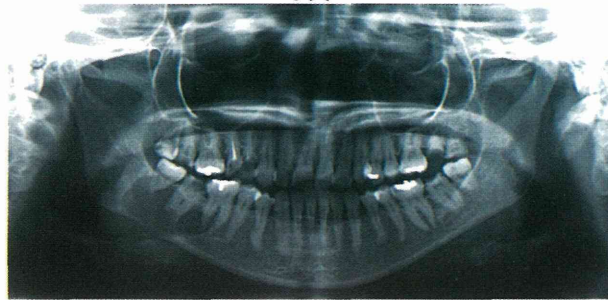
口外系一問44



写真A



写真B



写真C

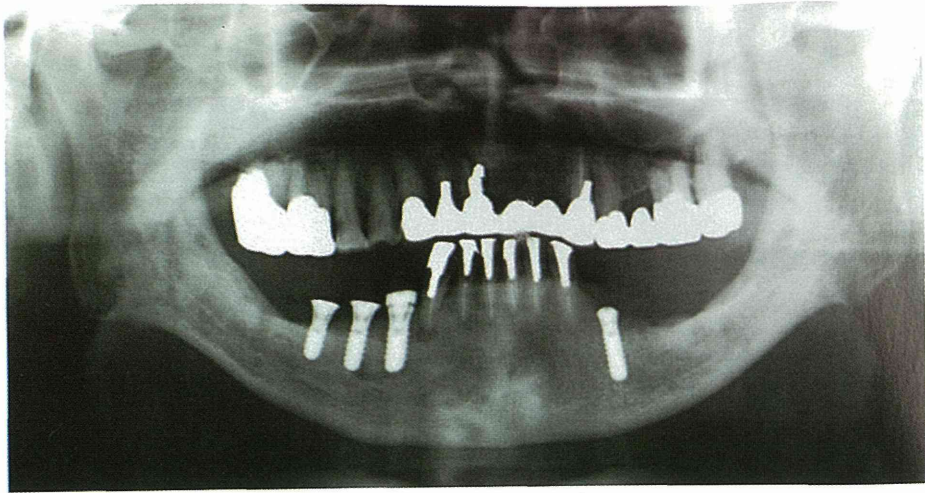
口外系一問45

問45 72歳の男性。右側オトガイ部の知覚鈍麻を主訴として来院した。3週前にインプラント埋入手術を受けたという。初診時のエックス線写真を別に示す。

まず行うべき対応はどれか。2つ選べ。

- a レーザー照射
- b インプラント除去
- c カルバマゼピン投与
- d ビタミンB₁₂製剤投与
- e 副腎皮質ステロイド投与

口外系-問45



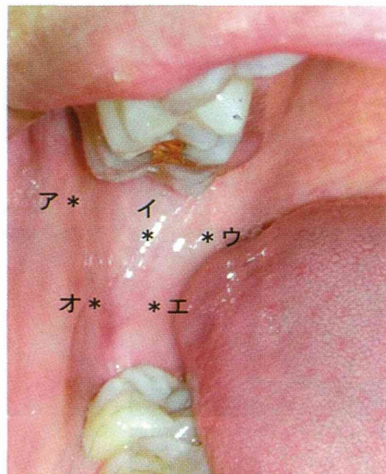
初診時エックス線写真

口外系-問46

問46 25歳の男性。埋伏した下顎右側第三大臼歯を抜去するために伝達麻酔を行うこととした。開口時の口腔内写真を下に示す。

注射針の刺入部位で適切なのはどれか。1つ選べ。

- a ア
- b イ
- c ウ
- d エ
- e オ



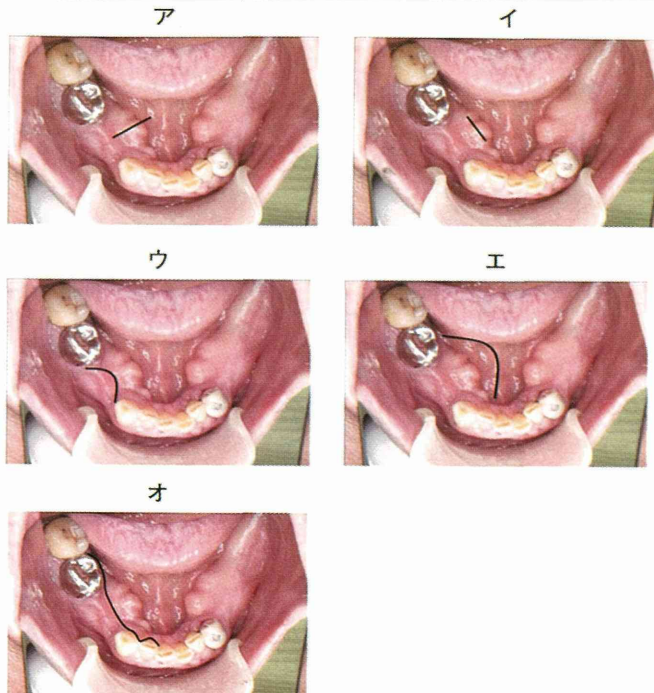
口外系一問47

問47 65歳の男性。義歯の製作を希望して来院した。下顎義歯を製作するにあたり、右側の歯槽骨整形術を行うこととした。切開線の写真を別に示す。

適切なのはどれか。1つ選べ。

- a ア
- b イ
- c ウ
- d エ
- e オ

口外系一問47



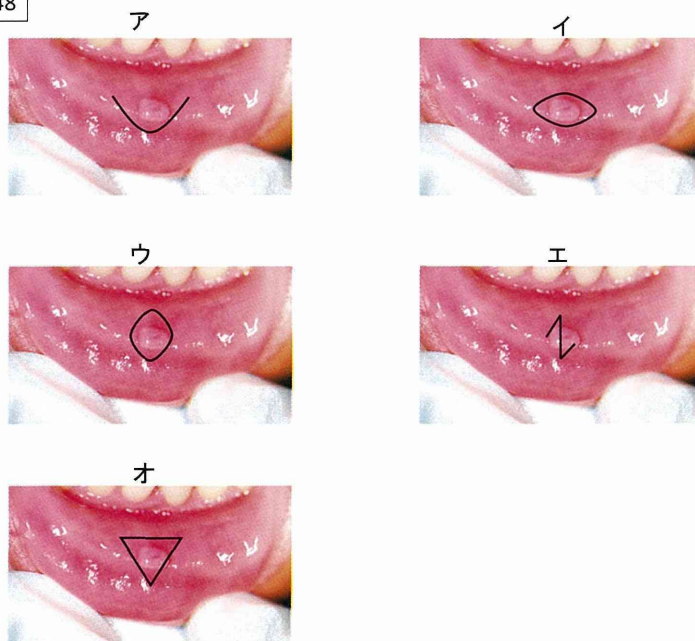
口外系一問48

問48 14歳の男子。下唇部の腫瘍を主訴として来院した。潰れて消退しても再発を繰り返すという。切除術を行うこととした。腫瘍部の切開線の写真を別に示す。

適切な切開線はどれか。1つ選べ。

- a ア
- b イ
- c ウ
- d エ
- e オ

口外系一問48



口外系一問49

問49 65歳の女性。下顎智歯の抜去を希望して来院した。高血圧症で β 遮断薬を内服中であるという。8万分の1アドレナリン含有2%リドカイン塩酸塩1.8ml局所麻酔カートリッジを使用することとした。

使用可能なカートリッジ数の上限で正しいのはどれか。1つ選べ。

- a 1本
- b 3本
- c 5本
- d 7本
- e 9本

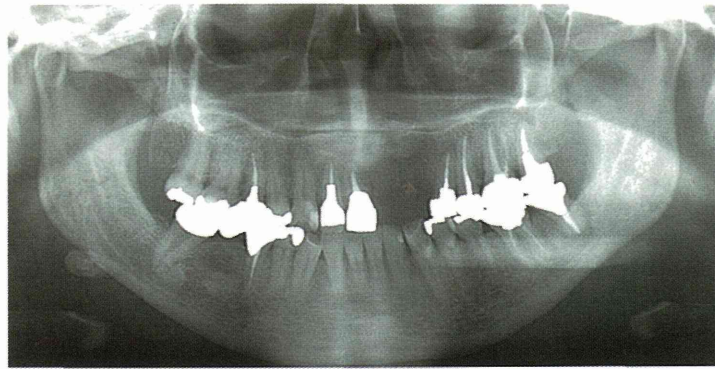
口外系一問50

問50 60歳の女性。右側顎下部の違和感を主訴として来院した。初診時のエックス線写真(A)とそのトレース図(B)とを別に示す。

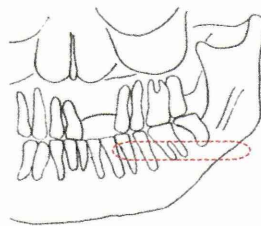
点線で示される陰影の原因と考えられるのはどれか。1つ選べ。

- a 舌骨
- b 左側下顎隆起
- c 右側顎下腺唾石
- d 下顎左側大白歯の修復物
- e 下顎右側大白歯の骨硬化

口外系一問50



写真A



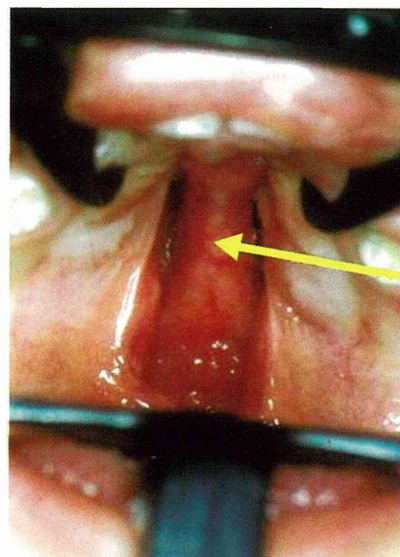
写真B

口外系一問51

問51 1歳6か月の男児。生後2か月からHotz症による哺乳障害の改善と顎発育誘導とを行っている。口蓋形成術を行うこととした。術中の写真を下に示す。

矢印の部分はどれか。1つ選べ。

- a 口蓋粘膜
- b アデノイド
- c 鼻中隔粘膜
- d 上顎洞粘膜
- e 下鼻甲介粘膜



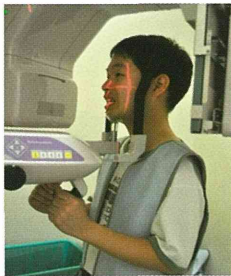口外系一問52

問52 パノラマエックス線検査の位置づけを別に示す。
正しいのはどれか。1つ選べ。

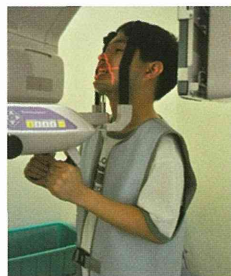- a ア
- b イ
- c ウ
- d エ
- e オ

口外系一問52

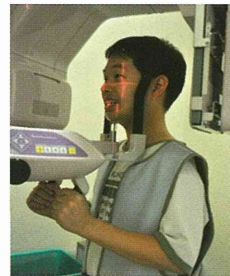ア



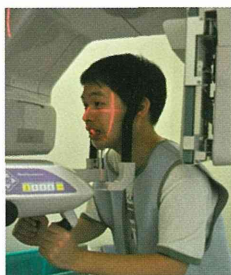イ



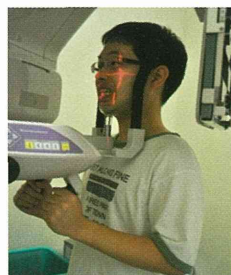
ウ



エ



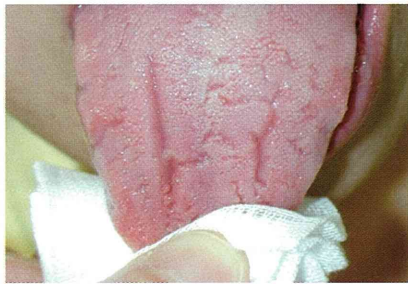オ



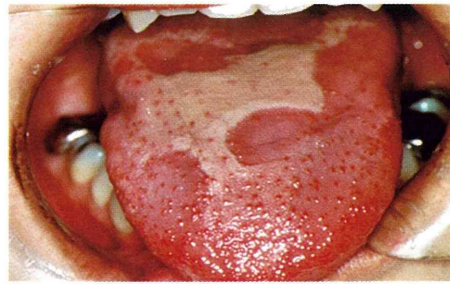
口外系一問53

問53 舌の写真を下に示す。写真Aと写真Bで共通するのはどれか。すべて選べ。

- a 自発痛はほとんどない。
- b 糸状乳頭の消失がみられる。
- c ビタミンB欠乏によって生じる。
- d 鉄欠乏性貧血患者にみられる。
- e 副腎皮質ステロイドホルモン剤が有効である。



写真A

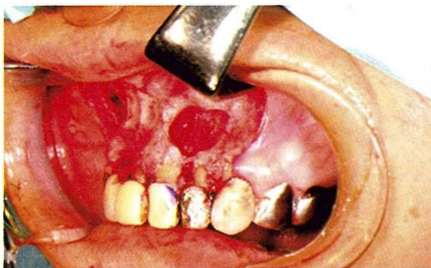

写真B

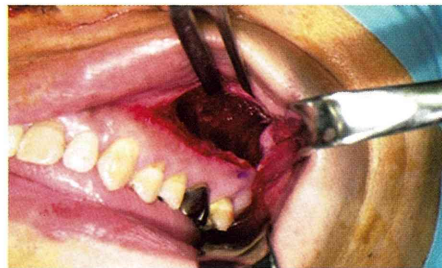口外系一問54

問54 粘膜骨膜弁作成の術中写真を下に示す。写真(A)が写真(B)よりも優れている点は何点か。すべて選べ。

- a 歯肉退縮がない。
- b 瘢痕が目立たない。
- c 広い視野が得られる。
- d 弁の血行が十分である。
- e 縫合糸が緩んでも骨欠損部が口腔と交通しない。



写真A



写真B

