厚生労働科学研究費補助金
難治性疾患等克服事業（難治性疾患克服研究事業）
難治性血管腫・血管奇形についての調査研究班患者実態調査および治療法の研究
平成 24 年度　分担研究報告書

難治性血管腫・血管奇形に関する病理学的解析

研究分担者　　森井　英一
（大阪大学　大学院医学研究科　病態病理学　教授）

研究要旨

血管腫・血管奇形は、本来秩序だって構成されるべき血管系やリンパ管系が、無秩序、あるいは異常な秩序により、その本来の構成が乱れた結果もたらされた病態である。しかし、血管腫・血管奇形をもたらす分子機構については、ほとんど解析されていない。

本年度は、これまで経験した血管腫・血管奇形の症例において、血管系を制御する因子の動態について解析した。

今回の解析で検討した因子は、静脈奇形や毛細血管奇形を併発する Klippel-Trenaunay 症候群に関与すると報告されている AGGF1 (Angiogenic factor with G-patch and forkhead-associated domain 1)である。AGGF1 が過剰発現することで血管の異常な構成がおこり、Klippel-Trenaunay 症候群が発症すると説明されている。しかし、他の血管腫・血管奇形における AGGF1 の発現については調べられていない。

そこで、今回、血管奇形における AGGF1 の発現を免疫組織化学的に検討した。静脈奇形においては、拡張し静脈石を含むような静脈の内皮細胞には発現はみられないが、比較的細い静脈や毛細血管に AGGF1 の発現がみられた。また動静脈奇形では、含まれる動脈の内皮細胞には発現はないものの、それ以外の血管での発現がみられた。また、血管以外にも間質に存在する細胞にも散在性に強い AGGF1 の発現が確認された。二重染色を行ったところ、この細胞は Kit 陽性で、マスト細胞であることが判明した。今後は、皮膚における正常血管や肉芽組織における新生血管での AGGF1 の発現動態を検討する予定である。また、他の血管内皮増殖因子なども検討し、将来的には奇形や腫瘍性の血管に特異的に発現する因子を同定し、今後の治療の開発につなげる予定である。

A 研究目的

血管腫・血管奇形は、本来秩序だって構成されるべき血管系やリンパ管系が、無秩序、あるいは異常な秩序により、その本来の構成が乱れた結果もたらされた病態である。しかし、血管腫・血管奇形をもたらす分子機構については、ほとんど解析されていない。血管腫・血管奇形では塞栓療法などが多く行われており、外科的に切除される例は限られている。また、診断は放射線科において画像によ

って行われる例が多く、侵襲を伴う生検による病理学的診断を行うことはまれである。このため、血管腫・血管奇形の病理標本を得られる機会は限られている。

血管の増殖に関与する因子を免疫組織化学的に解析するためには病理標本が必須であるが、上記の理由より解析が困難であることが多い。しかし、本研究班で研究分担者は病理診断のコンサルティングシステムを立ち上げ、本来比較的まれである病理診断の機会に恵まれている。そこで、血管の増殖に関与すると考えられる因子の動態を、血管腫・血管奇形の病理標本を用いて検討した。

B 研究方法

1) 解析対象

大阪大学大学院医学系研究科にて採取された血管腫・血管奇形のうち、informed consent による同意の得られた１５例を対象とした。１５例の内訳は、動静脈奇形８例、静脈奇形４例、リンパ管静脈奇形２例、リンパ管動静脈奇形１例である。

2) 解析方法

解析対象である１５例について、パラフィン包埋されたブロックから２ミクロン厚の切片を得て、免疫染色に供した。得られた切片を脱パラフィン処理後、親水化を行い、クエン酸バッファー (pH6)にて抗原賦活を熱処理にて行う。ブロッキング後、抗 AGGF1 抗体（sigma, HPA043500）を滴下し、室温１時間反応させる。反応後の試料を洗浄し、Envision/HRP polymer (DAKO)を滴下して室温１０分反応させる。洗浄後、Diaminobentidine (DAB) にて発色させて、AGGF1 の発現を検討する。さらに、二重染色としては、AGGF1 とともに Kit に対する抗体を加えて検討した。

C 結果

AGGF1 に対するシグナルは、すべての症例において、間質に存在する細胞に強く認められた（図１、矢印）。それ以外に、すべての症例を通じて、比較的細い静脈や毛細血管の内皮細胞にシグナルが認められた（図１、矢尻）。これに対し、静脈奇形で認められる静脈石をもつような拡張した静脈の内皮細胞にはシグナルはみられなかった（図２）。動静脈奇形では、分厚い壁をもつ動脈成分が混在するが、この動脈成分の内皮細胞には AGGF1 のシグナルはみられなかった（図３）。

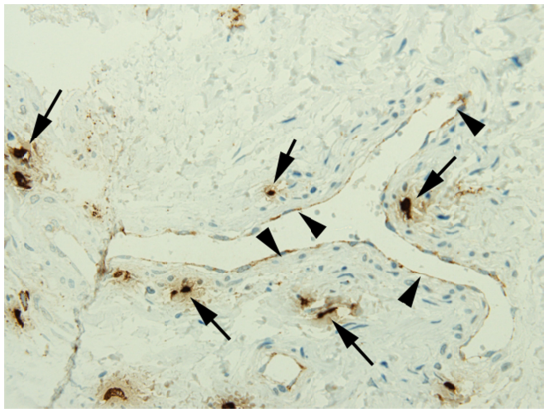

図１　静脈奇形における AGGF1 の発現

間質の細胞（矢印）と比較的細い静脈の内皮細胞（矢尻）に発現を認める。

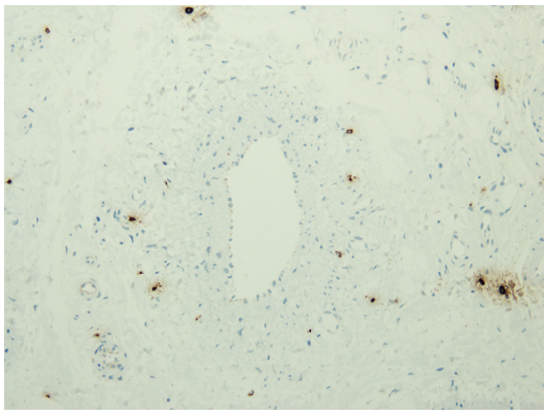

図２　動静脈奇形における分厚い壁をもつ動脈（図の中央付近の脈管）では、内皮細胞に AGGF1 のシグナルは認められない。間質の細胞に AGGF1 に対する強いシグナルがみられる。

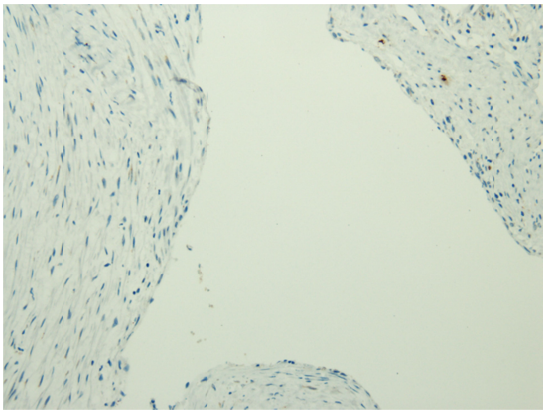

図３　静脈奇形にみられる拡張した静脈の内皮細胞では、AGGF1 のシグナルはみられない。これに対し、間質には AGGF1 陽性細胞が散見される。

間質に存在する AGGF1 陽性細胞は、比較的小型であるが、形状は円形のものもあれば、紡錘形の形態をとる細胞も混在している。この形態から、マスト細胞である可能性を考え、マスト細胞のマーカーである Kit と AGGF1 を二重染色したところ、両者の局在は一致した。この結果、AGGF1 は内皮細胞のみならず、マスト細胞でも発現していることがわかった。

D. 結論と考察

AGGF1 は Klippel-Trenaunay 症候群の原因遺伝子として報告されている。この症候群は、静脈奇形や毛細血管奇形を合併し、AGGF1 が過剰発現している。本研究の結果、AGGF1 は比較的細い静脈や毛細血管の内皮細胞に発現していることがわかった。また、動脈や拡張した静脈には発現していなかった。これらの結果は、増殖過程にある血管に AGGF1 が発現していること、動脈系の内皮細胞には AGGF1 は発現しないことを示している。Klipper-Trenaunay 症候群では動脈系の奇形は報告されておらず、AGGF1 が動脈系で発現していないことと一致する。

マスト細胞は、様々な血管増殖因子を発現し、血管増生に関与することがわかっている。AGGF1 がマスト細胞に発現する報告はなく、静脈や毛細血管の増殖に、AGGF1 を分泌することでマスト細胞が重要な役割を果たす可能性が示唆された。

今後は、AGGF1 以外の血管増殖調整因子の発現を検討し、血管奇形や血管腫に特異的な因子を同定する研究を計画している。また、マスト細胞における AGGF1 の発現意義についても検討したい。

E 研究発表

該当なし

F 健康危険情報

該当なし

G 知的財産権の出現・登録状況

該当なし