厚生労働科学研究費補助金
難治性疾患等克服研究事業(難治性疾患克服研究事業)
分担研究報告書

Hirschsprung 病類縁疾患: Segmental dilatation of intestine

研究分担者（順不同）　濵田 吉則　関西医科大学枚方病院　教授
増本 幸二　筑波大学医学医療系　教授

研究協力者:
坂口 達馬（関西医科大学枚方病院）

A．研究目的

Segmental dilatation of intestine（以下、本症）は、限局性の腸管拡張を認めるが明らかな腸閉塞機転がなく、腸管神経叢の形態異常を認めない稀な疾患である。本症は 1959 年に Swenson と Rathauser[1)]が“new entity”として報告して以来、成因に関しては様々な説が唱えられてきたが、臨症像、病理所見に多様性が認められ、疾患概念が一元的に捉えきれず、限局的な腸管拡張疾患群の総称と捉えるのが妥当と考えられている。Hirschsprung 病類縁疾患の神経節細胞正常群に位置付けられる希少疾患であり、本邦においては 2011 年までに 34 例の文献的報告[2-8)]がみられるが網羅的な検討は行われていない。

[全国施設より集計したアンケート結果]
確診 26 例、疑診 9 例が集計された。確診例のうち以下の 3 例は、Swenson らの定義を一部満たさないが、臨床的に確診例とした。

- 3 か月の女児。腹部膨満と慢性便秘を認め、注腸造影で恒常的かつ限局的な S 状結腸の拡張と直腸 S 状部に caliber change が認められた。直腸粘膜生検、直腸肛門内圧検査で反射陽性で Hirschsprung 病は否定された。報告時点では手術待機中であり切除標本の観察が行われていないが、臨床所見を優先し確診とした。
- 26 生日の女児。腹部膨満、嘔吐を認め 4 生日に開腹手術が施行された。回腸末端の小腸閉鎖症に合併して、回腸末端から口側 50㎝ の小腸に 10㎝ にわたる範囲で限局的な拡張を認めた。初回手術では小腸閉鎖症に対する手術のみが施行され、拡張部に関しては無治療であった。しかし術後イレウス症状が遷延し 26 生日に再手術が施行され、腸管拡張部切除、端々吻合術によりイレウス症状は軽快した。肛門側に完全閉塞を認めた症例ではあるが、拡張部に影響を与えたとは考えにくく確診とした。
- 3 生日の男児。腸回転異常症に対し開腹手術が施行された。空腸起始部に限局した拡張を認めた。病変部位の切除は行われなかったが、術後 1 年にわたり恒常的な拡張が存在し、同部位において鬱滞傾向が認められた。1 歳 9 か月時に拡張部切除が施行され経過良好である。切除標本に

よる検討でも神経節細胞が確認された。

また、疑診 2 例は確診と判断し、計 28 例について以下の検討を行った。

性別（図 1）と出生週数、体重

性別では、男児 19 例（68%）、女児 9 例と男児に多かった。

在胎週数は平均 30.2 週で 7 例が早産であった。

出生体重は平均 2,319g で、低出生体重児が 9 例含まれていた。低出生体重児のうち 1 例が極低出生体重児、2 例が超低出生体重児であった。

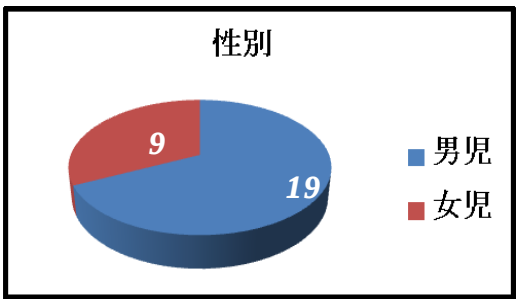

図 1

発症年齢（図 2）

新生児期が 18 例（64%）と最多で、次いで乳児期 6 例、幼児期 2 例、学童期以降 2 例であった。

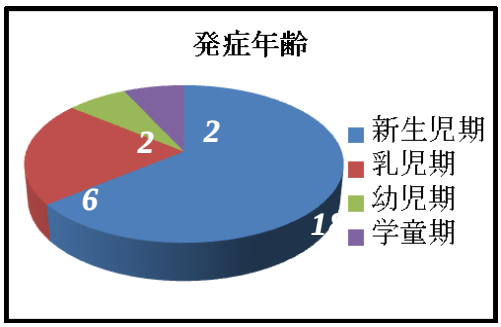

図 2

拡張部位（図 3）

回腸が 14 例（50%）と最も多く、次いで結腸が 10 例であった。結腸の中では S 状結腸が 5 例と多く、横行結腸 3 例、横行結腸から盲腸 1 例、盲腸 1 例であった。そのほか空腸 3 例、十二指腸 1 例であった。

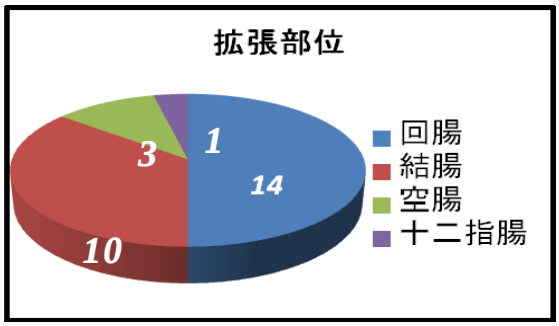

図 3

初発症状は、腹部膨満が 20 例（71%）と最も多く、そのほか嘔吐 13 例（46%）、出生前診断で異常を指摘されていたもの 7 例（25%）、慢性便秘 6 例、胎便排泄遅延 4 例、腸炎 2 例であった。

消化管合併病変として腸回転異常症 2 例、小腸閉鎖 1 例、鎖肛 1 例があった。

合併奇形は、なし 21 例、あり 7 例であった。その内訳は、ファロー4 徴、PDA、PDA、VSD、脳性まひ、脳梁欠損・下顎低形成・耳介低位・FG 症候群、ファロー4 徴・脳萎縮・側弯症・口唇口蓋裂・耳介低位・馬蹄腎・右水腎症・尿道下裂の各 1 例であった。

染色体異常は 2 例でみられ、ともに 21 トリソミーであった。

家族歴のあるものは 2 例で、兄弟に著明な便秘症状のあるものと、母方従兄弟 4 名が結腸部分拡張症と診断されうち 1 名が死亡している症例であった。

検査所見では 25 例において腹部単純写

真で腸管異常拡張像を指摘されていた。注腸造影は22例で正常であった。直腸肛門反射は7例中全例で陽性。直腸粘膜生検は5例でアセチルコリンエステラーゼ陽性神経は正常であった。

診断基準は、小腸の限局的な拡張23例、正常部から拡張部への急激な移行25例、拡張部の肛門側に内因性・外因性の閉塞原因が存在しない24例、画像診断で完全または不完全な腸閉塞所見がある17例、神経叢が正常21例、病変部の切除により完全に回復する25例が主なもので、その他、筋層肥厚または菲薄化を伴う6例、出生前診断あり7例などであった。

手術は27例に施行され、1例は手術未施行。手術年齢は新生児期13例、乳児期4例、幼児期5例、学童期3例、不明2例であった。26例で開腹手術により拡張部腸管切除・腸管吻合術が施行され、1例は非切除。うち4例で腸瘻造設術、2例で胃瘻造設術も施行されていた。

病理所見は26例中、HE染色で神経節細胞に異常なしは22例（85%）であった。異常ありは3例で、神経節細胞減少2例、未熟性1例で、壊死で判定不能が1例であった。その他、粘膜下層の菲薄・途絶、筋層菲薄化・途絶、筋層断裂・線維化、筋層肥厚が各1例ずつあった。切除標本に合併病変として、異所性膵組織1例、異所性胃組織1例がみられた。

転帰は27例において生存であった。盲腸部分拡張例で壊死性変化を認めた9歳男児例のみ敗血症により死亡していた。

B．結論

集計結果から、Segmental dilatation of intestineは比較的男児に多く、病変部位は回腸に多かった。新生児期に腸閉塞症状を発症することが多く、病変部の拡張部から正常部へ急激な移行があり、内因性・外因性閉塞機転を認めず、腸管神経叢に異常を認めない点が本症に特徴的であった。治療は拡張部切除、端々吻合でおおむね予後良好な疾患である。病理ではHE染色で神経節細胞に明らかな異常を認めない疾患としているが、今回のアンケート集計では詳細な検討はなされていないので今後の課題である。

参考文献

1. Swenson O, Rathauser F: Segmental dilatation of the colon. Am J Surg, 97: 734-738; 1959.
2. 松田 健、江上 格、渡辺 章、他: Segmental Dilatation of the Intestine -回腸部分拡張症の1治験例と文献的報告例の検討- 日小外会誌.29(4): 109-115; 1993.
3. 本田 晴康、清水 公男、北原 修一郎、他. 腸管部分拡張症：自験例2例と報告例の分析. 日小外会誌. 30(2): 279-287; 1994.
4. 田口 順教、細野 茂春、田内 守之、他. Segmental dilatation of the ileumの1極低出生体重児例. 日本新生児学会雑誌. 31(3): 447-452; 1995.
5. 黒田 達夫. 消化管部分拡張症. 小児外科 32, 1315-1320, 2000.
6. 照井 慶太、吉田 英生、松永 正訓、他. 限局性腸管拡張症の2例.日小外会誌. 38(5); 782-786: 2002.
7. 上杉 達、田尻 達郎、永田 公二、他.

メッケル憩室を伴った新生児腸管部分拡張症の１例．小児外科 40(6): 721-724; 2008.

8．仲田 惣一、高田 佳輝、秋山 卓士、他. 新生児期に発症した回腸部分拡張症の2例．日小外会誌．45(2); 215-219, 2009.

C．研究発表

1．論文発表

和文著書

1） 濵田 吉則．鼠径ヘルニア、臍ヘルニア『今日の治療指針』総編集　山口 徹、北原 光夫、福井 次矢　医学書院 p1160, 2012

2） 濵田 吉則．炎症性腸疾患『標準小児外科学』第6版．高松 英夫、福澤 正洋、上野 滋編　医学書院　p180-184, 2012

3） 濵田 吉則．腸管ポリープ・ポリポーシス.『標準小児外科学』第6版．高松 英夫、福澤 正洋、上野　滋 編　医学書院　p184-187, 2012

4） 濵田 吉則．虫垂炎『標準小児外科学』第6版．高松 英夫、福澤 正洋、上野 滋 編　医学書院　p187-190, 2012

5） 濵田 吉則．CQ-II-2　膵・胆管合流異常にはどの様な臨床症状があるか？ 日本膵・胆管合流異常研究会、日本胆道学会　編　医学図書出版．膵・胆管合流異常診療ガイドライン　p20-21, 2012

6） 濵田 吉則．CQ-II-3　膵・胆管合流異常には血液検査の異常はあるか？ 日本膵・胆管合流異常研究会、日本胆道学会　編　医学図書出版．膵・胆管合流異常診療ガイドライン p21-22, 2012

7） 濵田 吉則．CQ-IV-2　無症状例の手術適応は？日本膵・胆管合流異常研究会、日本胆道学会　編　医学図書出版．膵・胆管合流異常診療ガイドライン p57-58, 2012

8） 濵田 吉則．ヒルシュスプルング病．日経メディカル 2012年 1月　No530 p77-78,日経BP社, 2012

9） 増本 幸二、濵田 吉則．Segmental dilatationの現状調査と診断について 厚生労働科学研究費補助金　難治性疾患克服研究事業．Hirschsprung病類縁疾患の現状調査と診断基準に関するガイドライン作成 平成23年度総括･分担研究報告書（研究代表者：田口智章)、p35-39, 2012

10） 増本 幸二、岩崎 昭憲．1．基礎的な栄養学的知識、19．呼吸不全患者の栄養管理 新呼吸療法テキスト、3学会（日本胸部外科学会、日本呼吸器学会、日本麻酔科学　　会）合同呼吸療法認定士認定委員会　編、アトムス、東京、p308-315, 2012

11） 増本 幸二、水田 祥代．Ⅲ.臨床編．B.栄養法．4.静脈栄養．b.小児．新臨床栄養学 第2版、馬場忠雄、山城雄一郎　編、医学書院、p322-330, 2012

英文原著

1） Hamada Y, Takada K, Nakamura Y, Sato M, Kwon A-Hon. Temporary umbilical loop colostomy for anorectal malformations. Pediatr Surg Int, 28(11):1133-1136, 2012

2) Yamamoto D, Hamada Y, Tsubota Y, Kawakami K, Yamamoto C, Sueoka N, Yamamoto M. Simultaneous development of adenocarcinoma and gastrointestinal stromal tumor(GIST) in the stomach: Case report. World J Surg Oncol 10:6, 2012
3) Ohashi A, Tsuji S, Kuroyanagi Y, Kinoshita Y, Kaneko K, Mine K, Hamada Y, Inagaki T. Multidetector computed tomography angiography for successful surgical separation in pygopagus conjoined twins. Pediatr Int 54(1):150-152, 2012
4) Itoi T, Kamisawa T, Fujii H, Inui K, Maguchi H, Hamada Y, Nakano T, Ando H, Koshinaga T, Shibagaki K, Obayashi T, Miyazawa Y. Extrahepatic bile duct measurement by using transabdominal ultrasound in Japanese adults: multi-center prospective study. J Gastroenterol DOI 10.1007/s00535-012-0702-0
5) Masumoto K, Oka Y, Nakamura M, Ida M, Takano K, Yoshimitsu K, Hirose S, Sakata N, Iwasaki A. Pleomorphic adenoma of the submandibular gland in children: a case report and a review of the Japanese literature. J Pediatr Hematol Oncol 34(1):e39-e41, 2012
6) Taguchi T, Nagata K, Kinoshita Y, Ieiri S, Tajiri T, Teshiba R, Esumi G, Karashima Y, Hoka S, Masumoto K. The utility of muscle sparing axillar skin crease incision for pediatric thoracic surgery. Pediatr Surg Int 28(3):239-44, 2012
7) Alatas FS, Masumoto K, Esumi G, Nagata K, Taguchi T. Potential significance of abnormalities in the interstitial cells of Cajal, smooth muscle, and the enteric nervous system, proximal and distal to the obstructed site of duodenal atresia. J Pediatr Gastroenterol Nutr 54(2):242-247, 2012
8) Fujishiro J, Komuro H, Ono K, Urita Y, Shinkai T, Minami Y, Kawabata Y, Kishimoto H, Masumoto K. Massive pneumatic expansion of lymphatic vessel resulting in cystic lesions in the pulmonary parenchyma: A rare case of persistent interstitial pulmonary emphysema in a non-ventilated infant. J Pediatr Surg 47: E21-E25, 2012
9) Fujishiro J, Hori T, Kaneko M, Fukunaga K, Ohkouchi N, Takada Y, Masumoto K. Liver transplantation from a donor with asymptomatic type IV-A choledochal_cyst: The long-term postoperative course . Transplantation 94(12): e72, 2012

和文原著

1) 濵田 吉則. 編集者への手紙　腸回転異常症の術後再軸捻転. 日本小児外科学会雑誌　48(4): 792, 2012
2) 矢内 洋次, 濵田 吉則, 高田 晃平, 中竹 利知, 石崎 守彦, 權 雅憲.

Ehlers-Danlos 症候群IV型に合併した後腹膜血腫の１例．日本小児外科学会雑誌　48(1):56-62，2012

3）　中竹 利知、濵田 吉則、高田 晃平、荒木 吉朗、矢内 洋次、三木 博和、岩井 愛子、權 雅憲．ダブルバルーン法を用いた小腸内視鏡にてポリープ切除を施行した Peutz-Jeghers 症候群の７歳女児の１例．日本小児外科学会雑誌　48(4)：738-742，2012

4）　坂口 達馬、濵田 吉則、高田 晃平、松島 英之、權　雅憲．限局性腸穿孔の病態を示した新生児メッケル憩室穿孔の１例．日本小児外科学会雑誌．48(7):1055-1059，2012

5）　増本 幸二．創感染後の創離開．Nutrition Support Journal 特別号 創傷治癒経過記録集 Vol.3：11，2012

総説

1）　岩中 督、濵田 吉則．第 48 回日本小児外科学会学術集会　ワークショップⅠ『各地域における小児外科のかかわり』 日本小児外科学会雑誌 48(1):18-21，2012

2）　濵田 吉則、神澤 輝実、糸井 隆夫、仲野 俊成、島田 光生、嶋田　紘．先天性胆道拡張症と胆管非拡張型膵・胆管合流異常は区別できるのか？ 小児から成人の胆管径基準値からの考察 特集：そうだったのか　先天性胆道拡張症、膵・胆管合流異常の学べる知識．胆と膵 33 (1):33-36，2012

3）　高田 晃平、濵田 吉則、矢内 洋次、末岡 憲子、植田 愛子、上山 庸佑、中竹 利知、佐藤 正人、權　雅憲．再発性腸重積症の治療．小児外科 44(1)：71-75，2012

4）　佐藤 正人、服部 健吾、宮内 雄也、園田 真理、棚野 晃秀、高田 晃平、濵田 吉則．腹腔鏡下整復の手術手技．小児外科 44(6)：549-552，2012

5）　高田 晃平、濵田 吉則、矢内 洋次、津田 匠、末岡 憲子、上山 庸佑、佐藤 正人、權 雅憲．頻回再発例の臨床像と予防的手術．小児外科 44(6)：563-567，2012

6）　増本 幸二、光田 信明．長期予後からみた出生前診断症例における周産期管理の再評価．周産期学シンポジウム抄録集　30：119-120，2012

7）　増本 幸二，新開 統子，上杉 達．診療報酬上の問題：栄養管理．小児外科 44(8)：791-793，2012

8）　増本 幸二，新開 統子，上杉 達．新生児における栄養管理．静脈経腸栄養 27(5)：1195-1202，2012

9）　増本 幸二．「諦めるな」の精神．小児外科 44(9)：908-909，2012

10）　増本 幸二，新開 統子，上杉　達，中村 晶俊，岡 陽一郎，　岩崎 昭憲，永田 公二，田口智章．手術部位感染による創哆開に対する栄養学的治療．小児外科　44(12)：1133-1138，2012