complicated with multiple food sensitization detected by specific IgE. ***Eur J Dermatol*** 22(4):572-3, 2012.

14. Nonomura Y, Tanioka M, Mitomi Y, Fujisawa A, Miyachi Y.: Secondary extramammary Paget's disease with underlying recurrent bladder carcinoma. ***Eur J Dermatol*** 22: 129-30, 2012.
15. 爲政 大幾、他 21 名、谷岡未樹、他 11 名、立花隆夫、尹浩信: 創傷・熱傷ガイドライン委員会報告—3:糖尿病性潰瘍・壊疽ガイドライン. ***日皮会誌*** 122: 281-319, 2012.
16. 鈴木民夫、金田真理、種村篤、谷岡未樹、藤本智子、深井和吉、大磯直毅、川上民裕、塚本克彦、山口裕史、佐野栄紀、三橋善比古、錦織千佳子、森田明理、中川秀己、溝口晶子、片山一郎: 尋常性白斑診療ガイドライン. ***日皮会誌*** 122(7): 1725-1740, 2012.
17. 宇谷厚志、北岡隆、前村浩二、萩朋男、谷岡未樹、田村寛、山本洋介、築城英子、服部友保: 弾力線維性仮性黄色腫診断基準 2012. ***日皮会誌*** 122(9): 2303-2304, 2012.
18. 佐藤栄里子、岡村みや子、桂敏也、三富陽子、松村由美、谷岡未樹、宮地良樹: 下痢時の臀部皮膚保護剤としてのCMC 含有軟膏の使用経験. ***皮膚の科学*** 11: 319-322, 2012.
19. 宇谷厚志、北岡隆、前村浩二、萩朋男、谷岡未樹、田村寛、山本洋介、築城英子、服部友保: 弾性線維性仮性黄色腫診断基準 2012. ***日眼会誌*** 116: 1156-1157, 2012.

2. 学会発表

なし

G. 知的財産権の出願・登録状況

なし

厚生労働科学研究費補助金（難治性疾患克服研究事業）
分担研究報告書

弾性線維性仮性黄色腫診断基準作成：皮膚科領域2

研究分担者　服部友保　　群馬大学大学院医学系研究科皮膚科　助教
研究代表者　宇谷厚志　　長崎大学大学院医歯薬学総合研究科皮膚病態学　教授

研究要旨
弾性線維性仮性黄色腫と診断された当科症例につき CT、頚動脈エコー、脳 MRA などによる血管病変の評価を行った。PXE 診断にあたり、心脳血管疾患などを早期発見するためのスクリーニング法につき検討した。

A. 研究目的

弾性線維性仮性黄色腫（PXE)と診断された症例において画像検査を行った。PXE 症例における血管障害をスクリーニングする方法を検討する。

B．研究方法ならびにC．研究結果

昨年の報告では、当科で PXE と診断した 6 症例で実施した画像検査につきまとめた。胸部 X 線検査、心電図、胸部 CT 検査を行い小児症例以外で CT 上動脈の石灰化病変を指摘されたが、加齢による変化との鑑別が困難であった。本年は 2 例の新規症例があり、胸部 CT に加え頚動脈エコーや脳 MRA などの検査を行った。新規 2 症例は 66 歳男性(症例 7)、43 歳男性(症例 8)で、いずれも皮膚病変があり、病理組織学的に弾性線維に石灰化を伴う変性があり、網膜色素線条も伴ったことから PXE と診断した(表 1)。2 例とも口腔粘膜に黄白色の丘疹がみられたことが特徴的であった。症例 7 では CT で動脈の石灰化があり、頚動脈エコーでも中等度の動脈硬化が発見されたが明らかな狭窄や加速血流はみられなかった。1 年前に他院で脳 MRI 検査を行ったが異常はなかった。症例 8 は CT、頚動脈エコー、脳 MRA いずれにおいても動脈硬化などの血管異常は発見されなかった。当科 PXE 全 8 症例で眼科を中心として継続して外来通院を続けているが、1 例(症例 5)で十二指腸乳頭腺腫・早期胃癌の切除、H. pylori の除菌を行った以外心脳血管疾患などの発症や加療歴はなかった。

D．考察

当科では本年 2 例の追加症例があり、いずれも口腔粘膜疹を伴っていた。特に症例 8 では眼所見から本症を疑われたものの頚

部や肘窩の皮疹は判別が困難な程わずかで、前医での皮膚生検では弾性線維変性の所見は得られなかった。口腔粘膜の皮疹が著明であったことから本症を強く疑い再度皮膚生検を行い弾性線維変性が確認でき、口腔内の診察の重要性が改めて示唆された。

この症例は 43 歳と当科症例の中では比較的若年であったが、画像上動脈硬化の所見は得られなかった。皮疹はわずかであったものの循環器疾患のリスクファクターである口腔粘膜疹を伴っていたため今後動脈硬化が出現するか注意して経過をみる必要がある。口腔粘膜病変や動脈石灰化病変が遺伝子異常のパターンと相関するかについても検討することが重要と考えられた。

今回新規症例において頚動脈エコーや脳 MRA 検査など無侵襲検査を行った。PXE 症例の早期の血管障害を検出し、心脳血管疾患の発症を予防するための具体的な対策を立てるにあたり、これらの検査が有用であるか、定期的に実施して検討する予定である。

E．結論

当科で PXE と確定または疑診断された症例の多くは画像上動脈硬化病変を有したが、1ー2年の経過では明らかな心脳血管疾患などの発症はなかった。PXE 診断にあたって重篤な臓器障害を早期に発見するために必要な検査法や手順を今後も検討する必要があると思われた。

F．研究発表

1．論文発表

1. Hattori T, Miyanaga T, Tago O, Udagawa M, Kamiyama Y, Nagai Y, Ishikawa O: Isolated cutaneous manifestation of IgG_4-related disease. ***J Clin Pathol*** 65: 815-8, 2012
2. Nagai Y, Hasegawa M, Okada E, Hattori T, Tago O, Ishikawa O: Clinical follow up study of adult-onset Still's disease. ***J Dermatol*** 39: 898-901, 2012
3. Nagai Y, Hasegawa M, Hattori T, Okada E, Tago O, Ishikawa O: Bosentan for digital ulcers in patients with systemic sclerosis. ***J Dermatol*** 39: 48-51, 2012
4. 服部友保、永井弥生、田中摂子、石川治、佐藤伸一: 当科における全身性強皮症と関節リウマチ合併例の検討. 厚生労働科学研究費補助金難治性疾患克服研究事業 強皮症における病因解明と根治的治療法の開発 平成23年度総括・分担研究報告書 162-6, 2012
5. 茂木精一郎、服部友保、荻野幸子、石川 治: 強皮症の末梢血管障害における MFG-E8 の関与. 厚生労働科学研究費補助金難治性疾患克服研究事業 強皮症における病因解明と根治的治療法の開発 平成 23 年度 総括・分担研究報告書 114-7, 2012
6. Hattori T, Uchiyama A, Tago O, Nagai Y, Ishikawa O: A case of rapidly

progressive, fatal mycosis fungoides presenting as a hematoma-like lesion. ***Acta Derm Venereol*** in press

7. 服部友保: 頸部の黄白色敷石状丘疹 in 見落とさない！見間違えない！この皮膚病変(石川 治 eds.) 全日本病院出版会、東京; *in press*
8. 服部友保: 体幹、背部の掻痒が強い浮腫性紅斑 in 見落とさない！見間違えない！この皮膚病変(石川 治 eds.) 全日本病院出版会、東京; *in press*
9. 服部友保: 指趾末端の色素沈着 in 見落とさない！見間違えない！この皮膚病変(石川 治 eds.) 全日本病院出版会、東京; *in press*
10. 宇谷厚志、北岡 隆、前村浩二、荻 朋男、谷岡未樹、田村 寛、山本洋介、築城英子、服部友保: 弾性線維性仮性黄色腫診断基準 2012. ***日眼会誌*** 116: 1156-7, 2012
11. 宇谷厚志、北岡 隆、前村浩二、荻 朋男、谷岡未樹、田村 寛、山本洋介、築城英子、服部友保: 弾性線維性仮性黄色腫診断基準 2012. ***日皮会誌*** 122: 2303-4, 2012

２．学会発表

12. 服部友保、永井弥生、田中摂子、石川治: 当科における全身性強皮症と関節リウマチ合併例の検討. 第 15 回強皮症研究会議合同会議 2012.1.14 東京
13. 服部友保、永井弥生、田中摂子、石川治: 全身性強皮症の経過中に関節リウマチを合併した症例の検討. 第 35 回皮膚脈管膠原病研究会 2012.2.16-17 東京
14. 服部友保、宮永朋実、田子 修、宇田川麻衣、神山由佳、永井弥生、石川 治: IgG4 関連疾患の皮膚病変が疑われた 2 例. 第 111 回日本皮膚科学会総会 2012.6.1-3 京都
15. 服部友保、永井弥生、石川 治: 全身性強皮症に伴った胃食道逆流症に対するエソメプラゾールの効果. 第 95 回日本皮膚科学会東部支部学術集会 2012.9.29-30 札幌
16. 服部友保、竹内裕子、株本武範、藤原浩、伊藤雅章、竹之内辰也、広藤亜樹子、土田哲也、清水 晶、岡田悦子、茂木精一郎、田村敦志、石川 治: 群馬県とその周辺地域のメルケル細胞癌におけるメルケル細胞ポリオーマウイルスの検出. 第 19 回新群筑皮膚合同研究会 2012.10.19 新潟
17. 服部友保、竹内裕子、株本武範、藤原浩、伊藤雅章、竹之内辰也、広藤亜樹子、土田哲也、清水 晶、岡田悦子、茂木精一郎、田村敦志、石川 治: メルケル細胞癌におけるメルケル細胞ポリオーマウイルスの検出. 第 2 回群信合同皮膚カンファレンス 2012.12.1 長野
18. Iwanaga A, Yozaki M, Yagi Y, Maemura K, Kitaoka T, Tanioka M, Tamura H, Yamamoto Y, Hattori T, Ogi T, Utani A: ABCC6 mutations in the Japanese

patients with pseudoxanthoma elasticum. 2012 ESDR 2012.9.19-22 Venice, Itary

19. Nagai N, Hasegawa M, Hattori T, Tago O, Ishikawa O: Bosentan for severe complication in patients with collagen vascular disease. 9th Acterion science symposium 2012. 7.7-8 Tokyo, Japan
20. 竹内裕子、服部友保、清水 晶、永井弥生、石川 治: 全身性強皮症における皮膚線維化とリンパ管数との関連. 第111 回日本皮膚科学会総会 2012.6.1-3 京都
21. 安部正敏, 井上千鶴, 周東朋子, 服部友保, 石川 治, 龍崎圭一郎, 岡田克之, 曽我部陽子, 石渕裕久: 群馬県における乾癬治療ネットワークの試み(第一報). 第 27 回日本乾癬学会 2012.9.7-8 新潟
22. 内山明彦, 服部友保, 田子 修, 永井弥生, 石川 治: 中枢性尿崩症によって発症した全身性無汗症の一例. 第 75 回日本皮膚科学会東京支部学術大会 2012.2.18 東京
23. 内山明彦, 服部友保, 田子 修, 永井弥生, 石川 治、高橋 舞, 山田思郎: 中枢性尿崩症によって発症した全身性無汗症の一例. 第 36 回日本小児皮膚科学会学術大会 2012.7.14 前橋
24. 加藤円香, 清水 晶, 服部友保, 茂木精一郎, 岡田悦子, 永井弥生, 石川 治: Human papillomavirus が検出された外陰部上皮性腫瘍の検討. 第 76 回日本皮膚科学会東部支部学術大会 2012.9.30 札幌
25. 神山由佳, 服部友保, 田子 修, 永井弥生, 石川 治: 骨髄異形成症候群に合併した無菌性硬膜外膿瘍の 1 例. 第 64 回日本皮膚科学会西部支部学術大会 2012.10.28 広島
26. 周東朋子, 安部正敏, 井上千鶴, 服部友保, 石川 治: 腎障害によりシクロスポリンからウステキヌマブへ切り替えた尋常性乾癬の 1 例. 第 27 日本乾癬学会学術大会 2012.9.8 新潟
27. 茂木精一郎, 服部友保, 荻野幸子, 竹内裕子, 石川 治: 強皮症の末梢血管障害における MFG-E8 の関与. 厚生労働科学研究費補助金 難治性疾患克服研究事業「強皮症における病因解明と根治的治療法の開発」研究班 2011 年度班会議・第 15 回強皮症研究会議 2012.1.15 東京

G. 知的財産権の出願・登録状況

なし

表 1. 当科の弾性線維性仮性黄色腫症例

	登録時年齢	皮疹スコア*	口腔粘膜疹	組織学的所見 HE 弾性線維変性	組織学的所見 W-vG 弾性線維変性	組織学的所見 vK 石灰沈着	眼所見	胸部 CT	
1	8F	4	無	(+)	(+)	(+)	(-)	np	胸部 MRA(np),心エコー(np)
2	64M	0	無	(+)	(+)	(+)	(+)	動脈石灰化	
3	77F	3	無	(-)	(-)	(-)	(+)	未実施	
4	66F	5	無	(+)	(+)	(+)	(+)	動脈石灰化	
5	56M	1	無	(+)	(+)	(+)	(+)	動脈石灰化	左 ABI 低下
6	72M	3	無	(+)	(+)	(+)	(+)	動脈石灰化	
7	66M	6	有	(+)	(+)	(+)	(+)	動脈石灰化	頚動脈エコー(動脈硬化)
8	43M	3	有	(+)	(+)	(+)	(+)	np	頚動脈エコー(np)脳 MRA(np)

***頚部、臍部、鼠径部、腋窩、肘窩、口腔粘膜のうち皮疹が存在した部位の数**

(Utani et al. J Dermatol 2010)

HE: hematoxylin and eosin; W-vG: Weigert van Gieson: vK; von Kossa ; np: not particular

厚生労働科学研究費補助金（難治性疾患克服研究事業）
分担研究報告書

弾性線維性仮性黄色腫の発症機序解析に関する研究

研究分担者　磯貝善蔵　　独立行政法人国立長寿医療研究センター先端診療部皮膚科医長

研究要旨
弾性線維性仮性黄色腫においては弾性線維に異所性石灰化が認められるが、全ての弾性線維ネットワークに病変は存在しない。さらに本症の変性弾性線維は糖質を含むマトリックスを周囲に形成することが報告されている。本分担研究では病変が認められる真皮網状層と病変がおこりにくい乳頭層の弾性線維構成要素の違いを見出した。真皮網状層ではエラスチン、バーシカン、ヒアルロン酸が局在ししており、ファイブリリンは分解されていないことが明らかになった。さらに弾性線維ネットワークはバーシカンのG1ドメインの自己結合を介してヒアルロン酸を結びつけることが明らかになった。これらの知見は本症に見られる弾性線維の変性機序を理解し、治療と予防法を開発するのに重要と考えられた。

A．研究目的

弾性線維性仮性黄色腫（PXE）は異所性の弾性線維の石灰化を病理学的な特徴とする全身性の結合組織疾患である。その責任遺伝子は肝臓に主に遺伝子発現しているトランスポーター分子である*ABCC6*であり、代謝性疾患と捉えることも可能である。しかし罹患する組織は弾性線維にほぼ限局し、真皮、血管、ブルッフ膜などの弾性線維にリン、カルシウムの沈着が認められることが病理学的なホールマークとされている。しかし*ABCC6*によってトランスポートされる分子やなぜ弾性線維特異的に石灰化が引き起こるのかは全く不明である。さらに病態に立脚した治療法は存在しない。

弾性線維はコアのエラスチンと周囲のマイクロファイブリルというふたつのエレメントから構成される。マイクロファイブリルは糖蛋白質であるファイブリリン(Fibrillin)を主要なコンポーネントとして構成されているが、関連分子として Latent TGF-beta binding proteins (LTBPs), versican(バーシカン), fibulin, MAGP などが報告されている。これらの分子はファイブリリンとの結合を介して弾性線維ネットワークを形成する。そのうちファイブリリン, LTBP, バーシカン, fibulin はその分子内にカルシウム結合性のEGF様ドメインを持ち、カルシウムと結合することが報告されている。しかしこれらカルシウム結合性の弾性線維関連分子の本症の病態へ

の関与は検討されていない。さらにこれまでの研究では PXE にみられる石灰沈着は真皮網状層に優位に観察されることが報告されている。さらにこの変性弾性線維は周囲にアルシャンブルーで染まる糖質から構成されるマトリックスを持つことが知られているが、その本態は不明であった。罹患臓器の病態解明や治療法の開発のためにも、本性の変性弾性線維の形成機序解明は重要である。

本分担研究においては弾性線維性仮性黄色腫において特異的に罹患する真皮網状層に注目して真皮乳頭層と網状層における弾性線維ネットワークの質的な違いを検討した。さらに変性弾性線維におけるヒアルロン酸－弾性線維ネットワークの解明も目的とした。

B．研究方法

1）高齢者正常真皮病理切片を用いてエラスチン、ファイブリリン－1、LTBP－1、4、バーシカン、ヒアルロン酸、インターアルファトリプシンインヒビターの分布を免疫組織学的に検討した。蛍光標識された2次抗体を用いて結合した1次抗体を検出し、標本は蛍光顕微鏡にて観察した。免疫電子顕微鏡的なラベリングも一部の抗体についておこなった。真皮乳頭層におけるオキシタラン線維の染色と網状層におけるエラスチンを含む弾性繊維の染色を同一切片内で比較し、半定量的に評価した。切片は過去の皮膚病理組織切片から患者が特定できないような形で用いており、倫理的な問題はない。一部マウスの発生皮膚組織を用いた研究は国立長寿医療研究センター動物実験倫理委員会で承認された。

2）弾性線維性仮性黄色腫の変性弾性線維における糖鎖に富むマトリックスの構築を解析するために、動物細胞に発現させたバーシカンの球状ドメイン、ラベルしたヒアルロン酸を用いて、試験管内の結合実験を用いて弾性線維―ヒアルロン酸ネットワークの構造解析を試みた。

C．研究結果

ファイブリリン－1の局在はこれまでの報告通り真皮全層にわたって分布した。しかしバーシカンとヒアルロン酸の分布は網状層に優位であった。いっぽうLTBP－4は真皮乳頭層に主に認められた。LTBP－1は乳頭層に弱い傾向があったが、真皮全体に分布した。さらにプロテアーゼ感受性のファイブリリンエピトープを認識する抗体を作成し、コラゲナーゼ消化によって露出するエピトープを確認した。その抗体では乳頭層は限定的に染色される一方で網状層は染色されず、乳頭層のマイクロファイブリルは何等かの酵素的な分解を受けていることが示唆された。

さらにバーシカンのG1ドメインは自己凝集し、ヒアルロン酸などの糖鎖に富むマトリックスを弾性線維にリクルートすることが明ら

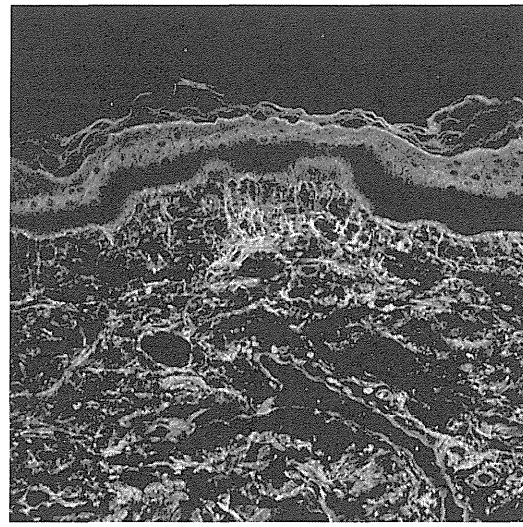

図　真皮弾性繊維ネットワークとその局在する分子。写真はファイブリリン1の局在を示す。

かになった。ヒアルロン酸を弾性線維に付加する役割をもつバーシカンは本症病変部でも沈着が認められた。

D．考察

本分担研究にでは真皮乳頭層と網状層では弾性線維の構成分子が異なることが示された。弾性線維の分子構成の多様性によって本症の罹患臓器の多様性が説明できる可能性が示された。

本症の病理学的な変化は網状層の弾性線維にほぼ限局するため、ターゲットとなる網状層弾性線維の性質を明らかにすることは重要である。弾性線維はカルシウム結合性のドメインを有する分子群が様々に局在しており、また本症では石灰化が非常に限局性に起こることから、これらの分子が異所性石灰化に果たす役割は十分考えられる。ファイブリリンなどにみられるカルシウム結合性のEGF様ドメインはカルシウムを分子内に取り込むことで構造的に安定する一方、カルシウムなどの2価イオンは細胞外マトリックスを消化するプロテアーゼ活性に必要なことが知られており、本症で病理学的に観察される断片化され、凝集した変性弾性線維の病態に関わる可能性が示唆される。

また本研究においてはヒアルロン酸結合性のコンドロイチン硫酸プロテオグリカンであるバーシカンが真皮弾性線維と糖鎖を結びつける分子であることが明らかになった。さらに本症での変性弾性線維にみられる周囲にアルシャンブルーで染まりグリコサミノグリカンから構成されるマトリックスもバー

シカンとヒアルロン酸を含むことが明らかになってきた。正常真皮にみられるグリコサミノグリカン鎖と弾性線維の結合が本症病変部ではなんらかの機序でその分子間ネットワークが阻害されている可能性が示された。今後病変部病理標本などを用いた研究を進める必要がある。

今後は本症の罹患臓器である弾性線維の変化を分子レベルで明らかにすることは様々な臓器病変の理解を含めるために必要と考えられた。さらにまた肺や膀胱壁などの弾性線維には富むがPXEにおいて罹患しない臓器病変と比較をすることも次のプロジェクトとして有用と考えている。

E．結論

本症で罹患する網状層弾性線維ネットワークを乳頭層のそれと比較するとエラスチンだけでなく、カルシウム結合性を有する分子のうちバーシカンが特異的に局在した。さらにバーシカンG1ドメインの凝集を介してヒアルロンが網状層弾性線維に局在することも示された。これらのカルシウム結合性分子、糖鎖を有する分子の特異的な真皮網状層への分布は本症における変性弾性線維の機序解明と治療ターゲットの探索に繋がると期待される。

F．研究発表

1．論文発表

1. Takahashi Y, Kuwabara H, Yoneda M, Isogai Z, Tanigawa N, Shibayama Y. Versican G1 and G3 domains are upregulated and latent transforming growth factor-β binding protein-4 is downregulated in breast cancer stroma. ***Breast Cancer***. 2012;19(1):46-53
2. Wasa J, Nishida, Y, Shinomura T, Isogai Z, Urakawa H, Arai E, Kozawa E, Futamura N, Tsukushi S , Ishiguro N. Versican Regulates Cell-associated Matrix Formation and Cell Behavior Differentially from Aggrecan in Swarm Rat Chondrosarcoma Cells. ***Int J Cancer***. 2012; 130(10):2271-81
3. Mizokami F, Murasawa Y, Furuta K, Isogai Z. Iodoform gauze removes necrotic tissue from pressure ulcer wounds by reduction of type I collagen aggregates. ***Biol Pharm Bull***. 2012 in press
4. Sonoko Hatano, Koji Kimata, Noriko Hiraiwa, Moriaki Kusakabe, Zenzo Isogai, Tamayuki Shinomura, Hideto Watanabe: Versican/PG-M and hyaluronan proteoglycan aggregates are essential for cardiac atrioventricular cushion development and subsequent ventricular septal development. ***Glycobiology*** 2012 ;22(9):1268-77
5. Eba H, Murasawa Y, Iohara K, Isogai Z, Nakamura H, Nakamura H, Nakashima

M. The anti-inflammatory effects of matrix metalloproteinase-3 on irreversible pulpitis of mature erupted teeth. ***PLoS One***. 2012;7(12):

6. Tetsuya Nemoto, Ryo Kubota, Yusuke Murasawa Zenzo Isogai: Viscoelastic Properties of the Human Dermis and Other Connective Tissues and its Relevance to Tissue Aging and Aging-related Disease In: ***Viscoelasticity*** (Juan de Vicente eds.) Intech Rijeka, Croatia, pp 157-170, 2012
7. Hiroko Kuwabara, Masahiko Yoneda, Zenzo Isogai: Expressional Alterations of Versican, Hyaluronan and Microfibril Associated Proteins in the Cancer Microenvironment In: ***Carcinogenesis*** Intech Rijeka, Croatia, pp 153-164 (Kathryn Tonissen eds.), ISBN: 978-953-51-0945-7, in press, 2013

２．学会発表

1. 村澤裕介、栗林忠弘、中村博幸、米田雅彦、磯貝善蔵：肉芽形成過程におけるバーシカンG1マクロコンプレックスの役割：***第１０回エラスチン研究会***. 2012.12.7-8、東京

Ｇ．知的財産権の出願・登録状況

なし

厚生労働科学研究費補助金（難治性疾患克服研究事業）
分担研究報告書

弾性線維性仮性黄色腫診断基準作成：眼科領域

研究分担者　北岡　隆　　長崎大学大学院医歯薬学総合研究科眼科・視覚科学　教授
研究分担者　築城英子　　長崎大学病院眼科　助教
研究分担者　田村　寛　　京都大学医学部附属病院眼科　助教

研究要旨
弾性線維性仮性黄色腫(Pseudoxanthoma elasticum: PXE)の実態調査のための調査項目を作成し、調査をおこない、その結果を眼科専門家の立場で検討した。詳細な実態調査と、それに基づく PXE 診断基準作成へ結びつく眼科領域での項目の検討・抽出を行った。

A．研究目的

前年度に引き続き、眼科領域の特異的症状の把握のための調査票を作成し、全国に郵送することで実態調査を実施し PXE 診断基準に役立つ項目を決定する。特に重篤な視力障害の進行、予後等を予測できる因子の有無を検討し、予防・早期医療への応用に結びつく因子の有無を検討する。

B．研究方法

PXE の実態調査のための調査項目を作成し全国医療機関に郵送し、返信された調査票を詳細に検討する。

C．研究結果

今回の全国調査により、PXE の患者 162 例について眼科関連項目の回答があり、眼科的所見および疾患の内訳は以下の通りであった。

1．視力(表 1)

162 例中、少なくとも片眼の裸眼視力が報告されているのは 110 例(68.0%)で、その平均裸眼視力は logMAR で 0.812(小数視力 0.15 相当)であった。矯正視力の報告は 86 例(53.1%)に留まっており、その平均矯正視力は 0.164(小数視力 0.5 相当)であった。矯正視力を著しく障害する新生血管発症例 45 例に限ると平均矯正視力は logMAR で 0.547(小数視力 0.3 相当)であった。

今回の調査でも、眼科医ではなく皮膚科医や内科医からの報告も多く、そうした症例では眼科受診そのものがない症例

表 1. 平均視力(回答数:162)

	平均視力 (logMAR)	値あり	未検、記載無し
裸眼視力 (右)	0.7750	110	52
裸眼視力 (左)	0.8487	108	54
矯正視力 (右)	0.3513	86	76
矯正視力 (左)	0.2550	86	76

表 2. 眼症状 (回答数:162)

	あり	(%)	なし	未検、記載無し
網膜オレンジ皮様外観	52	32.1%	18	92
網膜色素線条	119	73.5%	14	29
眼底出血	50	30.9%	37	75
脈絡膜新生血管	60	37.0%	30	72
scattered hypofluorescent spots	42	25.9%	14	106
peripapillary atrophy	52	32.1%	11	99
crystalline body	3	1.9%	42	117
眼底写真	95	58.6%	14	53

や、受診歴があっても眼科所見の記載が無い症例や、記載が不十分な症例もあり、上記のような結果となった。調査精度を高めるためには、さらに一層眼科診療情報の入手方法などに改善が求められる。

ただ、今回得られた結果からも新生血管発症例における矯正視力は著しく低下しており、早期発見から早期治療により発症例における視力維持が大きな課題であることは再確認された。

2. 網膜色素線条(表 2)

162 症例中 133 症例(82.1%)で網膜色素線条の有無が報告されていた。報告 133 例中の 119 例(89.5%)で網膜色素線条を認めたと報告されており、眼科医にとってPXE と直結する所見であることが再確認された。網膜色素線条を認めなかった 14 症例も最新の設備を備える網膜専門医の診断の機会があれば、網膜色素線条を指摘されていた可能性もある。網膜色素線条はPXE のほぼ全例で認められる疾患特異度の高い所見であることが再確認された。

3. 脈絡膜新生血管(表 2)

162 症例中 90 症例(55.6%)で脈絡膜新生血管の有無について報告があり、報告 90 例中の 60 例(66.7%)で脈絡膜新生血管を認めたと報告されていた。脈絡膜新生血管が発生している症例では視力障害が

表 3a. 眼症状発症年齢(回答数:162)

	症例数	
10 歳代	4	76
20 歳代	7	
30 歳代	3	
40 歳代	16	
50 歳代	24	
60 歳代	15	
70 歳代	7	
不明・記入なし	86	

表 3b. 眼症状観察時年齢(回答数:162)

	症例数	
10 歳代	4	122
20 歳代	13	
30 歳代	10	
40 歳代	18	
50 歳代	26	
60 歳代	37	
70 歳代	11	
80 歳代	3	
不明・記入なし	40	

大きいため、眼科受診の契機になりやすい可能性が高いが、視機能障害が無いかあってもわずかであると想定される脈絡膜新生血管を認めなかった 30 例が眼科を受診していたことになる。眼科検診をはじめ、皮膚科医・内科医にPXEを指摘された際に眼科受診を指示された可能性が挙げられる。今回の調査によって、少なくとも全 162 例中 60 例(37.0%)の症例で重篤な視力予後が見込まれる脈絡膜新生血管が合併していたことが確認された。皮膚科や内科で PXE が疑われた症例の眼科受診促進が、脈絡膜新生血管の早期発見や治療の開始に繋がるため、診療科にかかわらず PXE の早期発見が有意義であることが再確認された。

4．眼底出血(表 2)

162 症例中 87 症例(53.7%)で眼底出血の有無について報告があり、報告 87 例中の 50 例(57.5%)で眼底出血を認めたと報告されていた。前述の脈絡膜新生血管の発生との関与が大きいと考えられるが、必ずしも脈絡膜新生血管があっても眼底出血があるわけではなく、逆に眼底出血があるからと言って脈絡膜新生血管が確認されたわけでもなかった。眼科を受診したタイミングによってこれらの所見の有無も左右されるとは考えられる。ブルッフ膜の断裂だけで眼底出血が起こった可能性も示唆される。

5．その他の眼底所見(表 2)

網膜オレンジ皮様外観の有無は 70 例(43.2%)で報告され、そのうち 52 例(74.3%)で所見の存在が報告されていた。scattered hypofluorescent spots の有無は 56 例(34.6%)で報告され、そのうち 42 例(75.0%)で所見の存在が報告されていた。peripapillary atrophy の有無は 63 例(38.9%)で報告され、そのうち 46 例(82.5%)で所見の存在が報告されていた。これらの所見は報告の頻度は低く一般に眼科診療においても意識されることが少ないが、意識して所見がとられた場合には高い検出率であることが示された。一般眼科医

にももっと広く啓蒙されるべきであり、網膜色素線条とならび確定診断に大きく寄与しうる可能性も示唆された。一方で crystalline body の有無は 45 例(27.8%)で報告され、そのうち3例(6.7%)でしか所見の存在が報告されておらず、現時点で所見に注意があまり払われていない上に、所見の存在の意義も大きくない可能性が示唆されている。

6. 眼症状発症と早期診断 (表 3a, 3b)

眼症状発症時年齢は発症時の特定が困難であったためか 76 例(46.9%)でしか報告されていない。一方で報告が容易であった眼症状観察時年齢は 122 例(75.3%)で報告されているが、その両者での分布の差は有意なものではなく、40 歳代、50 歳代、60 歳代に集中していた。種々の眼底検査の機会があった可能性がありながら、70 歳代まで眼科受診の機会がなかった症例もあったことが示唆されており、PXE 症例の眼科受診の促進が課題であることが再確認された。

D. 考　案

PXE では脈絡膜の弾性線維の断裂が起こり、眼底には網膜色素線条と呼ばれる変化が認められる。この網膜色素線条部には創傷治癒過程によると考えられる新生血管が発生することがあり、眼底出血や浮腫をきたし視機能を著しく害することがある。この新生血管は難治性であり、いったん発生すると社会的失明まで至る症例も少なからず存在し、患者自身の生活の質だけでなく社会的負担への影響も大きい。今回の研究で、今まで明らかにされてきていない、日本人における PXE の眼合併症の疫学的研究、遺伝学的研究が実施された意義は大きいと考えられる。

E. 研究発表

1. 論文発表

1. Nakagawa S. Yamashiro K. Tsujikawa A. Otani A, Tamura H, Ooto S, Yoshimura N.: The Time Course Changes of Choroidal Neovascularization in Angioid Streaks. ***Retina***. 2013 Apr; 33(4): 825-33
2. Tamura H, Tsujikawa A, Yamashiro K, Akagi-Kurashige Y, Nakata I, Nakanishi H, Hayashi H, Ooto S, Otani A, Yoshimura N.: Association of ARMS2 Genotype with Bilateral Involvement of Exudative Age- Related Macular Degeneration. ***Am J Ophthalmol***. 2012 Sep; 154(3): 542-548.e1. Epub 2012 Jul 17.
3. Matsumoto M, Suzuma K, Maki T, Kinoshita H, Tsuiki E, Fujikawa A, Kitaoka T: Succinate increases in the vitreous fluid of patients with active proliferative diabetic retinopathy. ***Am J Ophthalmol*** 153: 896-902, 2012
4. 厚生労働省難治性疾患克服研究事業「弾性線維性仮性黄色腫の病態把握ならびに診断基準作成」班:宇谷厚志 北岡隆 前村浩二 荻朋男 谷岡未樹 田

村寛 山本洋介 築城英子 服部友保: 弾性線維性仮性黄色腫診断基準 2012. *日眼会誌*:116(12), 1156-1157, 2012

5. 厚生労働省難治性疾患克服研究事業「弾性線維性仮性黄色腫の病態把握ならびに診断基準作成」班:宇谷厚志 北岡隆 前村浩二 荻朋男 谷岡未樹 田村寛 山本洋介 築城英子 服部友保: 弾性線維性仮性黄色腫診断基準 2012. *日皮会誌*:122(9), 2303-2304, 2012

2. 学会発表

1. Maekawa Y, Suzuma K, Miura Y, Tsuiki E, Wakiyama H, Kitaoka T: Intravitreal Ranibizumab For Choroidal Neovascularizarion Reduces Significantly Chorioretinal Blood Flow Measured By Laser Speckle Flowgraphy. ***the 2012 Annual Meeting of the Association for Research in Vision and Ophthalmology (ARVO)*** 2012/5/6-9 Fort Lauderdale, Florida, USA), *Invest Ophthalmol Vis Sci*: E-abstract 4177, 2012
2. Ueki R, Suzuma K, Tsuiki E, Kitaoka T: Enhanced Depth Imaging Optical Coherence Tomography Of The Choroid In Central Retinal Vein Occlusion. ***the 2012 Annual Meeting of the Association for Research in Vision and Ophthalmology (ARVO)*** (2012/5/6-9 Fort Lauderdale, Florida, USA), *Invest Ophthalmol Vis Sci*: E-abstract 2126, 2012

F. 知的財産権の出願・登録状況

なし

厚生労働科学研究費補助金（難治性疾患克服研究事業）
分担研究報告書

弾性線維性仮性黄色腫の病態把握ならびに診断基準作成：循環器科領域

研究分担者 前村浩二　長崎大学大学院医歯薬学総合研究科循環病態制御内科学 教授

研究要旨
弾性線維性仮性黄色腫(Pseudoxanthoma elasticum: PXE)の実態調査のための調査項目を作成し、調査をおこない、その結果を循環器科専門家の立場で検討した。詳細な実態調査と、それに基づく PXE 診断基準作成へ結びつく循環器疾患・検査異常項目の抽出を行った。

A. 研究目的

循環器領域の特異的症状の把握のための実態調査票を作成し、その調査を全国に郵送することで実施しPXE診断基準に役立つ項目を決定する。特に心血管系疾患の進行、予後等を予測できる因子の有無を検討し予防、早期医療への応用に結びつく因子の有無を検討する。

B. 研究方法

PXE の実態調査のための調査項目を作成し全国医療機関に郵送し、返信された調査票を詳細に検討する。

(倫理面への配慮)

登録症例のプライバシーは、氏名を明記せず暗号化し、入力されたコンピュータはインターネットに接続せず、またパスワードで厳重に管理している。

C. 研究結果ならびに D.考 案

弾性線維性仮性黄色種では動脈の中膜弾性線維の変化により動脈への石灰沈着や狭小化が起こる。このため高血圧(腎血管性高血圧を含む)、狭心症や心筋梗塞などの虚血性心疾患、脳血管障害、末梢動脈の狭窄や閉塞を高率に発症する。しかし日本人におけるこれらの心血管病変合併の頻度は明らかでなかった。

前年度までの全国調査により、弾性線維性仮性黄色種の患者 141 例について回答があったが、今年度はさらに症例を追加し、計 162 例につき解析可能であった。心血管疾患の内訳は以下の通りであった。

1. 虚血性心疾患 (表1)

狭心症

あり 14　　なし 104　　不明 44

表 1. 心・血管系症状の有無と発症年齢(回答数:162)

	症状			発症年齢	
	あり	なし	不明、記載無し	年齢記載数	平均年齢
狭心症	14	104	44	8	54.8
心筋梗塞	6	109	47	4	51.3
無症候性心筋虚血	3	84	75	0	-
間欠性跛行	9	104	49	1	-
脳梗塞	15	98	49	11	52.6
高血圧	37	74	51	18	51.1

心筋梗塞

あり　6　なし 109　不明 47

無症候性心筋虚血

あり 3　なし 84　不明 75

上記のうち疾患の重複例を除外すると 17 例に虚血性心疾患を認めた。従って回答票で虚血性心疾患のいずれかの存在の有無について記載のあった 120 例中 17 例に虚血性心疾患を認めたことになる。虚血性心疾患発見時の年齢は 30 歳代 3 例、40 歳代1例、50 歳代 3 例、60 歳代 5 例、不明 5 例であった。冠動脈造影の所見は 9 例で記載されているが、発見時 39 歳の女性は冠動脈造影にて3枝病変を認め、さらに血管内超音波で冠動脈に全周性の高度な石灰化を認めた。また 27 歳の女性は前下行枝と対角枝に高度狭窄を認めた。このように若年での発症、diffuse な病変、全周性の石灰化は本疾患の特徴として特筆すべきである。しかしその他の症例では特徴的な所見の記載は無かった。

50 歳以上で発症した虚血性心疾患については通常の粥状動脈硬化によるものを否定はできない。ただし平成 20 年の厚生労働省の患者調査によると 50 歳以上の虚血性心疾患患者は 79 万人と推計され、50 歳以上の人口 5500 万人で計算すると50歳以上での有病率は 1000 人あたり 14 人となり、それに比して本疾患患者での虚血性心疾患の割合は極めて高率である。従って、50 歳以上の症例においても、その多くが弾性線維性仮性黄色種を原因とする冠動脈病変であると推測される。

2.大動脈、末梢動脈疾患（表1, 2）

間欠性跛行

あり 9　なし 104　不明 49

CT

異常あり 23　異常なし 18

未検　81　不明　40

明らかな間欠性跛行を認めた症例は 9 例記載があった。、調査時の年齢は 10 歳代 1 例、40 歳代1例、50 歳代 3 例、60 歳代 4 例であった。ただし 10 歳代の1例は血管奇形によるものと考えられ、他は40-60歳代

であり通常の粥状動脈硬化によるものかは不明であった。2 例でステント留置術を施行されていた。

橈骨動脈または足背動脈の触知減弱を認めた症例は 15 例あった（表 2)。また CT にて異常のあった 23 例のうち、大動脈や末梢動脈の石灰化や狭窄を認めた症例が 11 例あった(表 3)。ただし年齢は 40 歳代が2例以外は、すべて 50 歳以上であった。CT 検査については未検の症例が多く、石灰化や狭窄を見逃されている症例が多いと考えられる。

3. 脳血管障害（表1）

脳梗塞

あり 15　　なし 98　　不明 49

頸動脈エコー

異常あり 10　　異常なし 12

未検 101　　不明 39

MR angio

異常あり 10　　異常なし 11

未検 102　　不明 39

脳 MRI

異常あり 19　　異常なし 9

未検 97　　不明 37

脳梗塞は記載のある症例 113 例中 15 例で認め、高率に発症していることが明らかになった。脳梗塞発症時の年齢は 20 歳代 2 例、30 歳代 1 例、50 歳代 3 例、60 歳代 4 例、70 歳代 1 例、発症時期不明 4 例であった。冠動脈疾患同様、若年者でも発症していることが特徴である。脳梗塞に関しても 50 歳以上の症例については通常の粥状動脈硬化や塞栓症によるものを否定はできない。しかし平成 20 年の厚生労働省の患者調査によると 50 歳以上の脳血管障害（脳出血も含む）患者は 210 万人と推計され、50 歳以上の人口 5500 万人で計算すると 50 歳以上での有病率は 1000 人あたり 38 人となり、それに比して本症患者での脳梗塞の割合は極めて高率である。従って、50 歳以上の症例においても、その多くが弾性線維性仮性黄色種を原因とする動脈病変によるものと推測される。

さらに頸動脈エコー、MR angio、脳 MRI 検査で検査時 20 歳代の症例3例に内頸動脈と椎骨動脈の閉塞、中大脳動脈狭窄、内頸動脈膨瘤を認め、これらは本疾患による病変である可能性が高い(表 3)。また脳梗塞を発症していない患者でもこれらの検査で高率に陽性所見を認めており、本疾患では積極的なスクリーニングが必要と考えられる。

4. 高血圧（表1）

高血圧

あり 37　　なし 74　　不明 51

高血圧は記載のあった 111 例中 37 例で認められた。高血圧発症時の年齢は 10 歳代 1 例、30 歳代 2 例、40 歳代 5 例、50 歳代 4 例、60 歳代 4 例、70 歳代 1 例、80 歳代 1 例、発症時期不明 19 例であった。最年少は 13 歳で高血圧を発症し、24 歳で一過性脳虚血発作を発症、MR angio にて左中大脳動脈が起始部で狭窄が発見された女性である。本疾患では腎動脈狭窄による二

表 2. 末梢動脈触知の異常(回答数:162)

	あり	なし	不明、記載無し
末梢動脈の触知	15	56	91
触診橈骨動脈	11	35	116
触診足背動脈	12	25	125

表 3. 検査異常(回答数:162)

	異常あり	異常なし	未検	不明、記載無し
SPP	3	7	101	51
血圧	32	70	22	38
胸部 X 線	10	90	28	34
心電図	21	95	18	28
頸動脈エコー	10	12	101	39
ホルター心電図	5	11	110	36
トレッドミル	4	22	100	36
CT	23	18	81	40
MR angio	10	11	102	39
脳 MRI	19	9	97	37
冠動脈造影	8	1	109	44

次性高血圧も多いとされるが、今回の調査では腎動脈狭窄が認められている症例はなかった。高血圧の有病率は高く、約 800 万人の患者が通院し、潜在的には約 4000 万人が高血圧であるとされるため、今回の調査で認められた高血圧の成因に弾性線維性仮性黄色種がどの程度寄与しているかは判断が難しい。

5. その他

本疾患では、心臓で心内膜、弁の石灰化や僧帽弁逸脱、僧帽弁狭窄、拘束性心筋症を発症することが報告されている。今回の調査では、心エコー図にて大動脈弁と僧帽弁の硬化性変化1例、僧帽弁輪の石灰化2例、僧帽弁閉鎖不全2例の記載があったが、本疾患との関連は不明である。

E. 結論

虚血性心疾患、脳血管障害、末梢動脈疾患をもつ患者は一般住民に比べて極めて高率であり、本疾患がこれらの動脈硬化性疾患の発症に関与している可能性が高い。しかし若年発症、瀰漫性の病変、全周性の石灰化を認める場合は、本疾患による血管障害と考えられるが、中高年での発症