

559–560. 1983

28. Erdogan D, van Delden OM, Rauws EA, Busch OR, Lameris JS, Gouma DJ, van Gulik TM. (2007). Results of percutaneous sclerotherapy and surgical treatment in patients with symptomatic simple liver cysts and polycystic liver disease. *World J Gastroenterol.* 13 (22), 3095–3100. 2007
29. Yamada N, Shinzawa H, Ukai K, Makino N, Matsushashi T, Wakabayashi H, Togashi H, Takahashi T. Treatment of symptomatic hepatic cysts by percutaneous instillation of minocycline hydrochloride. *Dig Dis Sci.* 39 (11), 2503–2509. 1994
30. Nakaoka R, Das K, Kudo M, Chung H, Innoue T. Percutaneous aspiration and ethanolamine oleate sclerotherapy for sustained resolution of symptomatic polycystic liver disease: an initial experience. *AJR Am J Roentgenol.* 193 (6), 1540–1545. 2009
31. Takei R, Ubara Y, Hoshino J, Higa Y, Suwabe T, Sogawa Y, Nomura K, Nakanishi S, Sawa N, Katori H, Takemoto F, Hara S, Takaichi K. Percutaneous transcatheter hepatic artery embolization for liver cysts in autosomal dominant polycystic kidney disease. *Am J Kidney Dis.* 49 (6), 744–752. 2007
32. Wang MQ, Duan F, Liu FY, Wang ZJ, Song P. Treatment of symptomatic polycystic liver disease: transcatheter super-selective hepatic arterial embolization using a mixture of NBCA and iodized oil. *Abdom Imaging.* [Epub ahead of print]
33. Fiamingo P, Tedeschi U, Veroux M, Cillo U, Brolese A, Da Rold A, Madia C, Zanusi G, D'Amico DF. Laparoscopic treatment of simple hepatic cysts and polycystic liver disease. *Surg Endosc.* 17 (4), 623–626. 2003
34. Russell RT, Pinson CW. Surgical management of polycystic liver disease. *World J Gastroenterol.* 13 (38), 5052–5059. 2007
35. Farges O, Bismuth H. Fenestration in the management of polycystic liver disease. *World J Surg.* 19 (1), 25–30. 1995
36. Koperna T, Vogl S, Satzinger U, Schulz F. Nonparasitic cysts of the liver: results and options of surgical treatment. *World J Surg.* 21 (8), 850–854. 1997
37. Kabbej M, Sauvanet A, Chauveau D, Farges O, Belghiti J. Laparoscopic fenestration in polycystic liver disease. *Br J Surg.* 83 (12), 1697–1701. 1996
38. Martin IJ, McKinley AJ, Currie EJ, Holmes P, Garden OJ. Tailoring the management of nonparasitic liver cysts. *Ann Surg.* 228 (2), 167–172. 1998
39. Aussilhou B, Doufle G, Hubert C, Francoz C, Paugam C, Paradis V, Farges O, Vilgrain V, Durand F, Belghiti J. Extended liver resection for polycystic liver disease can challenge liver transplantation. *Ann Surg.* 252 (5), 735–743. 2010
40. Soravia C, Mentha G, Giostra E, Morel P, Rohner A. Surgery for adult polycystic liver disease. *Surgery.* 117 (3), 272–273. 1995

41. Que F, Nagorney DM, Gross JB Jr, Torres VE. Liver resection and cyst fenestration in the treatment of severe polycystic liver disease. *Gastroenterology*. 108 (2), 487-494. 1995
42. Cimsit B, Schilsky M, Moini M, Cartiera K, Arvelakis A, Kulkarni S, Formica R, Caldwell C, Taddei T, Asch W, Emre S. Combined liver kidney transplantation: critical analysis of a single-center experience. *Transplant Proc*. 43 (3), 901-904. 2011
43. van Keimpema L, Nevens F, Adam R, Porte RJ, Fikatas P, Becker T, Kirkegaard P, Metselaar HJ, Drenth JP. Excellent survival after liver transplantation for isolated polycystic liver disease: an European Liver Transplant Registry study. *Transpl Int*. 24 (12), 1239-1245. 2011
44. Available at: <http://www.eltr.org>.

多発性肝嚢胞診療ガイドライン

厚生労働科学研究費補助金（難治性疾患克服研究事業）

「多発肝のう胞症に対する治療ガイドライン作成と試料バンク構築」班

研究代表者

大河内信弘 筑波大学 医学医療系 消化器外科 教授

研究分担者

福永 潔 筑波大学 医学医療系 消化器外科 講師


野口 雅之 筑波大学 医学医療系 診断病理 教授

竹内 朋代 筑波大学 医学医療系 診断病理 助教

工藤 正俊 近畿大学 医学部 内科学 教授

川岸 直樹 東北大学病院臓器移植医療部 移植・再建・内視鏡外科 准教授

乳原 善文 虎の門病院腎センター 部長



研究成果の刊行に関する一覧表

研究成果の刊行に関する一覧表

雑誌

発表者氏名	論文タイトル名	発表誌名	巻号	ページ	出版年
小川光一，福永 潔，竹内朋代，川 岸直樹，工藤正 俊，大河内信弘	本邦における多発肝 嚢胞症のアンケート 調査	肝臓	52	709-715	2011

研究成果の刊行物・別刷

<原 著>

本邦における多発肝嚢胞症のアンケート調査

小川 光一¹⁾ 福永 潔¹⁾ 竹内 朋代²⁾
川岸 直樹³⁾ 工藤 正俊⁴⁾ 大河内信弘^{1)*}

要旨：多発肝嚢胞症は肝内に多数の嚢胞を形成し、嚢胞数の増加、嚢胞の巨大化により肝腫大をきたす遺伝性疾患である。比較的まれな疾患であり治療法のコンセンサスは得られていない。今回我々は本邦における多発肝嚢胞症患者の実態を把握するため全国 490 施設に対しアンケート調査を行った。症例数は 422 例であり、223 例(53%)に治療が行われていた。治療適応となった症状は腹部膨満が 73% と最も多かった。実施された治療法は、嚢胞内容穿刺吸引、肝切除、嚢胞開窓術、肝移植の順で多く、それぞれ全患者数の 27%、12%、9%、3% であった。治療効果ありと回答された割合はそれぞれ 77%、96%、92%、100% であった。初回治療が無効と評価され、他の治療法が追加で行われた症例は 4.3% であった。多発肝嚢胞症は様々な治療法が行われているもののその約 9 割では治療効果を認めており、現在行われている治療法の選択は妥当であると考えられた。

索引用語： 多発肝嚢胞症 開窓術 肝切除術 肝移植 肝動脈塞栓療法

緒 言

多発肝嚢胞症は肝臓内に多数の嚢胞を形成し、嚢胞数の増加、嚢胞の巨大化のため肝腫大をきたす疾患である。嚢胞内腔は 1 層の円柱、立方または扁平上皮で覆われ、個々の嚢胞は交通せず互いに独立し、胆管とも交通を認めない¹⁾。成人剖検例の 0.1~0.5% にみられる比較的まれな疾患であり、根本的な治療法は確立されていない²⁾。多発肝嚢胞症患者の多くは無症状であるが、肝腫大に伴う腹部腫瘍、腹部膨満、腹部不快感、腹痛、消化管通過障害などの症状がみられることがある。生命予後は比較的良好であると言われているが、嚢胞内出血、嚢胞内感染、胆道閉塞、肝不全等の生命予後に影響を及ぼす合併症を引き起こすことがある。肝腫大に伴う症状が QOL に及ぼす影響は大きい、疾患自体の生命予後が比較的良好であることもあり、治療のタイミングや治療方法についての判断は時に難しくなる。また、まれな疾患であるため、患者情報が集

積されておらず、治療ガイドライン等の整備が遅れているのが現状である。今回我々は、本邦の多発肝嚢胞症患者の実態を把握するため、全国の医療機関を対象としたアンケート調査を行った。

対象および方法

1) 一次アンケート調査

肝癌研究会登録施設を中心とした全国の肝疾患および難治性疾患を専門とする医療機関 490 施設を対象とし、一次アンケート調査を行った。調査票を郵送にて送付し、郵送または FAX にて回収した。調査期間は平成 22 年 9 月 9 日から 12 月 7 日であり、調査項目は各施設において診療している多発肝嚢胞症患者の有無、およびその患者数とした。

2) 二次アンケート調査

一次調査において多発肝嚢胞症の患者ありと回答した 167 施設に調査票を郵送し、郵送にて回収した。調査期間は平成 22 年 12 月 1 日から平成 23 年 2 月 7 日までであった。調査項目は患者の年齢、性別、初診日、初診理由、治療の有無、治療適応となった症状、治療方法、治療効果とした。

1) 筑波大学人間総合科学研究科消化器外科・移植外科

2) 筑波大学人間総合科学研究科病院診療研究グループ

3) 東北大学病院臓器移植医療部

4) 近畿大学消化器内科

*Corresponding author: nokochi3@md.tsukuba.ac.jp

<受付日2011年7月14日><採択日2011年8月29日>

Age distribution by gender of PLD patients

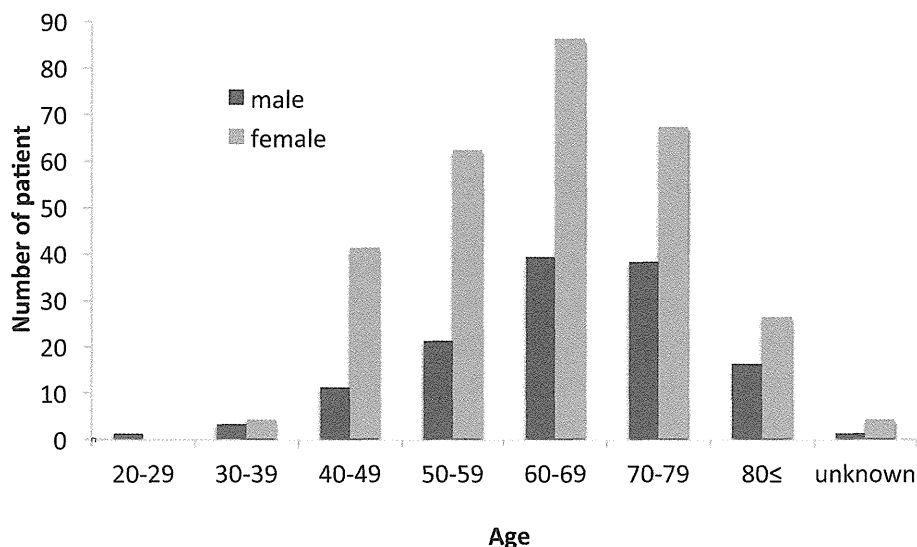


Fig. 1 Age distribution by gender of PLD patients

PLD patients were distributed in relatively wide age range after 40 years old. The median age was 64.0 years old and the range was 29 to 91.

結 果

1) 一次アンケート調査

全国の医療機関 490 施設へ調査票を送付し、337 施設より回答があった。回収率は 68.8% であった。回答があった 337 施設のうち多発肝嚢胞症患者を診療している施設は 167 施設、49.6% であり、患者総数は 500 名であった。

2) 二次アンケート調査

一次アンケートに対して患者ありと回答のあった医療機関 167 施設へ二次アンケート調査票を送付し、113 施設より回答があった。回収率は 67.7% であった。一次アンケートで回答があった患者総数 500 名のうち、二次アンケートの回答があった患者数は 422 名、84.4% であった。1 施設あたりの診療患者数は中央値 2 (範囲 1~79) 名と少なかった。49 施設において診療患者数が 1 名であり、これは多発肝嚢胞症を診察している医療機関の 43.4% であった。

患者の性別は女性が 290 例であり、全体の 69% を占めていた。年齢は中央値 64.0 (範囲 29~91) 歳であり、男女別の年齢分布では男女とも 60 歳代が最も多く、次いで 70 歳代、50 歳代の順であった (Fig. 1)。またアン

ケート調査で回答された初診年から初診時年齢を推定すると、中央値 60.0 (範囲 27~88) 歳であり、男性は 70 歳代、女性は 60 歳代が最も多かった。平均経過観察期間は 5.0 (範囲 0.1~33.1) 年であり、1 年以上 5 年未満の経過観察が行われている患者が全体の 44.3% で、最も多かった。初診理由は有症状が 250 例 (59.2%)、検診が 59 例 (14.0%) であった。

治療の有無については 52.8% の 223 例に治療が行われていた。治療適応となった症状を複数回答可で尋ねたところ、腹部膨満が最も多く 162 例 (72.6%) であり、呼吸困難 21 例 (9.4%)、運動制限 16 例 (7.2%)、発熱 31 例 (13.9%)、肝機能障害 22 例 (9.9%) であった。その他の症状を挙げていた症例が 68 例 (30.5%) にみられたが、その内訳は腹痛・背部痛が最も多く、26 例であり、それ以外に閉塞性黄疸や胆管拡張などの胆道系合併症が 3 例あり、Budd-Chiari 症候群、臍ヘルニア、腸閉塞と記載のある症例が各 1 例みられた。

治療方法について複数回答可で尋ねたところ、嚢胞内容穿刺吸引が全症例の 26.5% にあたる 112 例と最も多かった。次いで肝切除術 (同時に開窓術が行われた症例を含む) 52 例 (12.3%)、嚢胞開窓術 (肝切除と同

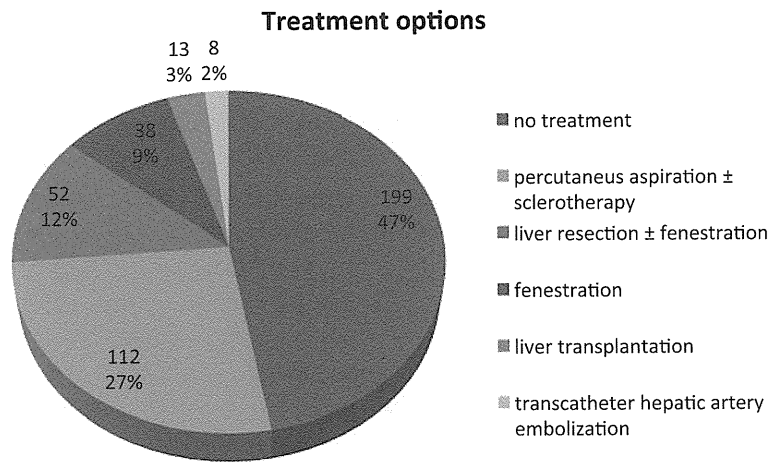


Fig. 2 Treatment options
 Percutaneous aspiration was undergone in 112 (27%) patients of 422 PLD patients, liver resection in 52 (12%), fenestration in 38 (9%), liver transplantation in 13 (3%), and transcatheter hepatic artery embolization in 8 (2%), respectively.

Efficacy of each treatment

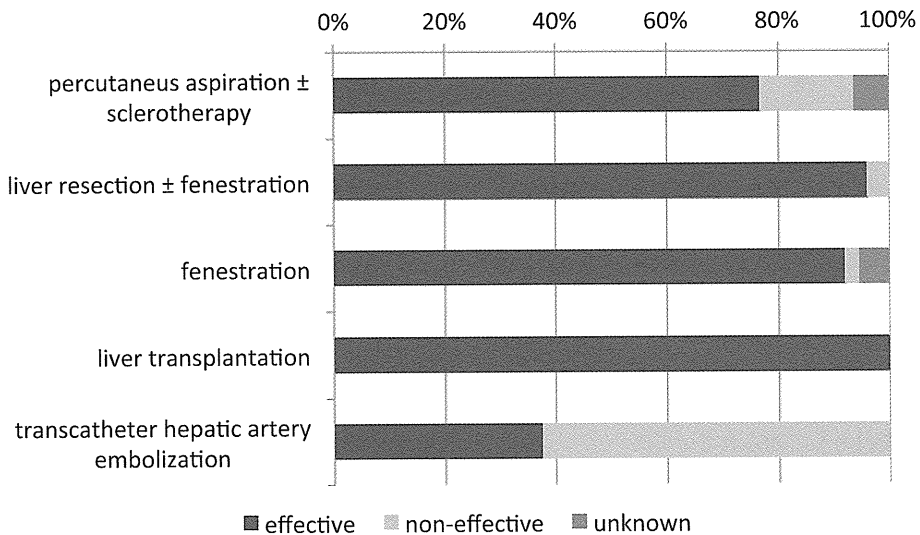


Fig. 3 Efficacy of each treatment
 The doctor in charge of each patient subjectively evaluated the efficacy of each treatment undergone. The percentages of successful treatment were 77% in percutaneous aspiration, 92% in fenestration, 96% in liver resection, 38% in transcatheter hepatic artery embolization, and 100% in liver transplantation, respectively.

時に行われた症例は除く) 38例 (9.0%), 肝移植 13例 (3.1%), 肝動脈塞栓療法 8例 (1.9%) の順であった

(Fig. 2). それぞれの治療方法において主治医が治療効果ありと回答した割合は、嚢胞内容穿刺吸引が 77%、

肝切除術が 96%, 嚢胞開窓術が 92%, 肝移植が 100%, 肝動脈塞栓療法は 38% であった (Fig. 3). 複数の異なる治療が行われていた症例が 18 例 (4.3%) あり, 嚢胞内容穿刺吸引が行われた後, 肝切除術が行われた症例が最も多く 9 例, 次いで, 嚢胞内容穿刺吸引が行われた後, 嚢胞開窓術が行われた症例が 3 例であった. その他, 嚢胞開窓術が行われた後に嚢胞内容穿刺吸引が行われた症例が 2 例, 肝動脈塞栓療法後の嚢胞内容穿刺吸引, 肝動脈塞栓療法後の肝切除術, 嚢胞開窓術後の肝切除術が各 1 例であった. また, 1 例のみ 3 種類の治療が行われており, 嚢胞内容穿刺吸引, 肝動脈塞栓療法, 肝切除術の順に治療が行われていた. 嚢胞開窓術を 2 回行った症例も 1 例みられた.

多発肝嚢胞症に付随する合併症については嚢胞内感染, 食道静脈瘤, 胆嚢炎, 胆管狭窄, 胆管炎, 肝内結石などがみられた. 閉塞性黄疸や胆管炎に対する治療として胆管切除・胆道再建術, あるいは胆道ドレナージ術が行われた症例が 2 例みられた. また経過中に肝不全, 呼吸不全で死亡した 52 歳の症例や, 下腿浮腫, 閉塞性黄疸を発症し, 肝不全で死亡した 88 歳の症例があり, 多発肝嚢胞症の病態は多様であることが推測された.

考 察

多発肝嚢胞症は突然変異による発症例もあるが多くは常染色体優性遺伝であり, 約半数が常染色体優性多発性嚢胞腎を合併する. 常染色体優性多発性嚢胞腎の原因遺伝子として polycystin-1 蛋白をコードする PKD1 と polycystin-2 をコードする PKD2 の変異が知られており, 腎病変を伴わない常染色体優性多発性肝嚢胞症の原因遺伝子として hepatocystin 蛋白をコードする protein kinase substrate 80K-H (PRHCSH) の変異が報告されている³⁴⁾. polycystin-1, 2, および hepatocystin は多発嚢胞の構成蛋白として知られている⁵⁾.

多発肝嚢胞症は希少疾患であり, 数多くの症例を経験することが難しく, このことが治療コンセンサスが形成されにくい一因となっている. 本調査でも, 一施設当たりの診療患者数は中央値 2 人であり, 回答して頂いた 115 施設のうち 49 施設において診療患者数が 1 人という状況であった. 診療情報が蓄積しにくい状況が改めて浮き彫りとなった.

推定された初診時年齢では 20 歳未満の症例はなく, 多発肝嚢胞症が臨床的に問題となるのは中年期以降であると考えられた. また, 現在の年齢をみると 70 歳代

以降の症例も多く, 生命予後については比較的良いと思われた.

今回アンケート調査で集積された症例 422 例のうち, 半数弱の症例では治療が行われていなかった. 治療が行われた症例についても, その適応となった症状については腹部膨満, 腹痛などの自覚的症狀が多数を占めた. 今後は治療適応や治療方法を適切に決定するために, 生命予後だけでなく, QOL についての調査が必要であると考えられた. また少数ではあるが, 閉塞性黄疸や Budd-Chiari 症候群などの他覚的所見を有する比較的重症と考えられる合併症もみられたため, これらの症例を詳細に検討する必要があると考えられた.

多発肝嚢胞症治療の目的は肝容積を減少させ, 肝腫大による腹部膨満や腹痛などの圧迫症状を軽減あるいは消失させることである. 内科的治療法として嚢胞内容穿刺吸引, 肝動脈塞栓療法, 外科的治療法として嚢胞開窓術, 肝切除術, 肝移植があるが, その選択についての明確なコンセンサスは得られていない.

本調査では, 嚢胞内容穿刺吸引が治療を受けた症例の約半数に行われていた. 嚢胞内容穿刺吸引のみでの再発率は 100% と報告されており⁶⁾, 通常エタノールをはじめとする薬剤を嚢胞内に注入する硬化療法が併用される. 5 cm 以上の嚢胞が 1~3 個存在する場合, あるいは全身状態不良で治療リスクの高い症例に良い適応となる⁷⁾. 硬化療法の薬剤にはエタノールの他テトラサイクリンやミノマイシン, ドキシサイクリンなどが用いられる^{9)~11)}. 成功率は 70% 以上と比較的良好だが, 一方で再発率は 21~78% と報告され, 低いとは言えない^{7)~15)}. 本邦の Nakaoka らは新たな薬剤としてオレイン酸モノエタノールアミン (オルダミン[®]) を用い, 成功率 93.3%, 観察中の再発率 0% であったと報告している¹⁶⁾. 今回のアンケート調査では使用薬剤についての質問事項は設けなかったため詳細は不明であるが, 嚢胞内容穿刺吸引により治療効果があると判定された症例は 77% であり, 他の治療法に比し低侵襲であること, 合併症がまれであることを考慮すると, 最初に行われる治療として適切であると考えられた.

もう一つの内科的治療である肝動脈塞栓療法については本邦の Takei らが報告しており, 全身状態不良例や肝切除への耐術困難例にも施行可能としている¹⁷⁾. 本調査では施行されている症例が少なく, その治療効果も 40% 弱と低い評価であった. 今後症例を蓄積し, どのような症例に対してこの治療が有効であるかの検討が必要である.

嚢胞開窓術は外科的治療の中で最も侵襲が少ない。肝の限局した領域に大きな嚢胞が存在する症例に選択され、特に嚢胞が肝表に存在する場合に有用とされる¹⁸⁾¹⁹⁾。術中合併症として出血や胆汁瘻があるが頻度は少ない。術後合併症は腹水が主で発生率は33~69%と報告され、再発率は20~72%と様々である^{20)~23)}。近年嚢胞開窓術を腹腔鏡下に施行している報告も散見され、合併症率や再発率は開腹例と同程度とされている²⁴⁾。本調査では38例(9.0%)に嚢胞開窓術が行われていた。この治療において治療効果ありと回答された症例は92%であり、嚢胞内容穿刺吸引を凌ぐ治療であると評価されている。他の外科的治療に比し合併症が少ないが再発率で劣るため、治療バランスを考慮すると今後はより低侵襲性が求められ、腹腔鏡下での施行が標準となると考えられる。

肝切除術は嚢胞がびまん性に存在するが肝実質が1区域以上残存している症例に選択される¹⁸⁾²⁵⁾²⁶⁾。しばしば肝切除術に嚢胞開窓術も併用される。通常肝切除術と比較して脈管の解剖学的変位が著しく、肝実質の著明な線維化が特徴であり、手術難易度が高く¹⁹⁾²⁶⁾、そのため周術期の合併症発症率は20~83%と高い^{25)~28)}。合併症の内容は腹水、胸水、胆汁瘻、出血、創感染などがある¹⁹⁾²⁵⁾²⁶⁾。症状の再燃は3~33%と報告されている²⁵⁾²⁷⁾²⁸⁾。本調査では肝切除術は52例(12.3%)に行われており、治療群の中では比較的多かった。また肝切除術の治療効果は96%と極めて高く評価されていた。これらのことから、多発肝嚢胞症の肝切除術は高度な技術が必要であるが、本邦においては比較的多く行われ、かつ治療として有効な手段となっていると考えられた。

肝移植は無数の嚢胞が両葉を占拠し、肝実質がほとんど残存していない症例に選択される¹⁸⁾。多発性嚢胞症に対する腎移植が同時に施行されることも多い¹⁹⁾²⁵⁾²⁶⁾。多発肝嚢胞症の根本治療といえる唯一の治療方法であるが²⁹⁾、合併症率57~85%、死亡率3~29%と周術期の侵襲は大きく⁷⁾¹⁹⁾²⁵⁾²⁶⁾、さらに術後は免疫抑制剤を生涯服用しなければならない。また多発肝嚢胞症は肝機能が保たれることの多い良性疾患であり、他の肝不全に陥る悪性疾患に優先して臓器提供を受けることが適切か、という倫理的な問題も生ずる。Aussilhouらは肝移植の適応として末期の腎不全、低栄養、腹水を合併する場合、高度の脈管偏移があり肝切除が困難な場合、肝切除を施行した際の残肝実質が30%以下となる場合を挙げている²⁶⁾。本調査では肝移植は6施設、13例に

施行されており、全症例の3.1%と少数であった。日本では脳死下臓器提供が少なく、少なくとも第一選択で積極的に行うことができる治療ではないと考えられた。

2種類以上の異なる治療が行われた症例は18例であり、これは全症例の4.3%、治療が行われた症例の8%に過ぎない。その理由は、嚢胞内容穿刺吸引、嚢胞開窓術、肝切除術という3つの主な治療方法の効果が比較的高く、その適応が妥当であったためと考えられた。また、複数の異なる治療が行われた症例のほとんどが嚢胞内容穿刺吸引後に外科的治療が行われていたが、生体への侵襲を考慮すると妥当な選択であったと思われる。一方で治療が奏効しなかった症例も少数ながらみられ、それは経過中、肝不全に至った症例、閉塞性黄疸、胆管炎、肝内結石などの胆道系の合併症が見られた症例であった。このような肝不全症例や胆道合併症症例の治療については今後の詳細な検討が必要である。

多発肝嚢胞症は嚢胞数や嚢胞の局在、大きさにより治療法が異なるが、その適応および選択基準は確立されていない。近年の報告では外科的治療を標準治療としている傾向があるが、本邦においては内科的治療が選択されるケースも多く、治療満足度や侵襲度を考慮すると一概に外科的治療に劣るとは言えない。外科的治療に関しても報告されている合併症率、死亡率がそのまま本邦に当てはまるわけではなく、今後症例を蓄積し、本邦独自の適切で実践的な治療コンセンサスを作成する必要があると考える。

結 語

全国アンケート調査により、本邦における多発肝嚢胞症の実態が明らかとなった。多くの症例において適切な治療が行われていると考えられた。今後はQOL、腎不全の有無、多発肝嚢胞症の病型などを考慮したきめの細かい治療選択基準を確立するために、症例を集積し、より詳細な検討を行うことが肝要である。

謝辞：本研究は厚生労働科学研究費補助金(難治性疾患克服研究事業)「多発肝のう胞症に対する治療ガイドライン作成と試料バンクの構築に関する研究(H22-難治一般-214:研究代表者 大河内信弘)」の一環として遂行し得たことに感謝致します。

文 献

- 1) 松本俊治, 小倉加奈子, 浅見志帆, 他. 良性多発性肝嚢胞. 別冊日本臨床 2010; 14: 375—377
- 2) 伊坪真理子. 多発性肝嚢胞の診断と治療. 総合臨床 2006; 55: 1339—1340
- 3) Torres VE, Harris PC. Autosomal dominant polycystic kidney disease: the last 3 years. *Kidney Int* 2009; 76: 149—168
- 4) Drenth JP, Martina JA, Te Morsche RH, et al. Molecular characterization of hepatocystin, the protein that is defective in autosomal dominant polycystic liver disease. *Gastroenterology* 2004; 126: 1819—1827
- 5) Onori P, Franchitto A, Mancinelli R, et al. Polycystic liver disease. *Dig Liver Dis* 2010; 42: 261—271
- 6) Saini S, Mueller PR, Ferrucci JT Jr, et al. Percutaneous aspiration of hepatic cysts does not provide definitive therapy. *AJR Am J Roentgenol* 1983; 141: 559—560
- 7) Drenth JP, Chrispijn M, Nagorney DM, et al. Medical and surgical treatment options for polycystic liver disease. *Hepatology* 2010; 52: 2223—2230
- 8) Yamada N, Shinzawa H, Ukai K, et al. Treatment of symptomatic hepatic cysts by percutaneous instillation of minocycline hydrochloride. *Dig Dis Sci* 1994; 39: 2503—2509
- 9) Moorthy K, Mihssin N, Houghton PW. The management of simple hepatic cysts: sclerotherapy or laparoscopic fenestration. *Ann R Coll Surg Engl* 2001; 83: 409—414
- 10) Davies CW, McIntyre AS. Treatment of a symptomatic hepatic cysts by tetracycline hydrochloride instillation sclerosis. *Eur J Gastroenterol Hepatol* 1996; 8: 173—175
- 11) vanSonnenberg E, Wroblecka JT, D'Agostino HB, et al. Symptomatic hepatic cysts: percutaneous drainage and sclerosis. *Radiology* 1994; 190: 387—392
- 12) Simonetti G, Profili S, Sergiacomi GL, et al. Percutaneous treatment of hepatic cysts by aspiration and sclerotherapy. *Cardiovasc Intervent Radiol* 1993; 16: 81—84
- 13) Montorsi M, Torzilli G, Fumagalli U, et al. Percutaneous alcohol sclerotherapy of simple hepatic cysts. Results from a multicentre survey in Italy. *HBP Surg* 1994; 8: 89—94
- 14) Tikkakoski T, Makela JT, Leinonen S, et al. Treatment of symptomatic congenital hepatic cysts with single-session percutaneous drainage and ethanol sclerosis: Technique and outcome. *J Vasc Interv Radiol* 1996; 7: 235—239
- 15) Erdogan D, van Delden OM, Rauws EA, et al. Results of percutaneous sclerotherapy and surgical treatment in patients with symptomatic simple liver cysts and polycystic liver disease. *World J Gastroenterol* 2007; 13: 3095—3100
- 16) Nakaoka R, Das K, Kudo M, et al. Percutaneous aspiration and ethanolamine oleate sclerotherapy for sustained resolution of symptomatic polycystic liver disease: an initial experience. *AJR Am J Roentgenol* 2009; 193: 1540—1545
- 17) Takei R, Ubara Y, Hoshino J, et al. Percutaneous transcatheter hepatic artery embolization for liver cysts in autosomal dominant polycystic kidney disease. *Am J Kidney Dis* 2007; 49: 744—752
- 18) Gigot JF, Jadoul P, Que F, et al. Adult polycystic liver disease: is fenestration the most adequate operation for long-term management? *Ann Surg* 1997; 225: 286—294
- 19) Russell RT, Pinson CW. Surgical management of polycystic liver disease. *World J Gastroenterol* 2007; 13: 5052—5059
- 20) Farges O, Bismuth H. Fenestration in the management of polycystic liver disease. *World J Surg* 1995; 19: 25—30
- 21) Koperna T, Vogl S, Satzinger U, et al. Nonparasitic cysts of the liver: results and options of surgical treatment. *World J Surg* 1997; 21: 850—854
- 22) Kabbej M, Sauvanet A, Chauveau D, et al. Laparoscopic fenestration in polycystic liver disease. *Br J Surg* 1996; 83: 1697—1701
- 23) Martin IJ, McKinley AJ, Currie EJ, et al. Tailoring the management of nonparasitic liver cysts. *Ann Surg* 1998; 228: 167—172
- 24) Fiamingo P, Tedeschi U, Veroux M, et al. Laparoscopic treatment of simple hepatic cysts and polycystic liver disease. *Surg Endosc* 2003; 17: 623—626
- 25) Schnelldorfer T, Torres VE, Zakaria S, et al. Polycystic liver disease: a critical appraisal of hepatic resection, cyst fenestration, and liver transplantation. *Ann Surg* 2009; 250: 112—118
- 26) Aussilhou B, Doufle G, Hubert C, et al. Extended

- liver resection for polycystic liver disease can challenge liver transplantation. *Ann Surg* 2010; 252: 735—743
- 27) Soravia C, Mentha G, Giostra E, et al. Surgery for adult polycystic liver disease. *Surgery* 1995; 117: 272—275
- 28) Vons C, Chauveau D, Martinod E, et al. Liver resection in patients with polycystic liver disease. *Gastroenterol Clin Biol* 1998; 22: 50—54
- 29) Everson GT, Taylor MR, Doctor RB. Polycystic disease of the liver. *Hepatology* 2004; 40: 774—782

The status of polycystic liver disease in Japan: a questionnaire survey of patients

Koichi Ogawa¹⁾, Kiyoshi Fukunaga¹⁾, Tomoyo Takeuchi²⁾,
Naoki Kawagishi³⁾, Masatoshi Kudo⁴⁾, Nobuhiro Ohkouchi¹⁾*

Polycystic liver disease (PLD) is genetic disorder characterized by the progressive development of multiple liver cysts. Because of rarity of PLD, therapeutic consensus is controversial. The aim of this study was to investigate a situation of PLD treatment by a questionnaire survey. In this study, 422 patients with PLD participated, and 223 patients underwent treatment. The most common symptom was abdominal distension (73%). The treatments were performed as follows; percutaneous aspiration in 27% of patients, liver resection in 12%, cyst fenestration in 9%, and liver transplantation in 3%. The efficacies of these treatments were recognized in 77%, 96%, 92%, and 100% of each patient, respectively. Because of no effect of primary therapy, additional treatment was performed in only 4.3% of patients. In general, the choice of primary treatment for PLD was considered reasonable and proper, in Japan.

Key words: polycystic liver disease fenestration liver resection liver transplantation
transcatheter hepatic artery embolization

Kanzo 2011; 52: 709—715

1) Department of Surgery, Doctoral Program in Clinical Science, Graduate School of Comprehensive Human Sciences, University of Tsukuba

2) Institute of Clinical Medicine, Graduate School of Comprehensive Human Sciences, University of Tsukuba

3) Division of Organ Transplantation, Tohoku University Hospital

4) Department of Gastroenterology and Hepatology, Kinki University School of Medicine

*Corresponding author: nokochi3@md.tsukuba.ac.jp

