

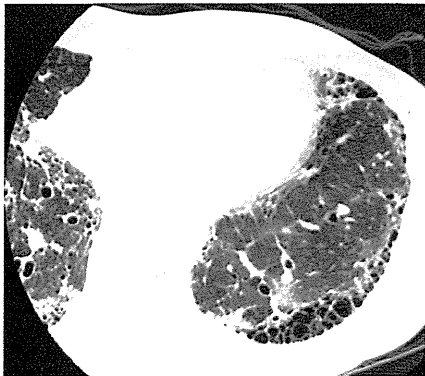
男性

IPF 急性増悪

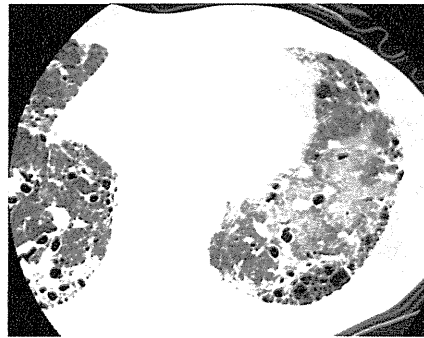
増悪前CT画像

増悪時CT画像

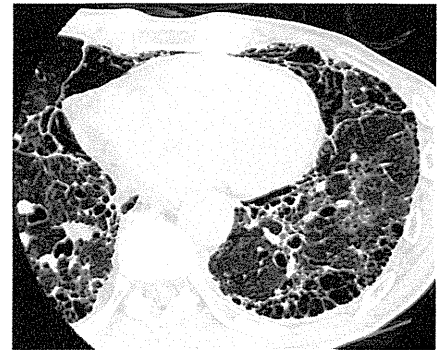増悪後CT画像



2009/12/15



2010/02/08

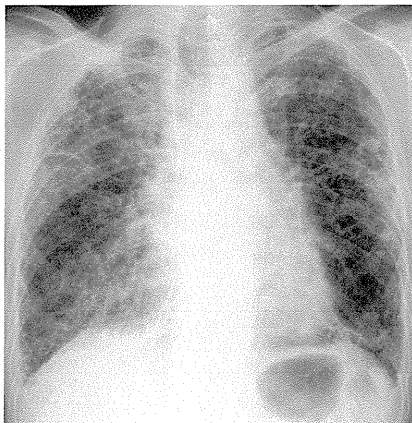


2010/03/01

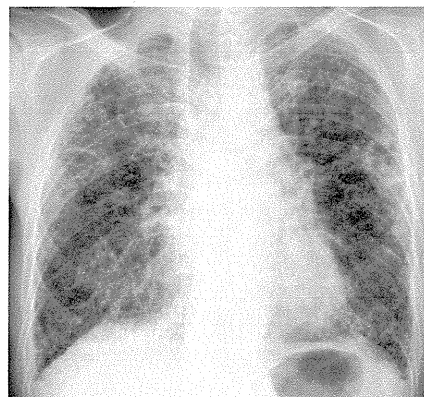
増悪前XP

増悪時XP

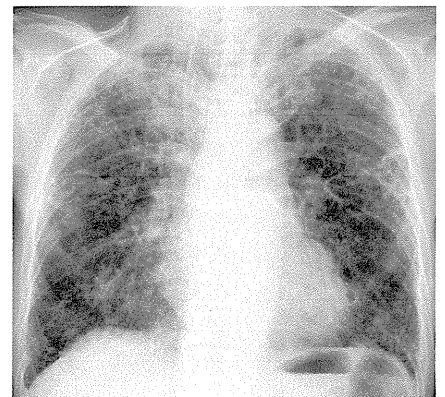
増悪後XP



2010/01/12



2010/02/08



2010/03/01

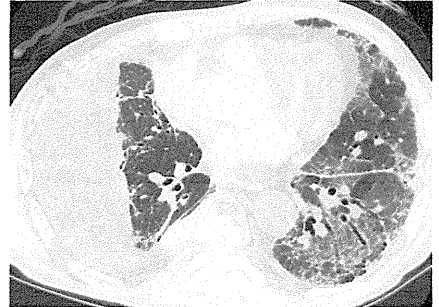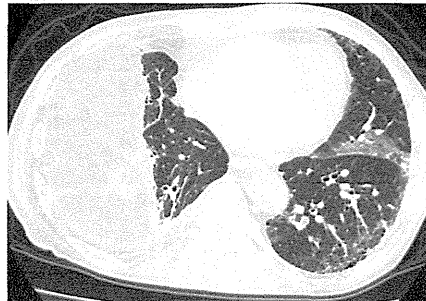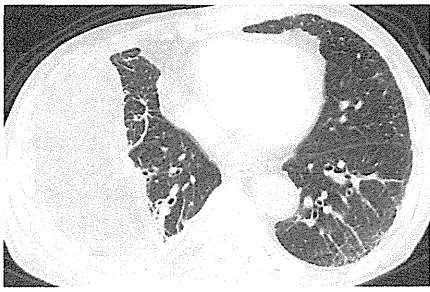男性

IPF 急性増悪

増悪前CT画像

増悪時CT画像

増悪後CT画像



2010/01/22

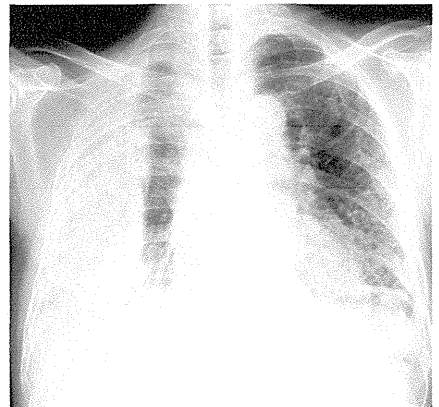
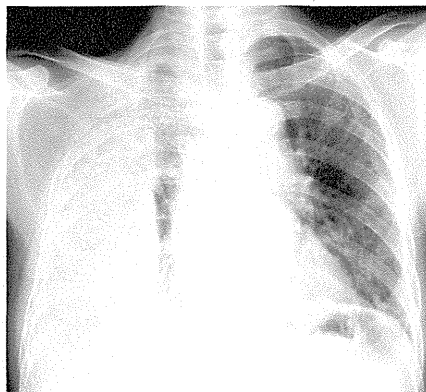
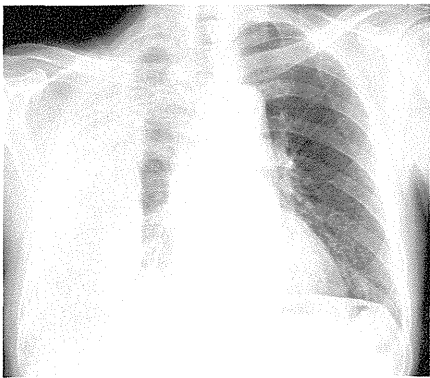
2010/02/16

2010/03/18

増悪前XP

増悪時XP

増悪後XP



2010/01/26

2010/02/17

2010/03/18

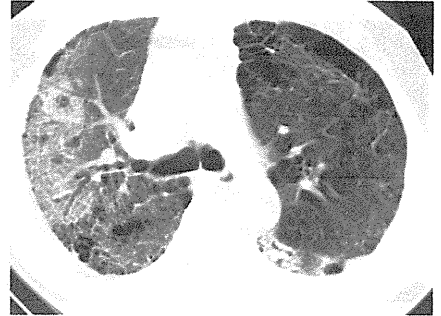
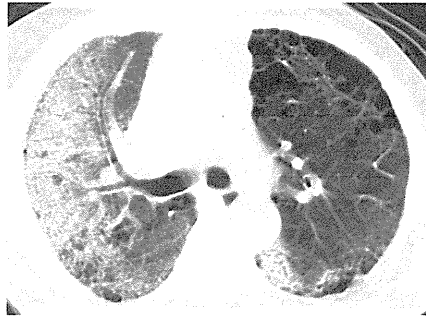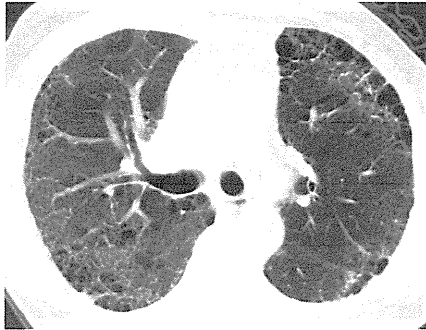
男性

IPF 急性増悪

増悪前CT画像

増悪時CT画像

増悪後CT画像



2010/04/28

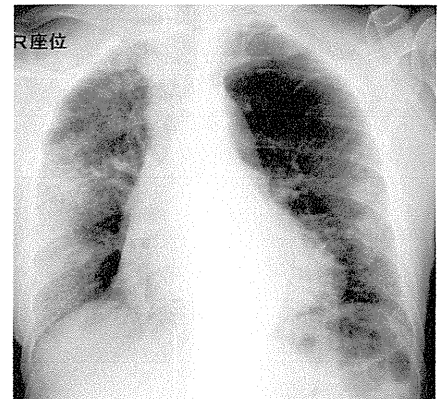
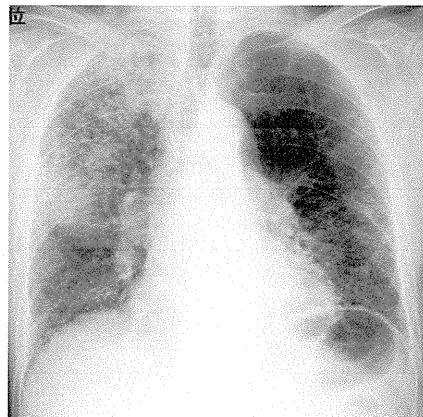
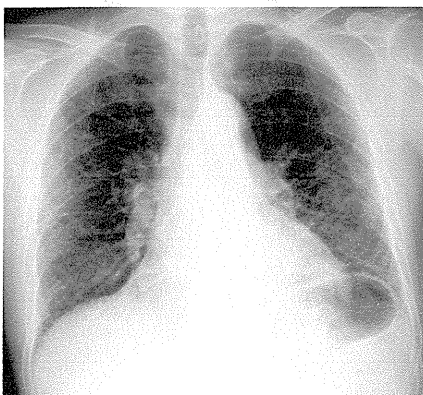
2010/08/19

2010/09/01

増悪前XP

増悪時XP

増悪後XP



2010/04/28

2010/08/19

2010/09/01

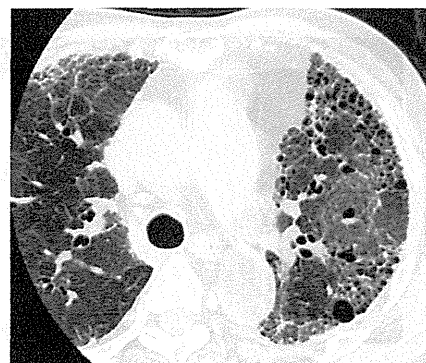
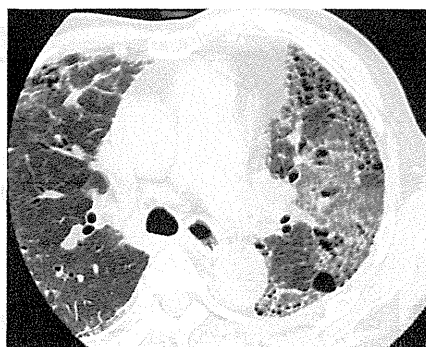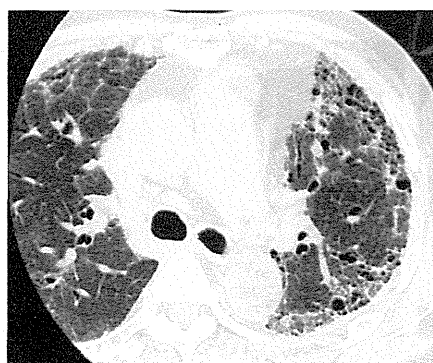
男性

IPF 急性増悪

増悪前CT画像

増悪時CT画像

増悪後CT画像



2010/06/23

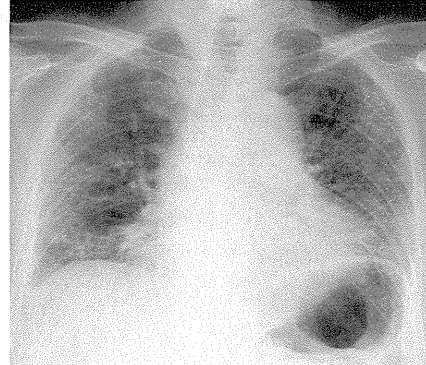
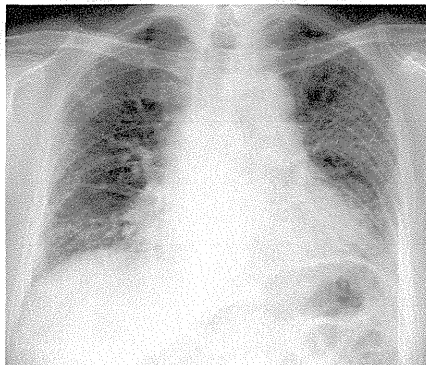
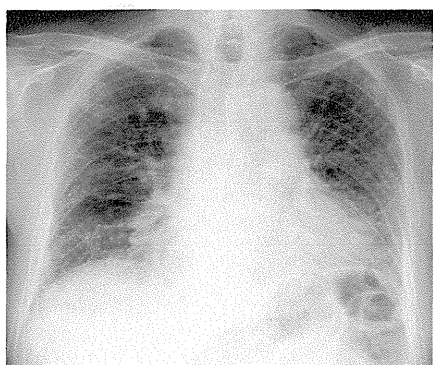
2010/08/13

2010/08/26

増悪前XP

増悪時XP

増悪後XP



2010/06/23

2010/08/13

2010/08/26

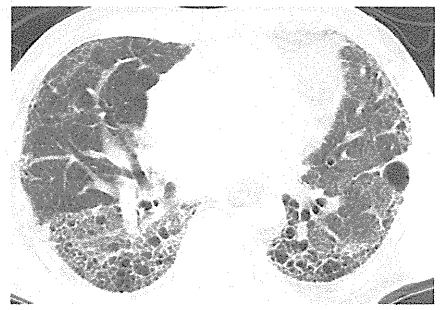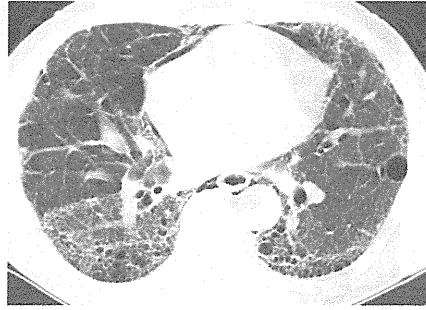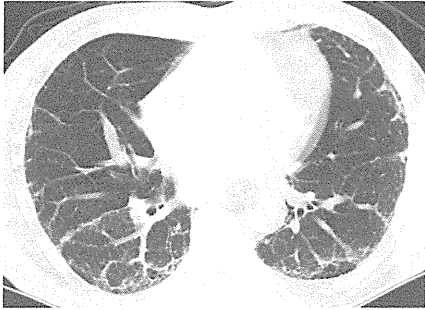
男性

IPF 急性増悪

増悪前CT画像

増悪時CT画像

増悪後CT画像



2009/09/14

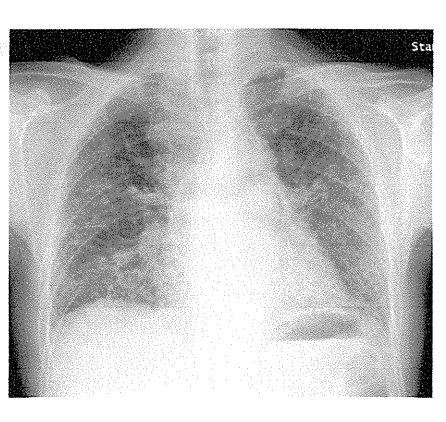
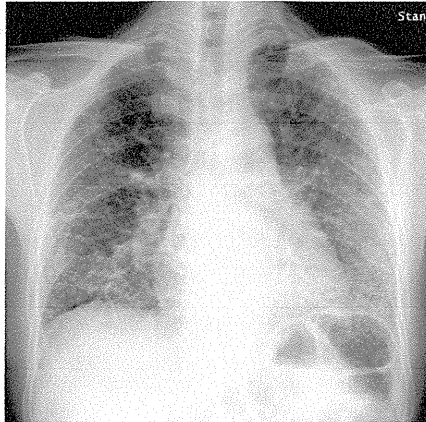
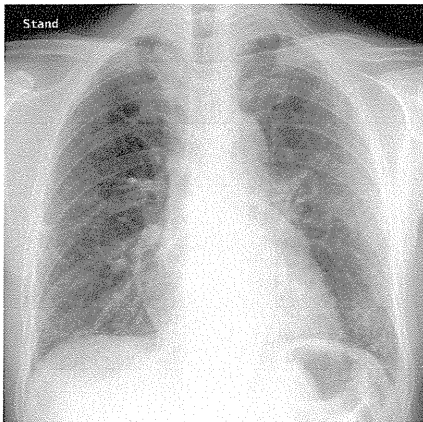
2010/10/13

2010/12/22

増悪前XP

増悪時XP

増悪後XP



2009/09/14

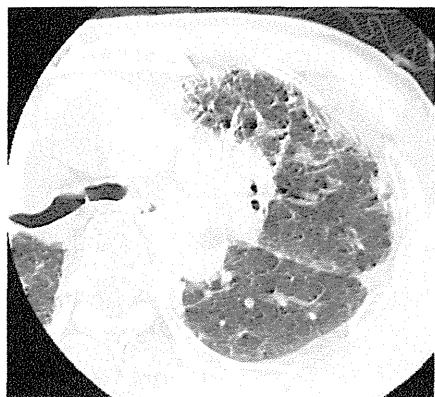2010/10/20

2010/12/22

男性

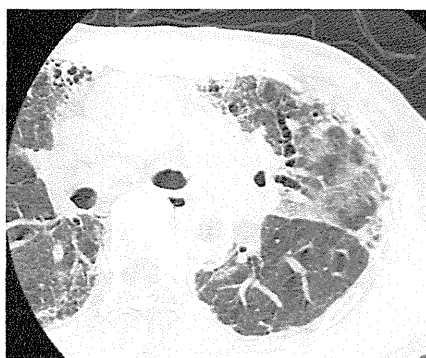IPF 急性増悪

増悪前CT画像



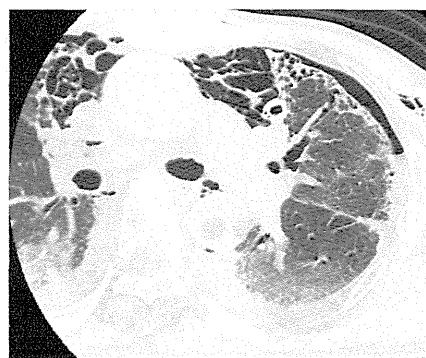
2010/06/10

増悪時CT画像



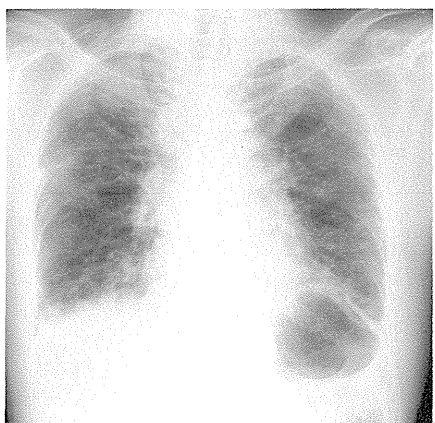
2010/11/05

増悪後CT画像



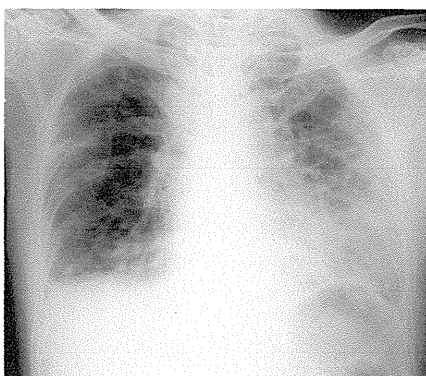
2010/11/24

増悪前XP



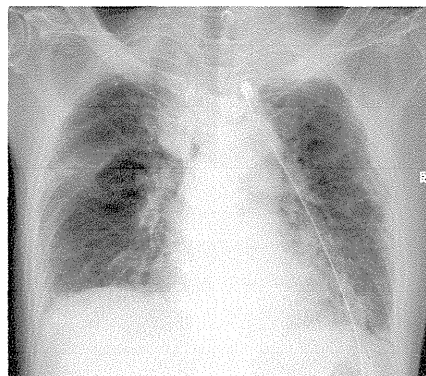
2010/06/10

増悪時XP



2010/11/05

増悪後XP



2010/11/24



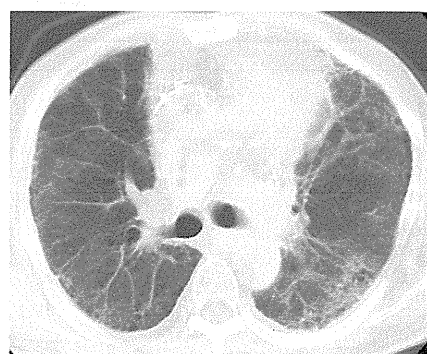
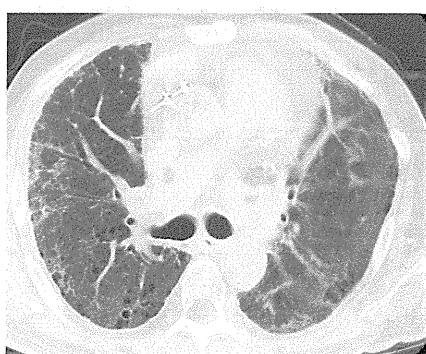
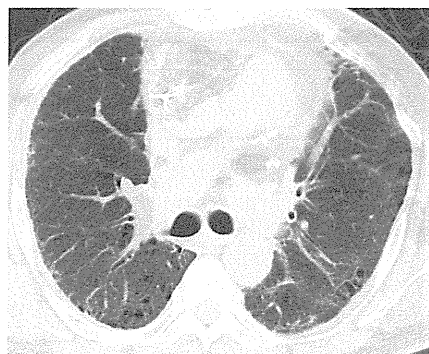
男性

IPF 急性増悪

増悪前CT画像

増悪時CT画像

増悪後CT画像



2009/12/21

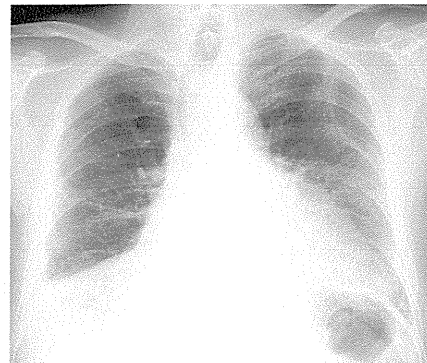
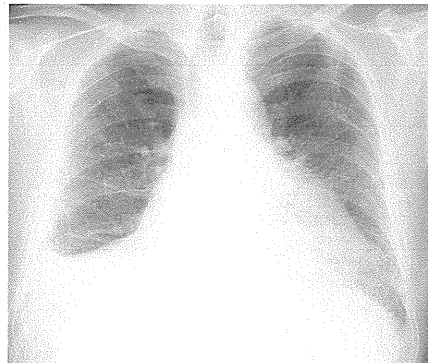
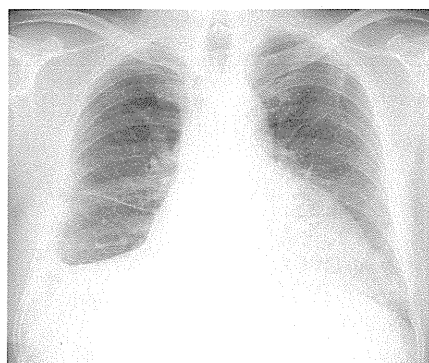2011/01/18

2011/02/10

増悪前XP

増悪時XP

増悪後XP



2009/10/21

2011/01/18

2011/02/14

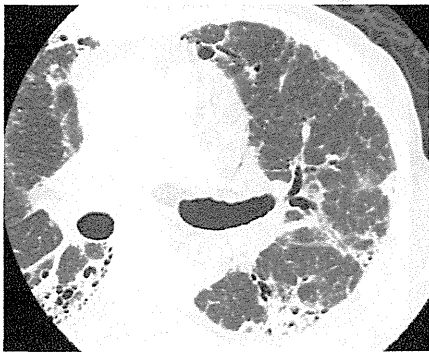
女性

IPF 急性増悪

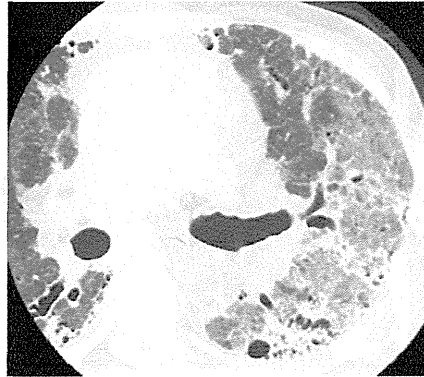増悪前CT画像

増悪時CT画像

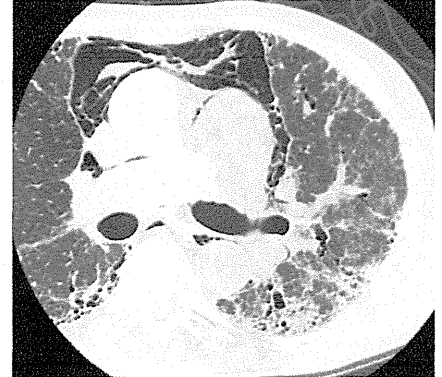
増悪後CT画像



2011/03/10



2011/03/31

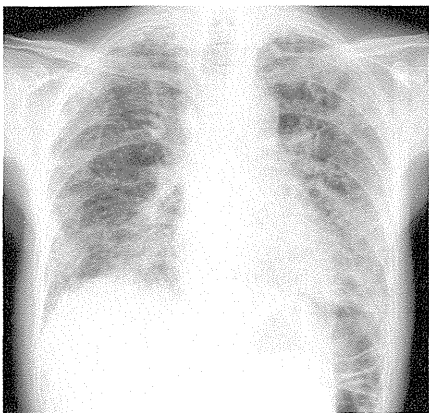


2011/04/28

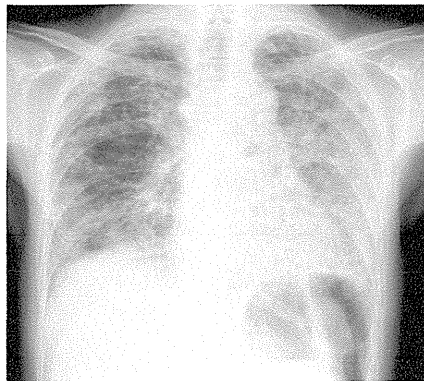
増悪前XP

増悪時XP

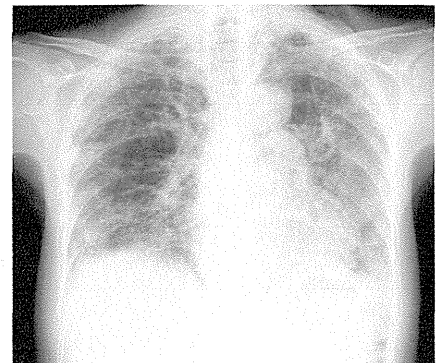
増悪後XP



2011/03/10



2011/03/31



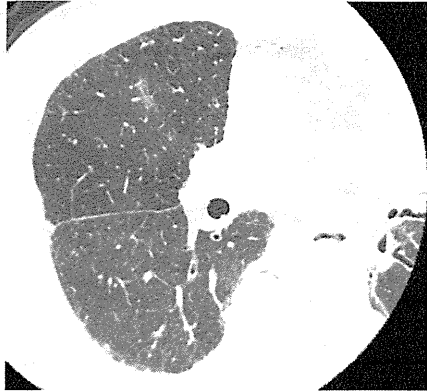2011/04/28



女性

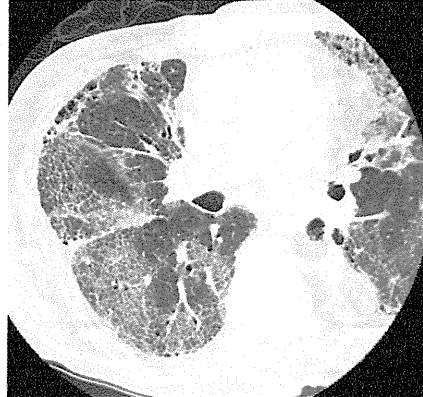IPF 急性増悪

増悪前CT画像



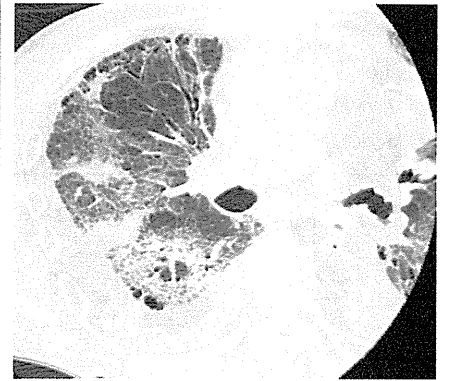2009/11/24

増悪時CT画像



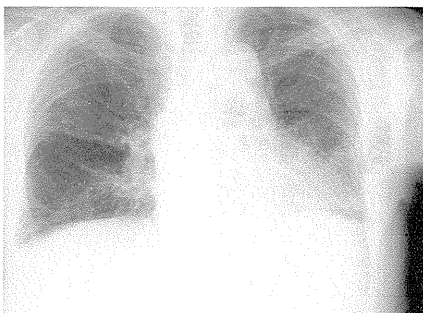2011/04/25

増悪後CT画像



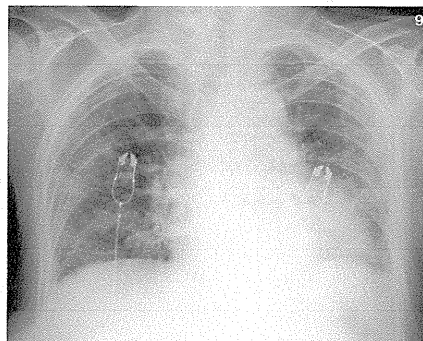
2011/05/09

増悪前XP



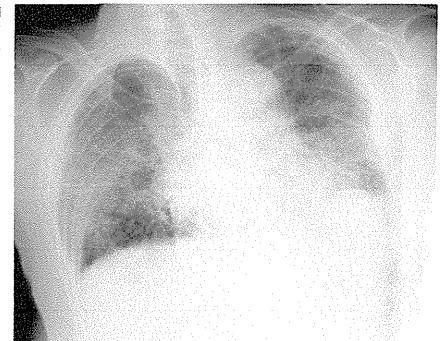
2009/11/24

増悪時XP



2011/04/25

増悪後XP



2011/05/09

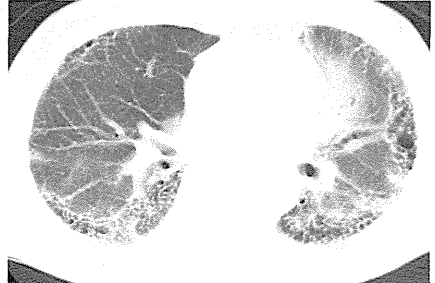
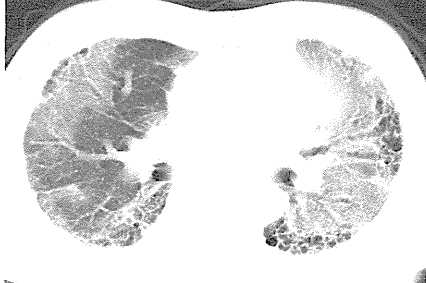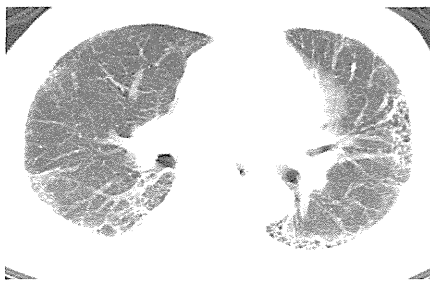
男性

IPF 急性増悪

増悪前CT画像

増悪時CT画像

増悪後CT画像



2011/01/20

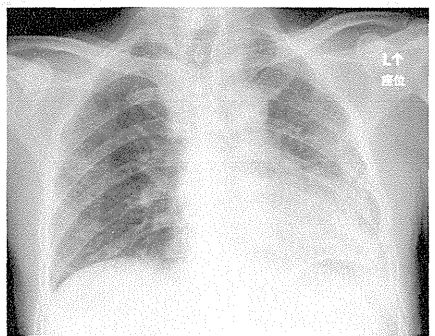
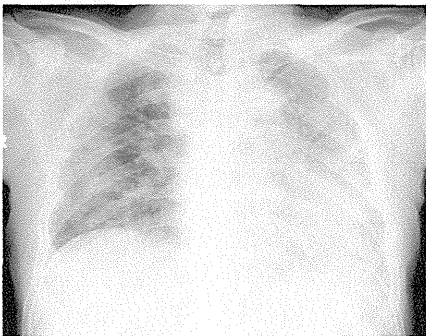
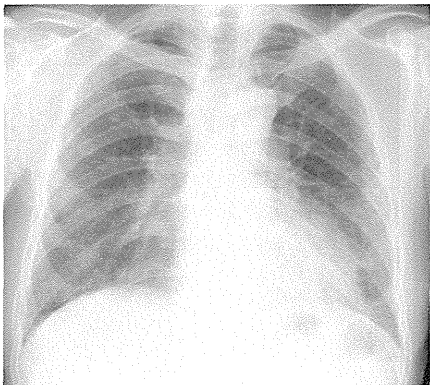
2011/05/25

2011/06/27

増悪前XP

増悪時XP

増悪後XP



2011/01/20

2011/05/25

2011/06/27

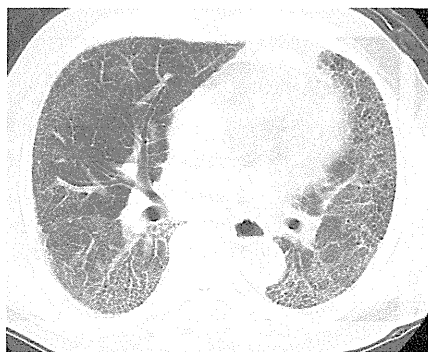男性

IPF 急性増悪

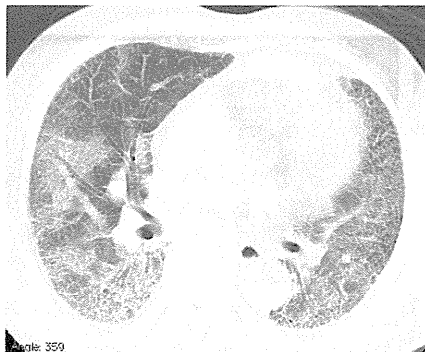
増悪前CT画像

増悪時CT画像

増悪後CT画像



2011/04/19

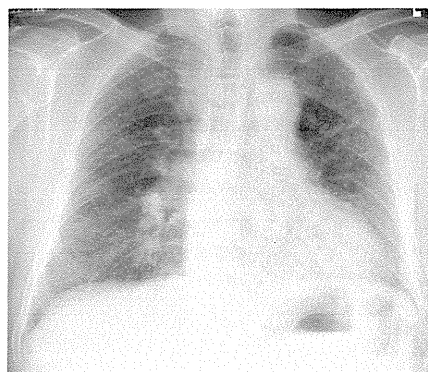


2011/05/17

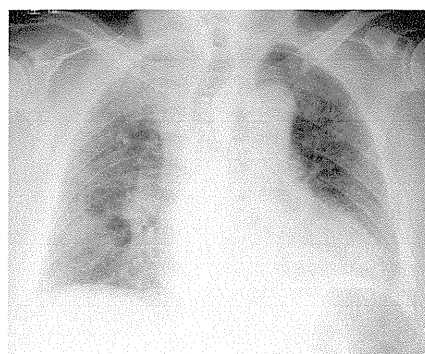
増悪前XP

増悪時XP

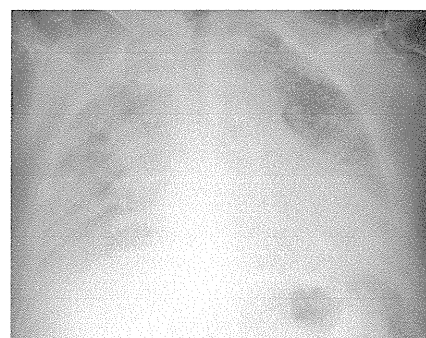
増悪後XP



2011/04/19



2011/05/17



2011/05/20

## 薬剤性肺障害

掲載したものは収集症例の一部である。細胞性障害機序以外が推測される症例も広く収集している

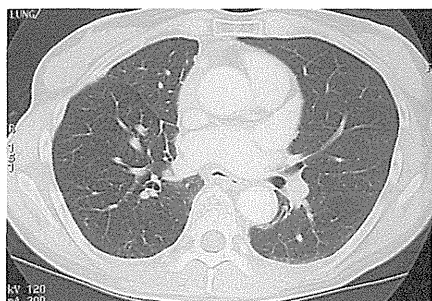
女性

疑われる原因薬剤： gefitinib

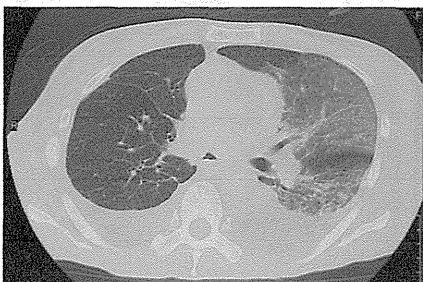
増悪前CT画像

増悪時CT画像

増悪後CT画像



2007.05.31



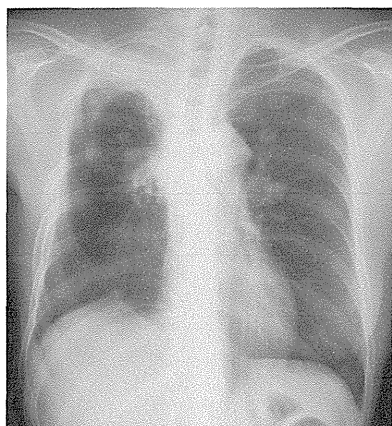
2008.03.15



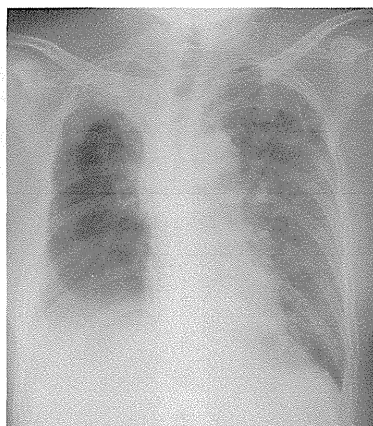
増悪前XP

増悪時XP

増悪後XP



2008.02.05



2008.03.15



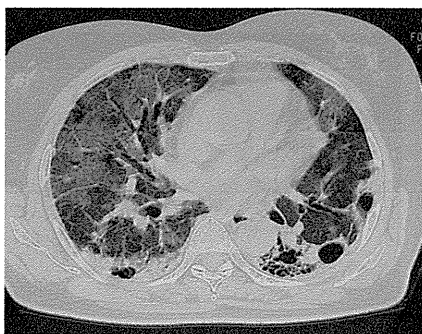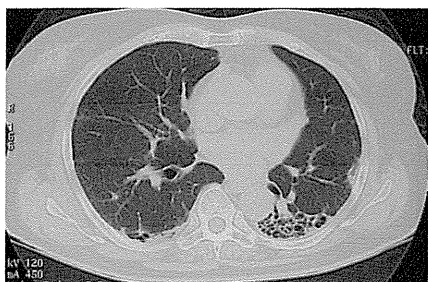女性

疑われる原因薬剤： gefitinib

増悪前CT画像

増悪時CT画像

増悪後CT画像



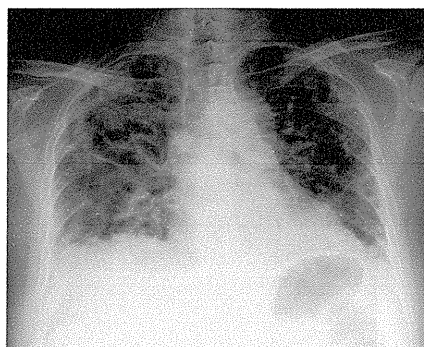
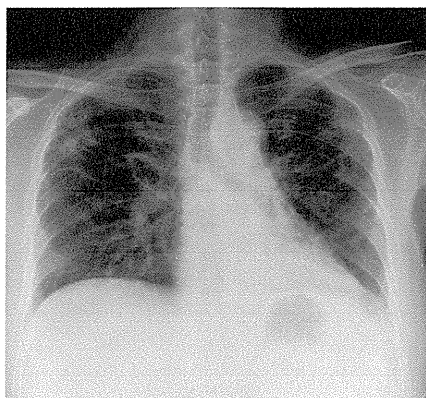
2007.09.18

2008.03.28

増悪前XP

増悪時XP

増悪後XP



2007.09.10

2008.03.28



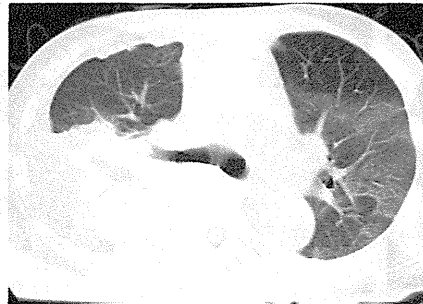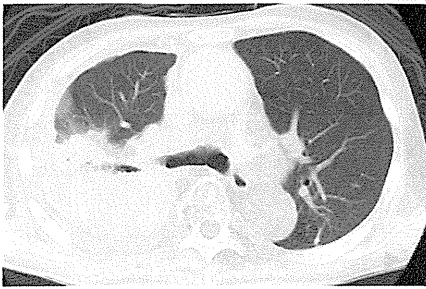
男性

疑われる原因薬剤： erlotinib

増悪前CT画像

増悪時CT画像

増悪後CT画像



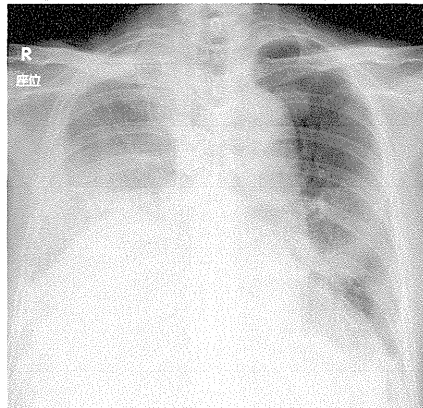
2008/06/10

2008/06/26

増悪前XP

増悪時XP

増悪後XP



2008/06/23

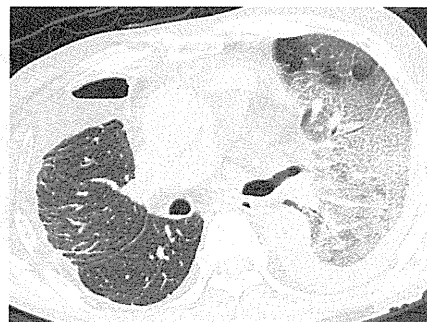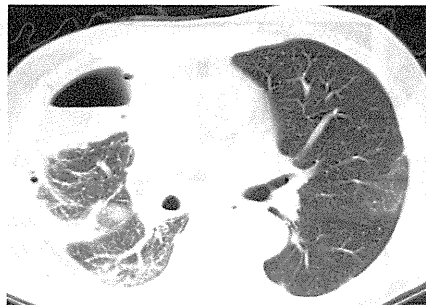
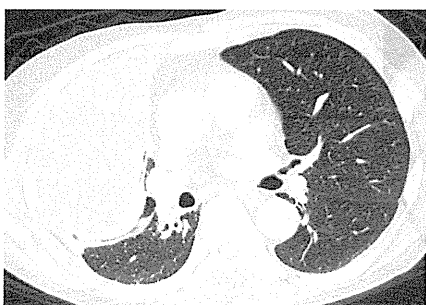男性

疑われる原因薬剤： erlotinib

増悪前CT画像

増悪時CT画像

増悪後CT画像



2008/05/08

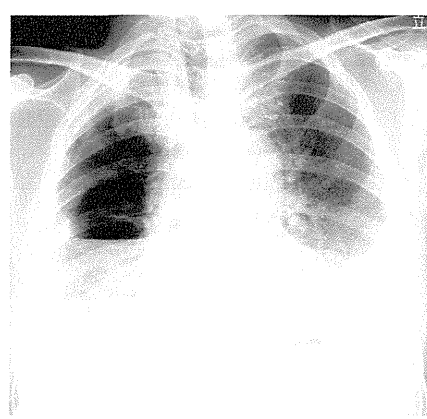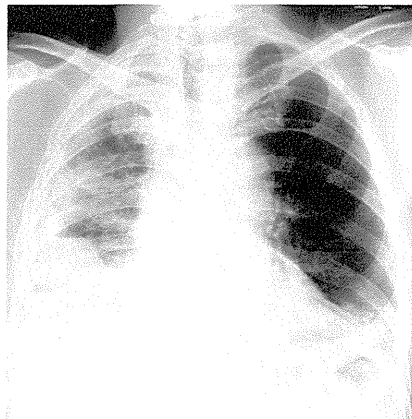
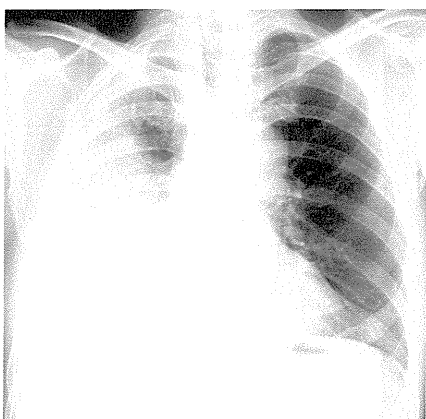
2008/05/28

2008/06/11

増悪前XP

増悪時XP

増悪後XP



2008/05/08

2008/05/30

2008/06/11

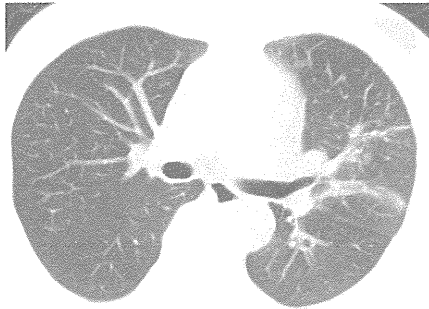
男性

疑われる原因薬剤： gefitinib

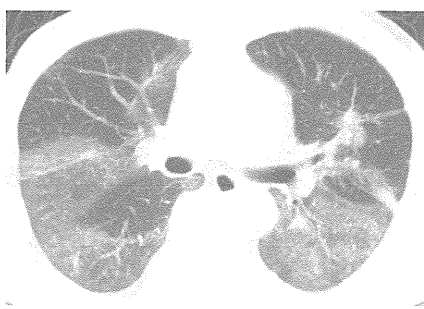
増悪前CT画像

増悪時CT画像

増悪後CT画像



2008/09/08

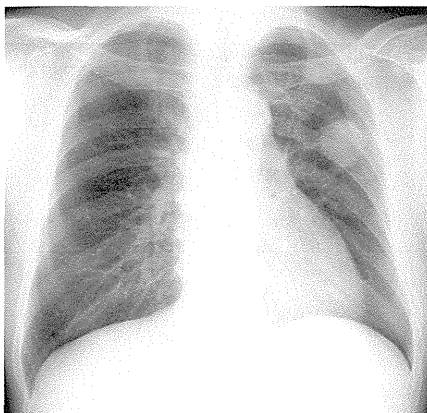


2008/11/14

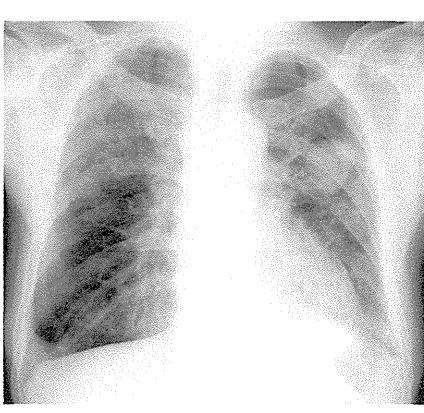
増悪前XP

増悪時XP

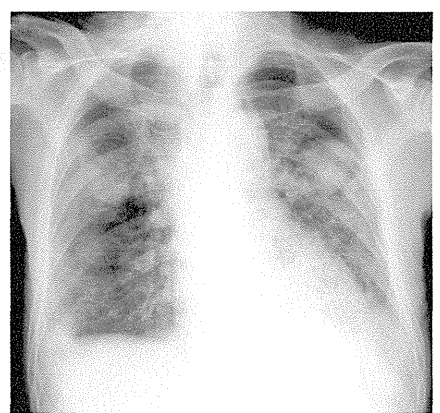
増悪後XP



2008/08/18



2008/11/14



2008/11/21

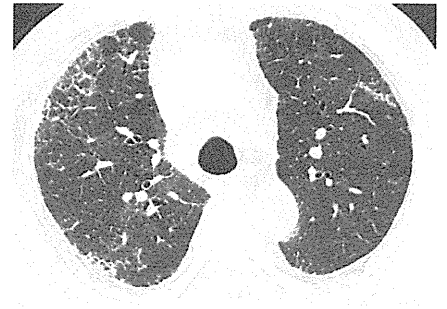
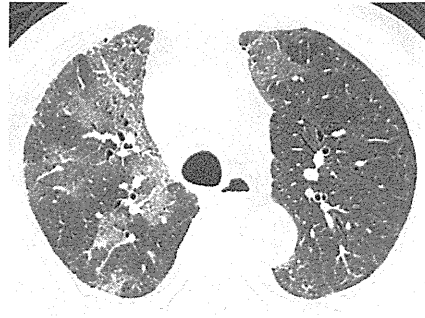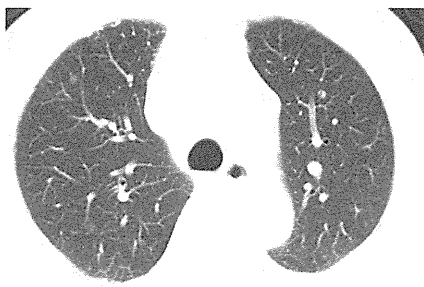
男性

疑われる原因薬剤： gefitinib

増悪前CT画像

増悪時CT画像

増悪後CT画像



2008/09/10

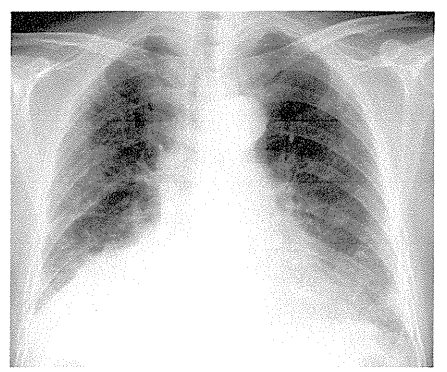
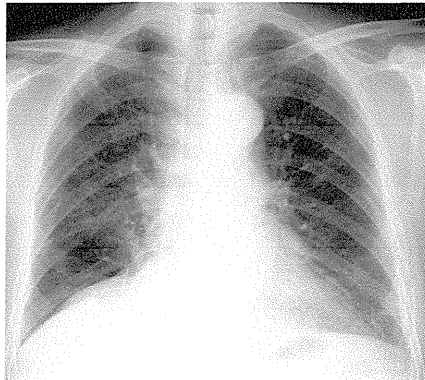
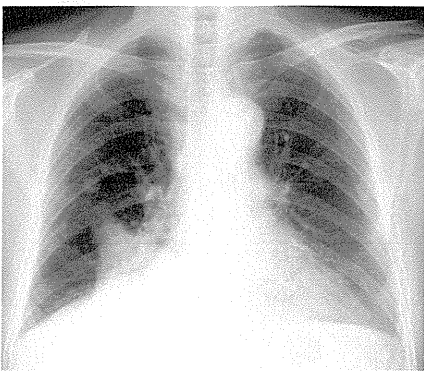
2008/12/02

2009/01/21

増悪前XP

増悪時XP

増悪後XP



2008/09/10

2008/12/02

2009/01/21

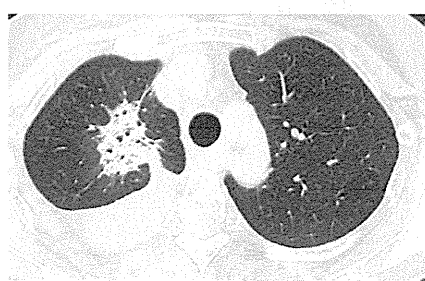
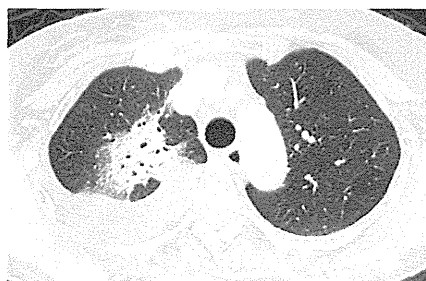
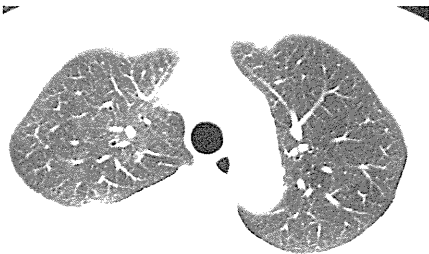女性

疑われる原因薬剤： gefitinib

増悪前CT画像

増悪時CT画像

増悪後CT画像



2008/10/16

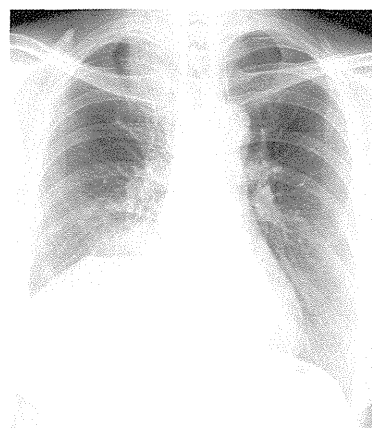
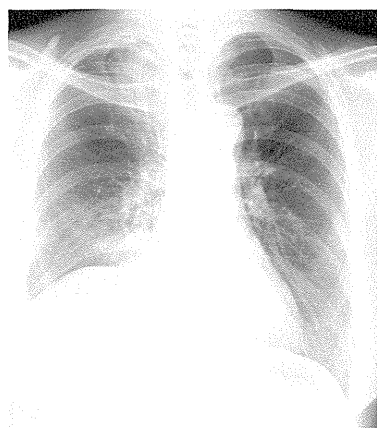
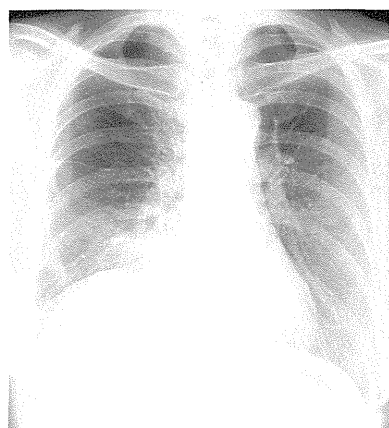
2008/11/27

2008/12/09

増悪前XP

増悪時XP

増悪後XP



2008/10/16

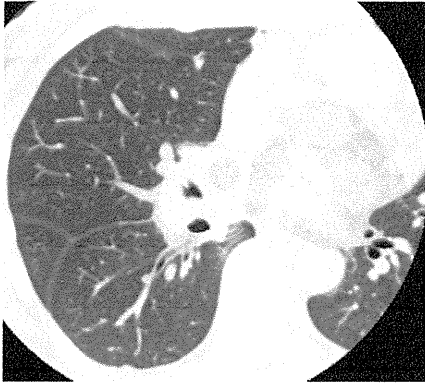
2008/11/27

2008/12/09

女性

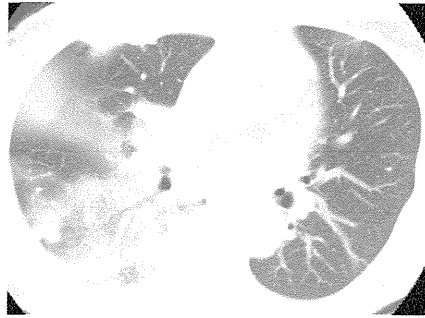
疑われる原因薬剤： Gefitinib

増悪前CT画像



2008/12/04

増悪時CT画像

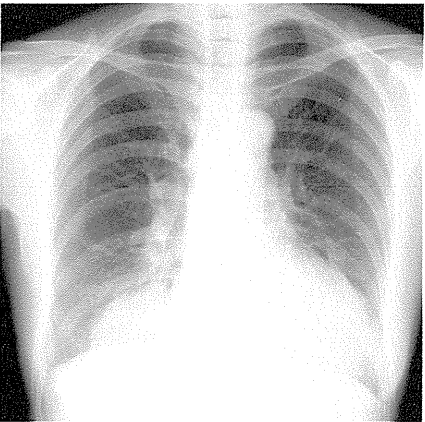


2009/01/06

増悪後CT画像

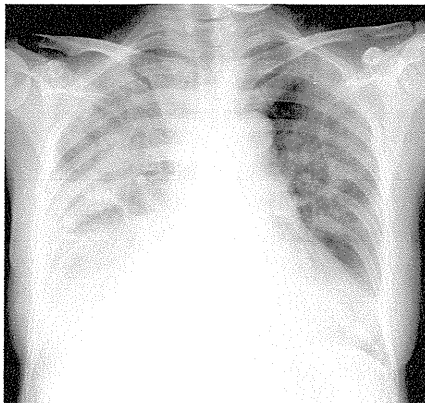


増悪前XP



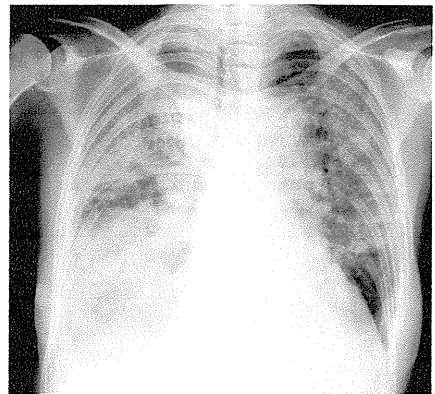
2008/12/03

増悪時XP



2009/01/12

増悪後XP



2009/02/06