

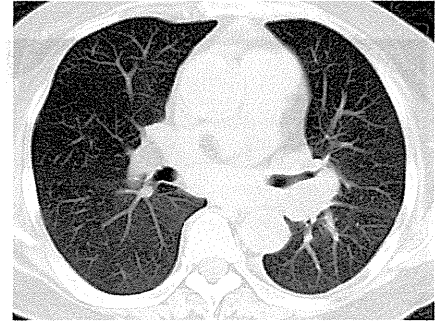
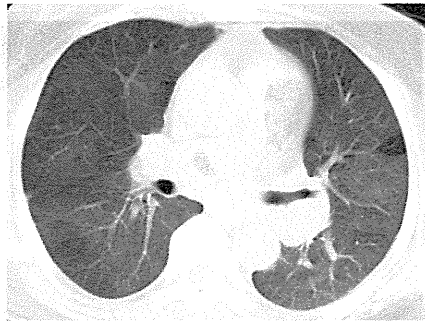
女性

疑われる原因薬剤： gefitinib

増悪前CT画像

増悪時CT画像

増悪後CT画像



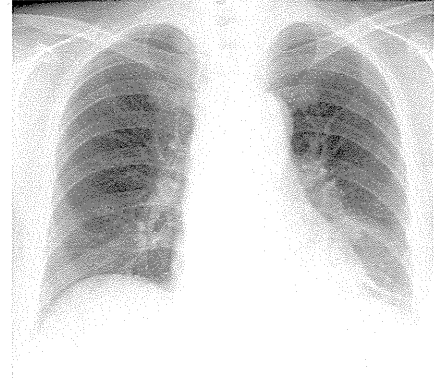
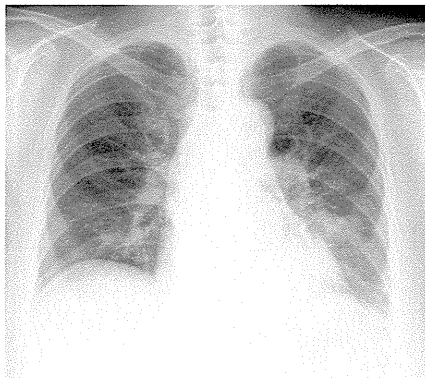
2008/10/10

2008/12/25

増悪前XP

増悪時XP

増悪後XP



2008/10/14

2008/12/25

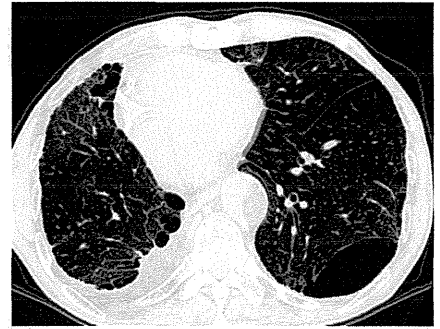
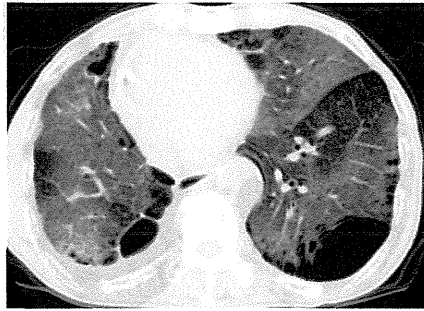
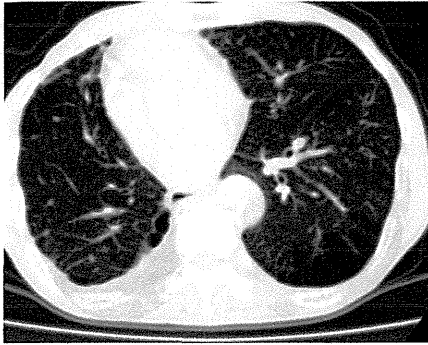
男性

疑われる原因薬剤： gefitinib

増悪前CT画像

増悪時CT画像

増悪後CT画像



2008/07/22

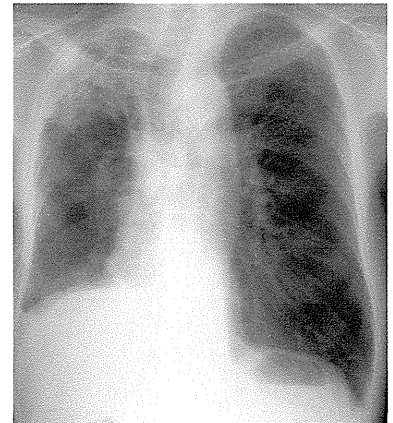
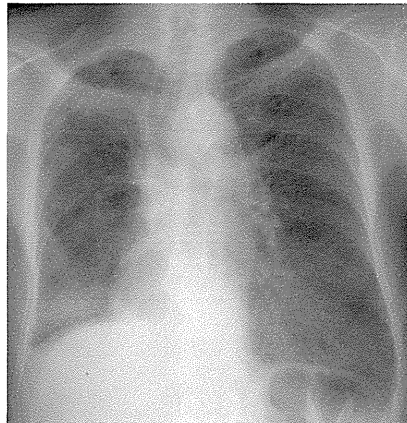
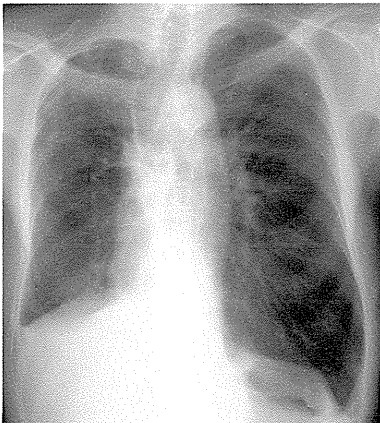
2009/05/31

2009/08/25

増悪前XP

増悪時XP

増悪後XP



2008/10/17

2009/05/31

2009/08/25

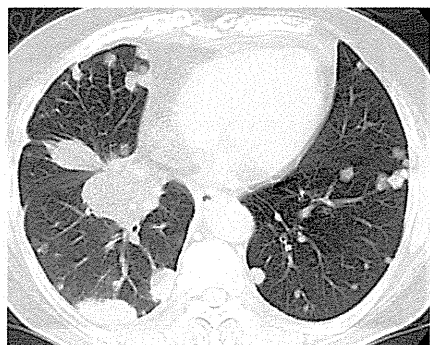
女性

疑われる原因薬剤： erlotinib

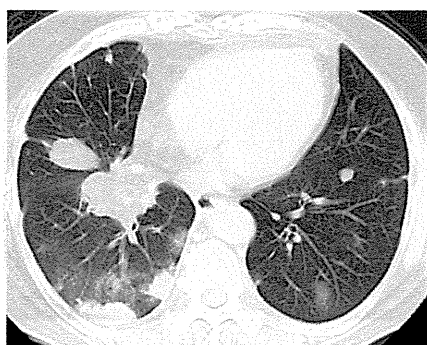
増悪前CT画像

増悪時CT画像

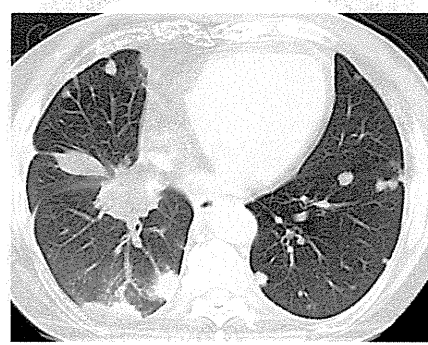
増悪後CT画像



2008/07/09



2008/07/28




2008/09/09

増悪前XP

増悪時XP

増悪後XP



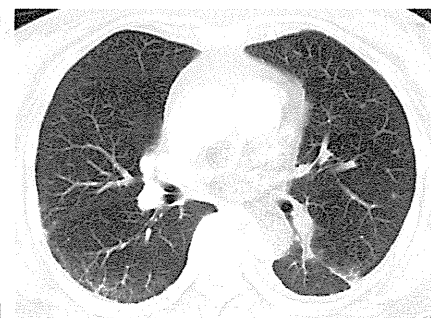
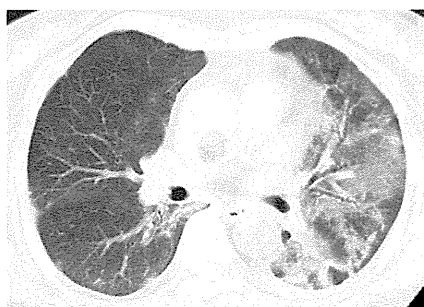
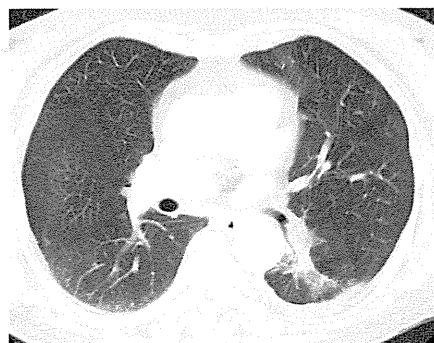
女性

疑われる原因薬剤： gefitinib

増悪前CT画像

増悪時CT画像

増悪後CT画像



2009/05/21

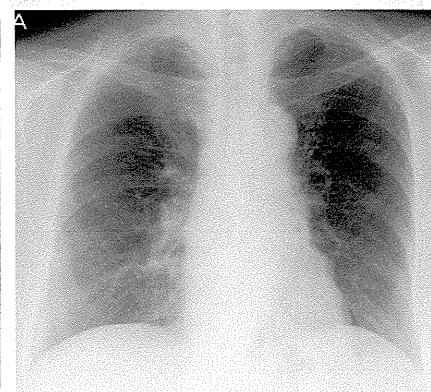
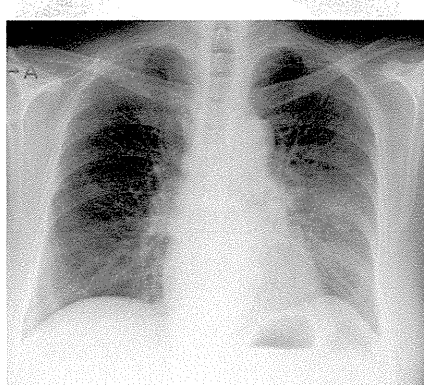
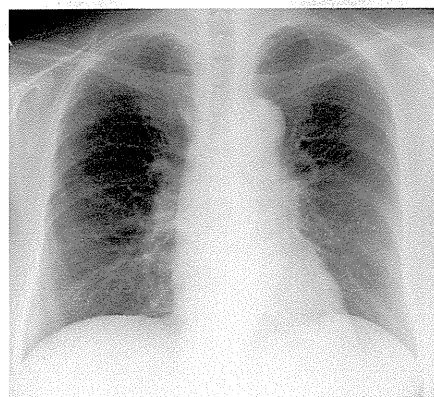
2009/06/10

2009/10/18

増悪前XP

増悪時XP

増悪後XP



2009/05/21

2009/06/10

2009/10/09

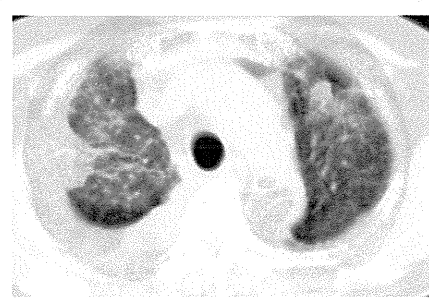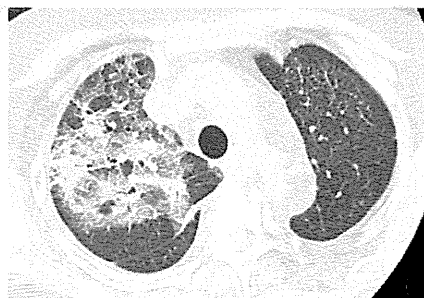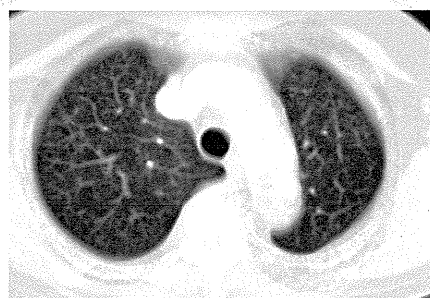女性

疑われる原因薬剤： gefitinib

増悪前CT画像

増悪時CT画像

増悪後CT画像



2009/01/14

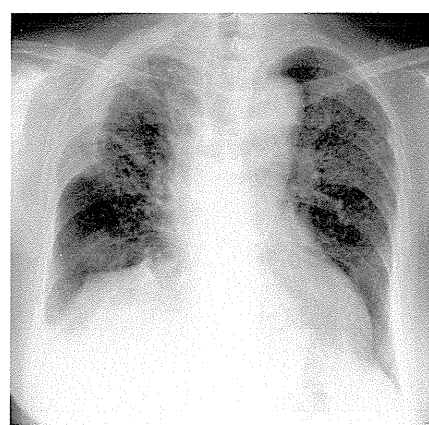
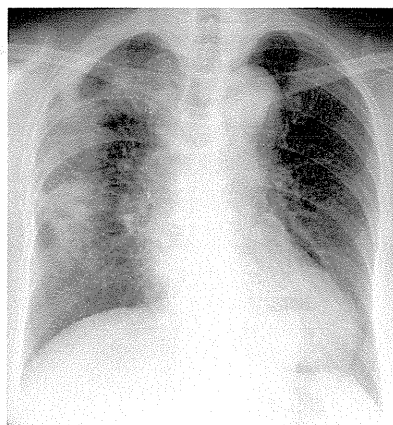
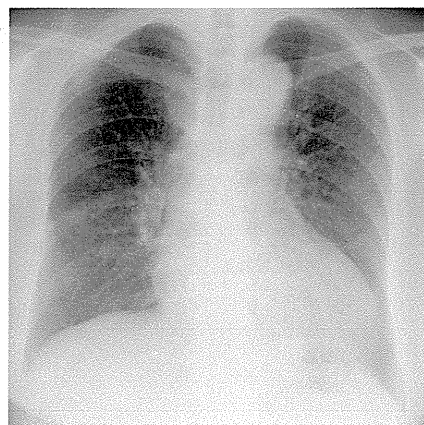
2009/03/02

2009/08/14

増悪前XP

増悪時XP

増悪後XP



2009/02/02

2009/03/02

2009/08/04

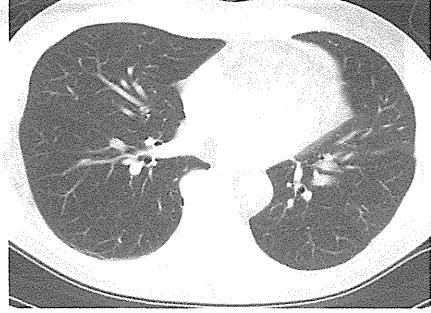
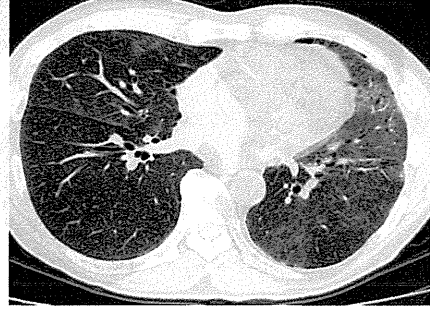
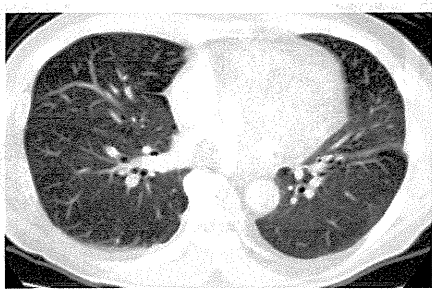
男性

疑われる原因薬剤： gefitinib

増悪前CT画像

増悪時CT画像

増悪後CT画像



2009/09/25

2009/10/30

2010/01/13

増悪前XP

増悪時XP

増悪後XP

2009/09/25

2009/10/31

2010/01/20

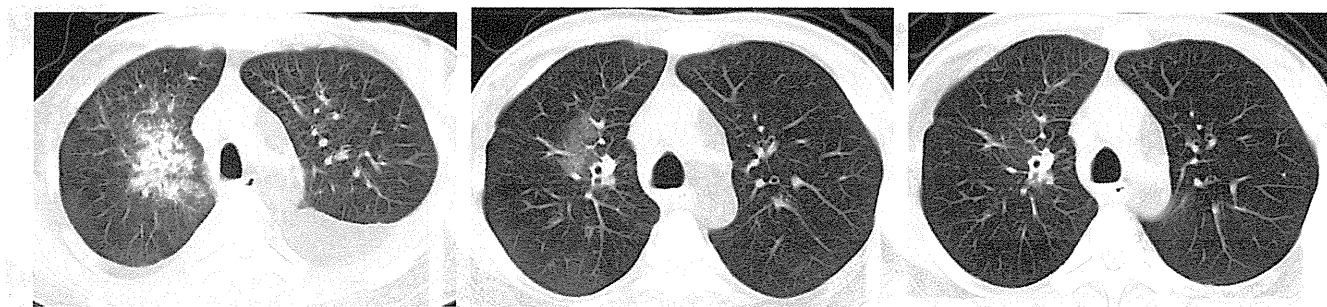
男性

疑われる原因薬剤： gefitinib

増悪前CT画像

増悪時CT画像

増悪後CT画像



2009/11/18

2009/12/17

2010/01/07

増悪前XP

増悪時XP

増悪後XP

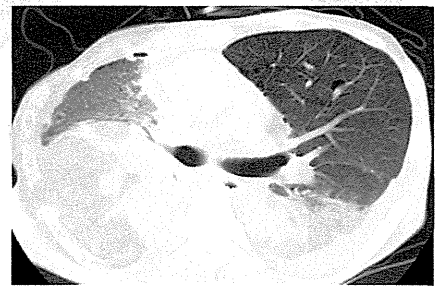
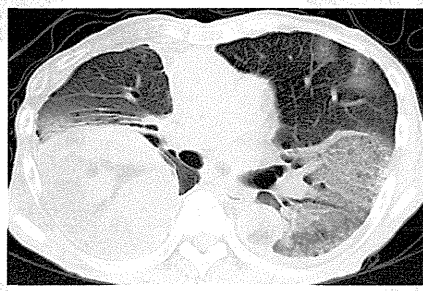
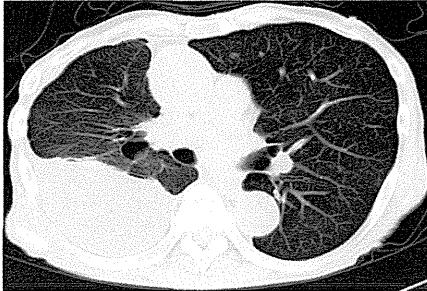
男性

疑われる原因薬剤： gefitinib

増悪前CT画像

増悪時CT画像

増悪後CT画像



2009/10/26

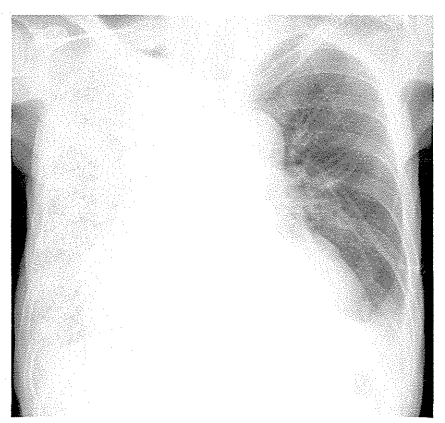
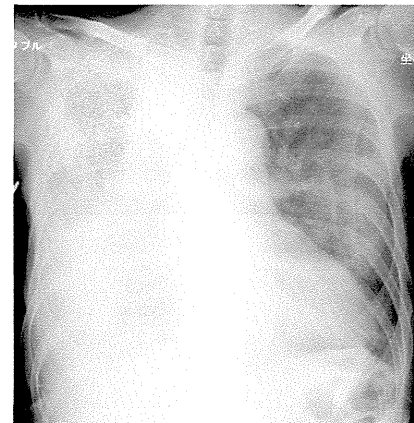
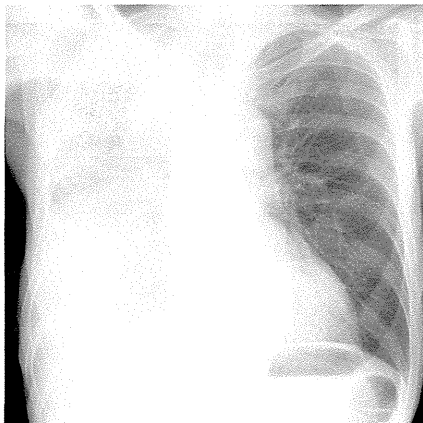
2009/12/17

2010/09/15

増悪前XP

増悪時XP

増悪後XP



2009/10/26

2009/12/17

2010/09/15



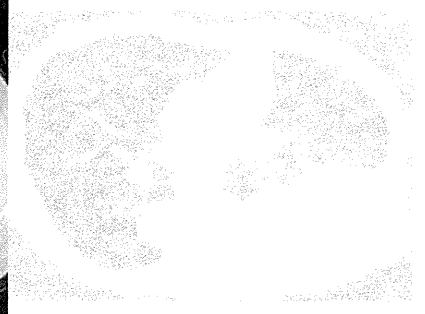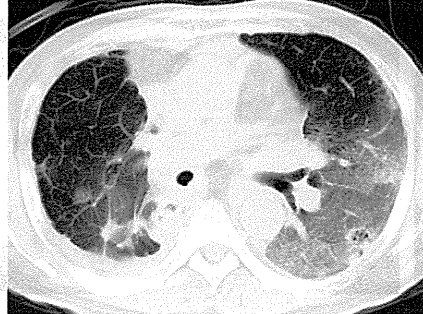
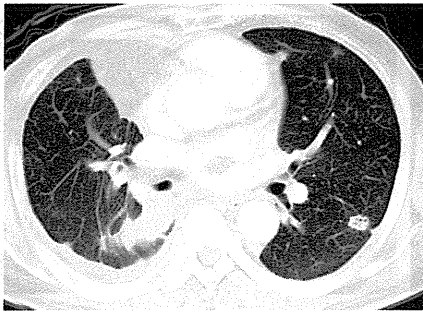
男性

疑われる原因薬剤： gefitinib

増悪前CT画像

増悪時CT画像

増悪後CT画像



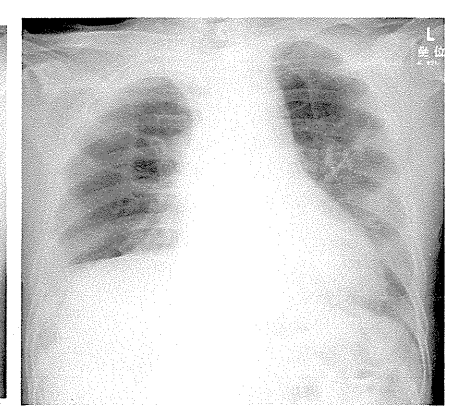
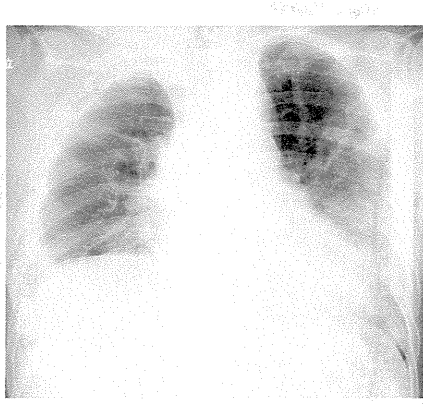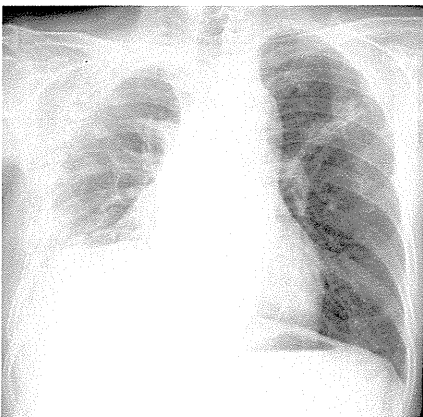
2009/12/10

2010/01/12

増悪前XP

増悪時XP

増悪後XP



2009/12/07

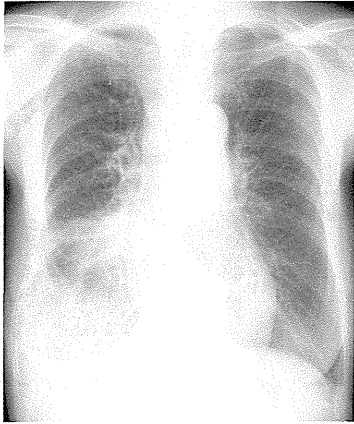
2010/01/12

2010/02/01

女性

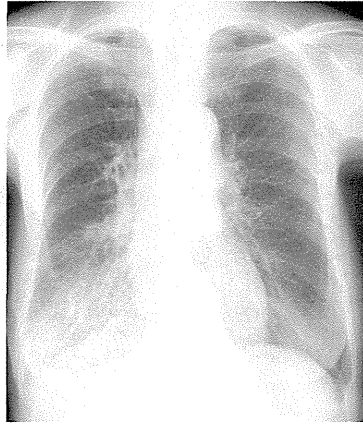
疑われる原因薬剤： gefitinib

増悪前CT画像



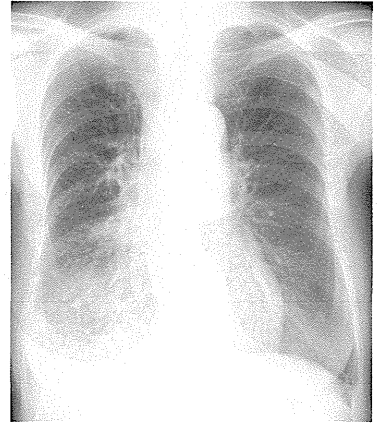
2009/12/18

増悪時CT画像



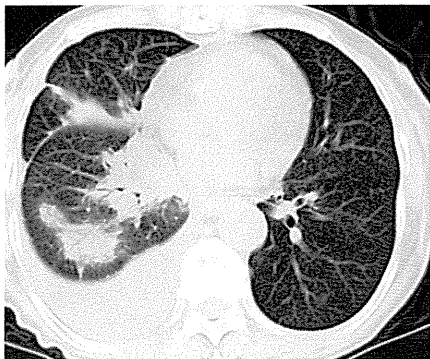
2010/02/12

増悪後CT画像



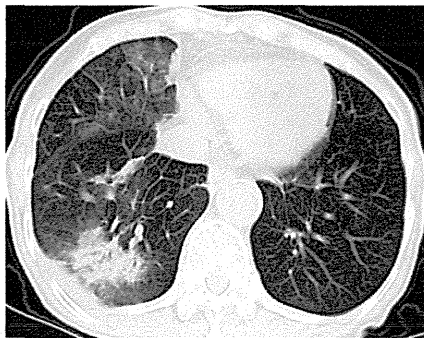
2010/03/12

増悪前XP



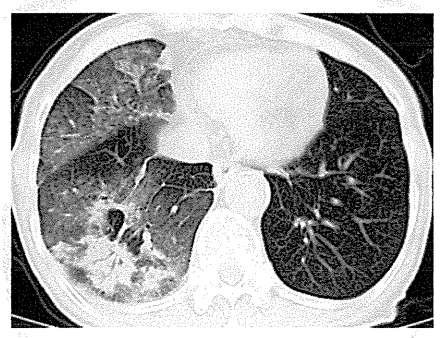
2009/12/15

増悪時XP



2010/01/13

増悪後XP



2010/02/12

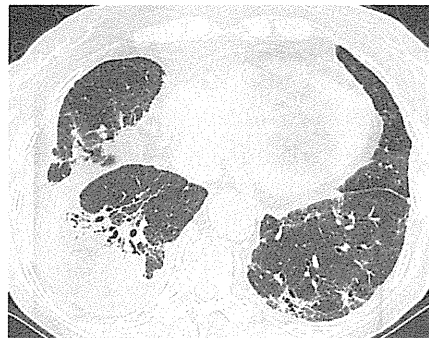
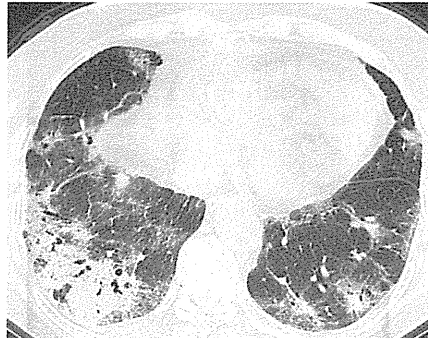
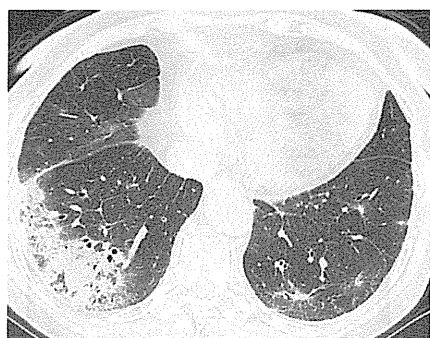
女性

疑われる原因薬剤： Erlotinib

増悪前CT画像

増悪時CT画像

増悪後CT画像



2010/05/10

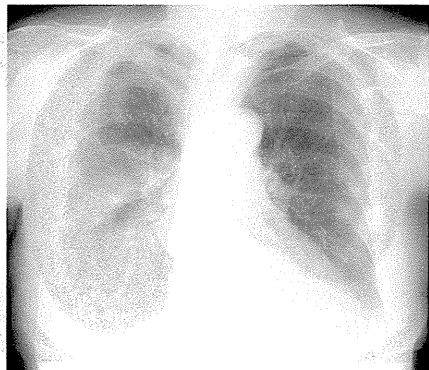
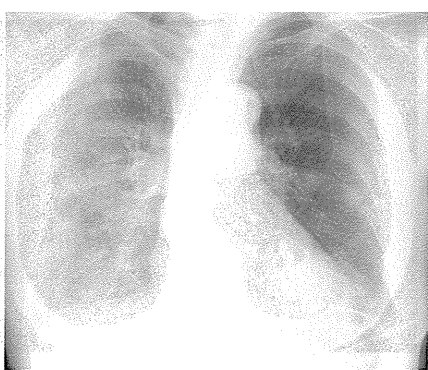
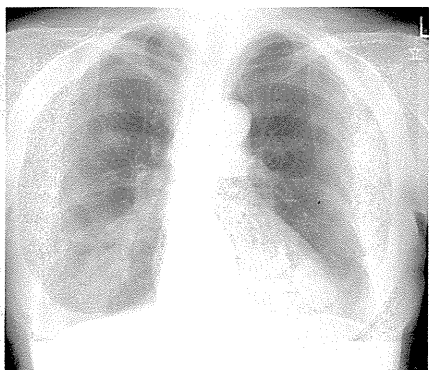
2010/05/25

2010/07/12

増悪前XP

増悪時XP

増悪後XP



2010/06/07

2010/05/25

2010/07/12

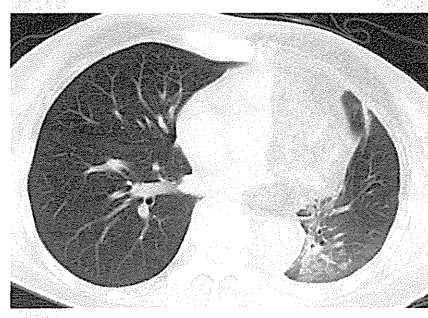
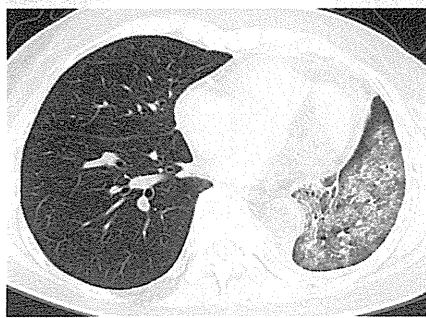女性

疑われる原因薬剤： gefitinib

増悪前CT画像

増悪時CT画像

増悪後CT画像



2010/06/08

2010/06/22

増悪前XP

増悪時XP

増悪後XP



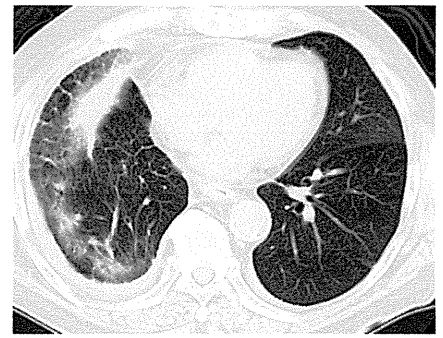
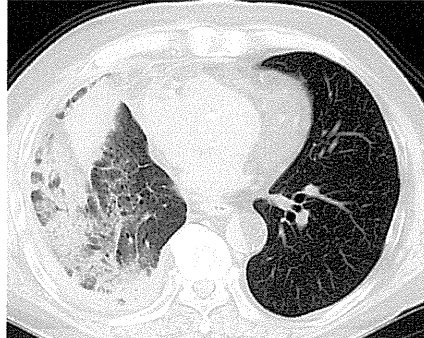
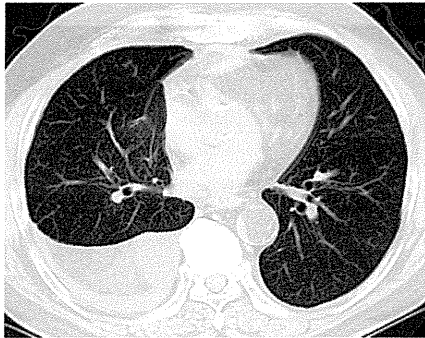
男性

疑われる原因薬剤： gefitinib

増悪前CT画像

増悪時CT画像

増悪後CT画像



2010/02/01

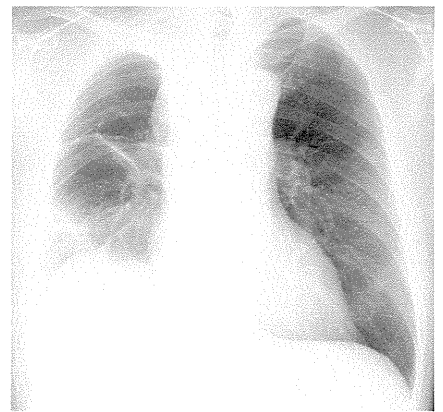
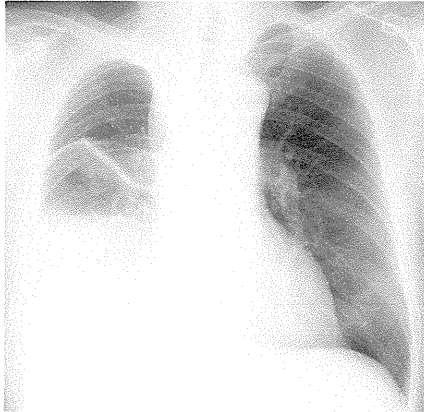
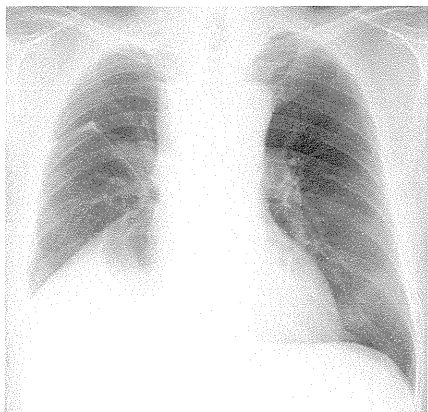
2010/07/12

2010/10/04

増悪前XP

増悪時XP

増悪後XP



2010/01/25

2010/07/12

2010/10/04

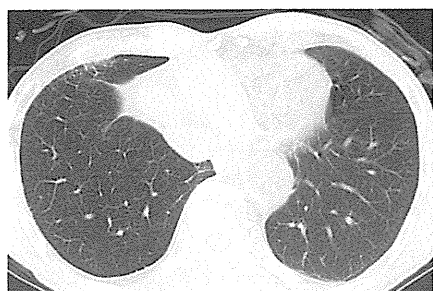
男性

疑われる原因薬剤： erlotinib

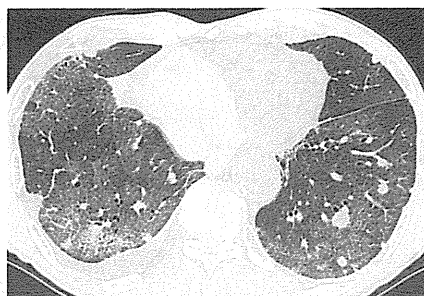
増悪前CT画像

増悪時CT画像

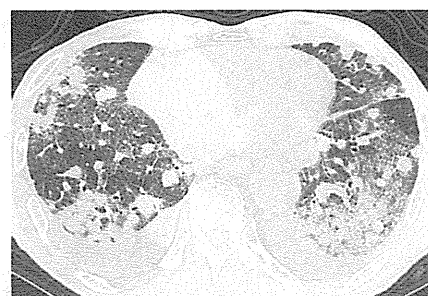増悪後CT画像



2010/09/09



2010/10/20

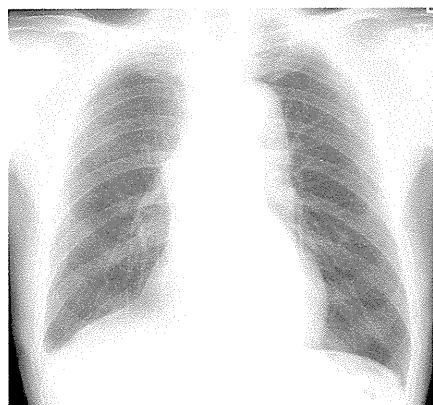


2010/11/15

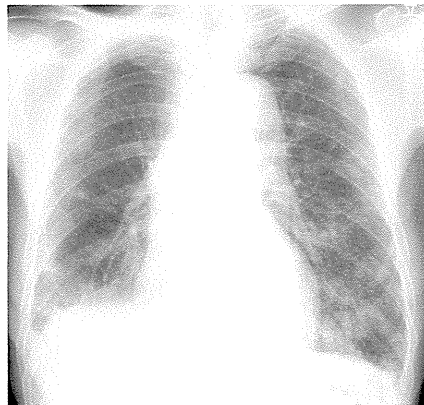
増悪前XP

増悪時XP

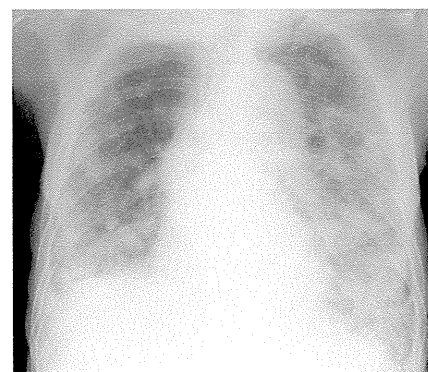
増悪後XP



2010/09/08



2010/10/22



2010/11/15

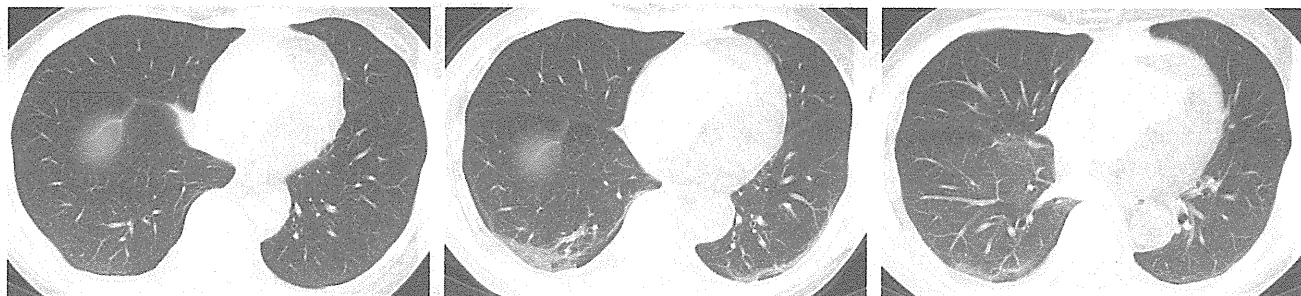
男性

疑われる原因薬剤： Erlotinib

増悪前CT画像

増悪時CT画像

増悪後CT画像



2010/12/27

2011/01/19

2011/03/31

増悪前XP

増悪時XP

増悪後XP

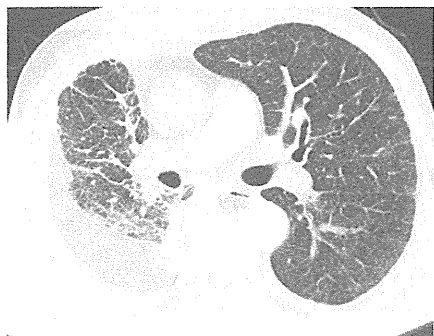
男性

疑われる原因薬剤： gefitinib

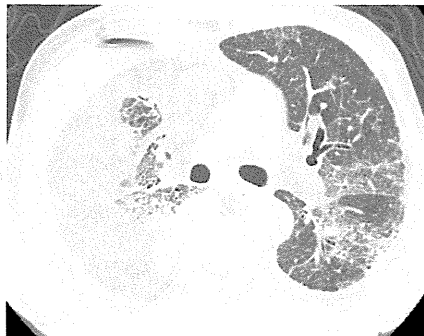
増悪前CT画像

増悪時CT画像

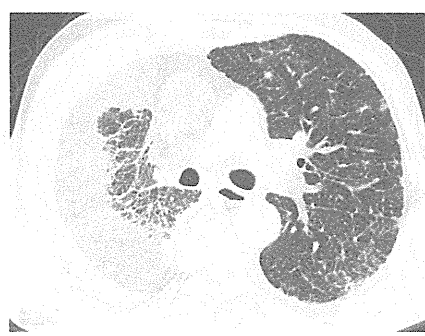増悪後CT画像



2010/11/09



2010/12/28

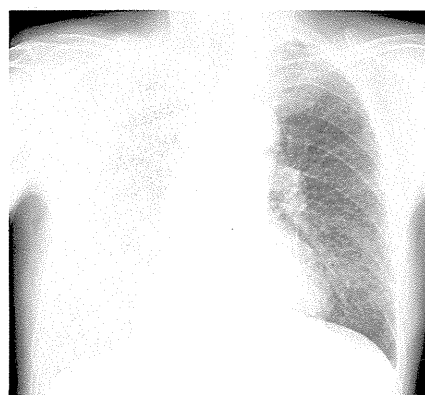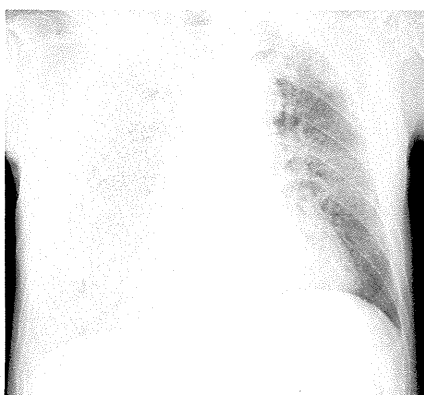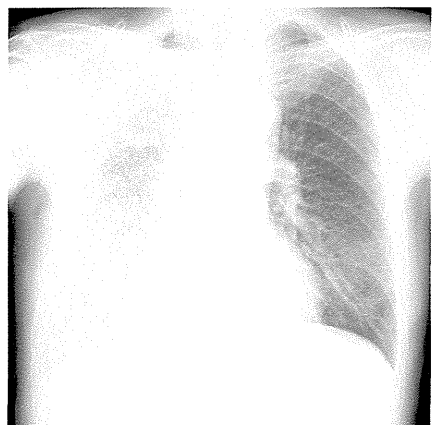


2011/01/24

増悪前XP

増悪時XP

増悪後XP





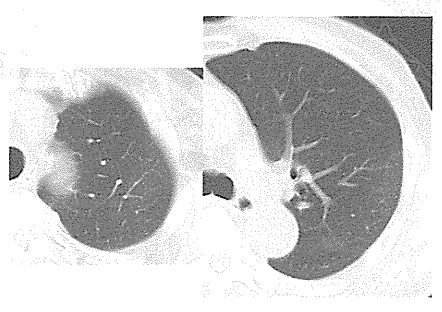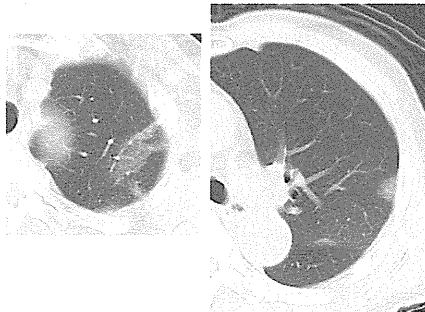
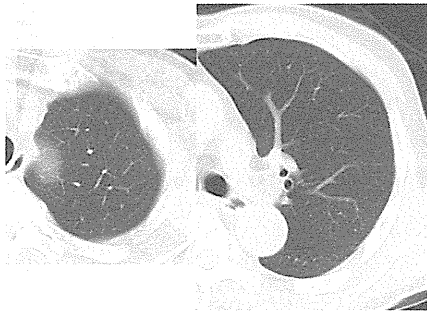男性

疑われる原因薬剤： erlotinib

増悪前CT画像

増悪時CT画像

増悪後CT画像



2011/03/18

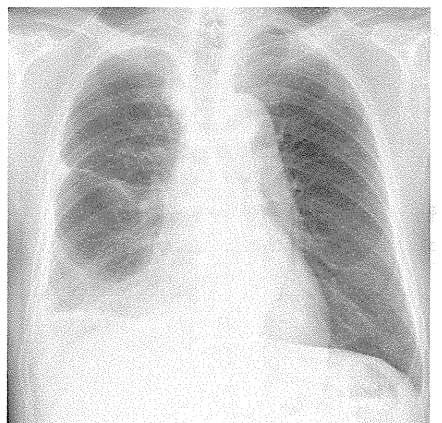
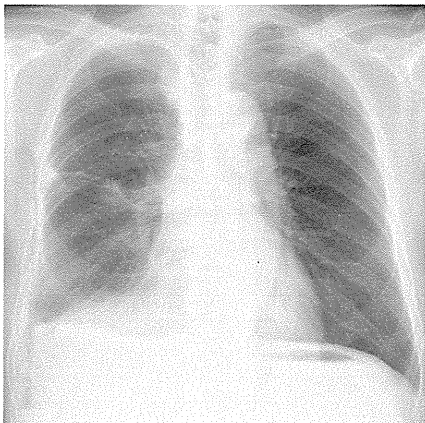
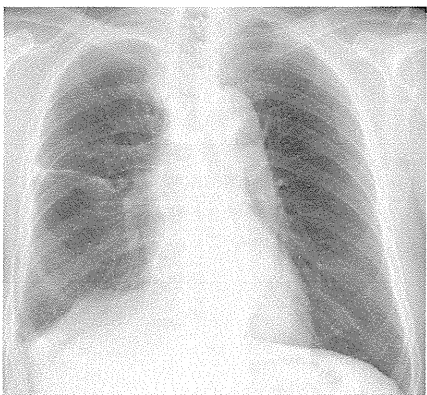
2011/04/11

2011/05/18

増悪前XP

増悪時XP

増悪後XP



2011/03/18

2011/04/11

2011/05/18

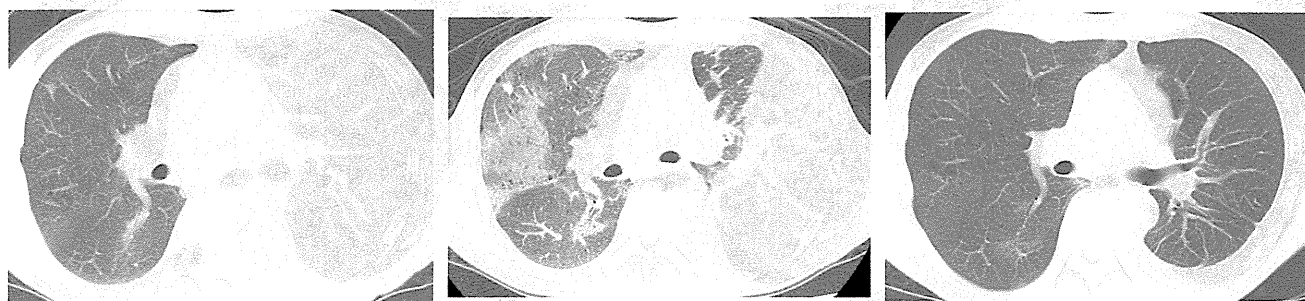男性

疑われる原因薬剤： gefitinib

増悪前CT画像

増悪時CT画像

増悪後CT画像



2011/10/03

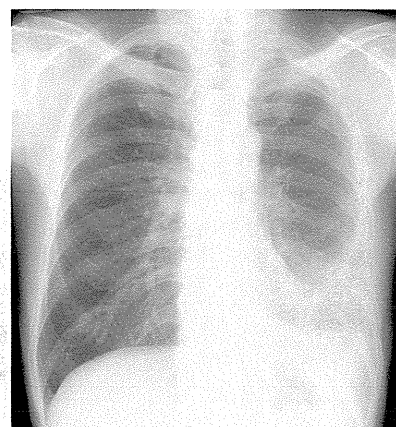
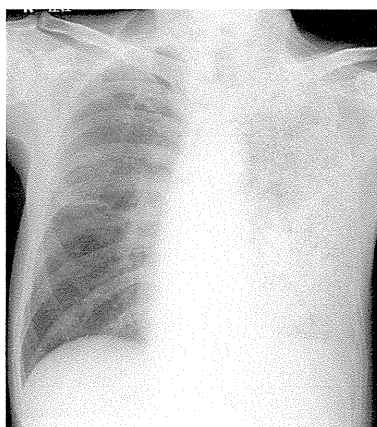
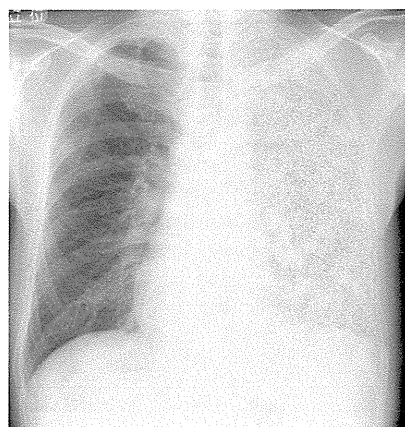
2011/10/15

2011/11/07

増悪前XP

増悪時XP

増悪後XP



2011/10/03

2011/10/15

2011/11/07

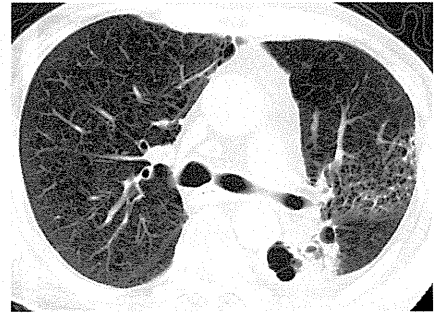
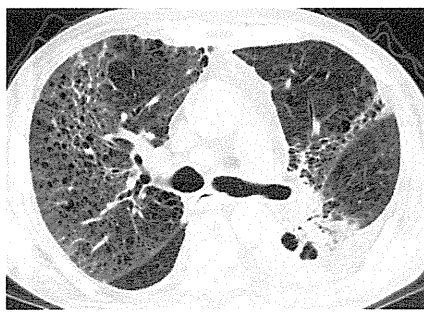
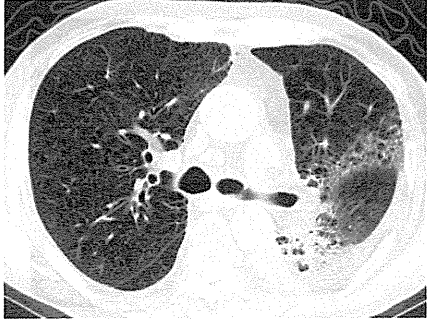
男性

疑われる原因薬剤： docetaxel

増悪前CT画像

増悪時CT画像

増悪後CT画像



2009/01/13

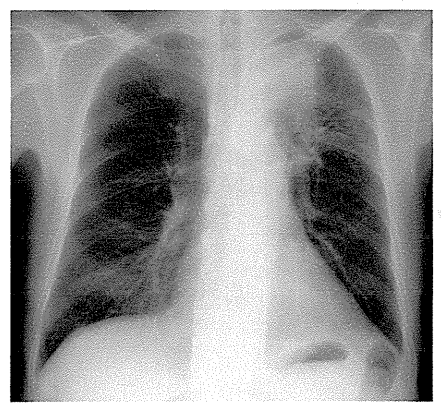
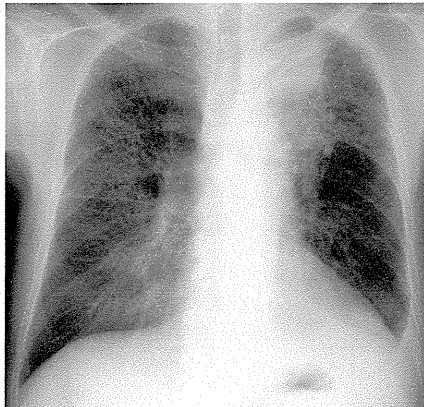
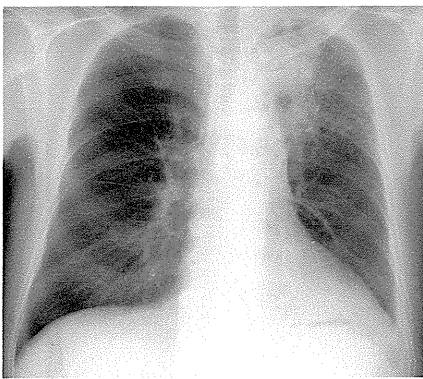
2009/03/25

2009/05/20

増悪前XP

増悪時XP

増悪後XP



2009/01/22

2009/03/25

2009/05/13

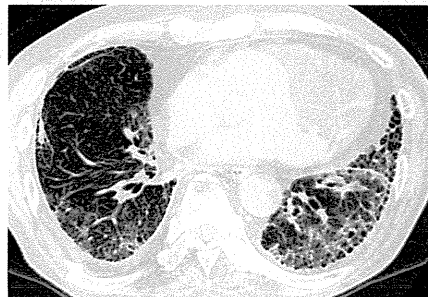
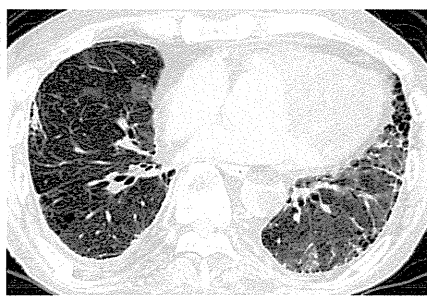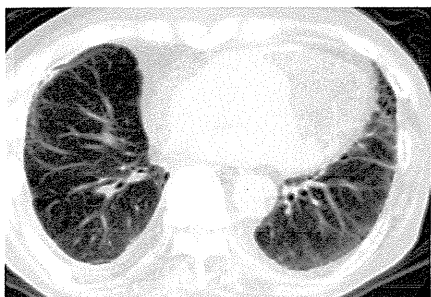
男性

疑われる原因薬剤： docetaxel

増悪前CT画像

増悪時CT画像

増悪後CT画像



2009/02/13

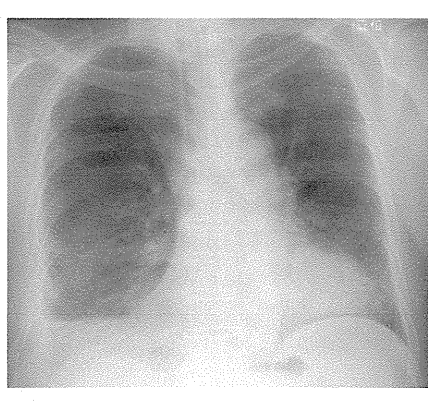
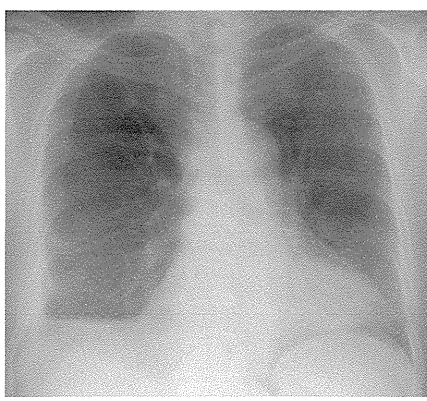
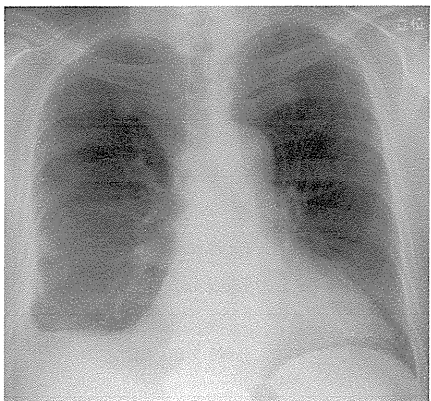
2009/05/08

2009/07/15

増悪前XP

増悪時XP

増悪後XP



2009/04/10

2009/05/08

2009/07/15