

一方、化学療法が著効して遠隔病変が消失し、または制御される症例がみられるようになり、根治性を目指した外科治療の介入に関する報告がみられるようになってきた。梨本ら<sup>3)</sup>は、StageⅣ胃癌全体の5年生存率は2001、2002年では14%と不良であったが、2003年以降にStageⅣ胃癌に対してS-1+シスプラチン治療後に手術を65.5%の症例に行ったところ、MSTが23か月に延長したと報告している。また、切除例の生存に対する多変量解析の結果、腫瘍の遺残度、リンパ節郭清程度、化学療法による組織学的効果が生存の延長に有意に寄与していた。Satoら<sup>4)</sup>は、切除不能進行胃癌にシスプラチン+S-1療法を行って55%がdown stage<sup>5)</sup>でき、27例のStageⅣ胃癌のうち10例にR0手術が施行できたと報告している。このように、切除不能進行胃癌に対して化学療法が奏効した症例に対しては、根治性を意図した外科治療介入の有用性が示されている。

## 当科での切除不能胃癌に対する化学療法後の手術成績

当科において遠隔転移を有する切除不能胃癌と診断され、主として隔週のバクリタキセル+S-1療法後に遠隔病変がコントロールされ、根治目的に手術の介入を行った症例は23例であった。内訳は男性16例、女性7例で、手術術式は胃全摘17例、幽門側切除6例であった(表1)。遠隔病変は重複を含め、肝転移5例、腹膜播種・細胞診陽性10例、遠隔リンパ節転移11例であり、効果のみられた転移巣は可及的に切除した。肝切除が3例、結腸切除が2例、遠隔リンパ節転移郭清が11例に行われ、組織学的効果が判定された。

腫瘍肉眼型と術後再発は有意な関連がみられた(図1)。4型の6例では根治切除を行ったにもかかわらず、5例で腹膜再発が起こった。化学療法の開始から手術までの期間を検討したところ、化学療法奏効後から手術までの期間を置かず、ただちに手術を行った症例であった。最近の3例はcomplete response (CR)の確定後に最低3コースの化学療法で維持したのちに手術を施行するようにしている。観察期間は短い、全例が無再発生存中である。化学療法による組織学的奏効度も術後の生存期間と関連していた(図2)。

組織学的奏効度Grade 3が3例に認められたが、いずれも無再発生存中である。一方、組織学的効果の不十分なGrade 1の症例は全例が術後再発をきたして死

表1 患者背景

性別	男 16/女 7
年齢	63 (35~81)
肉眼型 (4型/非4型)	9/14
組織型 (分化/未分化)	10/13
部位 (U/M/L/R)	5/12/5/1
遠隔部位	肝 4 (重複あり)
	腹膜 10
	リンパ節 11
術式	胃全摘 17
	幽門側胃切除 6

亡していた。手術介入を行う際に術後の再発リスクを評価するため、化学療法による組織学的効果の判定が有用であると考えられた。

## 化療奏効後の手術介入に関する課題と考察

### ■手術の至適時期

術前化学療法に用いられるプロトコールでは、2、3コース治療後の時期に手術を施行することが多い。StageⅣ胃癌に対する外科治療介入の至適時期に関しては明らかな見解が得られていない。遠隔病変が消失・コントロールする時期は症例によって差異がみられる。われわれは化学療法施行の1か月後に腹水、原発巣の著明な縮小を認め、2か月後に根治切除を行い、現在も無再発長期生存中の症例を経験している<sup>5)</sup>。病変に対する化学療法の奏効程度を評価しながら介入時期を検討してもよいと考える。可能であれば、病変がCRの状態での手術が組織学的効果の点からも望ましいと思われる。

### ■切除範囲の決定

切除を行った23例のうち、腹膜播種が10例、肝転移が4例にみられた。播種が結腸まで及んだ2例では結腸合併切除術を行い、組織学的に腫瘍の遺残のないことを確かめた。化学療法前に肝転移がみられた3例に肝切除を行い、多発肝転移の2例は生検のみにとどめた。一方、化学療法前に転移が疑われた転移リンパ節は原則としてすべて切除し、組織学的評価を行った。化学療法の著効後の組織学的リンパ節転移状況を解析すると、中結腸動脈周囲リンパ節(#15)に1個のみ転移が残存している症例もみられた(図3)。

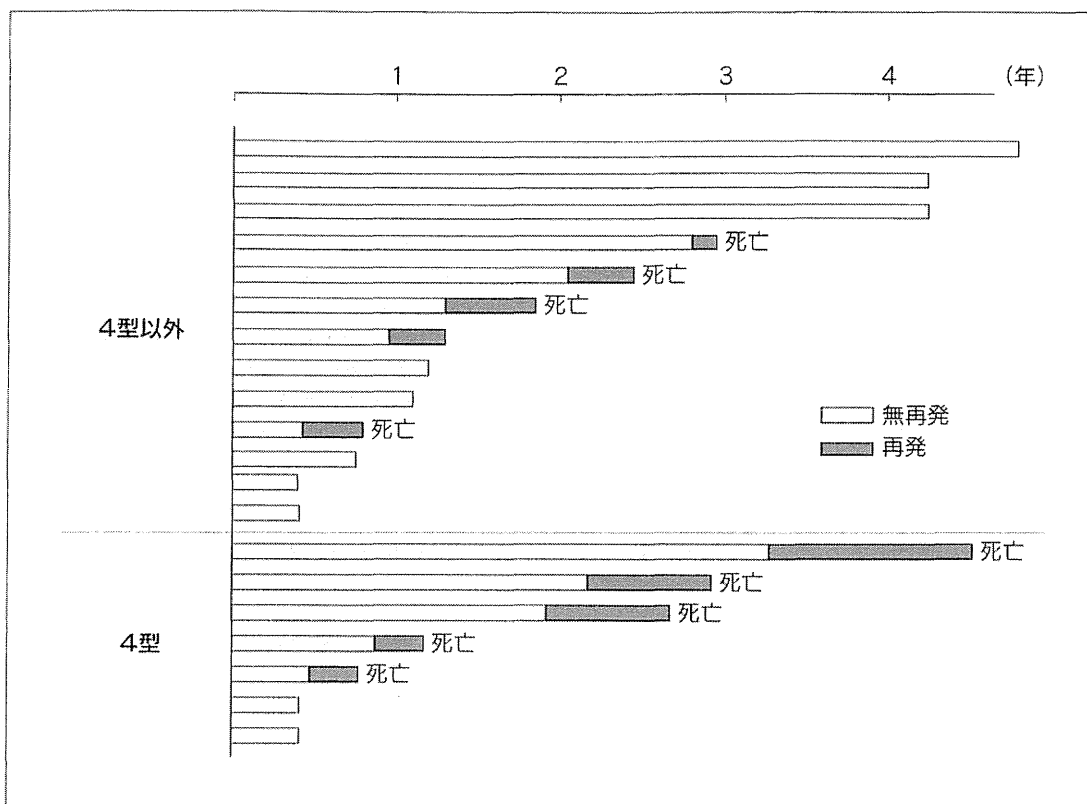


図 1 腫瘍肉眼型と術後再発の関係

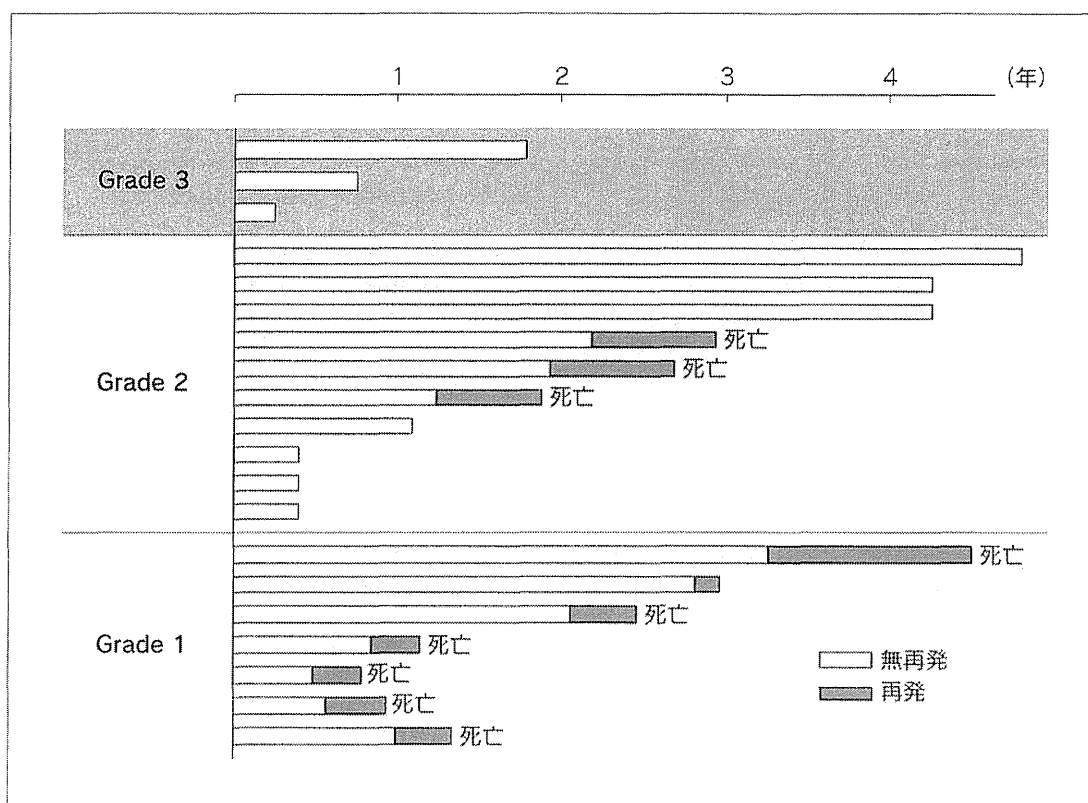
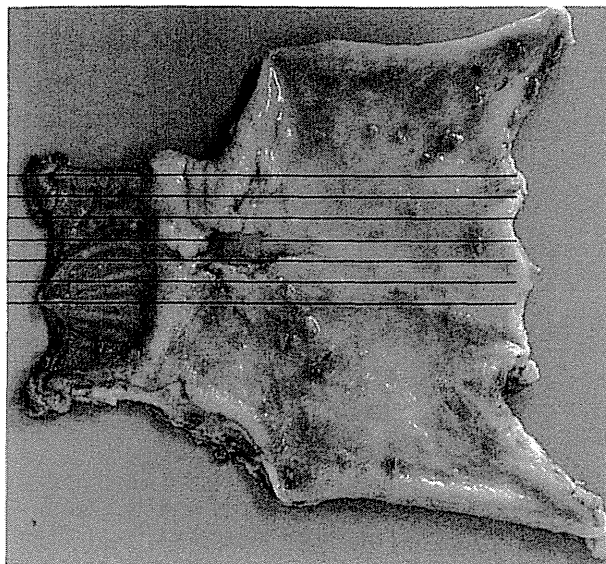
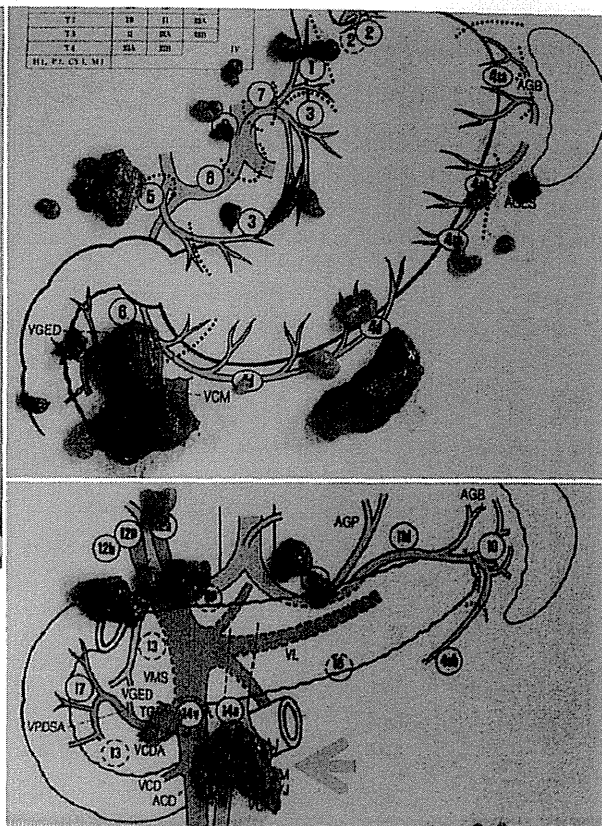


図 2 化療組織学的効果と術後再発の関係



**図3 #15リンパ節に転移の残存がみられた化療善効例の切除標本所見**

化学療法によって腫瘍およびリンパ節転移は消失していたが、粘膜下層の一部（赤線）と#15リンパ節（矢印）にのみ腫瘍の残存が認められた。



現在のところ、化学療法の効果の明確な画像判定が困難なため、化学療法が奏効した症例でも可能な限り切除して病理学的検索を行ったほうがよいと思われる。

#### ■手術後の化学療法の内容と期間

治癒切除後の胃癌に対する術後補助療法の前向き試験の結果から、進行胃癌に対するS-1投与の有用性が示された<sup>6)</sup>。この研究のサブ解析では、StageⅢの症例に関してはS-1の効果が十分にみられないことが示されている。したがって、より進行したStageⅣ胃癌化学療法後の切除例に対する術後の補助療法はさらに強力に行う必要があると考えられる。当科では術前のレジメンが奏効している場合には、術前と同様の化学療法を数コース行ったのち、S-1を1年間維持する方針としている。しかし、組織学的効果や肉眼型で術後再発のリスクがある程度推測できるため、個別に化学療法の内容を変更してもよいと考えられる。一方、化学療法による組織学的効果が十分にあった症例に対しては同じ化学療法のレジメンを投与する価値があると考えられる。

#### おわりに

手術不能胃癌症例のうち、少数例ではあるが、化学療法が奏効したのち根治切除が可能となり、術後に抗癌剤から解放される無再発生存例を経験する。最近の胃癌治療は「手術不能＝致命的」でなくなってきたことが実感される。それでもStageⅣ胃癌に対する化学療法後の外科治療の介入は、治療前に腹腔内に広がった腫瘍に対する補助治療であり、根治切除が可能な胃癌に対する初回手術とは根本的に異なる。しかし、長期成績をみた場合、手術不能胃癌症例が手術を含めた集学的治療によって結果的に根治になる症例も存在する。

最近、進行再発胃癌に対して分子標的薬剤の併用も保険適用となり、われわれはさらに心強い武器を手に入れた。胃癌の組織学的なCR率はさらに向上することが期待される<sup>7)</sup>。一方、長期の抗癌剤投与からの解放は有害事象のみならず経済的負担からの解放でもあり、患者の福音になることは間違いない。化学療法奏効後の外科治療の介入は今後、手術不能胃癌症例に対する治療の重要な役割を担うことになると考えられる。そのためには、さらに多くの症例を蓄積し、手術の至適時期、切除範囲、術後の補助療法について解析する

必要がある。

## 文献

- 1) Sasako M, Sano T, Yamamoto S, et al : D2 lymphadenectomy alone or with para-aortic nodal dissection for gastric cancer. N Engl J Med **359** : 453-462, 2008
- 2) 日本胃癌学会 (編) : 胃癌治療ガイドライン. 第3版. 金原出版, 2010
- 3) 梨本 篤, 磯部 陽, 赤澤宏平, 他 : わが国における Stage IV 胃癌の治療方針 : 全国登録データからみた現況. 消外 **34** : 537-544, 2011
- 4) Satoh S, Hasegawa S, Ozaki N, et al : Retrospective analysis of 45 consecutive patients with advanced gastric cancer treated with neoadjuvant chemotherapy using an S-1/CDDP combination. Gastric Cancer **9** : 129-135, 2006
- 5) Nakajo A, Natsugoe S, Hokita S, et al : Successful treatment of advanced gastric cancer by surgical resection following

combination chemotherapy with oral S-1 and biweekly paclitaxel. Gastric Cancer **10** : 58-62, 2007

- 6) Sakuramoto S, Sasako M, Yamaguchi T, et al : Adjuvant chemotherapy for gastric cancer with S-1, an oral fluoropyrimidine. N Engl J Med **357** : 1810-1820, 2007
- 7) Bang YJ, Van Cutsem E, Feyereislova A, et al : Trastuzumab in combination with chemotherapy versus chemotherapy alone for treatment of HER2-positive advanced gastric or gastro-oesophageal junction cancer (ToGA) : a phase 3, open-label, randomized controlled trial. Lancet **376** : 687-697, 2010

ISHIGAMI Sumiya, et al

鹿児島大学大学院医歯学総合研究科

腫瘍制御学消化器・乳腺・甲状腺外科

〒890-8544 鹿児島県鹿児島市桜ヶ丘 8-35-1

## 原稿募集

### 「臨床外科」交見室

弊誌では“「臨床外科」交見室”欄の原稿を読者の皆様から募集しています。弊誌に掲載されました論文や記事などに対するご感想、ご意見をお寄せください。

誌上における読者間の交流を深め、外科臨床の向上に資する実りあるディベートが展開されることを期待します。

- 1) 原稿の内容については特に限定いたしません。左のほかに以下のような内容を歓迎いたします。原稿の採否は編集委員会で決定させていただきます。
  - ・外科臨床、外科学（医学）教育、臨床研修制度などをめぐる諸問題
  - ・医療行政、社会保険制度などについての感想、意見
- 2) 原稿枚数は400字4枚程度とします。レイアウトの関係で、多少変更させていただくことがあります。
- 3) 原稿には住所、氏名、E-mailアドレスを明記し、著作権譲渡同意書を添付してください。
- 4) 文章データを保存したCD、FDなどを同封してください。
- 5) 送付先 : 〒113-8719 東京都文京区本郷局私書箱5号  
（医歯学書院「臨床外科」編集室宛）



Apr 11 2012 VO 40(4)

## MUC2 protein expression status is useful in assessing the effects of hyperthermic intraperitoneal chemotherapy for peritoneal dissemination of colon cancer

YUKA FUJISHIMA, TAKANORI GOI, YOUHEI KIMURA,  
YASUO HIRONO, KANJI KATAYAMA and AKIO YAMAGUCHI

First Department of Surgery, University of Fukui, 23-3 Eiheiji-cho, Yoshida-gun, Fukui, Japan

Received September 22, 2011; Accepted November 7, 2011

DOI: 10.3892/ijo.2012.1334

**Abstract.** We conducted a molecular biological investigation to determine the outcomes of hyperthermic intraperitoneal chemotherapy (HIPEC) treatment, and whether it is effective in all cases for patients with peritoneal dissemination of colon cancer. In the HIPEC group, the 3-year survival rate was 39.2%, whereas in the non-HIPEC group the 3-year survival rate was 15.6%. MUC2 expression was investigated in the HIPEC group, in patients positive for MUC2 expression, and the 3-year survival rate was 0.0%, while in patients negative for MUC2 expression, the 3-year survival rate was 61.1%. In addition, as a result of introducing MUC2-siRNA into a colon cancer cell line with high expression of the MUC2 gene, the cell death rate from heat and anticancer agents increased 40% in comparison with colon cancer cells in which scrambled siRNA had not been introduced. HIPEC therapy is thought to be effective in prolonging survival in patients with peritoneal dissemination of colon cancer, and MUC2 expression is thought to be useful as an indicator to assess its effectiveness in colon cancer cells.

### Introduction

The prevalence and mortality of colon cancer are the highest among malignant tumors in Western countries and Japan (1). Currently, resection of metastatic foci and chemotherapy have been shown to be effective in the treatment of liver and lung metastases and other hematogenous metastases (2). In colon cancer patients, however, the incidence of peritoneal dissemination is 7% of initial colon cancers and 4-19% of recurrent colon cancers, but no effective treatment modalities for this peritoneal dissemination have been established, which is a major problem (3,4). At present, cytoreduction and hyperthermic intraperitoneal chemotherapy (HIPEC) are conducted for peritoneal

dissemination, and there are studies of improved outcomes and long-term survival in some patients (5,6). Sugarbaker scored peritoneal dissemination anatomically and with consideration of tumor diameter, and investigated the contribution to outcome when cytoreduction and HIPEC were conducted (7). Recently, Terence *et al* scored clinical symptoms, extent of carcinomatosis, and tumor pathology in patients who underwent HIPEC, and reported that the effect differs depending on the score (8). As there have been no reported molecular biological investigations on the efficacy of HIPEC, we decided to search for useful molecules.

Mucins have attracted attention as substances that play a large role in the protective mechanisms of normal colonic mucosa. Mucins are classified according to basic core protein type. This core protein is abbreviated MUC, and 21 types of mucin have been reported to date. Mucins are broadly classified into two types: 1) Secretory mucins, which are secreted from epithelial cells and are a main component of mucus in the traditional sense, and these mucin molecules form gels; and 2) Membrane-bound mucins, which bind to cell membranes. Mucin molecules have an extracellular domain, a transmembrane domain and an intracellular domain, and exist in a form that passes through the cell membrane (9,10).

Among these, the secretory type MUC2 is a major mucin that is recognized to be expressed in the normal intestinal tract, but expression of MUC5AC and MUC3 is also seen. The mucosal layer of organs that contact the external world is protected physically by mucins, and they are thought to be important molecules in biological defense (11,12). Mucins are also reported to be involved in carcinogenesis of the intestinal tract, one of the causes is thought to be that the intestinal mucosa is susceptible to chronic inflammation when mucins are deficient (13,14). Thus, mucins secreted in normal mucosa are thought to act to protect the body's own cells from external influences. Moreover, the expression of mucin family proteins is not uniform in various malignant tumors, and expression of MUC proteins is conjectured to serve certain function in cancer cells (15,16). Thus, by enhancing expression in cancer cells themselves, they are also thought to protect against assault from anticancer agents or other substances from the external world, contributing to anticancer agent resistance and worsening prognosis. In the present study, therefore, we investigated the

**Correspondence to:** Dr Takanori Goi, First Department of Surgery, University of Fukui, 23-3 Eiheiji-cho, Yoshida-gun, Fukui, Japan  
E-mail: tgoi@u-fukui.ac.jp

**Key words:** colon cancer, mucin, hyperthermic intraperitoneal chemotherapy, peritoneal dissemination

effectiveness of HIPEC and whether expression of mucin family proteins are involved.

### Patients and methods

**Patients.** The subjects were 935 colon cancer patients who had undergone resection for colorectal cancer at the First Department of Surgery, University of Fukui, Japan, between 1994 and 2010 (Table I). Surgical specimens of the peritoneal dissemination were obtained from 37 patients with peritoneal metastases as the only distant metastasis of primary colon cancer. HIPEC was performed in 22 patients with peritoneal dissemination as the only synchronous distant metastasis in cases of primary colon cancer at our hospital from 1994 to 2010. The outcome was then compared with that of patients (15 cases) who did not receive HIPEC. Cancers were reviewed and graded by two pathologists using criteria recommended by the general rules of clinical and pathological studies on cancer of colon, rectum and anus for histological type, lymphatic invasion and venous invasion (17). The research was performed in accordance with the humane and ethical rules for human experimentation that are stated in the Declaration of Helsinki.

**HIPEC procedure.** This procedure allowed the abdominal cavity to be extended widely enough to allow perfusate to spread throughout the peritoneal cavity (18). Two liters of saline contained 150 mg of cisplatin, 20 mg mitomycin C, and 200 mg of etoposide. An additional 2 litres of the same infusate were heated in a waterbath and pumped into circulation between the abdomen and a reservoir at ~500 ml per minute. The temperature at several points of the peritoneal surface was maintained at approximately 43°C by controlling the temperature of the water bath and the speed of the pump. Abdominal temperatures were measured at the serosal surface in the subphrenic space and the cavity of Douglas, and the temperature of the infusate was also measured in the inflow tube, outflow tube, and water bath. The thermal dose (TD) obtained during the treatment was calculated simultaneously during HIPEC and expressed in terms of equivalent time at 43°C (19). HIPEC was performed until the TD reached 40 min.

**Immunohistostaining.** The patients with peritoneal dissemination as the only synchronous distant metastasis in cases of primary colon cancer were analyzed for MUC1, 2, 3, 4, and SAC protein expression. Surgical specimens of the peritoneal dissemination prepared from formalin-fixed, paraffin-embedded tissues were analyzed for protein expression by the streptavidin-biotin peroxidase method (20). The expression was interpreted as positive when the protein was expressed in >30% of the cancer cells.

**Antibody.** The following antibodies were used: anti-human MUC1, 2, and MUC5 (Novocastra, UK), MUC3 (Santa Cruz Biotechnology, CA, USA), MUC4 (Invitrogen, CA, USA).

**Cell culture.** The human colon cancer cell lines (SW620, colo205, and LoVo) were cultured at 37°C in 5% CO<sub>2</sub> in RPMI-1640 or DMEM medium containing 10% fetal bovine serum.

**Total RNA extraction, RT-PCR analysis.** Total RNA was extracted from cells using Isogen (Wako, Japan) (21). Single

Table I. Patient characteristics.

	HIPEC cases	Non-HIPEC cases
No. of patients	22	15
Gender (M/F)	10/22	8/7
Age (years)	54.1 (31-74)	70.5 (47-81)
Differentiation		
Well, mod	17	6
Others	5	9
Synchronous/ metachronous	17/5	15/0

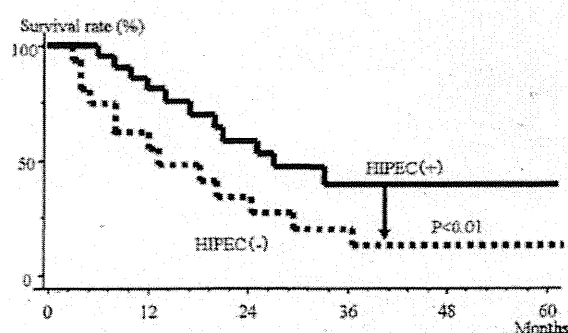


Figure 1. Overall the survival curves of patients with HIPEC therapy. The 3-year survival rate was 15.6% in the non-HIPEC group, whereas the 3-year survival rate was 39.2% in the HIPEC group.

strand cDNA prepared from 3 µg of total RNA using Moloney murine leukemia virus reverse transcriptase (Gibco-BRL, MD, USA) with an oligo (dT) primer-14 was used as the template for the polymerase chain reaction (PCR). The primers for PCR to amplify MUC2 gene-coding regions were: The 5' primer, MUC2-AX: TGCCTGGCCCTGTCTTTG and the 3' primer, MUC2-BX: CAGCTCCAGCATGAGTGC. Thirty cycles of denaturation (94°C, 1 min), annealing (50°C, 0.75 min), and extension (72°C, 2 min) were carried out in a thermal cycler (PTC-100, programmable thermal controller, NJ Research Inc., MA, USA). GAPDH amplification was used as internal PCR control with 5'-GGGGAGCCAAAAGGGTCATCATCT-3' as the sense primer and 5'-GACGCCTGCTTCACCACCTTCTTG-3' as the antisense primer. Thirty cycles of denaturation (94°C, 1 min), annealing (50°C, 1.5 min), and extension (72°C, 2 min) were carried out in a thermal cycler. PCR product (10 µl) was resolved by electrophoresis in 12% acrylamide gel. The sequencing was performed on PCR products that showed the bands in RT-PCR analysis. Sequence analysis showed the presence of the MUC2 gene.

**Transfection.** The cells were cultured with RPMI-1640, 10% FBS and 1X penicillin/streptomycin at 37°C and 5% CO<sub>2</sub> incubator. MUC2-siRNA (Invitrogen) and scrambled (SCR)-siRNA (Invitrogen) were purchased. Cells were transfected with 100 nM of MUC2-siRNA, or SCR-siRNA with Lipofectamine 2000 reagent (Invitrogen) in accordance with the manufacturer's protocol. SCR-siRNA was used as negative control.

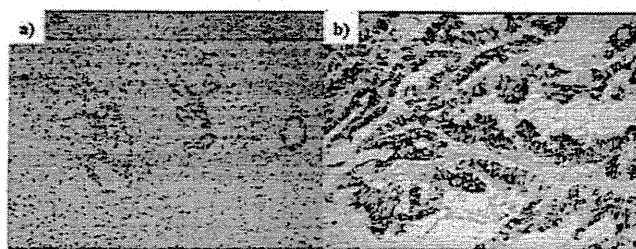


Figure 2. Immunostaining of MUC2 isoform in colon cancers. (a) MUC2 isoform was not expressed in cancer cells. (b) The expression of MUC2 was expressed in the cytoplasm and cell membrane of cancer cells.

**Heat and anticancer agent treatment.** The cells were plated onto a 96-well plate at  $1 \times 10^4$  and incubated for 12 h. The cells were treated with cisplatin of 100  $\mu\text{g/ml}$  at  $43^\circ\text{C}$  (5%  $\text{CO}_2$  incubator) for 24 h.

**MTS analysis.** To assess cell proliferation, Cell Titer 96 Aqueous Non-radioactive Cell Proliferation Assay (Promega, Germany) was used according to the manufacturer's instructions. MTS solution (20  $\mu\text{l}$ ) was added to each well (96-well plate) and the plates were incubated at  $37^\circ\text{C}$  for 1.5 h. The absorbance of the product formazan, which is considered to be directly proportional to the number of living cells in the culture, was measured at 490 nm using a Microplate Reader (Molecular Devices, CA, USA).

**Statistical considerations.** Survival time was calculated using the Kaplan-Meier method, and log-rank test was used to compare the curves of the survival times.

Other characteristics of the two treatment arms were compared using the chi-square test. Values of  $P < 0.05$  were considered as statistically significant.

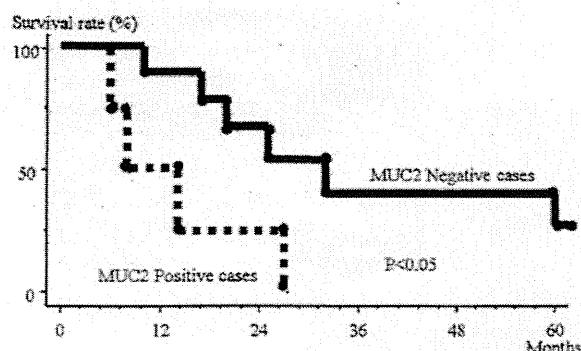


Figure 3. Overall survival curves of patients treated with HIPEC therapy subdivided according to expression of MUC 2. The patients with MUC2-positive tumors had poorer prognosis than those with MUC2-negative counterparts.

## Results

**Relationship between survival rate and whether HIPEC was used in the patients with peritoneal dissemination of colon cancer.** Fig. 1 shows the survival rates in the HIPEC and non-HIPEC groups among all subjects with peritoneal dissemination. In the non-HIPEC group, the median survival time was 13 months and the 3-year survival rate was 15.6%, whereas in the HIPEC group the median survival time was 24 months and the 3-year survival rate was 39.2%. The HIPEC group thus had significantly better outcomes.

**Investigation of expression of mucin proteins in dissemination foci of patients with peritoneal dissemination of colon cancer.** Fig. 2 shows images of positive and negative immunohistochemical staining using anti-MUC2 antibody in dissemination foci in patients with peritoneal dissemination of colorectal

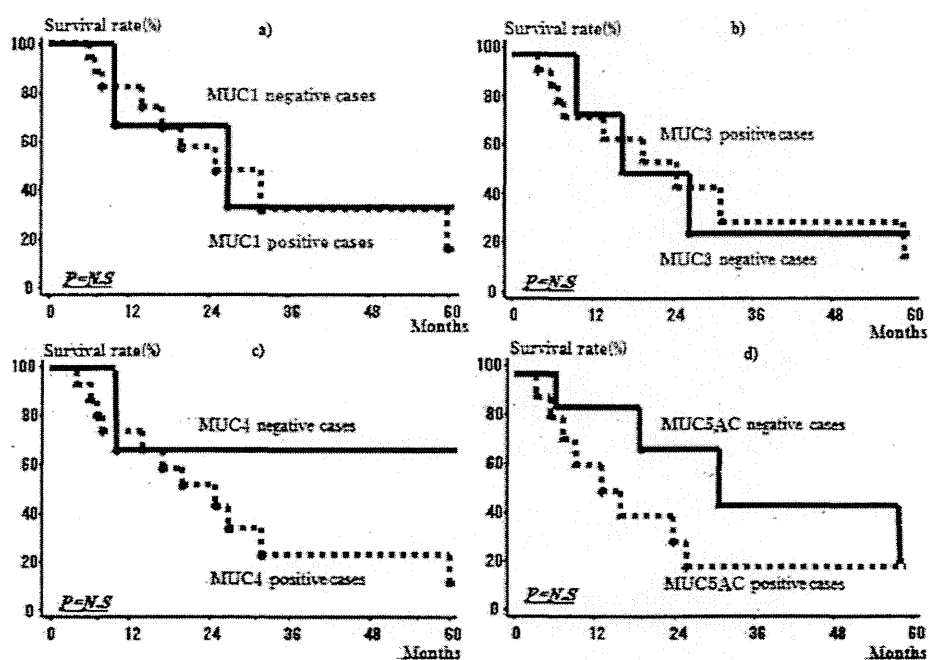


Figure 4. Overall survival curves of patients treated with HIPEC therapy subdivided according to expression of MUC1, 3, 4, and 5AC. There was no significant correlation between MUC1 (a), 3 (b), 4 (c), and 5AC (d) immunoreactivity and prognosis.

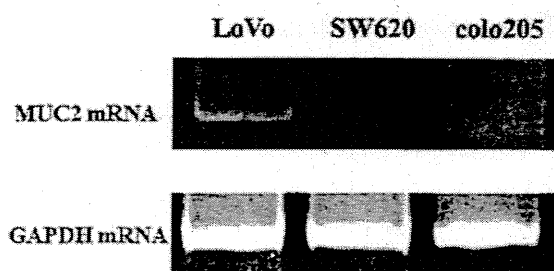


Figure 5. MUC2 mRNA expression in colon cancer cell lines. MUC2 mRNA expression was observed in the colon cancer cell lines: LoVo. No expression was seen in SW620 and colo205.

cancer, and Fig. 3 shows their incidence. Of the 22 patients, MUC1 protein expression was seen in 19 patients (86.4%), MUC2 in 10 (45.5%), MUC3 in 10 (45.5%), MUC4 in 15 (68.2%), and MUC5AC was seen in 15 (68.2%).

*Investigation of MUC2 protein expression and outcome in colon cancer patients with peritoneal dissemination who underwent HIPEC.* Expression of MUC2 protein and outcome was investigated in the patients with peritoneal dissemination of colon cancer in the HIPEC group. In patients positive for MUC2 expression, the MST was 14 months and the 3-year survival rate was 0.0%; whereas in patients negative for MUC2 expression, the 3-year survival rate was 61.1% (Fig. 3). Patients negative for MUC2 expression thus had a significantly better outcome. In the non-HIPEC group, no relationship was seen between outcome and expression of MUC2 protein. There was no significant difference between survival time and presence or absence of MUC1, 3, 4 and 5AC expression (Fig. 4a-d).

*Investigation of MUC2 mRNA expression in colon cancer cell lines.* The results of an investigation of MUC2 mRNA expression in three different colon cancer cell lines are shown in Fig. 5. The highest expression of MUC2 was seen in the LoVo cell line. No expression was observed in SW620 and colo205.

*Effects of MUC2-SiRNA introduction on heat and anticancer agent.* When SiRNA-MUC2 was introduced into the LoVo cell line, which showed high MUC2 expression, the expression of MUC2 mRNA decreased as shown in Fig. 6. The percentage of living cells was investigated after culturing these cells for 1 day at 43°C in the presence of an anticancer agent. When the percentage of living cells among the cells with scrambled SiRNA (cultured at 37°C) was taken to be 100% (0.84 O.D.), the percentage in the cells with scrambled SiRNA was 63% (0.53 O.D.), and that in the cells with MUC2-SiRNA was 20% (0.17 O.D.).

## Discussion

In recent years, with advances in anticancer agents and molecularly targeted drugs for chemotherapy, improvements have been seen in outcomes for unresectable colon cancer, particularly hematogenous metastasis (2). However, there are no reported large-scale trials showing clear improvements in outcome for

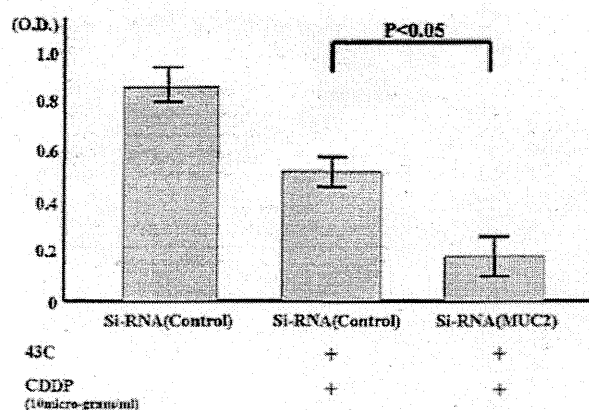


Figure 6. The living cells on heat and anticancer agents. The percentage of living cells among the colon cancer cells with scrambled SiRNA (cultured at 37°C) was taken to be 100%. The percentage in the cells with scrambled SiRNA was 63% (0.53 O.D.). The percentage in the cell with SiRNA-MUC2 was 20% (0.17 O.D.).

peritoneal dissemination, and there is no established treatment. Cytoreduction and HIPEC are now conducted in these patients, and reports of their efficacy are occasionally seen (5,6). At our hospital, HIPEC has been performed for colon cancer patients with peritoneal metastasis as the only distant metastasis, and a significant effect has been seen when compared with patients who did not receive HIPEC (5).

HIPEC also has mixed efficacy, being effective in some cases and ineffective in others. If it were possible to judge the cases in which it would be effective, it could reasonably be considered to act in extending the lives of patients. Therefore, the efficacy of HIPEC was investigated from a molecular biological perspective, considering the importance of the properties of the cancer cells themselves; that is, their gene/protein expression state. We focused on mucin family proteins in healthy cell membranes, which are thought to protect the cell from insults from the outside. MUC1, 2, 3, 4 and 5A are thought to have a particularly close relationship with colon tissue (12,22-24), and from investigation of these proteins, it is thought that MUC2 expression is important in the effectiveness of HIPEC therapy.

MUC2 is a secretion type mucin, and in normal mucosa, it is thought to cover the surface of soft mucosa and provide a physically barrier, protecting the organism by constantly washing off the mucosal surface (11). Thus, it may be that MUC2 proteins, by being secreted on the surface of colon cancer cells, protect the cancer cells at least partially from the effects of chemotherapy, which is thought to be related to the effects of HIPEC in this study.

We investigated the effects of HIPEC when RNAi was used to block the activity of the MUC2 gene. When MUC2 gene expression was inhibited, HIPEC was demonstrated experimentally to have increased effectiveness, and the protection of MUC2 covering the surface of cancer cells decreased. The degree to which cells were affected by HIPEC was thought to have increased.

In the present study, the effectiveness of HIPEC was seen to decrease when MUC2 protein expression was seen in colon cancer cells and, conversely, to increase when MUC2 protein

expression was not seen. Thus, MUC2 expression may be useful as an indicator in determining whether HIPEC is indicated.

## References

1. Tominaga S and Oshima A: Cancer Mortality and Morbidity statistics. Japan and the World-1999. Gann Monograph on Cancer Research No. 47. Japan Scientific Societies Press, Tokyo, Japan, 1999.
2. Tournigand C, André T, Achille E, Lledo G, Flesh M, Mery-Mignard D, Quinaux E, Couteau C, Buyse M, Ganem G, Landi B, Colin P, Louvet C and de Gramont A: FOLFIRI followed by FOLFOX6 or the reverse sequence in advanced colorectal cancer: a randomized GERCOR study. *J Clin Oncol* 22: 229-237, 2004.
3. Jayne DG, Fook S, Loi C and Seow-Choen F: Peritoneal carcinomatosis from colorectal cancer. *Br J Surg* 89: 1545-1550, 2002.
4. Rampone B, Schiavone B, Martino A and Confuorto G: Current role of hyperthermic intraperitoneal chemotherapy in the treatment of peritoneal carcinomatosis from colorectal cancer. *World J Gastroenterol* 16: 1299-1302, 2010.
5. Glehen O, Kwiatkowski F, Sugarbaker PH, Elias D, Levine EA, De Simone M, Barone R, Yonemura Y, Cavaliere F, Quenet F, Gutman M, Tentes AA, Lorimier G, Bernard JL, Bereder JM, Porcheron J, Gomez-Portilla A, Shen P, Deraco M and Rat P: Cytoreductive surgery combined with perioperative intraperitoneal chemotherapy for the management of peritoneal carcinomatosis from colorectal cancer: a multi-institutional study. *J Clin Oncol* 22: 3284-3292, 2004.
6. Shen P, Hawksworth J, Lovato J, Loggie BW, Geisinger KR, Fleming RA and Levine EA: Cytoreductive surgery and intraperitoneal hyperthermic chemotherapy with mitomycin C for peritoneal carcinomatosis from nonappendiceal colorectal carcinoma. *Ann Surg Oncol* 11: 178-186, 2004.
7. Sugarbaker PH: Intraperitoneal chemotherapy and cytoreductive surgery for the prevention and treatment of peritoneal carcinomatosis and sarcomatosis. *Semin Surg Oncol* 14: 254-261, 1998.
8. Chua TC, Morris DL and Esquivel J: Impact of the peritoneal surface disease severity score on survival in patients with colorectal cancer peritoneal carcinomatosis undergoing complete cytoreduction and hyperthermic intraperitoneal chemotherapy. *Ann Surg Oncol* 17: 1330-1336, 2010.
9. Mochle C, Ackermann N, Langmann T, Aslanidis C, Kel A, Kel-Margoulis O, Schmitz-Madry A, Zahn A, Stremmel W and Schmitz G: Aberrant intestinal expression and allelic variants of mucin genes associated with inflammatory bowel disease. *J Mol Med* 84: 1055-1066, 2006.
10. Itoh Y, Kamata-Sakurai M, Denda-Nagai K, Nagai S, Tsuji M, Ishii-Schrade K, Okada K, Goto A, Fukayama M and Irimura T: Identification and expression of human epiglycanin/MUC21: a novel transmembrane mucin. *Glycobiology* 18: 74-83, 2008.
11. Knowles MR and Boucher RC: Mucus clearance as a primary innate defense mechanism for mammalian airways. *J Clin Invest* 109: 571-577, 2002.
12. Takeyama K, Dabbagh K, Lee HM, Agusti C, Lausier JA, Ueki IF, Grattan KM and Nadel JA: Epidermal growth factor system regulates mucin production in airways. *Proc Natl Acad Sci USA* 96: 3081-3086, 1999.
13. Van der Sluis M, De Koning BA, De Bruijn AC, Velcich A, Meijerink JP, Van Goudoever JB, Büller HA, Dekker J, Van Seuningen I, Renes IB and Einerhand AW: Muc2-deficient mice spontaneously develop colitis, indicating that MUC2 is critical for colonic protection. *Gastroenterology* 131: 117-129, 2006.
14. Velcich A, Yang W, Heyer J, Fragale A, Nicholas C, Viani S, Kucherlapati R, Lipkin M, Yang K and Augenlicht L: Colorectal cancer in mice genetically deficient in the mucin Muc2. *Science* 295: 1726-1729, 2002.
15. Allen A, Hutton DA and Pearson JP: The MUC2 gene product: a human intestinal mucin. *Int J Biochem Cell Biol* 30: 797-801, 1998.
16. Byrd JC and Bresalier RS: Mucins and mucin binding proteins in colorectal cancer. *Cancer Metastasis Rev* 23: 77-99, 2004.
17. Japanese Society for Cancer of the Colon and Rectum: Japanese Classification of Colorectal Carcinoma. 1st English edition. Kanehara Publishers, Tokyo, 1997.
18. Katayama K, Yamaguchi A, Murakami M, Koneri K, Nagano H, Honda K, Hirono Y, Goi T, Iida A and Ito H: Chemo-hyperthermic peritoneal perfusion (CHPP) for appendiceal pseudomyxoma peritonei. *Int J Clin Oncol* 14: 120-124, 2009.
19. Dewey WC, Hopwood LE, Sapareto SA and Gerweck LE: Cellular responses to combinations of hyperthermia and radiation. *Radiology* 123: 463-474, 1977.
20. Yamaguchi A, Urano T, Goi T, Saito M, Takeuchi K, Hirose K, Nakagawara G, Shiku H and Furukawa K: Expression of a CD44 variant containing exons 8 to 10 is a useful independent factor for the prediction of prognosis in colorectal cancer patients. *J Clin Oncol* 14: 1122-1127, 1996.
21. Goi T, Yamaguchi A, Nakagawara G, Urano T, Shiku H and Furukawa K: Reduced expression of deleted colorectal carcinoma (DCC) protein in established colon cancers. *Br J Cancer* 77: 466-471, 1998.
22. Gum JR Jr, Hicks JW, Toribara NW, Siddiki B and Kim YS: Molecular cloning of human intestinal mucin (MUC2) cDNA. Identification of the amino terminus and overall sequence similarity to prepro-von Willebrand factor. *J Bio Chem* 269: 2440-2446, 1994.
23. Pratt WS, Crawley S, Hicks J, Ho J, Nash M, Kim YS, Gum JR and Swallow DM: Multiple transcripts of MUC3: evidence for two genes, MUC3A and MUC3B. *Biochem Biophys Res Commun* 275: 916-923, 2000.
24. Ho SB, Robertson AM, Shekels LL, Lyftogt CT, Niehans GA and Toribara NW: Expression cloning of gastric mucin complementary DNA and localization of mucin gene expression. *Gastroenterology* 109: 735-747, 1995.



## 症例報告

術後の Imatinib mesylate 投与が有効と考えられた,  
腹膜播種を伴う小腸 GIST の 1 切除症例木村 俊久 澤井 利次 戸川 保 石田 誠  
上田 順彦 澤 敏治 山口 明夫<sup>1)</sup> 佐藤 保則<sup>2)</sup>

国立病院機構福井病院外科

福井大学医学部第 1 外科<sup>1)</sup>金沢大学大学院医学系研究科形態機能病理学<sup>2)</sup>

症例は 46 歳の男性で、腹痛とふらつきを主訴に来院した。腹部は膨満し、下腹部に手拳大の腫瘤を触知した。腹部 US および腹部 CT で腹腔内に大量の液体貯留と腫瘤を認めた。腹水穿刺で血液を吸引したため腫瘤からの腹腔内出血と診断し、緊急手術を施行した。腫瘍は小腸間膜に存在し、表面から出血していた。また、腸間膜に多数の播種を認めた。腫瘍を含めて小腸を切除し、播種は電気メスで焼灼した。標本は 12×10×6cm の充実性腫瘍で、割面は白色分葉状で一部に出血を認めた。免疫染色検査では腫瘍細胞は c-kit, CD34 が陽性で  $\alpha$ -smooth muscle actin (SMA), S-100 は陰性であり、小腸の gastrointestinal stromal tumor (GIST) と診断した。術後早期より imatinib mesylate 400mg/日の内服を継続し、術後 5 年の現在、無再発生存中である。

## はじめに

小腸の消化管間葉系腫瘍 gastrointestinal stromal tumor (以下、GIST と略記) は腹部腫瘍や消化管出血などの症状を呈することが多く、腹腔内出血を来すことはまれである<sup>1)</sup>。今回我々は、腹腔内出血を契機に発見された、腹膜播種を伴う小腸 GIST に対して緊急手術を施行し、さらに術後早期より Imatinib mesylate を投与したことで、術後 5 年間無再発生存中の 1 症例を経験したので、若干の文献的考察を加えて報告する。

## 症 例

患者：46 歳，男性

主訴：腹痛，ふらつき

既往歴：特記すべきことなし。

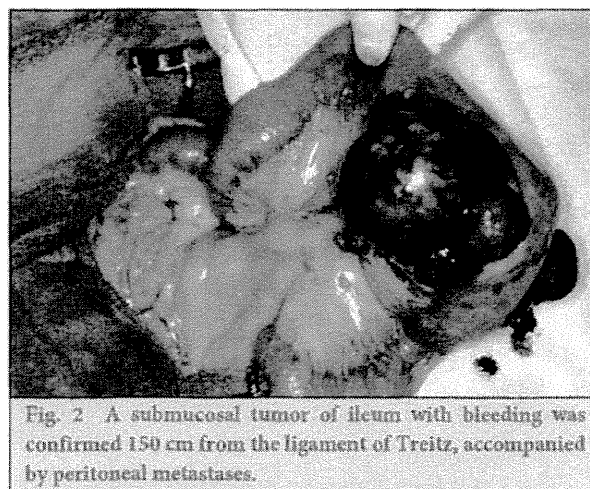
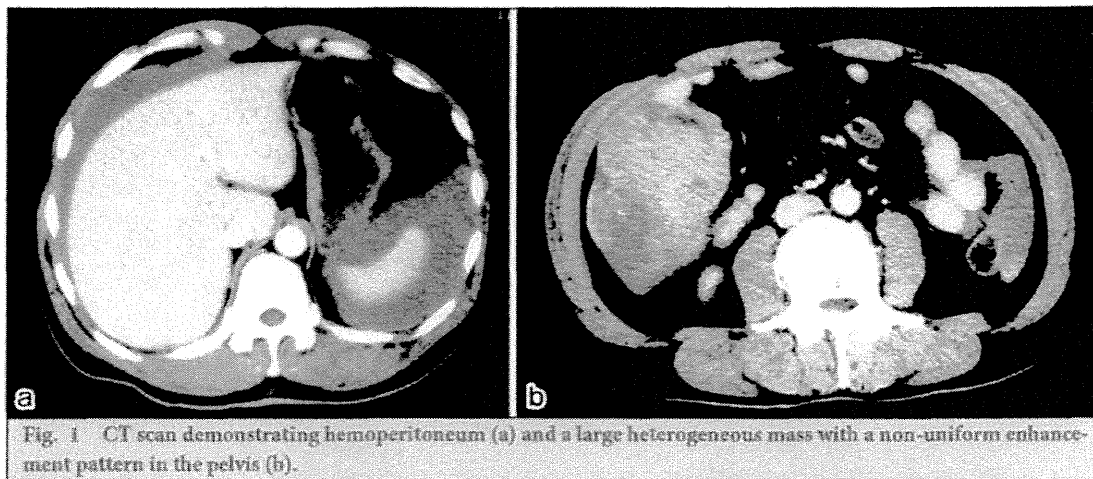
家族歴：特記すべきことなし。

現病歴：2006 年 1 月頃から下腹部の腫瘍を自覚していたが放置していた。2006 年 3 月下旬に腹痛が出現し、ふらつきも認めたため、当院に救急搬送された。

入院時現症：身長 168cm，体重 65kg，血圧 117/55mmHg，脈拍 68 回/分，整，体温 37.3℃，意識は清明，腹部は膨満し全体に圧痛を認めた。右下腹部に手拳大の腫瘤を触知した。

入院時血液検査所見：白血球 16,500/ $\mu$ l と高値であった。また赤血球 372×10<sup>4</sup>/ $\mu$ l，Hb 10.7g/dl，Ht 32.9% と貧血を認めた。

画像診断ならびに入院後経過：腹部 US にて腹腔内に液体貯留と下腹部に腫瘤を認めた。腹部 CT で



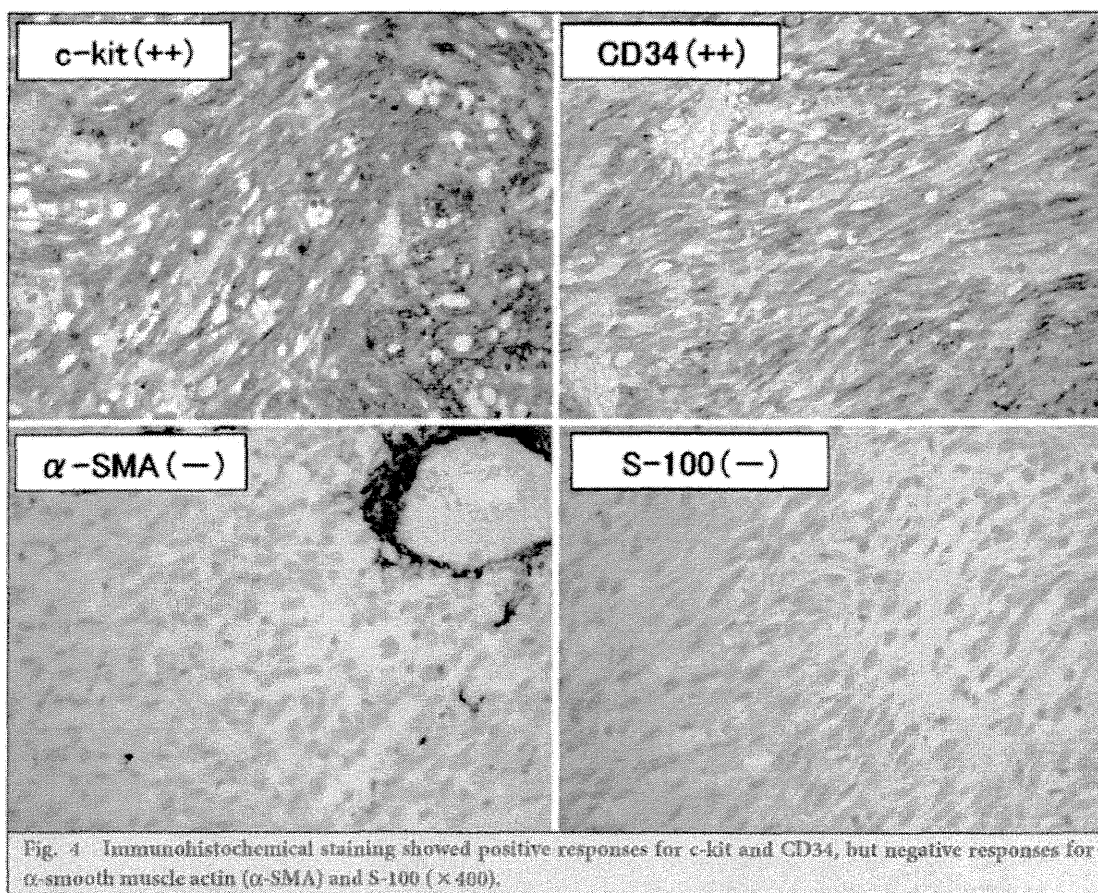
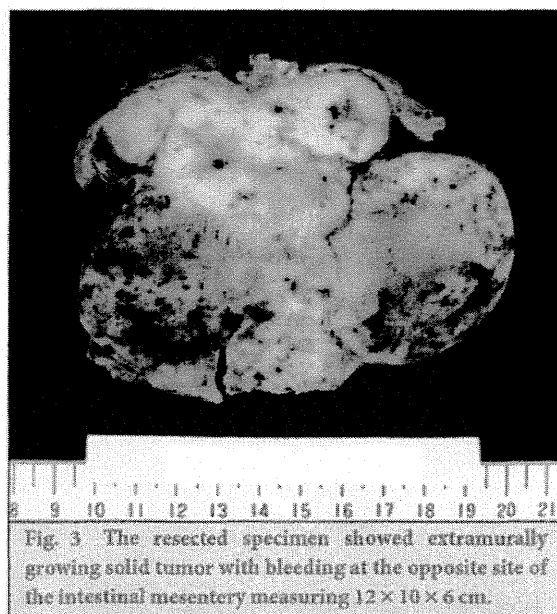
も同様の所見であった (Fig. 1a, b). 腹腔穿刺にて血液を吸引したため、腹腔内出血と診断し緊急手術を施行した。

手術所見：全身麻酔下に正中切開で開腹した。腹腔内には大量の凝血塊を認めた。これらを除去し腹腔内を観察すると、トライツ靱帯から 150cm の小腸間膜に手拳大の腫瘍を認め、同部より出血を認めた。また小腸間膜全体に広範囲にわたり、米粒大から小豆大の孤立性腫瘍を多数認めた (Fig. 2)。Ⅱ、大腸に異常を認めなかった。以上より小腸間膜悪性腫瘍よりの出血および腹膜播種を疑い、腫瘍を約 45cm の小腸とともに切除した。また腹膜播種を疑う腫瘍は確認しえたすべて (約 80 個) を電気メスで焼灼した。

切除標本所見：小腸から腸間膜に突出する 12×10×6cm の腫瘍があり、一部に出血を認めた。周囲の小腸間膜には小腫瘍が散在し、リンパ節腫脹も認めた。剖面では腫瘍は白色から黄白色で、出血を伴っていた (Fig. 3)。

病理組織学的検査所見：腫瘍細胞は紡錘形から多角形で、束状の増殖を認めた。免疫染色検査では腫瘍細胞は c-kit, CD34 が陽性で、α-SMA, S-100 は陰性であった (Fig. 4)。以上より小腸由来の GIST と診断した。腹膜の小腫瘍は、原発巣に認めるものと同様の腫瘍細胞であり、病理組織学的に GIST の腹膜播種であることを確認した。また、腸間膜リンパ節 2 個のうち 1 個のリンパ節に原発巣と同様の紡錘





細胞型の腫瘍細胞を認めたため、リンパ節転移と診断した。なお、この転移リンパ節では、リンパ節辺縁部から周囲脂肪織へと連続して腫瘍細胞が認められ、腹膜播種巣からリンパ節に腫瘍が直接浸潤した可能性もあると考えられた。核分裂像は 12/50 high power field (以下、HPF と略記) であった。また、c-kit 遺伝子の exon11 に変異がみられた。

Table 1 Summary of 11 cases of small intestinal GIST causing hemoperitoneum in Japan

	Author (year)	Age	Sex	Location	Size (cm)	Dissemination	Imatinib	Outcome (month)
1	Sugawara <sup>1)</sup> (2003)	37	male	ileum	4	no	no	18 alive
2	Tokuge <sup>2)</sup> (2004)	69	male	jejunum	7.5	no	no	57 recurrence
3	Okita <sup>3)</sup> (2004)	59	male	ileum	18	no	no	6 alive
4	Kinosita <sup>4)</sup> (2005)	70	male	jejunum	11	yes	no	5 dead
5	Saito <sup>5)</sup> (2007)	71	male	ileum	5	no	no	9 dead
6	Hisaoka <sup>6)</sup> (2007)	72	female	ileum	1	no	unknown	unknown
7	Kawashima <sup>9)</sup> (2008)	46	male	ileum	9	no	unknown	36 alive
8	Yokoyama <sup>10)</sup> (2008)	62	male	jejunum	13	yes	no	10 recurrence
9	Yasue <sup>11)</sup> (2011)	68	male	jejunum	7	no	yes	36 alive
10	Manba <sup>12)</sup> (2011)	70	male	jejunum	10	no	no	9 alive
11	Our case	46	male	ileum	12	yes	yes	60 alive

術後経過：術後経過は良好で術後 20 日目に退院した。また、術後 14 日目より imatinib mesylate 400 mg/日を現在まで継続投与しているが、Grade 1 の易疲労感のほかは目立った有害事象を認めていない。再発の有無は年 2 回の CT で観察しており、術後 5 年の現在、再発の徴候はない。

## 考 察

GIST は広義には消化管間葉系腫瘍の総称とされ、狭義には筋原性、神経原性のいずれへの分化も示さず、SMA 染色、S-100 染色に陰性で CD34 染色に陽性の腫瘍を示す<sup>1)</sup>。GIST は全消化管腫瘍の 0.2~0.5% で、そのうち小腸 GIST の頻度は 20~30% であり比較的まれである<sup>2)</sup>。また、その臨床症状は腹痛、消化管出血、腫瘍増大が多く、腸管外発育の形式をとるため、癌に比べて腸管閉塞症状が少ないとされる<sup>3)</sup>。GIST の概念が確立された 2000 年以降の報告例で「小腸 GIST」、「腹腔内出血」をキーワードに医学中央雑誌で検索したところ本邦論文報告例は自験例を含め 11 例（会議録を除く）であった（Table 1）<sup>1)4)~12)</sup>。年齢は 37 歳から 72 歳と幅広く平均 60.9 歳であった。男女比は 10 対 1 で圧倒的に男性に多かった。大きさは 1cm から 18cm までさまざまだが比較的腫瘍径の大きなものが多かった。治療は全例で小腸切除が施行されており、2 例に術後 imatinib mesylate が投与されていた。長期予後は不明であるが、4 例が再発しそのうち 2 例が 9 か月以内に死亡していた。また、腹膜播種を認めた 3 例のうち外科手術のみの 2 例は術後早期に再発しており、全体的に予後は不良と思われた。GIST の悪性度の基準は、肉眼的大きさ 5cm 以上、腫瘍壊死、核異型度、核分裂像 10HPF で 5 個以上とされ<sup>13)</sup>るが、自験例のように腹膜播種のあるものや、局所浸潤、肝転移、肺転移なども臨床的悪性度が高く予後不良とされる<sup>14)</sup>。一般に手術後の再発リスク、予後については、Fletcher 分類<sup>15)</sup>や Miettinen 分類<sup>16)</sup>などのリスク分類で評価される。なかでも近年 Gold らが発表した nomogram によるリスク分類<sup>17)</sup>が特筆されるが、これは腫瘍径、核分裂像、発生部位によってリスクをスコア化し、無再発生存率を 2 年と 5 年でそれぞれ予測するものである。それによると本症例の 2 年無再発生存率は、手術のみの場合は 0% と非常に厳しいものであった。

GIST の最も有効な治療は腫瘍の肉眼的完全切除である。Dematteo ら<sup>18)</sup>は完全切除できた症例の 5 年生存率は 54% であったのに対して、不完全切除症例の生存期間の中央値は 9~12 か月にすぎなかったと報告している。再発形式のほとんどが肝転移と腹膜播種転移であり、リンパ節転移はまれなためリンパ節廓清は一般に行われない<sup>19)</sup>。また、腹膜播種をともなう初発 GIST の外科手術単独治療は有効ではないとされ<sup>20)</sup>、Mudan ら<sup>21)</sup>も、播種巣の全切除を行っても、ほとんどの症例で再々発を認めるとしている。他方で、手術時に腹膜播種を認める場合でも、多発性でなければ切除の意義はあるとの報告<sup>22)</sup>や、自験例と同じく初回手術時に多発性の腹膜播種が見られたにもかかわらず、術中に切除と電気メスによる播種巣の

焼灼によって長期生存を認めている報告もある<sup>29)</sup>。以上より少なくとも主病巣を含めた肉眼的完全切除を目指すべきと考えられるが、播種巣の可及的除去の意義については今後さらなる症例の蓄積が必要であろう。手術以外の治療法としては c-kit の遺伝子異常が GIST の原因であることから、c-kit を標的にした分子標的治療薬である imatinib mesylate の有効性が認められ、特に自験例にも認めた。c-kit 遺伝子 exon11 の変異は imatinib mesylate の感受性が高いとされている<sup>26)</sup>。Z9001 試験<sup>30)</sup>は imatinib mesylate のアジュバント療法の検討として行われた試験であるが、そのなかで imatinib mesylate の術後1年投与により、特に高リスク群において無再発生存期間が有意に延長したとし、その再発抑制効果を明らかにしている。また消化管出血のコントロール目的に小腸 GIST、腹膜播種に対して小腸部分切除のみを施行し、術後に imatinib mesylate 投与を行い、完全寛解を得られたという報告<sup>31)</sup>や小腸 GIST 切除後の腹膜播種再発に imatinib mesylate 投与を行い、完全寛解を得られたという報告<sup>27,28)</sup>があり、腹膜播種を伴う小腸 GIST に対するアジュバント療法の有用性も示唆されている。腹膜播種を伴う GIST の切除に否定的な前述の Muddan ら<sup>31)</sup>の報告は imatinib mesylate 未使用症例の集計であり、imatinib mesylate の効果は加味されていない。よって自験例のように初回手術時に腹膜播種を伴う、高リスク GIST に対しても積極的な切除を行った後に、アジュバント療法として imatinib mesylate を投与することで予後の改善が期待できる可能性は高いと思われる。一方で imatinib mesylate の投与期間についての基準は明確ではない。自験例では高リスク GIST であること、imatinib mesylate 投与の中断により、予後を悪化させるとの報告<sup>29,30)</sup>などを考慮して長期投与を行っているが、一般的には有害事象の問題もあり、投与期間が課題となる。これについて最近、高リスク GIST 患者を対象とした imatinib mesylate 3年投与が、1年投与と比べ、腫瘍破裂などのリスク要因にかかわらず、無再発生存期間を延長し、かつ全生存期間をも有意に延長したとの報告<sup>31)</sup>がなされ、長期投与の有効性が示されたことは大変意義深い。Z9001 試験<sup>30)</sup>でも示されているとおり、imatinib mesylate を投与しなかった高リスク群で、2年目までに50%以上が再発していることを考えると、自験例の5年間無再発は非常にまれである。その理由として imatinib mesylate を中断あるいは減量することなく長期にわたり継続投与したことが示唆されることから、今後も厳重な経過観察とともに、可能なかぎり長期の投与が必要と考えている。

## 文献

- 菅原 元, 山口晃弘, 磯谷正敏, 金岡祐次, 鈴木正彦. 腹腔内出血をきたした回腸 gastrointestinal stromal tumor の1例. 日本臨床外科学会誌. 2003;64(12):3092-6.
- Sanders L, Silverman M, Rossi R, Braasch J, Munson L. Gastric smooth muscle tumors. Diagnostic dilemmas and factors affecting outcome. World J Surg. 1996;20(8):992-5.
- Nishida T, Nakamura J, Taniguchi M, Hirota S, Ito T, Kitamura Y, et al. Clinicopathological features of gastric stromal tumors. J Exp Clin Cancer Res. 2000;19(4):417-25.
- 徳毛誠樹, 宇高徹雄, 白川和豊, 水田 稔, 吉田 修, 西沢祐吏. 腫瘍破裂で発症し、切除術4年9ヵ月後に腹膜再発をきたした小腸 GIST の1例. 日本臨床外科学会雑誌. 2004;65(11):2953-7.
- 沖田理貴, 青儀健二郎, 棚田 稔, 石崎雅浩, 久保義郎, 栗田 啓, ほか. 小腸造影検査直後に腹腔内出血による出血性ショックを呈した小腸 GIST の1例. 消化器外科. 2004;27(11):1743-7.
- 木下茂喜, 川崎賢祐, 小林成行. 腹腔内出血にて発症した小腸 GIST の1例. 日本臨床外科学会雑誌. 2005;66(1):97-101.
- 斎藤健一郎, 芝原一繁, 黒川 勝, 森山秀樹, 長谷川洋. 肺動脈破裂で発症した小腸 GIST の1例. 日本臨床外科学会雑誌. 2007;68(7):1731-5.
- 久岡園花, 若田智子, 広瀬千恵子, 武久政嗣, 梶川愛一郎, 米田亜樹子, ほか. 腹腔内出血で発見された小さな小腸 GIST の1例. 臨床放射線. 2007;52(6):820-4.
- 川崎和樹, 石井 洋, 吉田和哉. 腹腔内出血をきたした小腸 GIST の1例. 日本臨床外科学会雑誌. 2008;69(8):1993-6.
- 横山顯礼, 大塚尚弘, 草野昌男, 越田良介, 島田彰宏, 山極哲也, ほか. メシル酸イマチニブ投与中に腹腔内出血をきたした切除不能初発・再発小腸 gastrointestinal stromal tumor の2例. 日本消化器病学会雑誌. 2008;105(11):1619-26.
- 安江英晴, 薄葉輝之, 羽生信義, 阿部光文. 腹腔内出血を契機に診断された小腸 GIST の1例. 日本臨床外科学会雑誌. 2011;72(2):394-8.
- 萬羽尚子, 青野高志, 鈴木 晋, 長谷川正樹. 大量腹腔内出血によるショックを呈した小腸 GIST の1例. 日本臨床外科学会雑誌. 2011;72(4):893-7.
- Goldblum JR, Appelman HD. Stromal tumors of duodenum; a histologic and immunohistochemical study of 20 cases. Am J Surg Pathol. 1995 Jan;19(1):71-80.
- 岡山順司, 中辻直之, 堀川雅人, 辰巳満俊, 杉原誠一. 同時性肝転移を認めた空腸 gastrointestinal stromal tumor の1例. 日本臨床外科学会雑誌. 2005;66(9):2199-204.

- 15) Fletcher CD, Berman JJ, Corless C, Gorstein F, Lasota J, Longley BJ, et al. Diagnosis of gastrointestinal stromal tumors: a consensus approach. *Hum Pathol.* 2002 May;33(5):459-65.
- 16) Miettinen M, Lasota J. Gastrointestinal stromal tumors: pathology and prognosis at different sites. *Semin Diagn Pathol.* 2006 May;23(2):70-83.
- 17) Gold JS, Gönen M, Gutiérrez A, Broto JM, García-del-Muro X, Smyrk TC, et al. Development and validation of a prognostic nomogram for recurrence-free survival after complete surgical resection of localized primary gastrointestinal stromal tumor: a retrospective analysis. *Lancet Oncol.* 2009 Nov;10(11):1045-52.
- 18) Dematteo RP, Lewis JJ, Leung D, Mudan SS, Woodruff JM, Brennan MF. Two hundred gastrointestinal stromal tumors: recurrence patterns and prognostic factors for survival. *Ann Surg.* 2000 Jan;231(1):51-8.
- 19) Pithorecky I, Cheney RT, Kraybill WG, Gibbs JF. Gastrointestinal Stromal Tumors: Current Diagnosis, Biologic behavior, and Management. *Ann Surg Oncol.* 2000 Oct;7(9):705-12.
- 20) GIST 診療ガイドライン. 2010 年 11 月改定. 金原出版.
- 21) Mudan SS, Conlon KC, Woodruff JM, Lewis JJ, Brennan MF. Salvage surgery for patients with recurrent gastrointestinal sarcoma. Prognostic factors to guide patient selection. *Cancer.* 2000;88(1):66-74.
- 22) 平岡 圭, 森田高行, 加藤達哉, 仙丸直人, 宮坂祐司, 藤田美芳, ほか. 腹膜播種を伴った gastrointestinal stromal tumor の 2 例. *日本臨床外科学会雑誌.* 2000;61(1):204-8.
- 23) 石井辰明, 金 仁洙, 井谷史嗣, 柴 雅彦, 石川 隆, 成未充男. 腹膜播種・肝転移を伴い 19 年間生存中の胃 GIST の 1 例. 手術. 2005;59(10):1609-12.
- 24) Corless CL, Ballman KV, Antonescu C, Blanke CD, Blackstein ME, Demetri GD, et al. Relation of tumor pathologic and molecular features to outcome after surgical resection of localized primary gastrointestinal stromal tumor (GIST). Results of the intergroup phase III trial ACOSOG Z9001. *J Clin Oncol.* 2010;28(suppl):abstr 10006.
- 25) Dematteo RP, Ballman KV, Antonescu CR, Maki RG, Pisters PW, Demetri GD, et al. Adjuvant imatinib mesylate after resection of localized, primary gastrointestinal stromal tumor: A randomised, double-blind, placebo-controlled trial. *Lancet.* 2009 Mar;373(9669):1097-104.
- 26) 加藤秀明, 村上 望, 足立 巖, 森田克哉, 吉野裕司, 山田哲司. STI 571 (メシル酸イマチニブ) が奏効した腹膜播種陽性小腸 GIST の 1 例. *日本臨床外科学会雑誌.* 2003;64:2508-11.
- 27) 鈴木 聡, 三科 武, 二瓶幸栄, 平野謙一郎, 渡邊真実, 渡邊マヤ, ほか. メシル酸イマチニブが著効した小腸 gastrointestinal stromal tumor 腹膜播種の 1 例. *日本消化器外科学会雑誌.* 2005;38:1369-73.
- 28) 藤岡 憲, 石橋 清, 岡村行泰, 平井 敦, 堀場隆雄, 伊藤洋一. 再発 gastrointestinal stromal tumor に対してメシル酸イマチニブが奏効した 3 例. *日本臨床外科学会雑誌.* 2006;67:1120-4.
- 29) Blay JY, Berthaud P, Perol D, Ray-Coquard I, Naruyen Bui B, Duffaud F, et al. Continuous vs intermittent imatinib treatment in advanced GIST after one year: A prospective randomized phase III trial of the French Sarcoma Group. *Proc Am Soc Clin Oncol.* 2004;23:815.
- 30) Le Cesne A, Ray-Coquard I, Bui BN, Adenis A, Rios M, Bertucci F, et al. Discontinuation of imatinib in patients with advanced gastrointestinal stromal tumors after 3 years of treatment: an open-label multicentre randomized phase 3 trial. *LANCET Oncology.* 2010;11(10):942-9.
- 31) Joensuu H, Eriksson M, Hatrman J, Hall KS, Schutte J, Reichardt A, et al. Twelve versus 36 months of adjuvant imatinib as treatment of operable GIST with a high risk of recurrence: Final results of a randomized trial (SSGXVIII/AIO). *J Clin Oncol.* 2011;29(suppl):abstr LBA1.

CASE REPORT

## A Case of Gastrointestinal Stromal Tumor of the Small Intestine with Peritoneal Metastasis Successfully Treated with Imatinib Mesylate

Toshihisa Kimura, Katsuji Sawai, Tamotsu Togawa, Makoto Ishida,  
Nobuhiko Ueda, Toshiharu Sawa, Akio Yamaguchi<sup>1)</sup> and Yasunori Sato<sup>2)</sup>

Department of Surgery, National Hospital Organization Fukui National Hospital

1st Department of Surgery, Faculty of Medicine, University of Fukui<sup>3)</sup>

Department of Human Pathology, Kanazawa University Graduate School of Medicine<sup>2)</sup>

A 46-year-old man was admitted with dizziness and abdominal pain. Laboratory tests showed severe anemia. Computed tomography (CT) scan showed a large heterogeneous mass and fluid collection in the abdominal cavity. Under a diagnosis of intra-abdominal hemorrhage from the intra-abdominal mass, we performed an emergency operation. Laparotomy revealed a 12×10×6 cm solid tumor of the ileum with bleeding at about 150 cm distant from the ligament of Treitz, accompanied by peritoneal metastases. Partial resection of the ileum and coagulation of peritoneal metastases by electric knife were performed. Pathological examination showed interlaced bundles of large bizarre spindle-like tumor cells, high cellularity and 12 mitoses per 50 high-power fields. Immunohistochemical staining showed positive responses for c-kit and CD34, but negative responses for  $\alpha$ -smooth muscle actin (SMA) and S-100 protein. Based on the above findings, the tumor was diagnosed as a high risk malignant gastrointestinal stromal tumor (GIST) of the small intestine. C-kit mutation analysis showed tumor had mutation at exon 11 of the c-kit gene. His postoperative course was uneventful. On the 14th postoperative day, oral administration of imatinib mesylate at 400 mg/day was started. The patient has been followed up for 5 years with no evidence of recurrence.

**Key Words:** small intestinal GIST, peritoneal metastasis, imatinib mesylate

(Jpn J Gastroenterol Surg. 2012;45(5):530-536)

**Reprint requests:** Toshihisa Kimura Maizuru Kyosai Hospital  
1035 Aza-hama, Maizuru City, 625-8585 JAPAN

**Accepted:** November 30, 2011





201215007B(5/5)

## 厚生労働科学研究費補助金

### 医療技術実用化総合研究事業

大腸癌におけるオキサリプラチンの末梢神経障害に対する漢方薬：

牛車腎気丸の有用性に関する多施設共同二重盲検ランダム化

比較検証試験（臨床第Ⅲ相試験）

平成22年度～24年度 総合研究報告書（5/5冊）

研究代表者 掛地 吉弘

平成25（2013）年 4 月



# 目次

I . 研究成果の刊行物・別刷	-----	437
-----------------	-------	-----

## 2. 胃癌・大腸癌播種性病変に対する 腹腔内温熱化学療法

*Hyperthermic Intra-Peritoneal Chemotherapy,  
HIPEC for peritoneal dissemination from gastric and colorectal cancer*

1. 福井大学医学部附属病院がん診療推進センター
2. 福井大学医学部第一外科

片山 寛次<sup>1</sup>・廣野 靖夫<sup>2</sup>・五井 孝憲<sup>2</sup>

Kanji Katayama  
(教授)

Yasuo Hirono

Takanori Goi  
(講師)

飯田 敦<sup>2</sup>・山口 明夫<sup>2</sup>

Atsushi Iida

(講師)

Akio Yamaguchi

(教授)

### Summary

腹膜転移に対する腹腔内温熱化学療法 (HIPEC) は、腹膜切除を含めた可及的腫瘍減量手術と併用することで、延命効果を示す。PO スキルス胃癌では、HIPEC 非施行症例で 5 年生存率 12.5% に対し施行群では 50% と有意に腹膜再発予防効果と延命を認めた。胃癌治療的 HIPEC では 2 年生存率は 44%、5 年生存率は 11% であり、非施行群より延命効果を示した。大腸癌 P1 施行例の生存期間中央値 (MST) は 25 カ月と有意に予後の延長を認めた。5 年生存率 35%、3 例の 10 年生存を得た。非施行例では 8 カ月だった、腹膜偽粘液腫でも HIPEC により予後の改善が得られた。開腹法の開発により、閉腹法よりも効果的かつ安全に行えた。術後は広範熱傷に準じた集中管理と大量輸液により合併症を減らすことができる。今後は温熱治療の精度管理を行いながら他施設共同研究によるエビデンス確立が必要である。

### Key Words

HIPEC, CHPP, 腹膜播種性転移, 腹腔内温熱化学療法, 腫瘍減量手術

### はじめに

腹膜転移は腹腔内を転移経路とする癌の転移形式であり、腹腔内の転移形式としてリンパ節転移に次いで多く、胃癌では非治癒因子、再発形式のなかで最も多い。また、漿膜浸潤を有する低分化胃癌では、肉眼的に腹膜播種がなくても、高率に腹腔内遊離癌細胞が証明され、多くは腹膜転移再発をきたし、予後は不良である。大腸癌では結腸癌で約 6%、直腸癌でも 3% に腹膜播種が認められ、生存期間中央値 (median survival time : MST) は 5 ~ 9 カ月と不良であり、確立した化学療法はない。

われわれは、1985 年から胃癌の腹膜転移の治療と予防、大腸癌や腹膜偽粘液腫に対しては治療的に腹腔内温熱化学療法 (hyperthermic intra-peritoneal chemotherapy ; HIPEC) を施行している。最近では、高度な胃癌腹膜播種性転移に対してはタキサン系薬剤の腹腔内化学療法を含む術前化学療法も行っている。ここでは HIPEC を安全かつ効果的に行うために開発した方法の詳細を述べるとともに、その成績について報告する。なお、以前は HIPEC を持続温熱腹膜灌流療法 (continuous hyperthermic peritoneal perfusion ; CHPP) と称していた。

### ◆メモランダム◆

#### HIPEC + CRS の普及

世界で腹膜播種に HIPEC + CRS を行っているセンターはいくつあるでしょうか？ ヨーロッパでは 2009 年に 135 カ所、2011 年には 200 カ所を超えました。フランス、オランダなどいくつかの国では保険診療となっています。北米では、2009 年で 50 施設、2011 年には 120 施設と激増しています。アジア・オセアニアでは、日本 8、韓国 3、中国 2、台湾、シンガポール、オーストラリア各 1 施設です。