

Table 1. Demographic Characteristics of Eyes Undergoing Vitrectomy for Stage 4A ROP

Characteristic	Fluorescein Injection	Triamcinolone Injection
Number of eyes/patients	27/18	18/12
Gestational age, mean (range), weeks	24 (22–29)	25 (22–30)
Birth weight, mean (range), g	782 (366–1585)	834 (466–1,676)
Age at surgery, mean (range), weeks	15	14
Bilateral eyes	18	12
Zone of disease, eyes		
Zone	7	6
Posterior zone	16	8
Anterior zone	4	4
Extent of fibrous tissue, mean (range), cumulative clock hours	7.9 (1–12)	7.6 (2–12)

endophotocoagulation and fluid–gas exchange. When triamcinolone was used, 3 breaks (16.7%) occurred during cutting of the vitreous on the detached retina because of insufficient visualization.

Table 2 shows the postoperative reattachment rates at the final examination in each group. In the fluorescein group, the rate of complete retinal reattachment was 85%; in the triamcinolone group, the retinal reattachment rate was 67%. The retinas were partially reattached in 15% of the eyes in the fluorescein group and 26% of the eyes in the triamcinolone group. The average follow-up duration was 26 months (range, 15–37 months).

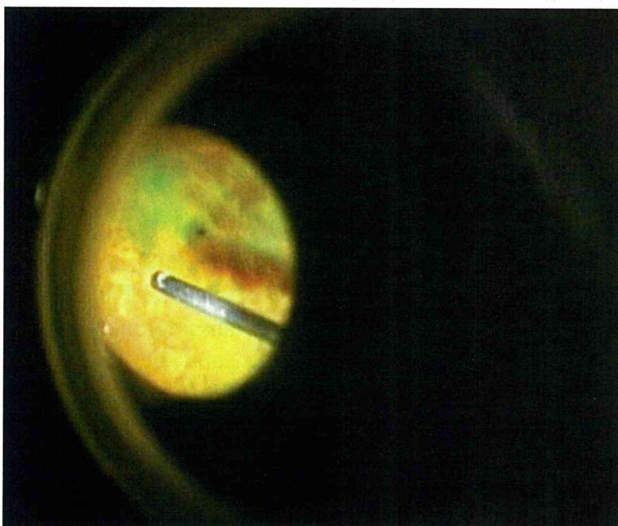


Fig. 1. Injection of fluorescein before vitrectomy to stain the vitreous in patients with Stage 4A ROP. The fluorescein is well distributed over the entire vitreous gel. The posterior vitreous cortex is clearly seen but remains transparent.

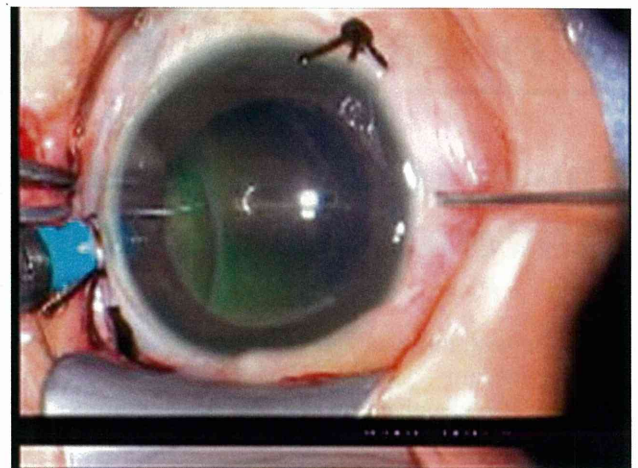


Fig. 2. The vitreous base is stained sufficiently, facilitating good visualization of residual vitreous.

There were no statistical differences between the two groups in the iatrogenic breaks ( $P = 0.64 > 0.05$ ) and the reattachments rates at 18 months postoperatively ( $P = 0.17 > 0.05$ ). No infants had systemic abnormalities intraoperatively or postoperatively. The degrees of postoperative inflammation were similar between the groups. No steroid-induced glaucoma developed postoperatively in the triamcinolone group.

### Discussion

The current study suggested that fluorescein may be more useful than triamcinolone because fluorescein facilitated clear visualization around the vitreous base and the fibrovascular tissue. The base of the tractional retinal detachment was clearly visible and distinguishable from the retina, the fibrous tissue, and the stained peripheral vitreous, making cutting of the vitreous safer.

In the current study, there was no statistical significance between the groups possibly because of the small number of patients. However, an iatrogenic break in one eye stained with fluorescein resulted from the instability of the infusion cannula, and we assume that this break might have occurred during staining

Table 2. Postreattachment at Final Examination

	Triamcinolone Injection (n = 18 eyes)	Fluorescein Injection (n = 27 eyes)
Completely reattached, n (%)	12 eyes (67)	23 eyes (85)
Partially reattached, n (%)	4 eyes (22)	4 eyes (15)
Detached, n (%)	2 eyes (11)	0 eyes (0)
Follow-up (range), months	32 (15–38)	28 (12–32)

with either fluorescein or triamcinolone, which may not be related to the vitreous staining.

Three breaks occurred during cutting of the vitreous stained with triamcinolone, which seemed high; however, we had anticipated that cutting the vitreous without staining during the surgery for Stage 4A ROP would have resulted in more breaks than when using triamcinolone. In addition, the absence of staining would not have facilitated cutting of sufficient vitreous to achieve retinal reattachment in Stage 4A ROP because the solid and transparent vitreous adheres firmly to fibrovascular tissue, and it could not be separated from the retina especially at the vitreous base.

The use of triamcinolone in pediatric cases is controversial and may carry the risk of development of endophthalmitis and glaucoma, and the most common method of staining with triamcinolone in adults is direct injection into the vitreous.<sup>1</sup> However, fluorescein is an ophthalmic angiographic agent that leaks from fibrous tissue and then stains vitreous, and it is used in routine evaluations of patients with ROP.<sup>5</sup> Therefore, in the current study, we evaluated which agent was more suitable for this surgery.

No allergic reactions developed in any cases in which fluorescein was used, although such reactions in adults have been reported.<sup>6</sup> Therefore, these surgeries for ROP should be performed with the infants under carefully controlled general anesthesia. Compared with the use of triamcinolone, which required several vitreous injections into each eye, one intravenous injection of fluorescein eliminated complicated surgical procedures and reduced the risk of the development of endophthalmitis and glaucoma.

In addition, angiography confirmed the status and extent of the ROP preoperatively. Obtaining this

information and a clear full-thickness view using fluorescein may reduce the incidence of iatrogenic dialysis and ensure successful surgeries.

**Key words:** retinopathy of prematurity, early vitreous surgery, fluorescein, staining, vitreous, triamcinolone acetate.

*YURI KOBAYASHI, MD*  
*TAE YOKOI, MD*  
*TADASHI YOKOI, MD*  
*MIINA HIRAOKA, MD*  
*SACHIKO NISHINA, MD, PhD*  
*NORIYUKI AZUMA, MD, PhD*

### References

1. Matsumoto H, Yamanaka I, Hisatomi T, et al. Triamcinolone acetate-assisted pars plana vitrectomy improves residual posterior vitreous hyaloid removal: ultrastructural analysis of the inner limiting membrane. *Retina* 2007;27:174–179.
2. Das T, Vedantham V. Intravitreal sodium fluorescein enhances visualization of clear vitreous during vitreous surgery for macular hole: a safety and efficacy study. *Clin Experiment Ophthalmol* 2004;32:55–57.
3. Lekhanpal RR, Fortun JA, Chank-kai B. Lensectomy and vitrectomy with and without intravitreal triamcinolone acetate for vascularly active stage 5 retinal detachments in retinopathy of prematurity. *Retina* 2006;7:736–740.
4. Azuma N, Ishikawa K, Hama Y. Early vitreous surgery for aggressive posterior retinopathy of prematurity. *Am J Ophthalmol* 2006;142:636–643.
5. Nishina S, Yokoi T, Kobayashi Y. Effect of early vitreous surgery for aggressive posterior retinopathy of prematurity detected by fundus fluorescein angiography. *Ophthalmology* 2009;116:2442–2447.
6. LaPiana FG, Penner R. Anaphylactoid reaction to intravenously administered fluorescein. *Arch Ophthalmol* 1968;79:161–162.

小眼球症に伴う眼窩発育異常の画像評価

仁科 幸子<sup>1\*</sup>・中山 百合<sup>1</sup>・横井 匡<sup>1</sup>・東 範行<sup>1</sup>・近藤 寛之<sup>2</sup>・西田 保裕<sup>3</sup>

<sup>1</sup>国立成育医療研究センター眼科; <sup>2</sup>産業医科大学眼科学教室; <sup>3</sup>滋賀医科大学眼科学講座

Computed Tomographic Evaluation of Orbital Growth Retardation associated with  
Microphthalmia

Sachiko Nishina<sup>1\*</sup>・Yuri Nakayama<sup>1</sup>・Tadashi Yokoi<sup>1</sup>・Noriyuki Azuma<sup>1</sup>・  
Hiroyuki Kondo<sup>2</sup>・Yasuhiro Nishida<sup>3</sup>

<sup>1</sup>Department of Ophthalmology, National Center for Child Health and Development;

<sup>2</sup>Department of Ophthalmology, University of Occupational and Environmental  
Health, Japan; <sup>3</sup>Department of Ophthalmology, Shiga University of Medical Science

別刷請求先：〒157-8535 東京都世田谷区大蔵 2-10-1

国立成育医療研究センター眼科 仁科幸子

TEL 03-3416-0181, FAX 03-3416-2222, Email nishina-s@ncchd.go.jp

原稿枚数：要約・キーワード（和文・英文）1枚、本文6枚、図6枚、

カラー掲載：無

## 【要約】

目的:小眼球症に伴う眼窩の形態的発育異常について画像評価を行った。方法:対象は2010年7月～2011年2月に画像評価を行った片眼性小眼球症15例である。年齢は0歳8例、1歳2例、2,3,4,6,8歳各1例であった。ヘリカルCTで眼窩撮影し、眼窩の最大横径、縦径を計測、眼窩容積、骨眼窩容積、眼球体積を計算し、健側に対する比率を検討した。結果:3歳以下12例の眼窩計測値(平均,mm,mm<sup>3</sup>)は横径29.7(健側31.4)、縦径28.1(29.9)、眼窩容積12067(13907)、骨眼窩容積10235(11630)、眼球体積3376(5273)であった。健側に対する比率は眼窩容積62-99%、骨眼窩容積67-98%で、眼球体積50%以下の重症例では眼窩容積は約80%以下と顕著な発育不全をきたした。結論:片眼の重度小眼球に対しては0歳から拡張器・義眼を装着して眼窩の発育を促す必要がある。

## 【キーワード】

小眼球症、眼窩、発育異常、CT、画像評価

## 【Abstract】

**Purpose:** To evaluate the orbital growth retardation associated with microphthalmia. **Methods:** We used helical CT images to measure orbital tissue and volumes of affected and contralateral bony orbits in 15 patients aged 0 to 8 years with unilateral microphthalmia between July 2010 and February 2011. **Results:** The mean volumes of orbital tissue, bony orbits, and globe in affected/ contralateral side in 12 patients aged 0 to 3 years were calculated as 12,067/ 13,907 mm<sup>3</sup>, 10,235/ 11,630 mm<sup>3</sup>, and 3,376/ 5,275 mm<sup>3</sup>. The orbital growth retarded ratio of affected side were 62 to 99% in orbital tissue and 67 to 98% in bone. Especially, in severe microphthalmia of 50% or smaller, the retarded ratio was 80% or worse. **Conclusion:** Orbital growth retarded associated with the volume of microphthalmia. Early evaluation and socket expansion is needed to prevent facial deformity.

## 【Keywords】

Microphthalmia, Orbital Growth, Retardation, Couputed Tomography,

## 緒言

小眼球症は先天的に眼球全体が小さい状態で、真性小眼球のほか、角膜、水晶体、網膜・硝子体など他の眼発生異常に伴って眼球の発達が障害されて起こるもの、染色体異常や全身疾患に伴うものも多い。臨床的無眼球、極小眼球から軽度の小眼球までさまざまな程度があるが、重度の小眼球症ではきわめて重篤な視力障害をきたし、しばしば義眼による整容治療を要する<sup>1) 2)</sup>。しかし、多種多様な小眼球症に対する整容治療の適応や導入時期に関する基準は一定していないのが現状であり、その医学的な必要性についても十分に検討されていない。今回我々は、小眼球症に伴う眼窩の形態的発育異常について画像評価を行い、小眼球症に対する整容治療の必要性を検討した。

## 対象と方法

対象は2010年7月～2011年2月に、家族の同意を得て眼窩CTにて画像評価を行った先天性の片眼性小眼球症15例である。年齢は0歳8例、1歳2例、2, 3, 4, 6, 8歳各1例で、4歳以上の3例はすでに整容治療によりコンタクト義眼（眼球の上に被せる義眼）を装着している例であった。患側は極小眼球4眼、PFV (persistent fetal vasculature)、Peters異常、コロボーマに伴う小眼球11眼で、視力は光覚(-)13眼、測定不能2眼であった。全身疾患は3例(20%)に認め、CHARGE症候群1例、他の多発奇形症候群2例であった。小眼球症の定義として、真性小眼球は正常の眼球容積の2/3以下<sup>3)</sup>とされており、本邦では眼軸長が年齢の正常の約0.87以下とする馬嶋の基準<sup>4)</sup>がある。臨床的には小眼球症は、各年齢の平均値-2SDを基準として眼軸21mm未満(成人)、19mm未満(1歳)、角膜径10mm以下(成人)、9mm以下(乳児)をめやすとし<sup>5) 6)</sup>、左右差を重視して診断しており、本研究の対象例も臨床的診断に基づいた。

方法はヘリカルCT (GE社製 Discovery HD750)による眼窩撮影を行い画像評価を行った。撮影条件はピッチ幅0.531mm、スライス厚0.625mm、骨・軟部条件で撮影し、再構成画像(水平・冠状・矢状断)はスライス厚1.5～2.5mmにて作成した。本条件は、先に正常成人1名を被検者として、小児を対象とした眼球、眼窩組織、眼窩骨のCT画像による形態評価に適した条件を検討したものである<sup>7)</sup>。画像解析として、骨条件の水平断にて眼窩の最大横径を計測し、同じスライスにて眼窩軸長を計測(図1A)、矢状断にて眼窩の最大縦径を計測した(図1B)。次に骨条件の水平断で眼窩、骨眼窩をトレースして最大断面積を計測し、全スライスの全断面積にスライス厚を乗じて眼窩容積、骨眼窩容積を計

算した (図 1 A)。同様に軟部条件の水平断で眼球体積を計算した (図 1 C)。眼窩の形態的発育異常を評価するために、健側に対する患側の眼窩容積、骨眼窩容積、眼球体積の比率、眼窩横径の差を検討した。

## 結果

急速な眼球・眼窩の発達期にあたり義眼装着の行われていない 3 歳以下 12 例における眼窩計測値の平均 (mm, mm<sup>3</sup>) は、眼窩最大横径 29.7±4.1 (健側 31.4±2.7)、軸長 32.2±4.8 (32.2±5.2)、眼窩最大縦径 28.1±4.7 (29.9±3.3)、眼窩容積 12,067±4,752 (13,907±4,459)、骨眼窩容積 10,235±3,926 (11,630±3,944)、眼球体積 3,376±2,016 (5,273±1,271) となった (図 2)。眼窩軸長以外は患側が健側よりも小さい傾向にあったが、眼球体積以外は統計学的に有意差を認めなかった (Mann-Whitney U test)。

健側に対する患側の比率・差を全 15 例において検討すると、眼窩容積 62～99% (平均 82.5±12.9%)、骨眼窩容積 67～98% (平均 84.9±10.8%)、眼球体積 5～103% (平均 56.1±31.2%)、最大眼窩横径 0.1～4.7mm (平均 2.1±1.5mm) であった。眼球体積比と眼窩容積比、眼球体積比と眼窩横径差を各症例ごとにプロットしたものが図 3、図 4 である。健側に対する患側の眼球体積比が小さいほど眼窩および骨眼窩容積比も小さく、眼球体積 50%以下の重症例では眼窩容積は 82%以下であった。また眼球体積比が小さいほど眼窩横径差は大きい傾向にあり、眼球体積 50%以下の重症例では、1 例を除き 2mm 以上の差を生じていた。

代表例を図 5 に示す。図 5 A, B は 0 ヶ月女児、左極小眼球で、健側に対し患側は眼球 23%、眼窩 69%、骨眼窩 69%、横径-4.7mm と顕著な左右差があり、極小眼球に伴う高度の眼窩発育不全をきたしている。図 5 C は 8 歳女児、多発奇形症候群に伴う右極小眼球に対して、生後 3 ヶ月から結膜囊拡張器を装着し、2 週間ごとに大きなサイズの拡張器を装着して徐々に拡張したのち、生後 6 ヶ月からコンタクト義眼を装着している。8 歳現在、健側に対し患側は眼球 5%、眼窩 64%、骨眼窩 67%、横径-2.5mm で、眼窩の左右差は残存しているが、きわめて重度の小眼球であったにもかかわらず、保存的な整容治療によってある程度の眼窩の発育が促されたものと推測される。

## 考按

先天的な無眼球症や網膜芽細胞腫の眼球摘出後の眼窩の発育不全に関する研究、さらに



種々の眼窩拡張器を用いた治療経過の報告は多い<sup>8)~10)</sup>。しかし小眼球症には、他の眼異常や全身疾患に伴う多種多様な臨床像があり、眼球の形態異常の程度と保有視機能は必ずしも一致しないことがある。したがって整容治療の導入時期に苦慮することも少なくない。一般に極小眼球や他の眼異常に伴う片眼性の小眼球症では、健眼からの抑制が加わるため、本対象症例のように患側にきわめて重篤な視力障害をきたすことが多い。同時に患側眼球の形態的な発育障害が、眼球周囲の眼窩組織の発達に影響を及ぼし、眼窩・顔面骨の左右差や変形をもたらして整容面に問題を生じる可能性がある。

小眼球症に伴う眼窩の形態的発育異常を評価するためには、小眼球の形態異常を眼軸長測定によって一次的に評価するだけではなく、眼球及び眼窩の二、三次元的評価を行う必要がある。このため形態的評価にはMRIやCTなどの眼窩断層画像が有用である。MRIは眼球、外眼筋、視神経などの眼窩軟部組織の描出に有利であるが、検査時間が長く小児には不適である。ヘリカルCTで、スキャン時間の短縮と放射線被爆量の軽減を考慮し<sup>11)</sup>、かつ詳細な形態評価の可能な撮影・画像再構成の最適条件を検討し、小児の小眼球症例に応用した結果、CT画像による形態評価が可能であった<sup>7)</sup>。

眼窩容積の正常値はDuke Elderによると新生児10,300 mm<sup>3</sup>、1歳22,300 mm<sup>3</sup>、6~8歳39,100 mm<sup>3</sup>、成人男性59,200 mm<sup>3</sup>、成人女性52,400 mm<sup>3</sup>とされている<sup>12)</sup>。本邦では、1990年田淵が眼窩CTによって眼窩各部位を計測し、正常小児の眼窩横径は0歳28.2mm、15歳34.1mm、眼窩軸長は0歳30.2mm、15歳39.7mm、眼窩骨は0歳から15歳までに発達して成人値を示すと報告している<sup>13)</sup>。またFurutaは片側の眼窩は正常である患者109名(年齢0~66歳)を対象として正常眼窩容積をCTにて計測した。小児例は少ないが、眼窩容積は左右差がないこと、眼窩高や眼窩横径に相関すること、年齢に相関すること、男児は14.9歳、女児は10.9歳までに急速に成長して成人の95%に達することを示した<sup>14)</sup>。3歳以下12例における今回の健側の計測値は、眼窩横径、軸長、眼窩容積ともにCTを用いた本邦の過去の報告と同等であるが、Duke Elderの眼窩容積より小さく、計測方法や人種差によるものと考えられた。また症例によるばらつきが大きいため、眼窩発育異常の画像評価には、健側に対する患側の比率・差を用いるのが妥当と考えられた。

今回の画像評価によって、健側に対する患側の眼球体積比が小さいほど眼窩および骨眼窩容積比も小さく、眼窩横径差は大きい傾向にあり、小眼球の形態的な発育障害に伴って眼窩の発育異常が起こることが確認された。症例中には、すでに整容治療によりコンタク

ト義眼を装着している4歳以上の3例があり、これらを含めて検討しても、小眼球の重症度に伴った眼窩組織・眼窩骨の形態的発育異常が起こることが示唆された。特に、眼球体積比50%以下の重症例では眼窩容積は約80%以下、眼窩横径の左右差は2mm以上と顕著な発育不全をきたし、整容面で問題となると考えられた。

図5A, Bの症例は、眼球体積比23%の極小眼球である。このような重症例では生後0ヵ月ですでに眼窩に顕著な左右差が生じていることがわかる。図5Cの症例は眼球体積比5%で最も重度の極小眼球であった。全身疾患（肺低形成）を伴っていたため全身麻酔下手術は行わず、生後3ヵ月から保存的に整容治療を行ってきたが、眼窩横径が広がり、眼窩・顔面骨の発育も促されて、比較的良好な結果を得ていると思われる。このように片眼の重度小眼球に対しては、生後早期から拡張器・コンタクト義眼を装着して眼窩の発育を促す必要があると考えられる（図6）。義眼の導入時期が遅くなると、無眼球と同じように、不可逆的な眼窩・顔面骨の左右差・変形をきたすおそれがある。

実際に小眼球に対する義眼の実態を調べてみると、3歳以降になると患児が嫌がってコンタクト義眼装着が困難になる例がある。小児に対する義眼の導入に際しては、義眼の調整回数が3回以上、調整期間が6ヵ月以上になることも多い。さらに小児期には成長に応じて義眼の調整・再作成を適切に行うことが重要な課題である。しかし小眼球に対するコンタクト義眼は保険給付の対象外であり、家族の経済的負担も非常に大きい。患児や家族の負担を軽減するために、できるだけ早期に保有視機能を評価し、整容治療の最適な導入時期・方法及び支援を検討することが課題である<sup>15)</sup>。

今回の我々の研究は横断的な検討にとどまっており、同一症例に対し整容治療後に再評価を行わないと、その効果を判定することはできない。今回のCTによる画像評価後に、3歳以下の12症例のうち7例は両親が整容治療を希望されたため結膜囊拡張・コンタクト義眼装着を行っており、経過観察のうえ更なる検討を加えたい。また、さまざまな小眼球症に対し、保有視機能を早期に評価する方法を検討し、よりよい治療基準の作成に結び付けたい。

\*本研究は厚生労働科学研究費補助金（難治性疾患克服研究事業）を受けて遂行されたものである。

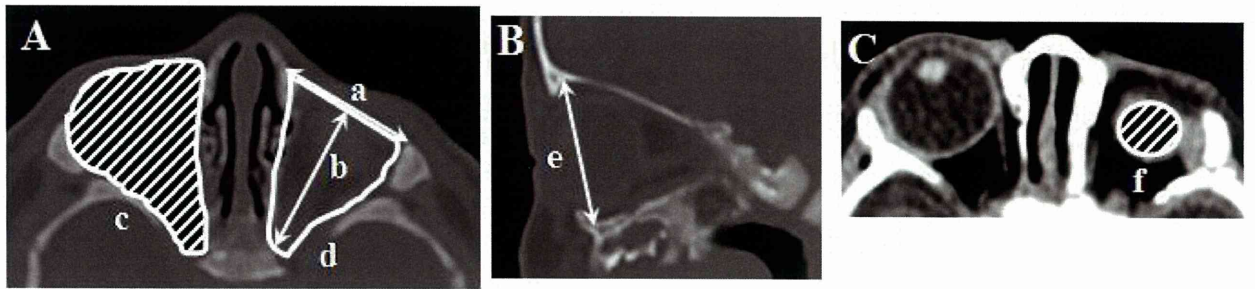


## 文献

- 1) Ragge NK, Subak-Sharpe ID, Collin JRO. A practical guide to the management of anophthalmia and microphthalmia. *Eye* 21: 1290-1300, 2007
- 2) Gossman MD, Mohay J, Roberts DM. Expansion of the human microphthalmic orbit. *Ophthalmology* 106: 2005-2009, 1999.
- 3) Duke-Elder S. Microphthalmos. in: Duke-Elder S (ed.): *System of ophthalmology*, Vol III. Normal and abnormal development, Part 2. Congenital deformities. Henry Kimpton, London, p488-495, 1964.
- 4) 馬嶋昭生：小眼球症とその発生病理学的分類. *日眼会誌* 98: 1180-1200, 1994.
- 5) Weiss AH, Kousseff BG, Ross EA, Longbottom J. Complex microphthalmos. *Arch Ophthalmol* 107: 1619-1624, 1989.
- 6) Verma AS, Fitzpatrick DR. Anophthalmia and microphthalmia. *Orphanet J Rare Dis* 2: 47, 2007.
- 7) 西田保裕：小眼球症例の CT 画像による眼窩内の形態評価に関する研究. 厚生労働科学研究費補助金（難治性疾患克服研究事業）小眼球による視覚障害の原因を特定するための疫学調査と診断・治療基準の創成. 平成 22 年度報告書: 18-19, 2011.
- 8) Tucker SM, Sapp N, Collin R. Orbital expansion of the congenitally anophthalmic socket. *Br J Ophthalmol* 79: 667-671, 1995.
- 9) Tse DT, Abdulhafez M, Orozco MA, Tse JD, Azab AO, Pinchuk AL. Evaluation of an integrated orbital tissue expander in congenital anophthalmos: report of preliminary clinical experience. *Am J Ophthalmol* 151: 470-482, 2011.
- 10) Lin HY, Liao SL. Orbital development in survivors of retinoblastoma treated by enucleation with hydroxyapatite implant. *Br J Ophthalmol* 95: 630-633, 2011.
- 11) Brody AS, Frush DP, Huda W, Brent RL. Radiation risk to children from computed tomography. *Pediatrics* 120: 677-682, 2007.
- 12) Duke-Elder S, Cook C. The Post-natal Period. in: Duke-Elder S (ed.): *System of ophthalmology*, Vol III. Normal and abnormal development, Part 1. Embryology. Henry Kimpton, London, p304-313, 1963.
- 13) 田淵昭雄：眼窩 CT 上からみた眼窩骨の発達. 植村恭夫編. 新臨床眼科全書 5A 小児眼科学 1, 金原出版, 東京, p31-33, 1990.

- 14) Furuta M. Measurement of orbital volume by computed tomography: especially on the growth of the orbit. Jpn J Ophthalmol 45: 600-606, 2001.
- 15) 仁科幸子・東範行・小林百合：小眼球症に関する全国調査、義眼の実態調査、小眼球の形態・機能及び画像評価. 厚生労働科学研究費補助金（難治性疾患克服研究事業）小眼球による視覚障害の原因を特定するための疫学調査と診断・治療基準の創成. 平成 22 年度報告書: 6-12, 2011.

図1 眼窩 CT による画像解析



- A 水平断 (骨条件) : 眼窩横径(a)、眼窩軸長(b)、眼窩(c)、骨眼窩(d)の最大断面積を計測
- B 矢状断 (骨条件) : 眼窩縦径(e)を計測
- C 水平断 (軟部条件) : 眼球の最大断面積(f)を計測

図2 患側と健側の眼窩・眼球計測値 (N=12例、3歳以下)、バーは平均±標準偏差を示している。\* :  $p < 0.01$  (Mann-Whitney U test)

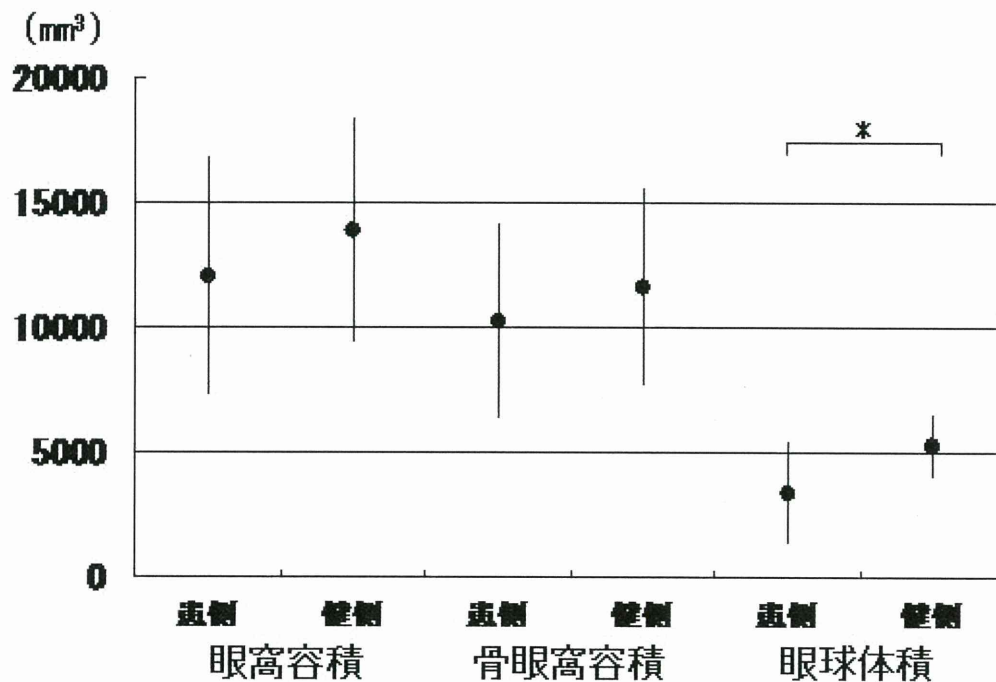


図3 眼球体積比と眼窩容積比 (N=15例)

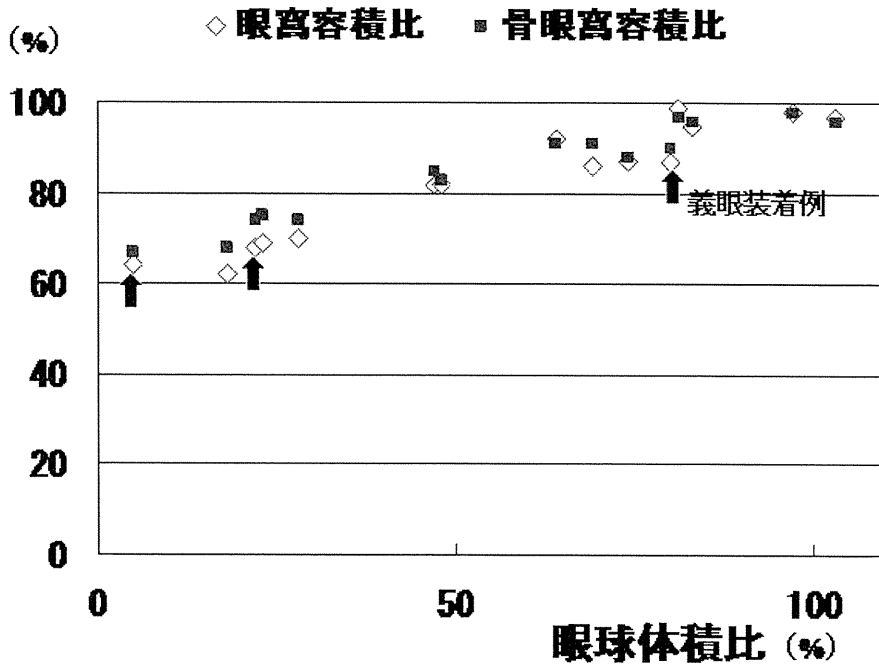


図4 眼球体積比と眼窩横径差 (N=15例)

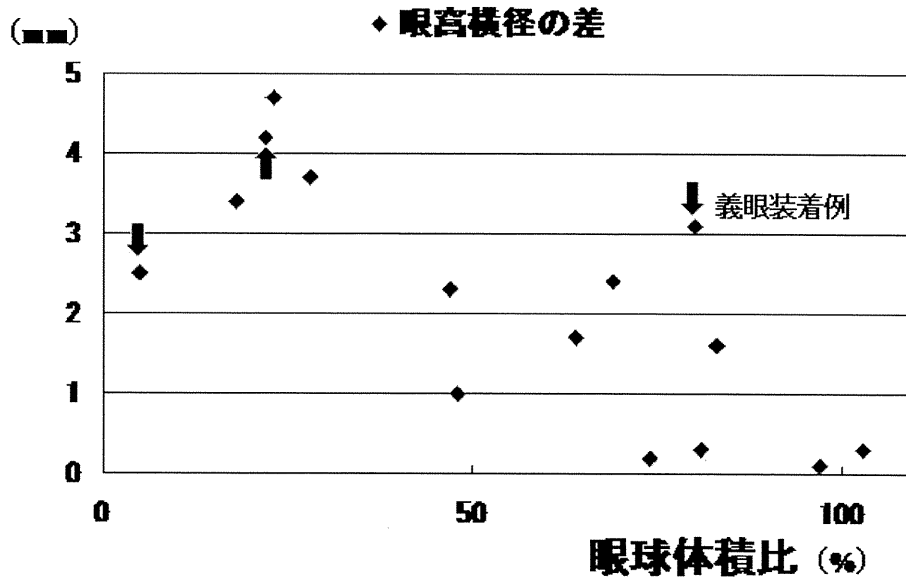
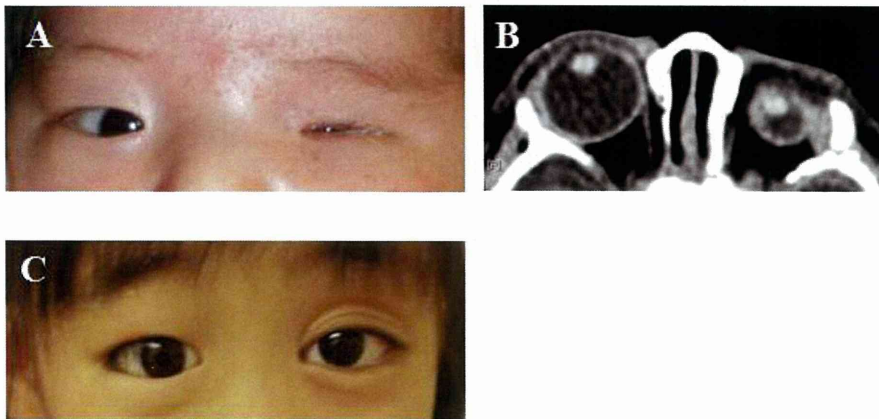


図5 症例

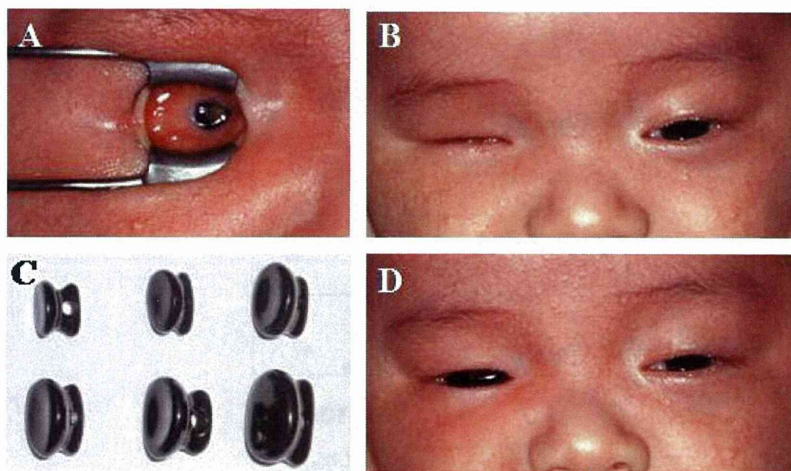


A 0ヵ月女児、左極小眼球に伴う眼窩発育不全、健側に対し患側は眼球23%、眼窩69%、骨眼窩69%、横径-4.7mm

B 同症例の眼窩CT水平断(軟部条件)

C 8歳女児、右極小眼球に対し生後3ヵ月から結膜嚢拡張・コンタクト義眼装着、健側に対し患側は眼球5%、眼窩64%、骨眼窩67%、横径-2.5mm

図6 結膜嚢拡張器



A 1ヵ月男児、右極小眼球、 B 拡張器装着前

C 結膜嚢拡張器 D 拡張器装着後

# 小児の緑内障治療

## Treatment for Pediatric Glaucoma

仁科幸子\* 東 範行\*

### はじめに

小児緑内障の頻度は概して少なく、わが国の先天緑内障の発症頻度は約3万人に1人と報告されている<sup>1)</sup>。しかし、小児の生涯にわたる重篤な視覚障害の原因となりうる代表的な疾患であり、早期発見と迅速な診断・治療、弱視訓練の適否が予後を大きく左右する。発見から長期管理を含めて、眼科医の果たす役割は多大である。

本稿では、小児緑内障の病型ごとに治療の基本方針を述べたい。さらに成人とは異なる特徴をもつ小児の続発緑内障について自験例を示して解説し、今後の課題をあげたい。

### I 小児緑内障の分類と治療方針 (表1)

小児緑内障の病型は成人と異なり、先天素因に起因するもの、多様な疾患を背景とするものが多い。日本緑内

障学会緑内障診療ガイドライン<sup>2)</sup>によると、小児緑内障は発達緑内障と続発緑内障に大別され、さらに発達緑内障は早発型発達緑内障(原発先天緑内障)、遅発型発達緑内障、他の先天異常を伴う発達緑内障(続発先天緑内障)に分類される。

発達緑内障とは、隅角の発育異常に起因する緑内障で、早発型の約80%は生後1歳までに発症し、牛眼を呈することが多い。治療の第一選択は手術であり、線維柱帯切開術(トラベクトミー)または隅角切開術(ゴニオトミー)が選択される<sup>3,4)</sup>。

遅発型は隅角異常の程度が軽く、10~20歳代で発症する。一般に3歳以降に発症する発達緑内障は、牛眼を呈さず自覚症状に乏しいため発見が遅れがちである。特に遅発型では続発緑内障との鑑別診断が重要である。病期に応じて成人同様にまず薬物治療を試みるが、眼圧下

表1 小児緑内障の分類と治療方針

	分類	治療方針
発達緑内障 隅角発育異常に起因	早発型 生後1歳までに約80%が発症	①手術治療 トラベクトミー, ゴニオトミー
	遅発型 隅角異常軽度, 10~20歳代で発症	①薬物治療 ②手術治療
	他の先天異常を伴う 無虹彩症, Sturge-Weber 症候群, Axenfeld-Rieger 症候群など	発症時期・機序によって 手術治療または薬物治療
続発緑内障 手術・外傷, ステロイド, 水晶体起因性, 網膜硝子体疾患, 腫瘍, ぶどう膜炎など		①原因疾患の治療 ②薬物治療または手術治療

\*Sachiko Nishina & Noriyuki Azuma : 国立成育医療研究センター眼科  
[別刷請求先] 仁科幸子 : 〒157-8535 東京都世田谷区大蔵 2-10-1 国立成育医療研究センター眼科

降が十分に得られず視神経障害が進行する場合には、余命が長いことから、原因治療として速やかに手術を行う必要がある<sup>5)</sup>。

他の先天異常を伴う発達緑内障とは、無虹彩症、Sturge-Weber 症候群、Axenfeld-Rieger 症候群、Peters 異常などの疾患に併発する緑内障である。発症時期が出生時から成人まで多岐にわたり、眼圧上昇機序も異なるため、治療方針は一定ではない<sup>2)</sup>。高度の隅角發育異常に起因する早発型に対しては、手術治療が第一選択となるが、原発性比べて難治である。小児期以降の発症では薬物治療を第一選択とする。

続発緑内障に対しては、原因疾患の治療が第一であり、つぎに発症機序に応じた薬物治療・手術を検討する。

## II 発達緑内障の治療

### 1. 手術治療

早発型発達緑内障に対しては早急な手術治療が必要であり、トラベクトミーまたはゴニオトミーが第一選択となる。

トラベクトミーは発達緑内障のすべてに適応となる術式である(図1)。いわゆる原発性に対する手術成績は

良好で、手術回数1~3回によって成功率は約90%である。効果の持続も良好であり、生命表分析で20年後の眼圧調整成功率は80.8%と報告されている<sup>6)</sup>。しかし角膜径が極度に増大した進行例ではSchlemm管の同定がむずかしくなる。ゴニオトミーは、手技の習得がむずかしい術式であるが、結膜を温存できるという利点がある。しかし角膜の浮腫混濁が強い例では、隅角が透見できず施行困難であるため、適応が限られている。

他の先天異常を伴う発達緑内障では成功率が劣るが、やはり手術治療の第一選択はトラベクトミーである<sup>4,6)</sup>。高度の隅角癒着を生じている例では難治である。

### 2. 再手術

初回のトラベクトミーが十分に奏効しない場合には、部位を変えて2回、3回までロトミーで再手術を行う。初回が耳上側であれば、2回目は耳下側、3回目は鼻側となる。ロトミーを3回実施しても眼圧が再上昇して視神経乳頭陥凹が拡大する場合には、線維柱帯切除術(トラベクトレクトミー)の適応となるが、小児でも濾過胞維持のためマイトマイシンCを併用せざるをえない。できるだけ2歳までは、ロトミー施行後の眼圧再上昇に対し、薬物治療を併用して視神経障害の進行を防止し、

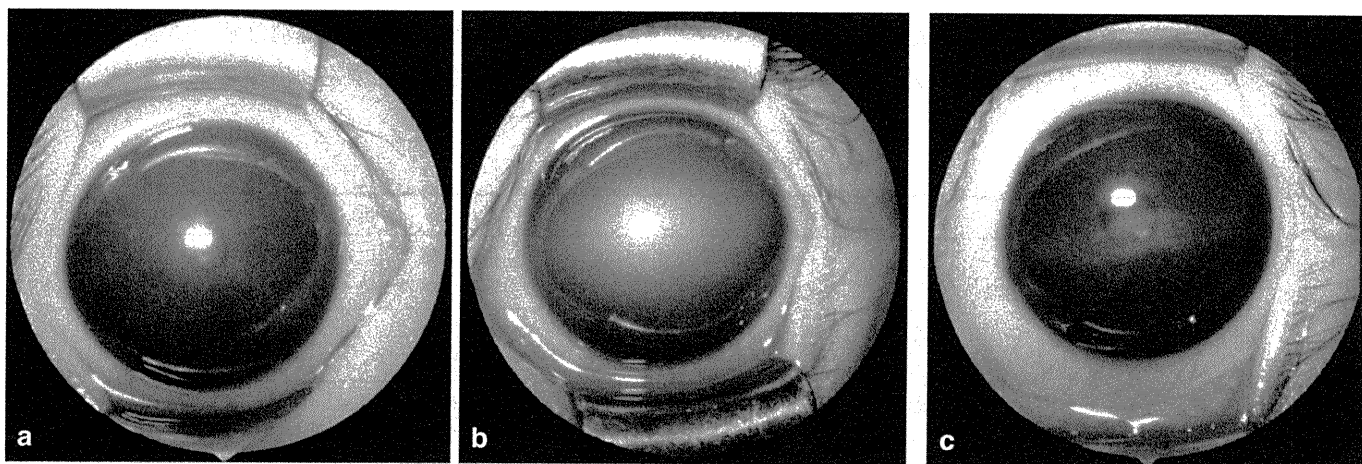


図1 生後2カ月男児、早発型発達緑内障

- a: 術前右眼前眼部所見。角膜径増大11.5×12.5mm, 角膜浮腫, 眼圧30mmHg, トラベクトミー1回施行にて眼圧コントロール良好, 乳頭陥凹なし, 速やかに角膜は透明化した。
- b: 術前左眼前眼部所見。角膜径増大12×13mm, Descemet膜破裂を伴う高度角膜浮腫, 眼圧30mmHg, トラベクトミー1回施行にて眼圧コントロール良好, 乳頭陥凹なし, 角膜混濁が残存した。
- c: 術後5カ月の左眼前眼部所見。角膜浮腫は消退したがHaab striaeを認める。健眼遮閉および屈折矯正による弱視治療を行い、6歳の視力は右眼1.5, 左眼0.2となった。



レクトミーを回避したい。レクトミーも2~3回は施行可能であるが、小児では濾過胞の管理がむずかしく、術後出血、過剰濾過による視力低下、術後感染の危険性などに十分な注意を要する。わが国での報告は少ないが、難治例にはインプラント手術が試みられることがあり、最終的に毛様体破壊術の適応となるものもある。

### 3. 薬物治療<sup>4)</sup>

遅発型の発達緑内障や続発緑内障では、一般に薬物治療から開始する。またトラベクトミー施行後の眼圧再上昇に対して、薬物治療が併用されることも多い。小児に対する安全性が確認されている緑内障点眼薬はないため、必要性、有効性を十分検討し、全身副作用に注意して投与すべきである。プロスタグランジン関連薬、炭酸脱水酵素阻害薬の点眼薬は、比較的副作用が少なく、点眼回数が少ないため使用しやすいが、プロスタグランジン関連薬は成人よりもノンレスポnderが多い。β遮断薬は呼吸器・循環器系に対する副作用を誘発するため要注意である。

## III 続発緑内障の治療

### 1. 小児続発緑内障の原因

小児の続発緑内障は原因疾患、臨床像とも多種多様であり、成人とは異なる特徴をもつ。自覚症状に乏しく早期発見がむずかしいが、重篤な視覚障害をきたしやすいため、原因と病態を迅速に診断し、治療方針を決定する必要がある。特に発達緑内障との鑑別に注意を要する。

国立成育医療研究センター(以下、当院)において2002~2010年に診療した続発緑内障99例143眼の臨床像は、性別:男児59例(60%),女児40例(40%),患側:片眼性55例(56%),両眼性44例(44%),発症年齢:生後1カ月~17歳8カ月(平均4歳9カ月),うち0~5歳が67%,6~10歳が20%を占めていた。乳幼児期の重症眼疾患が背景にあるため低年齢層が多いと思われる。原因疾患は、未熟児網膜症(ROP:網膜硝子体手術,光凝固・冷凍凝固術後)24%,先天白内障術後23%,ステロイド23%,第一次形成遺残(PHPV)・家族性滲出性硝子体網膜症(FEVR)など16%,腫瘍8%,その他6%であり、内訳は図2に示した(仁科幸子:小




図2 小児続発緑内障の原因疾患 (国立成育医療研究センター, n=99例)

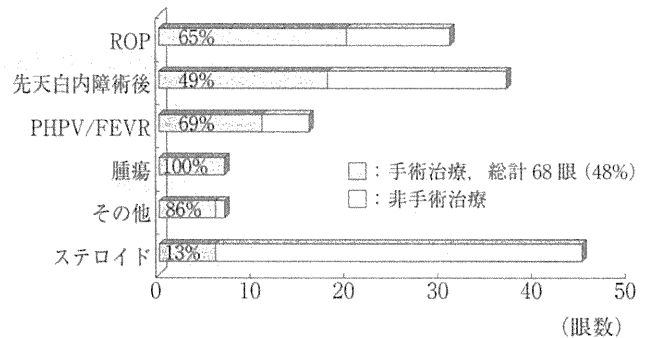


図3 小児続発緑内障の手術治療 (国立成育医療研究センター, n=143眼)

児の続発緑内障の治療戦略。第34回日本眼科手術学会総会, 京都, 2011)。

### 2. 病態と治療

続発緑内障143眼のうち、手術治療を要したものは68眼(48%)であった。原因疾患別(図3)では、ステロイドは手術治療に至ったものが13%に留まっていたが、その他の原因疾患では手術治療の頻度が高く、ROP 65%、先天白内障術後49%、PHPV・FEVRなど69%、腫瘍100%、その他は86%であった。

治療方針は原因疾患と病態により異なる。以下、代表的な疾患を取り上げて当院における手術治療を述べ、今後の課題をあげたい。

#### a. ROP (表2)

ROP続発緑内障24例31眼は、いずれも網膜症治療後の症例であり、他院で光凝固・冷凍凝固、輪状締結術

表 2 ROP 続発緑内障の治療 (n=24 例 31 眼)

病 態	治療歴	発症年齢	手術治療	手術効果
血管新生 4 眼	光凝固不足	2~5 カ月	光凝固追加 +ロトミー +レクトミー 1 硝子体手術 1	奏効 0 (0%) 不良 2
閉塞隅角 9 眼 瞳孔ブロック 水晶体前方移動	光凝固 輪状締結術	2 カ月~ 12 歳 7 カ月	水晶体切除 4 ロトミー 2 (+周辺虹彩切除 1 +レクトミー 1)	奏効 5 (83%) 不良 1
開放隅角 18 眼 硝子体手術後	硝子体手術 水晶体切除併施	4 カ月~ 16 歳 2 カ月	点眼薬で軽快* 6 ロトミー 7 MMC レクトミー 4 レクトミー 1	奏効 10 (83%) 不良 2

\* : 非手術治療眼.

表 3 先天白内障術後緑内障の治療 (n=23 例 37 眼)

病 態	治療歴	発症年齢	手術治療 (初回)	手術効果
閉塞隅角 5 眼 瞳孔ブロック 4 術後出血 1	IOL 4 水晶体+前部硝子体切除 1	3 カ月~8 カ月	瞳孔形成 1 他院で緑内障手術 (詳細不明) 4	奏効 1 (20%) 不良 2 不明 2
開放隅角 32 眼	水晶体+前部硝子体切除	3 カ月~ 12 歳 5 カ月	点眼薬で軽快* 15 ロトミー 10 レクトミー 3 MMC レクトミー 2 ロトミー+レクトミー 2	奏効 8 (47%) 不良 9

\* : 非手術治療眼.

を実施した例,あるいは当院で硝子体手術(水晶体切除併施)を実施した例である。病態で分類すると血管新生 4 眼,瞳孔ブロックや水晶体前方移動による閉塞隅角 9 眼,開放隅角 18 眼であった。活動期 ROP に続発する血管新生緑内障は,手術治療(光凝固追加,ロトミー,レクトミー,硝子体手術)を施行しても予後不良であり,重症網膜症の治療・血管活動性の制御によって緑内障の発症を予防することが重要と考えられる。一方,閉塞隅角,開放隅角緑内障では手術治療を行った例の 83% が奏効した。いずれも癒痕期に 10 歳を超えて発症する例もあることから,重症網膜症治療後の晩期合併症として,網膜剝離のみではなく続発緑内障も念頭に置いて長期管理を行うべきことが示された。

#### b. 先天白内障術後 (表 3)

先天白内障術後の続発緑内障 23 例 37 眼は,病態で分類すると,瞳孔ブロックや術後出血による閉塞隅角 5

眼〔うち 4 眼は他院 IOL (眼内レンズ) 手術後〕,開放隅角 32 眼(水晶体・前部硝子体切除術後)であった。開放隅角のうち 15 眼は点眼薬にて眼圧コントロール良好であるが,17 眼(53%)は手術治療を要した(図 4)。しかし手術治療例のうち 9 眼(53%)は予後不良であった。当院の先天白内障術後の症例には,術後 10 年以上の長期にわたり経過観察中の例が多く含まれており,緑内障の発症頻度,手術治療の頻度が高いと考えられる。

先天白内障術後の緑内障の危険因子として,小角膜/小眼球, persistent fetal vasculature (PFV), 超早期手術, IOL 手術などがあげられるが,今回の症例のうち 24 眼 65% は小角膜/小眼球を合併していた。特に小角膜を伴う先天白内障では,隅角形成異常を合併しやすいため,手術侵襲・術後炎症が契機となって緑内障が発症する可能性がある。しかし大部分の開放隅角緑内障は,術後数年以上たつて発症しており,その機序は依然とし

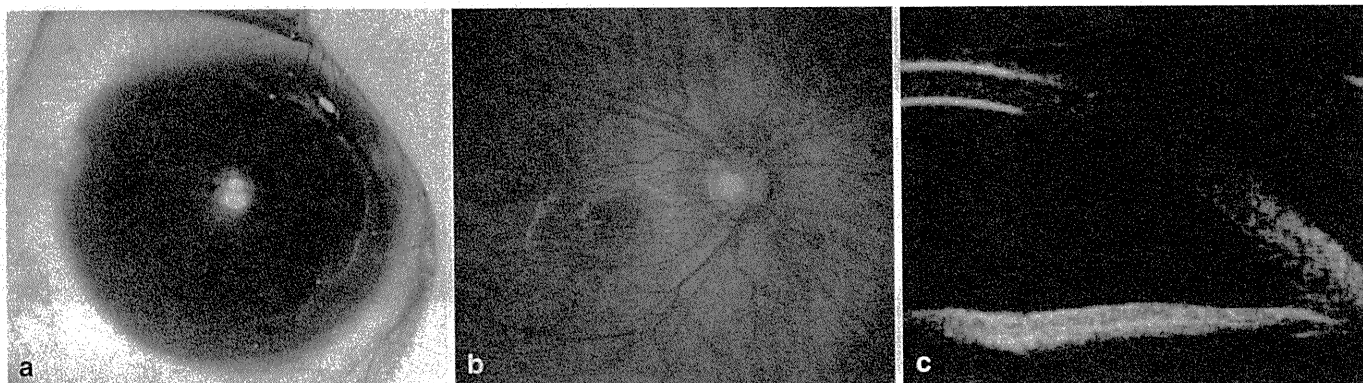


図4 2歳11カ月男児，ダウン症，先天白内障術後の続発開放隅角緑内障

両眼先天白内障に対し生後3カ月で経角膜輪部水晶体・前部硝子体切除術施行した。a, b, cの所見から緑内障の発症を診断し，点眼薬による治療を開始。しかし4歳8カ月時に手術治療（トラベクトミー）を要した。現在点眼薬併用にて眼圧コントロール良好である。a：右眼前眼部所見，軽度の角膜浮腫を認める。b：右眼底所見，急に近視化して乳頭陥凹が顕著となった。c：右眼UBM所見，前房が深く開放隅角緑内障の発症と考えられた。

表4 PHPV・FEVR 続発緑内障の治療 (n=16例16眼)

病態	治療歴	発症年齢	手術治療	手術効果
血管新生5眼	水晶体・硝子体術後2眼	2カ月～ 17歳8カ月	毛様体冷凍凝固3 硝子体手術1	奏効2 (50%) 不良2
閉塞隅角8眼 水晶体前方移動 瞳孔ブロック		3カ月～ 9歳5カ月	適応なし* 3 水晶体切除 2 水晶体切除+ロトミー1 瞳孔形成+ロトミー1 増殖膜切除 1	奏効5 (100%)
術後出血3眼	PHPV術後1眼 硝子体術後2眼	2カ月～ 9歳9カ月	点眼薬で軽快* 1 MMCレクトミー1 ロトミー+レクトミー1	奏効1 (50%) 不良1

\*：非手術治療眼。

て明らかでない。先天白内障術後の長期的な管理は必須であるが，緑内障の発症防止，より効果的な治療法の確立が今後の課題である。

#### c. PHPV・FEVRなど(表4)

PHPV, FEVR, 網膜ひだ, 色素失調症を含む網膜硝子体疾患の続発緑内障16例16眼は，病態で分類すると，血管新生5眼，水晶体前方移動や瞳孔ブロックによる閉塞隅角8眼，術後出血に起因すると考えられたものが3眼であった。この疾患群では片眼性のため手術治療の適応とならなかったものもある。手術治療を行った閉塞隅角5眼はすべて手術が奏効した(図5)。しかし，活動期に起こる血管新生，あるいは術後出血による緑内障では，手術治療が奏効したものは50%であった。ROP

と同様に，血管活動性のある網膜症を早期に発見して光凝固治療を実施することが重要である。また眼球打撲や目押しによる網膜剝離の発症を予防することが重要な疾患群であるが，水晶体に起因する緑内障が晩期に起こりうることも念頭に置いて眼科的管理を行う必要がある。

#### おわりに

小児の緑内障には，続発性であっても手術治療を要する病型が多い。小児に特有な眼疾患の管理・治療をよりよく行うことで緑内障の発症を防止することが当面の課題である。緑内障の治療に際しては，病態を迅速に診断して手術適応・術式を選択するために全身麻酔下検査が欠かせない。成人に比べ，全身疾患に伴う緑内障の頻度

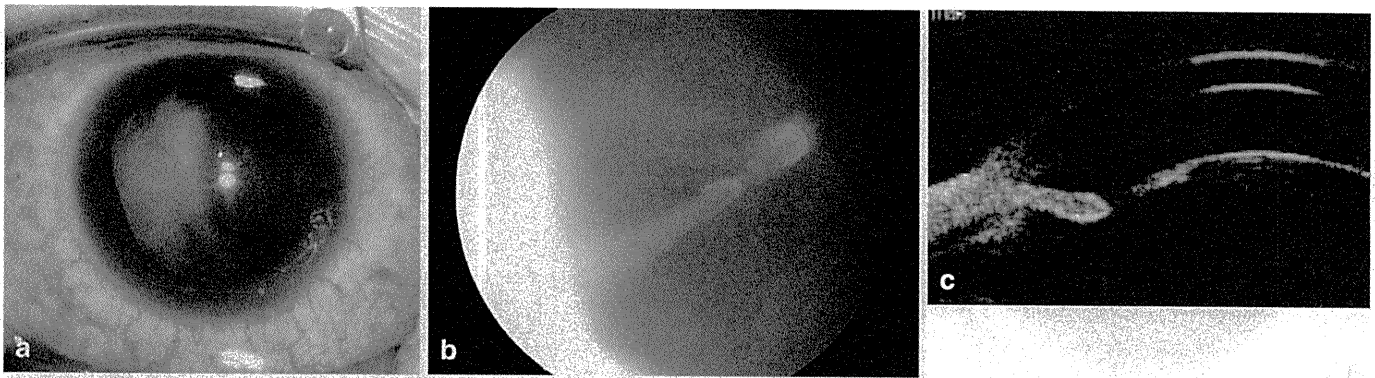


図5 5歳8カ月女児，網膜ひだに続発した緑内障（右眼）

a, b, cの所見から増殖組織の収縮牽引に伴う水晶体前方移動による続発閉塞隅角緑内障と診断し，水晶体・前部硝子体切除術を施行，経過良好である。a：前眼部所見，毛様充血，角膜浮腫，浅前房を呈し，眼圧32mmHgであった。b：眼底所見，耳下側の線維増殖組織に向かう網膜ひだを認める。c：UBM所見，水晶体前方移動による閉塞隅角緑内障と考えられた。

も高いため，全身麻酔下検査，薬物治療に際して小児科との連携が不可欠である。難治性緑内障に対するよりよい治療法の開発が今後の課題である。

#### 文 献

- 1) 石川伸子，白土城照，安達 京ほか：先天緑内障全国調査結果（1993年度），あたらしい眼科 13：601-604，1996
- 2) 日本緑内障学会：日本緑内障学会緑内障診療ガイドライン

第2版，日眼会誌 110：784-804，2006

- 3) 永田 誠：発達緑内障臨床の問題点，あたらしい眼科 23：505-508，2006
- 4) 根木 昭：小児緑内障の治療，日本の眼科 80：443-447，2009
- 5) 山田裕子：発達緑内障，眼科プラクティス 20，小児眼科診療，p152-158，文光堂，2008
- 6) Ikeda H, Ishigooka H, Muto T et al: Long term outcome of trabeculotomy for the treatment of developmental glaucoma. *Arch Ophthalmol* 102：1122-1128，2004

## [C. 眼鏡—1. 眼鏡処方]

## a. 乳児の眼鏡

仁科幸子\*

1. 視力や両眼視機能の発達を促すため、乳児期に眼鏡処方を要することがある。
2. 乳児期に強度の屈折異常が検出された場合、器質的眼疾患の鑑別に注意する。
3. 調節麻痺剤を用いた精密屈折検査が不可欠である。
4. 乳児に適した眼鏡フレームを選び、良好な装用状態を保つ。
5. 成長に伴う変化を捉え再検査・再処方を行う。

## 乳児の眼鏡処方の目的

乳児期は視覚刺激に対する感受性が高く、視機能が著しく発達する時期であるが、一方、適切な刺激の遮断によって不可逆的な弱視を起しやすいため、良好な視力と両眼視機能を獲得するためには、感受性期間に正常な眼位と屈折状態を保つ必要がある。

乳児に眼鏡を処方する機会は少ないが、現在は、網膜硝子体疾患の早期手術の進歩とあいまって、未熟児にも対応できる眼鏡フレームが工夫されている<sup>1)</sup>。視覚の発達を妨げる強度の屈折異常がある場合には、乳児期から積極的に屈折矯正を行いたい。処方眼鏡はすべて治療用であり、終日装用が定着するためには家族の理解と努力が必要である。

## 眼鏡処方の適応

眼鏡処方の対象となる乳児の代表的な疾患として無水晶体眼、強度屈折異常、早期発症内斜視<sup>2)</sup>が挙げられる。無水晶体眼としては両眼性の先天白内障術後の屈折矯

正法として用いられることが多い。また未熟児網膜症 (retinopathy of prematurity : ROP)、家族性滲出性硝子体網膜症 (familial exudative vitreoretinopathy : FEVR) など、乳児の網膜硝子体疾患では網膜周辺部から水晶体後面に線維血管組織が存在し牽引性網膜剥離を生じているため、硝子体手術に際し水晶体切除を要する。術後には合併症の管理とともに適切な屈折矯正が必要である。

術後無水晶体眼以外で、乳児期に強度の屈折異常が検出された場合には、まず器質的眼疾患がないかどうか、前眼部から眼底周辺部まで詳細に観察すべきである (表1)。鑑別のため網膜電図 (electroretinogram : ERG) や全身検索を要することもある。乳児期に強度の遠視、遠視性乱視、遠視性不同視を認めた場合には、屈折異常弱視の予防のため眼鏡処方を検討する。内斜視のない場合には、調節麻痺剤として1% cyclopentolate (サイプレジン<sup>®</sup>) 点眼を用いることが多いが、強度遠視が疑われる場合は0.25%または0.5%アトロピン点眼による精密屈折検査が望ましい。乳幼児の平均屈折度は生後3カ月で+3.9D、1歳で+1.9D、2歳で+0.9Dと報告されている<sup>3)</sup>。+5.0Dを超える遠視、+3.0Dを超える乱視がある場合は、縮視力 (grating acuity)、眼位、調節機能を評価したうえで、原則として完全矯正眼鏡を処方する<sup>4)</sup>。たとえ器質的疾患があっても、保有視機能の発達を促すためには、視距離に合わせた眼鏡を処方することが重要である。

乳児期に眼位異常をきたした場合、放置すると両眼視機能の発達が困難となる。特に生後3~4カ月は立体視の感受性が高いため<sup>5)</sup>、早期発症内斜視では、迅速な診

\* Sachiko Nishina : 国立成育医療研究センター眼科

[別刷請求先] 仁科幸子 : 〒157-8535 東京都世田谷区大蔵 2-10-1 国立成育医療研究センター眼科