

201128124B

厚生労働科学研究費補助金

難治性疾患克服研究事業

症候性頭蓋縫合早期癒合症(クルーゾン/アペール/ファイファー/  
アントレー・ビクスラー症候群)に対する治療指針の作成および  
新規治療法の開発に関する研究

平成22～23年度 総合研究報告書

研究代表者 小林 眞司

平成24 (2012) 年3月

# 目 次

## I. 総合研究報告書

症候性頭蓋縫合早期癒合症（クルーゾン/アペール/パイファー/アントレー・ビクス  
ラー症候群）に対する治療指針の作成および新規治療法の開発に関する研究

小林 眞 司 ..... 3

資料 1 症候性頭蓋縫合早期癒合症の治療指針 ..... 14

資料 2 症候性頭蓋縫合早期癒合症に対するに対する延長距離と方向を  
制御できる新しいハイブリッド型顔面骨延長システム ..... 38

## II. 分担研究報告書

1. 症候性頭蓋縫合早期癒合症に対する「軟骨間葉系幹細胞」を用いた軟骨再生療法の開発  
-ヒト耳介軟骨膜由来「軟骨間葉系幹細胞」を用いた新規弾性軟骨再構築法の開発-  
武部 貴 則 ・ 谷口 英 樹 ..... 65

2. 「軟骨間葉系幹細胞」を用いた軟骨再生療法の応用  
-「軟骨間葉系幹細胞」関節軟骨欠損症治療法の開発-  
水野 満 、 谷口 英 樹 ..... 87

3. 症候性頭蓋縫合早期癒合症に対する「軟骨間葉系幹細胞」を用いた軟骨再生療法の開発  
-自家血清を用いた培養法の検証-  
矢吹 雄一郎 、 前川 二郎 ..... 98

4. 症候性頭蓋縫合早期癒合症に対する「軟骨間葉系幹細胞」を用いた軟骨再生療法の開発  
-細胞調製センターにおける臨床応用へ向けた研究-  
前川 二郎 、 矢吹 雄一郎 .....114

III. 研究成果の刊行に関する一覧表 .....129

IV. 研究成果の刊行物・別刷

# I. 総合研究報告書

厚生労働科学研究費補助金（難治性疾患克服研究事業）  
総合研究報告書

症候性頭蓋縫合早期癒合症（クルーズン/アペール/パイファー/アントレー・ビクスラー症候群）に対する治療指針の作成および新規治療法の開発に関する研究

研究代表者 小林眞司 神奈川県立こども医療センター 部長

研究要旨

平成 22～23 年度、症候性頭蓋縫合早期癒合症（クルーズン/アペール/パイファー/アントレー・ビクスラー症候群）に対して、臨床症状、治療時期および方法を記載した「治療のための指針」を作成するとともに、治療方法における 2 つの問題、すなわち顔面骨低形成に起因する致死的な睡眠時無呼吸に関する機能的問題と顔貌に関する整容的問題の治療を開発した。

まず、睡眠時無呼吸症状に対する機能的問題を解決するために、「顔面骨延長法」に用いる新規の「ハイブリッド型顔面骨延長システム」を開発し、クルーズン症候群 4 症例、アペール症候群 1 症例に臨床応用した。本システムにより従来 2-3 回行われていた長時間の手術（10-20 時間）が 1 回で済むと予想され、社会的・経済的負担の軽減に大きく寄与することが期待される。今後、高度先進医療の申請を予定している。次に、顔貌変形などの整容的問題に対しては、従来からの自己組織移植方法は、侵襲が大きく患児の大きな負担となっている。これを解決するために、個人情報保護に最大限の配慮をしつつ、ヒト弾性軟骨の軟骨膜より世界で初めて軟骨間葉系幹細胞を分離・培養し、再生医療により軟骨を再生することに成功した（PNAS, 2011）。この「軟骨幹細胞による軟骨再生療法」は、軟骨膜組織から極めて少ない侵襲で軟骨細胞を増やすことにより軟骨組織増量が可能であり、本症候群に対して有効な治療法になり得ることが期待される。さらに、細胞調整室（Cell Processing Center : CPC）を使用することにより、臨床応用を目指している。大動物での研究を行い、厚生労働省「ヒト幹細胞指針」に準拠したプロトコールを作成中である。

本症候群は、成人に至るまで多くの外科的治療を必要とし、患児の苦痛だけでなく、社会的・経済的な負担は極めて大きい。「ハイブリッド型顔面骨延長システム」と「軟骨幹細胞による軟骨再生療法」を駆使することにより、比較的速やかに治療の改善が図られることが期待される。

## 研究分担者氏名

黒澤健司 神奈川県立こども医療センター 部長

安達昌功 神奈川県立こども医療センター 部長

伊藤進 神奈川県立こども医療センター 部長

谷口英樹 横浜市立大学医学部 教授

前川二郎 横浜市立大学医学部 准教授

## 研究協力者氏名

武部貴則 横浜市立大学医学部 助手

矢吹雄一郎 横浜市立大学医学部 医員

水野満 横浜市立大学医学部 大学院生

杉本孝之 神奈川県立こども医療センター

菅原順 神奈川県立こども医療センター

錦織岳志 神奈川県立こども医療センター

## A. 研究目的

本研究は、症候性頭蓋縫合早期癒合症における治療指針の作成および致死的な睡眠時無呼吸に対する「顔面骨延長法」と新規治療法である「軟骨再生療法」の開発を目的とする。

クルーズン/アペール/ファイファー/アントレー・ピクスラー症候群に代表される症候性頭蓋縫合早期癒合症は極めて低い頻度にもかかわらず、症状は複雑で致死的なものまで多彩である。専門的・集学的治療を必要とするが、本邦において治療時期や方法は統一されていないのが現状である。治療方法・時期が記載された「標準化された治療指針」が、全ての疾患に寄与するところは大きい。

治療の中でも、顔面骨の低形成に起因する睡眠時無呼吸と顔貌に関する整容的問題は、国内外においても適切な治療方法と時期が確立されていない。致死的な睡眠時無呼吸に対しては、顔

面骨延長法が有効であり、これまでに多くの延長装置が開発され使用されてきたが、未だに確立された方法はない。具体的には、延長方向と延長距離の両者を制御することができていない。我々は、これらの問題点を解決するために延長距離と方向を共に制御できる新しい顔面骨延長システムを開発する。

一方、成長終了後の顔貌に関する整容的問題に対しては、組織を増量するために自家骨あるいは自家軟骨が用いられているが、採取時の浸襲が大きく、患児にとり痛みが大きな負担となってきた。これらの問題点を解決するために「再生医療」による「軟骨間葉系幹細胞」を分離・培養し、成体内に移植することにより軟骨を再構築することに成功した。極めて少ない浸襲で組織増量が可能であり、さらなる特性解析を行う。一方、臨床応用を目指すために、研究分担者が所属する横浜市立大学付属病院の細胞調整室 (Cell

Processing Center:CPC) 内で医療グレードの軟骨再生を行い、「ヒト幹細胞指針」申請を目指す。

## B. 研究方法

### (1) 頭蓋縫合早期癒合症に対する治療指針の作成

クルーズン/アペール/ファイファー/アントレー・ビクスラー症候群に対する治療指針の作成に関して、症候群ごとに遺伝形式や詳細な特徴は異なるが、各症状は硬組織が原因となっていることが多く共通する症状もある。これらのことをふまえた上で、4 症候群に対する総論と各論に分けて記載し、適切な治療時期を視覚化するために生後から成人に至るまで経年的図表化を行う。

### (2) 新しい治療法の開発

#### a. 新しい「ハイブリッド型顔面骨延長システム」の開発

企業と協同して新しい「ハイブリッド型顔面骨延長システム」のための新しい「顔面骨延長装置」を開発する。平成 22 年 3 月に神奈川県立こども医療センター倫理委員会承認の下に、臨床応用を行う。年齢により頭蓋顔面の大きさが異なるために、就学前（6 歳未満）と就学後（6 歳以上）の症例に合わせて「顔面骨延長装置」を直径 15mm と 20mm の 2 種類を作製して使用する。方法は、新規「3 次元角度可変型顔面骨延長装置」を創外型骨延長装置と併用し、術後における延長方向の制御は創外型で行い、延長距離の制御は 3 次元角度可変型の創内型骨延長装置で

行う。

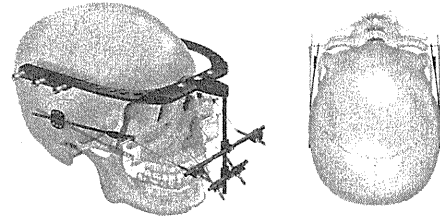


図 1 新規開発した「ハイブリッド型顔面骨延長システム」

#### b. 「軟骨間葉系幹細胞」を用いた軟骨再生療法の開発

基礎的な基盤技術の確立と臨床応用へ向けたアプローチを目指す。

##### ・「軟骨間葉系幹細胞」の基礎的な特性解析

ヒト弾性軟骨における軟骨間葉系幹細胞の分離・同定を、低侵襲操作で臨床的に採取が可能な耳介軟骨膜部を対象として試みる。また、分離したヒト軟骨間葉系幹細胞の操作技術を検討し、臨床応用の可能な優れた弾性軟骨再構築法の開発を行う。さらに、軟骨間葉系幹細胞と足場材料を利用した 3 次元形態を有する再生軟骨の再構築を行う。すなわち、コラーゲンスポンジやその他足場材料を用いることによって「軟骨間葉系幹細胞」を材料として、3 次元形態を有するヒト軟骨を培養系あるいは生体内において再構築させるための手法を開発する。

##### ・「軟骨間葉系幹細胞」を用いた臨床応用へ向けた医療グレードの軟

## 骨再生療法の開発

ヘルシンキ宣言の趣旨を尊重して、個人情報保護に最大限の配慮をしつつ、我々が開発した技術を応用して10名の患者から採取した「軟骨間葉系幹細胞」を培養する。この細胞を用いて、症候性頭蓋縫合癒合症の中顔面陥凹に対する隆鼻術などに移植するためのヒト軟骨を安定的に再生する（倫理委員会承認 当センター平成16年4月、横浜市立大学医学部附属病院平成16年3月以降更新）。本年度は「自家軟骨間葉系幹細胞」に対するGMP準拠プロトコール作成や試薬選択など医療応用に向けてより具現化した研究に重点的に取り組むとともに、横浜市立大学付属病院に設置してある細胞調整室（Cell Processing Center:CPC）内でヒト軟骨検体を用いて臨床応用へ向けた自家血清培養法などの医療グレードの操作基盤技術を確立する。また、厚生労働省「ヒト幹細胞指針」の承認を目指す上での根拠となる大動物（イヌ）9頭に頭部顔面、背部および膝関節に移植を行い、詳細な解析を行う。

（倫理面への配慮）

本研究では複数の施設の患者情報・検体を収集するため、個人情報保護には最大限の配慮をする。ヘルシンキ宣言の趣旨を尊重して適正に研究を行い、これを順守する。本研究を開始する際には、「臨床研究に関する倫理指針」、「医療・介護関係事業者における個人情報の適切な取扱いのためのガイドライン」をはじめ、各種指

針・規範を遵守し、研究対象者の人権擁護と個人情報保護に十分配慮した上で研究を実施する必要があることを研究者間で再確認する。個人情報管理者は患者を定められた方法によって匿名化し、オフラインの専用コンピュータ内に情報を一括集積したうえで、このコンピュータを施錠可能なロッカーに保管する。

外科的治療の際の危険性・不利益は既存の手術と同等であり、通常の治療に沿って対象患者・家族に理解を求め同意を得る方法とその範囲（開発・研究名）を記載して、説明文と同意書を添付する。また、軟骨再生の際の検体は廃棄する組織を提供してもらうため、直接本人への危険はない。研究実施機関は連結可能匿名化された組織のみを受け取る。他施設への外部移管に関しても、連結可能匿名化された細胞を送り、その取り扱いには十分に注意を払う。「顔面骨延長装置」に関して、神奈川県立こども医療センター倫理委員会で承認済みである（平成22年3月）。軟骨検体の提供に関しては、2病院にて倫理委員会の承認済みで、更新・継続中である（神奈川県立こども医療センター 平成16年4月1日、横浜市立大学医学部附属病院 平成16年3月29日 承認番号3-74）。

## C. 研究結果

（1）頭蓋縫合早期癒合症に対する治療指針の作成

本症候群に対する治療指針を作成した。

(2) 新しい「ハイブリッド型顔面骨延長システム」の開発

我々は、創外型および創内型骨延長装置の利点を併せ持った延長距離と方向を共に制御できる新しい顔面骨延長システムを開発し、4症例のクルーゾン症候群と1症例のアペール症候群に臨床応用した。術中の合併症はなく、術後の延長中に頭部 X 線規格写真を参考にしながら、理想的な延長距離と方向を制御することができた。

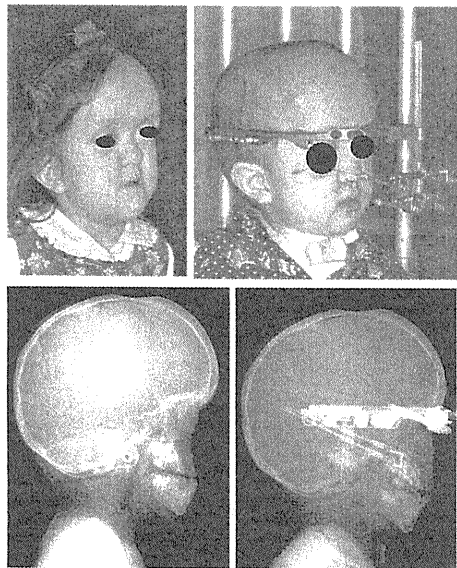
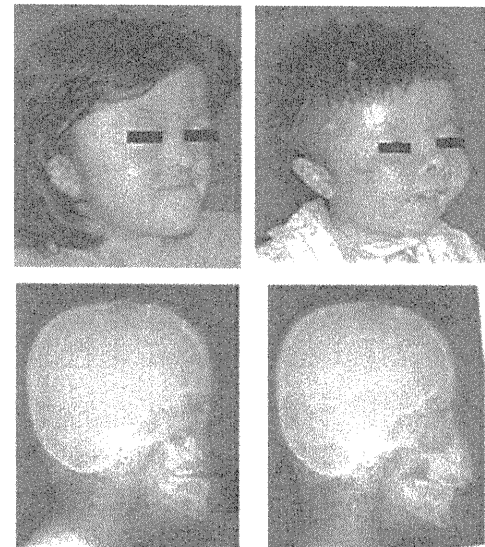
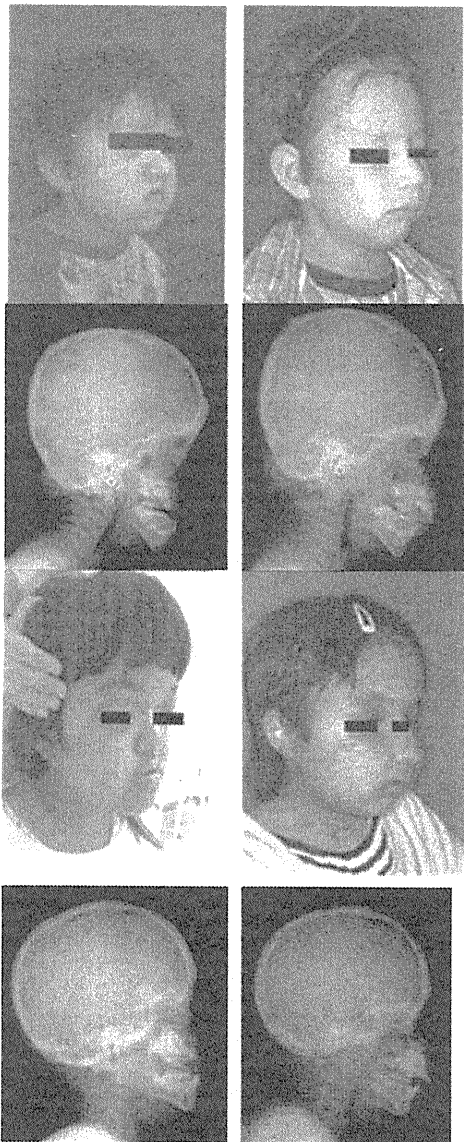
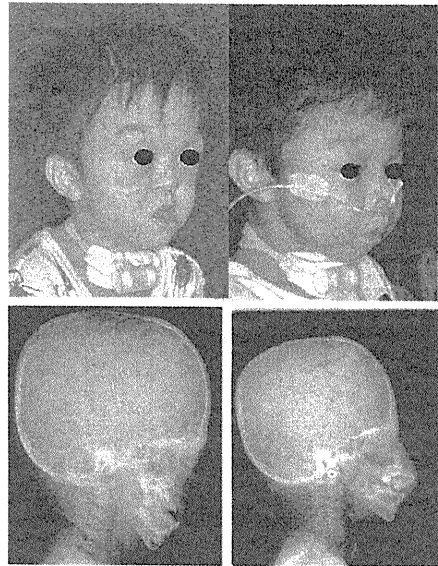




図2 新しい顔面骨延長システムにより外科的治療を行った4症例(左欄上から順に症例1-5 左術前 右術後両親より掲載承諾済み)

b. 「軟骨間葉系幹細胞」を用いた軟骨再生療法の開発

・「軟骨間葉系幹細胞」の基礎的な特性解析

ヒト耳介軟骨膜中に存在する、高い増殖能、軟骨・脂肪・骨分化能、自己複製能、組織再構築能を兼ね備えた軟骨間葉系幹細胞を同定し、ヒト弾性軟骨組織を長期的に再構築できることを明らかにした。

・「軟骨間葉系幹細胞」を用いた臨床応用へ向けた医療グレードの軟骨再生療法の開発

細胞調整室でのハンドリングは順調に行われた。「軟骨間葉系幹細胞」における試薬類は、全て医療グレードの医薬品に置き換えても散骨を再生することができた。また、自家血清にても培養することが可能であった。大動物(イヌ)における実験では、イヌの耳介から採取された軟骨細胞、軟骨細胞ともに良好に増殖し、軟骨分化誘導を施行できた。さらに、弾性軟骨再生だけではなく、関節軟骨への移植にも成功した。

#### D. 考察

(1) 頭蓋縫合早期癒合症に対する治療指針の作成

治療の質は日進月歩であり、不断の更新が必要であると考えられた。

#### (2) 新しい治療法の開発

a. 新しい「ハイブリッド型顔面骨延長器」の開発

本システムは、既存延長装置の多くの問題点を解決するために開発された。本システムの利点は、1. 20-30mm以上の距離を延長することができるため、過矯正(overcorrection)が可能である。結果として、手術回数を少なくすることができる。2. 3次元的に角度を変えることができる創内型骨延長装置は、たとえ左右対称に固定されていなくても、術後に方向の制御が可能である。先天的に左右非対称な症例にも応用可能である。3. 創内型の前方の固定はKirschner wireであるため、固定のためのthe body of zygomaの面積を必要としない。たとえ頬骨が低形成であっても取り付けることができる。4. consolidation期間を待たずに、延長終了直後に創外型骨延長装置を抜去することができる。5. 両側の頬骨を貫通するKirschner wireにより脆弱なzygomaticomaxillary sutureの骨折を予防することができる。6. 抜去は容易であり、頭皮冠状切開を必要としない。このように、本システムは多くの利点があり、ほぼ全ての頭蓋縫合早期癒合症に対して適応があると思われる。特に良い適応は、多数回の再手術のために瘢痕が強い症例や、延長量が20mm以上になる症例などであると考えられた。本法により従来2-3回行われていた手術が1回で済み、社会的・経済的負担の軽減に大きく寄与し、今後の標準術式に成り得ると考えられた。

b. 「軟骨間葉系幹細胞」を用いた軟骨再生療法の開発

・「軟骨間葉系幹細胞」の基礎的な特性解析

我々が開発した低侵襲操作で採取可能な軟骨間葉系幹細胞による簡便な軟骨再生技術は、従来法における課題を克服できるばかりか、成長に応じた追加注入も容易に可能である。したがって、単純な形状の小組織の欠損に基づく小児先天奇形に対する治療戦略が確立されただけでなく、耳や鼻のような複雑な構造を有する大型の弾性軟骨組織を再構築するために不可欠となる足場材料の開発を行い、本幹細胞と組み合わせることによって弾性軟骨組織を再構築させることに成功した。今後、本足場材料の臨床応用の可能性が検討され、大型で複雑な形態に成形するための技術開発がなされれば、多種多様な臨床ニーズに合わせた弾性軟骨組織の再構築を行う上で中核技術となることが大いに期待される。

・「軟骨間葉系幹細胞」を用いた臨床応用へ向けた医療グレードの軟骨再生療法の開発

臨床応用するためには、細胞調整室内で、すべて医療グレードのもので製造しなければならない。我々は、すでに、これらのハードルを越えているが、厚生労働省「ヒト幹細胞指針」の承認を目指す上で、製造管理として培養行程、品質管理として原料や資材から製品の保管、試験行程などの管理を行い、

それを明記するプロトコールと手順書の作成がほぼ終了した。来年度に提出予定である。一方、「軟骨間葉系幹細胞」は関節軟骨修復のための極めて有効なシーズになることが判明し、整形外科と共同研究を加速する予定である。

E. 結論

症候性頭蓋縫合早期癒合症の機能的問題と顔貌に関する整容的問題を解決するために、「ハイブリッド型顔面骨延長システム」と「軟骨幹細胞による軟骨再生療法」を開発した。前者はすでに臨床応用され、良好な成績を挙げている。後者は、臨床応用可能なところまで来ている。本症候群は、成人に至るまで多くの外科的治療を必要とし、患児の苦痛だけでなく治療に対する社会的および経済的な負担は極めて大きい。この2つの治療法を駆使することにより、比較的速やかに治療の改善が図られることが期待される。

F. 健康危険情報 特になし。

G. 研究発表

1. 論文発表

1. Shinji Kobayashi, Takanori Takebe, Midori Inui, Sayaka Iwai, Hiroomi Kan, Yun-wen Zheng, Jiro Maegawa, Hideki Taniguchi Reconstruction of human elastic cartilage by a CD44<sup>+</sup>CD90<sup>+</sup>stem cell in the ear perichondrium. Proc Natl Acad Sci USA, 108 (35):14479-14484,

2011

2. Shinji Kobayashi, Takanori Takebe, Mitsuru Mizuno, Jiro Maegawa, Hideki Taniguchi Presence of cartilage stem/progenitor cells in adult mice auricular perichondrium PLoS ONE 2011 6(10): e26393. doi:10.1371
3. Shinji Kobayashi, Takeshi Nishiouri, Jiro Maegawa, Takashi Hirakawa, Toshihiko Fukawa. A novel craniofacial osteogenesis distraction system enabling control of distraction distance and vector for the treatment of syndromic craniosynostosis J of Craniofacial Surgery 2012 23(2) 422-425
4. Shinji Kobayashi, J Maegawa Ear elevation using two-tiered costal cartilage on the same side as the reconstructed framework. J Craniofac Surg. 2011 22(5):1796-9.
5. Shinji Kobayashi, Mari Tanaka, Yukie Ohashi, Yukichi Tanaka, Jiro Maegawa. Functional reconstruction of epignathus with cleft palate using part of a mature teratoma. The Cleft Palate-Craniofacial J 2011 in press
6. Takanori Takebe, Shinji Kobayashi, Hiroomi Kan, Hiromu Suzuki, Mitsuru Mizuno, Yuichiro Yabuki, Takuro Adegawa, Tomohiko Yoshioka, Junzo Tanaka, Jiro Maegawa, Hideki Taniguchi. Human elastic cartilage engineering from cartilage progenitor cells using rotating wall vessel bioreactor. Transplantation Proceedings 44(4):1158-61, 2012
7. Takebe T, Sekine K, Suzuki Y, Enomura M, Tanaka S, Ueno Y, Zheng YW, Taniguchi H: Self-organization of human hepatic organoid by recapitulating organogenesis in vitro. Transplant Proc, in press
8. Sekine K, Takebe T, Enomura M, Matsui C, Tanaka H, Taniguchi H: Regenerative medicine approach as an alternative treatment to islet transplantation. Transplant Proc, in press
9. Takebe T, Koike N, Sekine K, Enomura M, Ueno Y, Zheng YW, Taniguchi H: Generation of human vascular network in vitro. Transplant Proc, in press
10. Sekine K, Takebe T, Suzuki Y, Kamiya A, Nakauchi H, Taniguchi H. Highly efficient generation of definitive endoderm lineage from human induced pluripotent stem cells. Transplant Proc, in press
11. Li B, Zheng YW, Sano Y, Taniguchi H : Evidence for mesenchymal-epithelial transition associated with mouse hepatic stem cell differentiation . PLoS ONE 6(2): e17092.
12. Kurosawa K, Masuno M, Kuroki Y. Trends in occurrence of twin births in Japan. Am J Med Genet Part A 2012 158A 75-77.
13. Kurosawa K, Tanoshima-Takei M, Yamamoto T, Ishikawa H, Masuno M, Tanaka Y, Yamanaka M. Sirenomelia

with a de novo balanced translocation 46,X,t(X;16)(p11.2;p12.3). Cong Anom in press

14. Adachi M, Soneda A, Asakura Y,

Muroya K, Yamagami Y, Hirahara F. Mass Screening of Newborns for Congenital Hypothyroidism of Central Origin by Free Thyroxine Measurement of Blood Samples on Filter Paper. European Journal of Endocrinology in press

15. Adachi M, Asakura Y, Muroya K, Tajima T, Fujieda K, Kuribayashi E, Uchida S. Increased Na reabsorption via the Na-Cl cotransporter in autosomal recessive pseudohypoaldosteronism. Clin Exp Nephrol 14,228-32, 2010.

16. 鮑智伸、小林眞司、錦織岳史、前川二郎、府川俊彦

冠状切開を用いない梨状口縁骨切り術を行った Antley-Bixler 症候群の一例  
日本形成外科学会雑誌 31, 231-237, 2011

17. 小林眞司、谷口英樹

ヒト耳介弾性軟骨間葉系前駆細胞の特性解析 MATERIALS INTEGRATION23, 43-48, 2010

18. 小林眞司、谷口英樹

軟骨再生医療: こどもの心をいやす医療に向けて BIO INDUSTRY 18 (11),32-37,2011

19. 伊藤進、小林眞司

矢状縫合早期癒合症に対する手術 NS NOW 11, メジカルビュー社, 99-105, 2010

20. 伊藤進

クルーズン症候群、症候群ハンドブック中山書店 97,2011

21. 黒澤健司 確定診断とその進め方 遺伝子医学 MOOK 別冊「遺伝カウ

セリングハンドブック」メディカルドウ 58-9, 2011

22. 黒澤健司 形態異常の記載法-写真と用語の解説 鼻と人中 小児内科 42(8),1298-1315, 2010

23. 黒澤健司 細胞遺伝学的診断のアルゴリズム 日本臨牀 68(Suppl 8),170-176, 2010.

24. 黒澤健司 外表奇形 小児内科 42:1123-1125, 2010.

25. 黒澤健司

先天奇形、先天奇形症候群、Dysmorphology 遺伝子医学MOOK別冊「遺伝カウンセリングハンドブック」メディカルドウ 76-9, 2011

26. 黒澤健司

予想外の結果が得られた場合: 次世代シーケンス 遺伝子医学 MOOK 別冊「遺伝カウンセリングハンドブック」メディカルドウ 345-7, 2011

27. 谷口英樹

臨床応用に向けた幹細胞操作法開発における現状と課題 Frontiers in Gastroenterology メディカルレビュー社 16(1):62-71, 2011

2. 学会発表

1. 小林眞司 鮑智伸 錦織岳史 前川二郎 平川崇 府川俊彦

延長距離と方向を制御できる新しい顔面骨延長システム第 54 回 日本形成外科学会総会 徳島 2011.4.13-15

2. 小林眞司 武部貴則 管博臣 水野満 矢吹丈一郎 岩井さやか 乾翠 鄭 允文 上野康晴 前川二郎 谷口英樹 ヒト耳介由来の弾性軟骨前

- 駆細胞を用いた軟骨再生療法の開発  
 第10回日本再生医療学会総会  
 3. 菅原順 小林真司 杉本孝之  
 中顔面の低形成に対し内固定型骨延長器を用いた1例 第7回  
 Craniosynostosis 研究会 東京  
 2011.7.16  
 4. 杉本孝之 小林真司 菅原順 上野龍 伊藤進  
 Craniosynostosis syndrome における  
 Cervical spine anomalies の検討 第7回  
 Craniosynostosis 研究会 東京  
 2011.7.16  
 5. 鮑智伸, 小林真司, 錦織岳, 平川崇,  
 府川俊彦 Antley-Bixler 症候群の1例  
 第27回 日本頭蓋顎顔面外科学会  
 東京 2009.11.19  
 6. 伊藤進、関戸謙一、山口和郎：矢状  
 縫合早期癒合症に対する骨切除を主  
 とする術式についての検討。第6回  
 craniosynostosis 研究会 大阪, 2010  
 7. 伊藤進, 関戸謙一, 佐藤 博信, 小  
 林真司  
 多縫合の頭蓋縫合早期癒合症に対す  
 る、前方および側方への骨延長器法手  
 術 日本脳神経外科学会第70回学術総  
 会、2011年10月、横浜  
 8. Kurosawa K, Enomoto K, Furuya N,  
 Ishikawa A, Tominaga M, Wada T,  
 Masuno M, Kuroki Y. Estimation of  
 prevalence of malformation syndrome by  
 population-based birth defects monitoring  
 system in Japan. European Human  
 Genetics Conference 2011. 2011.5.28-31.  
 Amsterdam RAI, The Netherlands.  
 9. 黒澤健司、石川亜貴、和田敬仁、小  
 坂仁 Multiplex ligation-dependent  
 probe amplification (MLPA)の臨床応用  
 第53回日本小児神経学会 2011.5.26-27.  
 横浜  
 10. 黒澤健司、榎本啓典、古谷憲孝、  
 石川亜貴、富永牧子、和田敬仁、升野  
 光雄、黒木良和 先天異常モニタリン  
 グ調査および遺伝外来受診例による  
 先天奇形症候群発生頻度の推定 第  
 114回日本小児科学会 2011.8.12-14.  
 東京  
 11. 石川亜貴、田中藤樹、重富浩子、  
 続晶子、黒澤健司 頭蓋骨早期癒合を  
 呈した7番染色体短腕中間部欠失の女  
 児例. 第56回日本人類遺伝学会  
 2011.11.9-12. 千葉  
 12. 黒澤健司 希少難病と小児病院遺  
 伝科 公開シンポジウム・成果発表会  
 「難治性疾患の克服に向けて」  
 2011.7.10. 東京  
 13. 黒澤健司 Clinical Dysmorphology  
 —医療における Dysmorphology の重要  
 性— 横浜市立大学 大学院医学セ  
 ミナー 2011.7.1.横浜  
 14. 黒澤健司 遺伝医療における  
 Dysmorphology 第47回遺伝医学研究  
 会 2010.11.26 東京女子医大  
 15. 水野満、小林真司、武部貴則、鈴  
 木啓、村田駿介、矢吹雄一郎、安村和  
 則、前川二郎、谷口英樹  
 イヌ耳介由来軟骨幹／前駆細胞を用い  
 た関節軟骨再生療法の開発

第 152 回日本獣医学会学術集会、大阪  
2011.9.19-21

16. Hiromu Suzuki, Shinji Kobayashi,  
Takanori Takebe, Mitsuru Mizuno,  
Yuichiro Yabuki, Kazumusa Yasumura,  
Syunsuke Murata, Jiro Maegawa, Hideki  
Taniguchi Identification and utilization  
of human cartilage stem cells from the ear,  
12th Congress of the Asian Society of  
Transplantation, Korea, Sep 24-28, 2011

17. Takebe T, Sekine K, Fujiwara R,  
Matsui C, Enomura M, Tanaka H, Koike  
N, Taniguchi H

Engineering of vascularized human  
hepatic tissue. The 12th Congress of the  
Asian Society of Transplantation  
Sep.25-28,2011 Seoul, Korea

18. Takebe T, Sekine K, Enomura M,  
Zheng YW, Taniguchi H

Self-assembling Hepatic organoid  
formation in vitro. The 12th Congress of  
the Asian Society of Transplantation  
Sep.25-28,2011 Seoul, Korea

19. 谷口英樹:幹細胞研究の形成外科  
領域への応用 第19回日本形成外  
科学会基礎学術集会 特別講演  
Sep. 16-17. 2010 横浜

20. 武部貴則、関根圭輔、江野村允宏、  
上野康晴、鄭 允文、谷口英樹

Self-organizing hepatic organoid  
formation in vitro 第47回日本移植

学会総会 Oct.4-6,201110.仙台

G.知的財産権の出願・登録状況

1. 特許取得  
なし
2. 実用新案登録  
なし
3. その他  
なし

## 資料1 頭蓋縫合早期癒合症 治療指針

Craniosynostosis Syndrome の治療は呼吸・循環・成長・発達・感覚器・心理精神・内分泌・遺伝など多くの領域にわたる全身管理を要し、その症状は軽度なものから致命的なものまで多彩である。治療に際して注意すべき多くの項目があり遺伝形式や詳細な特徴は異なるが、各症状は硬組織が原因となっていることが多く共通する症状もある。治療者の立場から各症状の概要を総論と各論に分けて検討した。

### I 総論

#### ・頭蓋

##### 1.頭蓋縫合早期癒合

治療の対象となる早期癒合症の有無、早期縫合部位の確認を行う。癒合時期が早期であればあるほどその後の症状は重症となる傾向があり、早期癒合の時期、程度を推測することは重要である。まれに複数の骨縫合が同時に早期癒合を来さず、経月・経年の時間差をもって早期骨癒合をきたすことがあり経過観察が必要である。評価はCTや骨シンチグラフィなど複数の所見から総合的に判断する。

##### 2.水頭症

頭頂後頭部から後頭蓋窩にかけてのくも膜下腔狭小化による髄液循環障害、中脳水道狭窄、頸静脈孔の骨狭窄・骨変形による髄液吸収障害が原因として考えられる。頸静脈孔の骨狭窄・変形は頸静脈からS状静脈が狭窄し静脈圧亢進が進み、更には側副血行である頭皮静脈の怒張を引き起こす。脈絡膜の髄液産生は一般的に正常であると考えられている。V-P

シャント術を施行する際には、頭蓋顔面手術を考慮し骨切り線や骨延長器などの妨げにならないようにする。

##### 3.Chiari 奇形

小脳、橋および延髄の一部が大孔を通過して脊椎管内に入り込んだ状態を指す。Craniosynostosis Syndromeで見られる Chiari 奇形は通常と異なり、ラムダ縫合などの早期癒合により後頭蓋窩が狭小化している場合が多く、後頭蓋容積の減少が原因として考えられる。Apert 症候群よりも Crouzon 症候群に多いとされている。頭蓋から頸部にかけての矢状断面CT、MRIの評価が有用である。

##### 4.その他の合併症

他の脳神経外科的疾患（クモ膜嚢胞、sinus pericranii、もやもや病など）にも十分注意を払う。

評価) X線撮影(正面(A-P/P-A)、両側面、両斜位、Town)、CT(3D-CT)、MRI、骨シンチグラフィ、脳血流シンチグラフィ  
治療) Craniosynostosis Syndromeにおいて先にシャントやると頭蓋が発達しない可能性があるシビアなキ

アリは先に手術を行う。腹臥位になるため。先前頭骨を出すと腹臥位にすることができないため。

## ・頭蓋頸椎移行部

### 1.環軸椎脱臼

注意すべき項目の一つで時に致死性である。主に軸椎の歯突起が脊髄を直接圧迫することで無呼吸・四肢麻痺をおこす。原因としては a. 環椎横靭帯など歯突起を支持している靭帯の異常 b. 歯突起の形態異常 c. a.b の混合型が考えられる。前屈位で増強することが多く、睡眠時や麻酔導入中など無意識状態で注意を要する。頭蓋 X 線規格写真にて環椎-歯突起間距離 (Atrantodontal interval:ADI) や歯突起-環椎後弓間距離 (Space available for the spinal cord:SAC) を計測する。SAC を直接計測するのが望ましいが、ADI も相対的指標になり、成人で 3mm、小児の場合、ADI が 4.5mm ~ 5mm 以上で異常と判断する。前屈位と後屈位の差が重要で、頭蓋 X 線規格写真にて脊椎管前後径を計測する Instability index も有用である。異常が疑われる場合は矢状断面頭蓋底-頸髄 MRI にて頸髄・延髄への圧迫の程度や支持靭帯の異常などを確認する。CT では回旋性偏位を把握できる。なお、頸椎癒合 (椎体と椎弓板癒合を含む) もよく認められるが、環軸椎脱臼に比べ大きな問題はないと思われる。

### 2. 頭蓋底陥入症

後頭骨が低形成のため、大孔縁が後

頭蓋窩に陥入した状態である。評価法は Chamberlain 線など多くの基準線がある。疑われる場合は MRI にて確認する。

### 3. 脊髄空洞症

Chiari 奇形に合併しやすい。Chiari 奇形などに代表される髄液流通障害が空洞発生の基盤になると考えられている。評価) X 線撮影 (頭蓋底-頸椎正面、側面前屈位・中間位・後屈位)、矢状断面頭蓋底-頸椎 CT (3D-CT)、矢状断面頭蓋底-頸髄 MRI

#### ・喉頭気管

Congenital Anomalies は新生児の 0.47%, Congenital Laryngotracheal Anomalies は

その内の 0.3%。喉頭は新生児では成人よりも 3 椎体分だけ高く位置しており、舌骨の直下にある

支配神経 運動： 輪状甲状筋以外の全ての喉頭筋

知覚： 声帯ヒダより上方の喉頭粘膜 声帯ヒダより下方の喉頭粘膜 反回神経の最終枝である下喉頭神経

Laryngeal Anomalies

Laryngeal Atresia

Laryngeal Hypoplasia

Laryngomalacia : Congenital Laryngotracheal Anomalies 全体で一番多く 75% を占める

組織学上弾性繊維の数の減少が見られる

◆ 先天性では最も頻度が高い。(50 ~ 60%) 出生直後にみられることもあるが、4 週ごろに吸気性喘鳴を来す



ことが多い。声門上組織が柔弱なため、吸気時に声門上部構造物が喉頭内に引き込まれる。喘鳴は仰臥位で強く、腹臥位で減弱。号泣時、哺乳時に増強。鳴き声は正常。

◆ ほとんどの場合、経過観察。80%が生後8ヶ月以内に改善する。胃食道逆流が高率(60~80)に合併。合併症は逆流性食道炎、tracheomalacia、声門下狭窄、vascular compression

#### ◆ 声門上部形成術

Vocal Cord Paralysis :2番目に多く10%を占める

◆ 2番目に多く(20%)、片側性のことも両側性のこともある。生後4週目までに出現することが多い。先天性では半数に中枢神経系異常を伴う。後天性の原因は出生時外傷とキアリ奇形が多い。両側性の場合、吸気性喘鳴、陥没呼吸。約50%に自然寛解をみる。

#### ◆ 声門開大術

Laryngeal Stenosis: Congenital subglottic stenosisは3番目に多い

定義：新生児の声門下腔は4.5mm~5.0mmで4.0mm以下をいう

◆ 3番目に多く(10%)、1才以下では気切を行うことが最も多い疾患。声門下腔が4mm以下を指す。生後数週間で喘鳴をきたす。

Laryngeal Web

Laryngeal Cleft

Tracheal Anomalies

8週で組織学的に軟骨が認められ、9週でtracheal ringsができはじめる。

tracheal and bronchial cartilageは24週で完全に形成される

normal tracheal ringsはcricoidからcarinaまで16~20ringある。右主気管支は3~5ringで左主気管支は9ring

Congenital Tracheal stenosis : 完全なringのあるstovepipe deformity。中央付近でringが拡張するhourglass deformity。次第に細くなるcarrot shaped trachea

Net-like deformity

Cartilage plate defects

Abnormal Cartilage Ring size and number

Tracheal Cartilaginous Sleeve : 膜性壁は正常も以上もあり得る

Tracheomalacia : 呼気でcollapseする

Bronchial Anomalies

Bronchomalacia

・顔面

#### 1. 耳鼻科

a.睡眠時無呼吸：症状の程度により早急な処置を要する。原因としては上顎低形成に起因する上気道閉塞(アデノイド、扁桃肥大、舌根沈下、軟口蓋による閉塞など)、後鼻孔狭窄、Chiari奇形による脳幹・呼吸中枢の圧迫などが考えられる。低O<sub>2</sub>、高CO<sub>2</sub>により肺動脈の収縮をきたし右心系に負荷がかかり、重症例では肺性心、心肥大を伴うことがある。睡眠時呼吸モニターで評価する。治療は原因の除去が本質的だが、一時的に下咽頭チューブの挿入や気管切開

などの対症療法を行うこともある。Chiari 奇形では減圧術を検討する。

b. 喉頭気管：先天性喉頭気管奇形を合併することがあり、一般的な小児全体での頻度は喉頭軟弱症、声帯麻痺、声門下狭窄の順である。喉頭軟弱症は最も頻度が高く先天性喉頭気管奇形全体で約 50～75%を占める。出生直後にみられることもあるが、4週ごろに吸気性喘鳴を来すことが多い。声門上組織が柔弱なため、吸気時に声門上部構造物が喉頭内に引き込まれる。喘鳴は仰臥位で強く、腹臥位で減弱する。2才程度まで経過観察し、ほとんどの症例が改善する傾向にある。胃食道逆流が高率（60～80%）に合併する。声帯麻痺は2番目に多く約 10～20%を占める。片側性、両側性が存在し生後4週目までに出現することが多い。先天性では半数に中枢神経系異常を伴い後天性の原因は出生時外傷とキアリ奇形が多い。約 50%は自然寛解するといわれている。声門下狭窄は3番目に多く約 10%である。新生児の声門下腔は 4.5mm～5.0mm であり 4.0mm 以下で異常と判断する場合が多い。生後数週間で喘鳴をきたし、1才以下では気管切開を行うことが最も多い疾患である。他に稀だが、気管奇形がある。

c. 副鼻腔の状態：副鼻腔炎の有無、液体貯留の有無など感染源となる可能性のあるものを確認する。

d. 聴力：難聴の有無を出生後、早期に聴力スクリーニングにて行う。難

聴を認めた場合は補聴器の装用が必要となることもある。また、外耳道閉鎖・狭窄 滲出性中耳炎の有無を調べる。

評価) 家人から睡眠時状態の聴取・ビデオ撮影、睡眠時 SpO<sub>2</sub> 計測、apnea hypopnea index の計測、ポリソムノグラフィー、胸部 X 線撮影、頭部 X 線規格写真、X 線撮影 (Waters)、CT、鼻咽腔・喉頭ファイバー検査、心臓超音波検査

## 2. 眼科

a. 視力、眼球突出度、両眼視機能、斜視、角膜の状態、眼底所見、眼脂培養 (感染源としての可能性)。7) 頭蓋骨早期癒合や水頭症による脳圧亢進の評価として眼底所見は重要である。

## 3. 歯科・矯正歯科

a. 齶歯や埋伏歯の状態など感染源の把握。その他口腔内の状態を確認する。

b. 治療計画 顔面硬組織の外科的治療に際しては最も重要な項目の一つである。セファログラム分析などにより矯正歯科や歯科医と十分な検討により決定されなければならない。

c. ブラッシング指導 保護者、患児の協力を要し、最も基本的であるが生涯を通して非常に重要である。

評価) 頭部 X 線規格写真、オルソパントモグラフィー、デンタル撮影、3D-CT

## 4. 整形外科的評価

関節など全身骨格の評価を行う。全身骨レントゲン評価および関節可動域の評価を行う。

## 5. 精神運動発達

外科的治療前に言語、摂食・嚥下機能、発達心理評価は必ず行っておく。発達遅滞が疑われる場合には小児神経科医などの専門医に相談をし、療育訓練などを積極的に取り入れる必要がある。また、精神・心理面において思春期以降に自らの顔面に関する認識が高まり、社会参加を前に大きな心理的葛藤をもたらすこともある。長期的な心理サポート・カウンセリングの必要性も考慮する。

## 6. 遺伝カウンセリング

頭蓋縫合早期癒合を特徴とする奇形症候群の殆どが常染色体優性遺伝病である。突然変異による孤発例が多いが、疾患によっては家族内再発例もあり正確な家族歴の聴取や家族内の軽症例を見落とさないようにする。また、「家族の会」などのサポートグループに関する情報提供も不可欠である。患者家族の意向を確かめながら臨床遺伝専門医への紹介も考慮する。臨床遺伝専門医による遺伝カウンセリングは次子再発リスクの評価のみならずこした遺伝性疾患の医療サービスの根幹をなす。さらに、遺伝子解析を行う前の説明の際も臨床遺伝専門医の参加は不可欠である。

### II 各論

Crouzon 症候群：Crouzon syndrome

定義・概念・病因

頭蓋骨早期癒合、眼球突出、上顎発育不全を主徴とする症候群で1912年フランスのCrouzonが記載した。常

染色体優性遺伝

責任遺伝子座：10q25-q26 責任遺伝子：ほとんどがFGFR2のIg III a/cドメイン（エクソン7-9）に集中している。発生頻度：約1/60000～1.6/100000

症状・診断

頭蓋・顔面：冠状・矢状・ラムダ縫合の一部あるいは全てにおいて早期癒合をみる。頭蓋縫合早期癒合が著しいトップタイプや顔面縫合早期癒合が著しいボトムタイプがある。顔面骨低形成による眼球突出や上顎骨低形成を特徴とする。巨舌、外耳道狭窄・閉鎖、伝音性難聴を認める。

頸部：自験例においてChiari奇形はすべてChiari Iであり39%(7/18)に認められた。そのうち脊髄空洞症の合併は2例であった。外来処置を要さない環軸椎脱臼が6%(1/18)で頸椎癒合は33.3%(6/18)に認められた。

小脳、橋および延髄の一部が大孔を通過して脊椎管内に入り込んだ状態を指す。Craniosynostosis Syndromeで見られるChiari奇形は通常と異なり、ラムダ縫合などの早期癒合により後頭蓋窩が狭小化している場合が多く、後頭蓋容積の減少が原因として考えられる。Apert症候群よりもCrouzon症候群に多いとされている。頭蓋から頸部にかけての矢状断面CT、MRIの評価が有用である。

脊髄空洞症はChiari奇形に合併しやすい。Chiari奇形などに代表される髄液流通障害が空洞発生の基盤になると考えられている。評価) X線撮

影（頭蓋底－頸椎正面、側面前屈位・中間位・後屈位）、矢状断面頭蓋底－頸椎 CT（3D-CT）、矢状断面頭蓋底－頸髓 MRI

四肢：臨床上的表現型において指趾の異常はないことが原則である。しかし近年では責任遺伝子は同じでも橈尺骨癒合を認めたり、表現型の異なる亜型が存在し、他の要因も考えられる。

成長・発達、生命予後：自験例では IQ70 以下の症例は 28%(5/18)であった。

評価

1 新生児科、循環器科 睡眠時無呼吸の評価（ポリソムノグラム、酸素飽和度）睡眠時無呼吸の有無をポリソムノグラム、酸素飽和度により評価する

2 脳神経外科、整形外科 X線撮影（正面（A-P/P-A）、両側面、両斜位、Town）、CT（3D-CT）、MRI、骨シンチグラフィ、脳血流シンチグラフィ、頭蓋から頸部にかけての矢状断面 CT、MRI

3 耳鼻科

治療

1. 頭蓋縫合早期癒合

評価は CT や骨シンチグラフィなど複数の所見から総合的に判断する。

2. 水頭症

V-P シャント術を施行する際には、頭蓋顔面手術を考慮し骨切り線や骨延長器などの妨げにならないようにする

3. Chiari 奇形

4 環軸椎不安定 環軸椎固定術

5 浸出生中耳炎 鼓膜切開術、鼓膜換気チューブ留置術

評価）X線撮影（正面（A-P/P-A）、両側面、両斜位、Town）、CT（3D-CT）、MRI、骨シンチグラフィ、脳血流シンチグラフィ

a. 睡眠時無呼吸：症状の程度により早急な処置を要する。原因としては上顎低形成に起因する上気道閉塞（アデノイド、扁桃肥大、舌根沈下、軟口蓋による閉塞など）、後鼻孔狭窄、Chiari 奇形による脳幹・呼吸中枢の圧迫などが考えられる。低 O<sub>2</sub>、高 CO<sub>2</sub> により肺動脈の収縮をきたし右心系に負荷がかかり、

d. 聴力：難聴の有無を出生後、早期に聴力スクリーニングにて行う。難聴を認めた場合は補聴器の装用が必要となることもある。また、外耳道閉鎖・狭窄 滲出性中耳炎の有無を調べる。

評価）家人から睡眠時状態の聴取・ビデオ撮影、睡眠時 SpO<sub>2</sub> 計測、apnea hypopnea index の計測、ポリソムノグラフィ、胸部 X線撮影、頭部 X線規格写真、X線撮影（Waters）、CT、鼻咽腔・喉頭ファイバー検査、心臓超音波検査

a. 視力、眼球突出度、両眼視機能、斜視、角膜の状態、眼底所見、眼脂培養（感染源としての可能性）。頭蓋骨早期癒合や水頭症による脳圧亢進の評価として眼底所見は重要である。

b. 治療計画 顔面硬組織の外科的治療に際しては最も重要な項目の一つ