Maegawa J, Hosono M, Tomoeda H, Tosaki A, Kobayashi S, Iwai T.Net effect of lymphaticovenous anastomosis on volume reduction of peripheral lymphoedema after complex decongestive physiotherapy. Eur J Vasc Endovasc Surg. 2012;43(5):602-8.

矢吹雄一郎 前川二郎. 【眼瞼の退行性疾患に対する眼形成外科手術】 上眼瞼の退行性(加齢性)疾患 皮膚弛緩症 重瞼部皮膚切除法 PEPARS 51号 62-68,2011.

早川浩生, 青木伸二郎, 廣田誠, 光藤健司, 藤内祝, 前川二郎. CT反転データによるラピッドプロトタイピング(三次元積層光造形モデル)を利用した耳介エピテーゼワックス造形法の一例. 日本歯技 501号 33-40,2011.

大石季美江、前川二郎、三上太郎、山本康、安村和則、細野味里、友枝裕人、矢吹雄一郎、宮前多佳子、横田俊平. 若年性皮膚筋炎に併発した異所性石灰化に対する外科的治療例の検討. 横浜医学, 2011, 62;505-511.

小倉亜紗子, 安村和則, 岩瀬わかな, 久保田豊, 矢吹雄一郎, 前川二郎.顔面皮膚腫瘍切除後の再建における上眼瞼皮弁の利用.形成外科 2011,54; 1033-1039.

前川二郎, 三上太郎, 山本康, 細野味里, 矢吹雄一郎, 戸崎綾子リンパ浮腫治療の新しい展開 四肢慢性リンパ浮腫に対する外科療法と保存療法による新たな治療戦略.. リンパ学 2011. 34; 28-31.

矢吹雄一郎, 前川二郎, 開田恵理子, 大石季美江, 細野味里, 安村和則, 山本康, 三上太郎.リンパ浮腫治療の新しい展開 リンパ管静脈側端吻合術における late patency の検討.リンパ学 2011. 34; 24-27.

早川浩生, 青木伸二郎, 廣田誠, 光藤健司, 藤内祝, 前川二郎. CT 反転データによるラピッドプロトタイピング(三次元積層光造形モデル)を利用した耳介エピテーゼワックス造形法の一例..日本歯技 501 号 33-40, 2011.

鮑智伸、小林眞司、錦織岳史、前川二郎、府川俊彦冠状切開を用いない梨状口縁骨切り術を行った Antley-Bixler 症候群の一例. 日本形成外科学会雑誌. 31;231-237, 2011

岩井俊憲, 前川二郎, 安村和則,大原良仁, 大屋貴志,柴崎麻衣子, 矢島康治, 松井義郎, 藤内祝.吸収性ミニプレートを用いて内視鏡支援下に整復固定した下顎骨関節突起基底骨折の 1 例.日本口腔診断学会雑誌 24;407-412,2011.

2, 学会発表

開田恵理子、矢吹雄一郎、大石季美江、細野味里、安村和則、山本康、三上太郎、前川二郎、戸崎 綾子. 蛍光近赤外線リンパ管造影による下肢リンパ浮腫患者の下肢、体幹リンパ流についての検討. 第 54 回日本形成外科学会総会 2011 年 4 月 徳島

細野味里、矢吹雄一郎、大石季美江、細野味里、安村和則、山本康、三上太郎、前川二郎. 原発性下肢リンパ浮腫における治療法についての検討. 第 54 回日本形成外科学会総会 2011 年 4 月 徳島

矢吹雄一郎、鍵本慎太郎、藤井晶子、大石季美江、友枝裕人、細野味里、三上太郎、前川二郎. 下肢続発性リンパ浮腫におけるリンパシンチグラフィー分類とリンパ管静脈側端吻合術の吻合部開存に関する検討. 第 54 回日本形成外科学会総会 2011 年 4 月 徳島

前川二郎、矢吹雄一郎, 細野味里, 安村和則,

三上太郎，　戸崎綾子．当科のあらたな浮腫治療プロトコールにおける周径変化の統計学的解析についての検討．第35回　日本リンパ学会総会　2011年6月　東京

戸崎綾子、前川二郎、田中寿志．リンパ浮腫に対する超音波画像装置を用いた複合的理学療法の治療効果についての検討．第35回　日本リンパ学会総会　2011年6月　東京

松田菜々絵、戸崎綾子、前川二郎．リンパ管造影によるリンパ管可視化に基づいた徒手リンパドレナージの検討．第35回　日本リンパ学会総会　2011年6月　東京

細野味里、矢吹雄一郎、大石季美江、前川二郎．乳癌術後の続発性上肢リンパ浮腫の対するリンパ機能評価と吻合手術適応の検討．第35回日本リンパ学会総会　2011年6月　東京

細野味里、前川二郎．乳癌術後の上肢リンパ浮腫の治療-リンパ機能評価とリンパ管静脈側端吻合術の適応、結果について．第19回日本乳癌学会　2011年9月　仙台

細野味里、鍵本慎太郎、藤井晶子、矢吹雄一郎、大石季美江、友枝裕人、安村和則、三上太郎、前川二郎．乳癌術後の上肢リンパ浮腫におけるリンパ管静脈吻合術の有効性についての検討　日本マイクロサージャリー学会　2011年11月　新潟

前川二郎、矢吹雄一郎、細野味里、安村和則、戸崎綾子．下肢原発性リンパ浮腫治療における術前急速廃液療法とリンパ管静脈吻合術のそれぞれの浮腫軽減効果に対する検討　日本マイクロサージャリー学会　2011年11月　新潟

友枝裕人　前川二郎　鍵本慎太郎　藤井晶子　矢吹雄一郎　大石季美江　細野味里　安村和則　三上太郎．続発性下肢リンパ浮腫に対するリンパ管静脈側端吻合術－術前リンパシンチグラフィーと術中ICG蛍光リンパ管造影法の比較検討－　日本マイクロサージャリー学会　2011年11月　新潟

前川二郎、安村和則、広富浩一、細野味里、矢吹雄一郎、戸崎綾子．下肢慢性リンパ浮腫における弾性着衣を中心とする保存療法とリンパ管静脈吻合術の検討．第55回日本形成外科学会総会　2012年4月　東京

友枝裕人、鍵本慎太郎、藤井晶子、矢吹雄一郎、細野味里、広富浩一、安村和則、前川二郎．乳癌術後の続発性上肢リンパ浮腫患者における表在リンパ流の検討第55回日本形成外科学会総会　2012年4月　東京

矢吹雄一郎、大石季美江、友枝裕人、細野味里、広富浩一、安村和則、三上太郎、前川二郎．続発性下肢リンパ浮腫に対するリンパ管静脈側端吻合術における術後開存とその規定因子の検証　第55回日本形成外科学会総会　2012年4月　東京

細野味里、藤井晶子、矢吹雄一郎、大石季美江、友枝裕人、広富浩一、安村和則、前川二郎．下肢リンパ浮腫における評価ー三次元形状測定とメジャーによる計測値についての検討．第55回日本形成外科学会総会　2012年4月　東京

細野味里、鍵本慎太郎、藤井晶子、矢吹雄一郎、大石季美江、友枝裕人、広富浩一、安村和則、前川二郎．リンパ浮腫治療でのマニュアルリンパドレナージにおける最適圧の検討．第55回日本形成外科学会総会　2012年4月　東京

J Maegawa, Y Yabuki, H Tomoeda, N Matsuda A Tosaki. Technique, results, and late patency of lymphaticovenous side-to-end anastomosis in peripheral lymphedema. 2011 International Lymphedema Framework. 2011.6. Toronto Canada. Free paper

A Tosaki, N Matsuda, Y Yabuki, J Maegawa. Evaluation of tissue hardness in peripheral lymphedema by ultrasound imaging device with a sensor to measure pressure. 2011 International Lymphedema Framework. 2011.6.Toronto Canada. Free paper.

N Matsuda, A Tosaki, Y Yabuki, J Maegawa. Investigation of manual lymphatic drainage based on visualization of lymph flow with ICG lymphangiography for peripheral lymphedema. 2011 International Lymphedema Framework. 2011.6. Toronto Canada, Free paper.

T Mikami, J Maegawa, Y Yamamoto, K Yasumura, M Hosono, Y Yabuki, K Oishi, E Kaida, and T Satake. ANALYSIS OF LONG TERM PATENCY OF LYMPHATICOVENOUS ANASTOMOSIS TO PRIMARY LYMPHEDEMA BY FLUORESCENCE LYMPHOGRAPHY. 6th Congress of the World Society for Reconstructive Microsurgery. Helsinki Finland 2011.6 Free paper

J Maegawa, Y Yabuki, H Tomoeda, N Matsuda A Tosaki. Technique, results, and late patency of lymphaticovenous side-to-end anastomosis in peripheral lymphedema. 6th Congress of the World Society for Reconstructive Microsurgery. Helsinki Finland 2011.6 Free paper

J Maegawa, M Hosono, H Tomoeda. Technique, results, and postoperative patency of lymphaticovenous side-to-end anastomosis in peripheral lymphedema 23rd international congress of lymphology. 2011.9 Malmo Sweden. Free paper

H Tomoeda, Y Yabuki, H Hosono, K Yasumura, A Tosaki, J Maegawa. Statistical examination lymphaticovenous anastomosis and preoperative complex decongestive physiotherapy for treatment of peripheral lymphedema. 23rd international congress of lymphology. 2011.9 Malmo Sweden. Free paper

M Hosono, H Tomoeda, J Maegawa. A comparison of physical and functional assessment using lymphoscintigraphy in primary and secondary lymphedema. 23rd international congress of lymphology. 2011.9 Malmo Sweden. Free paper.

J Maegawa. Blepharoplasty in senile blepharoptosis -Preoperative measurements and design for skin excision- 21st Japan-China Joint Congress on Plastic Surgery. 2011.11 Fukuoka Japan, Lecture.

H　知的財産権の出願・登録状況
特になし

図１：原発性下肢リンパ浮腫のリンパシンチタイプ別重症度分類

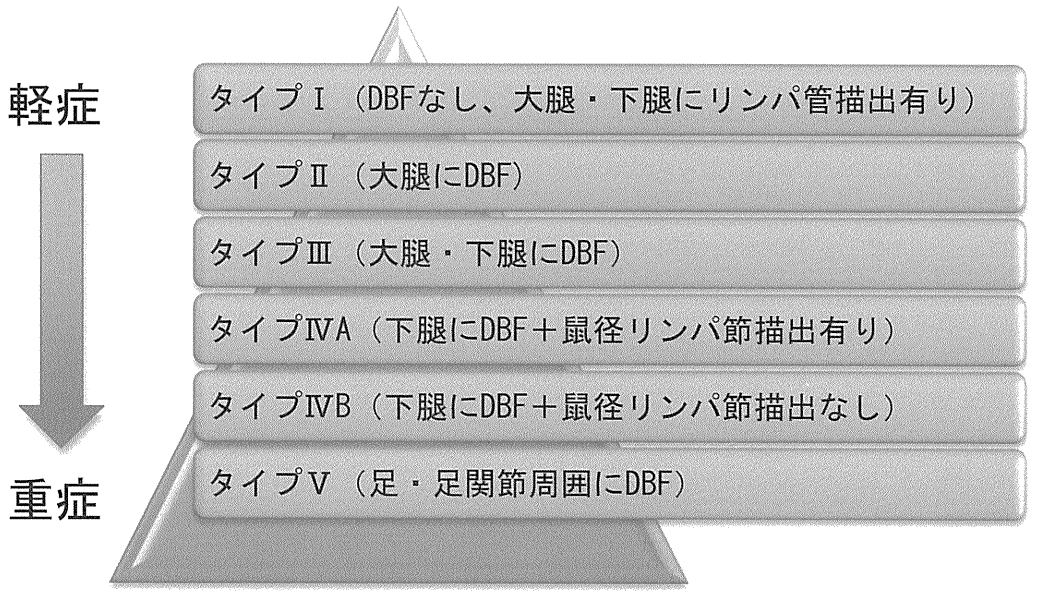

DBF: dermal backflow

図２：原発性リンパ浮腫の新たな治療プロトコール

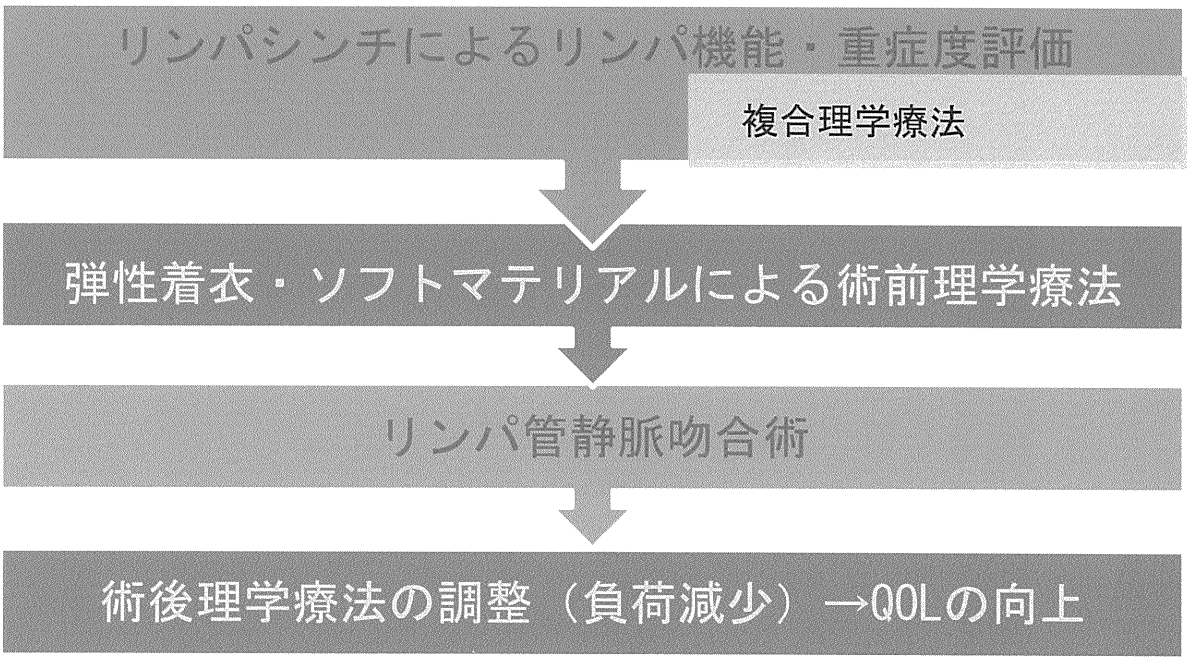

Ⅲ　分担研究報告

厚生労働科学研究費補助金(難治性疾患克服研究事業)

１，上肢原発性リンパ浮腫のリンパシンチグラフィーによる研究-乳癌治療後続発性リンパ浮腫との比較について-

研究分担者　三上太郎　横浜市立大学附属病院　形成外科
研究分担者　井上登美夫　横浜市立大学大学院　放射線医学
研究分担者　雫石一也　横浜市立大学大学院　放射線医学

研究要旨
リンパ浮腫の画像評価分類は過去の文献に散見されるが，それらは発症機転の異なる原発性と続発性リンパ浮腫の区別をつけていないものが多い．しかも、保存的治療あるいは外科的治療の適応に関する判断や予後の予測など実際の臨床に必ずしも結びついたものとなっていない．
当施設では前川がリンパシンチグラフィーによる続発性下肢リンパ浮腫の分類を提唱し，これが国際重症度分類に沿うものであることをすでに報告した．一方、同じく当施設の三上らによる続発性上肢リンパ浮腫のリンパシンチグラフィー分類は、下肢の続発性リンパ浮腫の分類と若干趣の異なる結果が認められた．そこで、上肢原発性リンパ浮腫と考えられた６症例と、続発性上肢リンパ浮腫（手術既往あり）の診断で2004年１月から2010年６月までに横浜市立大学附属病院形成外科を受診した患者でリンパシンチグラフィーを撮影した症例78例とで、臨床症状、経過とリンパシンチグラフィー所見とを比較検討した．
６症例のうち４例は先天性、2例は遅発型の非先天例であった．先天例は国際重症度分類で Stage 2あるいは３であり、リンパシンチグラフィーは手部あるいは前腕と上腕に dermal back flowが認められるものであった．非先天例のうち一例は国際重症度分類で Stage 1 であり、保存的治療のみで軽快したが、残る一例は Stage 3 であり上肢の体積比も２倍を超えていた．
症例数が６例と少ないため、統計学的に有意なデータ解析を行うには至らなかったが、総じて先天性の症例は、画像診断からは重症であることが予想された．

A　研究目的

リンパ浮腫の画像評価分類は過去の文献に散見されるが，それらは発症機転の異なる原発性と続発性リンパ浮腫の区別をつけていないものが多い．しかも、保存的治療あるいは外科的治療の適応に関する判断や予後の予測など実際の臨床に必ずしも結びついたものとなっていない．

当施設では前川がリンパシンチグラフィーによる続発性下肢リンパ浮腫の分類を提唱し，これが国際重症度分類に沿うものであることをすでに報告した．一方、同じく当施設の三上らによる続発性上肢リンパ浮腫のリンパシンチグラフィー分類は、下肢の続発性リンパ浮腫の分類（表１）と若干趣の異なる結果が認められた．そこで、上肢原発性リンパ浮腫と考えられた６症例と癌治療後に発症した続発性リンパ浮腫78例について、臨床症状、経過とリンパシンチグラフィー所見とを比較することにより、外科的治療あるいは保存的治療の適応について予測可能であるか否か検討した．

B　研究方法

対象は、当施設において2010年４月１日より2011年３月31日までに受診した、上肢原発性リンパ浮腫患者６例（初診、再診を問わず）．男女比は男性２例、女性６例であった．年齢

は４歳から 94 歳で平均年齢は 40.7 歳（標準偏差 39.5 歳）であった．６例中４例が先天性であり、うち３例はリンパ管腫を合併していた．非先天性の２例はいずれも遅発型であった(表２)．また、続発性上肢リンパ浮腫（手術既往あり）は、2004 年１月から 2010 年６月までに横浜市立大学附属病院形成外科を受診した患者でリンパシンチグラフィーを撮影した症例 78 例．内訳は男性：1　女性：77．基礎疾患は 78 例．基礎疾患は全例乳癌であった．初診時年齢は 22 歳から 84 歳　（平均：55.5　標準偏差 13.2)

いずれの症例も、初診時に病歴と身体所見（乳癌に対する術側の上肢の浮腫）とから続発性リンパ浮腫と診断した．１例を除く 77 例において腋窩リンパ節郭清の既往があり，残る１例についてはセンチネルリンパ節生検(SNB) が施行されていたが腋窩リンパ節郭清は施行されていなかった．これらについて、リンパシンチグラフィーによる型別分類と臨床症状・臨床経過との関連性を検討した．

（リンパシンチグラフィー ）

左右の第 1-第２指間と第 2-第３指間とに 99m テクネシウムでラベルしたヒト血清アルブミンを皮下注　(0.2m l 、40MBq) した．過去の経験と下肢リンパ浮腫に対するリンパシンチグラフィーの当施設の方法にならい，30 分後と 120 分後にガンマカメラを用いて撮影した．それぞれにおいて腹側と背側像を記録した．

得られた画像を以下のように分類した．まず dermal back flow の認められる部位により５タイプに分類．さらにそれぞれについて鎖骨上あるいは鎖骨下リンパ節が 30 分後の画像で認められているもの，120 分後になってから認められるもの，いずれにおいても認められないものに分類した．

患側のリンパシンチグラフィーにおける異常所見は，リンパ流のうっ滞，側副路の出現，DBF の出現や鎖骨上あるいは鎖骨下のリンパ節像の減少あるいは欠損である．

まず，前川らが既に提唱した下肢のリンパシンチグラフィーのタイプ分類に基づき，DBF の部位によって タイプ Ⅰ　から Ⅴ に分類した．これらをさらに，鎖骨下リンパ節が早期像から認められるもの（sub タイプ E），後期像でのみ認められるもの（sub タイプ L），全く認められないもの（sub タイプ 0) に細分類した．

タイプ Ⅰ

手から鎖骨下リンパ節までリンパ流が線状に認められる．軽度のリンパ流うっ滞や側副路は認められるが DBF が前腕にも上腕にも認められない．タイプ I-E 症例を Figure 1 に示す．

タイプ Ⅱ

軽度のリンパ流うっ滞やが認められ，DBF が注射 30 分後の早期像あるいは 120 分後の後期像で上腕に認められる．タイプ II-L 症例を Figure 2 に示す．

タイプ Ⅲ

顕著なリンパ流うっ滞が認められ，DBF が早期像あるいは (and/or) 後期像において上腕と前腕に認められる．タイプ III-L 症例を Figure 3 に示す．

タイプ Ⅳ

線状のリンパ流がほぼ認められず，リンパのうっ滞が顕著である．DBF が前腕にのみ認められる．タイプ Ⅳ-L 症例を Figure 4に示す．

タイプ Ⅴ

線状リンパ流が認められず，うっ滞像も認められない．DBF が手部のみに認められる．タイプ V-0 症例を Figure 5 に示す．

また，それぞれの タイプ の概略図を Figure 6 に示した

更に，各症例について， International Society of Lymphology の臨床ステージを適用し，関連性について Dunn`s multiple comparison test を用いて比較検討した．

なお、本研究は当該病院倫理委員会の了承を

得ており、また調査検討にあたっては個人情報が漏洩することのないよう配慮した.

C　研究結果

1）浮腫の状態

患肢は右２例、左４例でいずれの症例も片側性であった．また、一例は片側下肢にもリンパ浮腫(原発性)を合併していた(表２).

国際重症度分類(表３)ではStage 1が1例, Stage 2が3例, Stage 3が2例であった.

これまでに施行された治療としては減量術が2例，保存的治療のみが2例．未治療2例であった．うち一例は保存的治療のみで軽快している.

2）リンパシンチグラフィー（表２）

撮影したのは6例中4例．当院では下肢続発性リンパ浮腫と同じプロトコールで, 99mTc-アルブミンを手背の指間皮下に注入後, 30分と120分後に撮影して評価している.

4例中3例はいずれも非患側は正常と思われる所見であったが、4例中2例は dermal back flow (DBF)が手部のみ、残る2例は前腕にも上腕にも認められた．リンパシンチグラフィーを施行しなかった2例のうち一例は一歳児であり、他の一例は先天性の症例でかつリンパ管腫を伴う症例であった.

続発性リンパ浮腫の結果は　タイプ Ⅰ が15例（－E:12, -L:2, -0:1)，タイプ Ⅱ が13例（－E:5, -L:2, -0:6)，タイプ Ⅲ が22例（－E:5, -L:4, -0:13)，タイプ Ⅳ が22例（－E:0, -L:6, -0:16)，タイプ Ⅴが6例（－E:0, -L:0, -0:6）であった．78例全てがいずれかの分類に属し，分類不能症例は認められなかった（表１).

3）体積のデータ

一歳の症例を除いて周径測定などから擬似的に体積を算出できた．最も左右差のある症例では，計算上は健常肢に比較して3倍であった．最も左右差の少なかった症例は保存的治療により自覚症状が軽快し，通院終了となっている.

4）経過

上記の通り，一例は保存的治療のみで軽快し、現在通院終了となっている．残る5例については手術例も含めて，定期的に経過観察中である

D　考察

当施設における上肢原発性リンパ浮腫の症例は，発症時期から先天性と遅発性の2パターンに分類できた．これまでの報告ではこれに青少年期発症の早発性が認められるとされている.

重症度としては，国際分類上の Stage 1 が1例のみで,当施設では重症例が多いと推定された．ただし，リンパシンチグラフィーとの関連性では明確な関連性を認めるには至らなかった．これは症例数が少ないためか，下肢の原発性リンパ浮腫と同様に関連性が認められないのか今のところ不明である.

計測上の体積比では，健常側の二倍を超える症例も認められ，続発性のリンパ浮腫に比較して重症例が多い結果となった．症例数が少ないため統計学的検討には至らないが，症例数が増えた場合には検討事項となるであろう.

治療法としては，保存的治療のみで自覚症状が大きく改善する例もある一方で，皮膚皮下組織の減量術しかできない症例もあった．特に先天性の症例ではリンパ管の低形成が推測されるため，続発性のリンパ浮腫のようにリンパ管静脈吻合術が不可能であることが多いと予測される．こういった症例についてはリンパ管再生医療の進歩が望まれる.

上肢リンパ浮腫では圧倒的に乳癌治療後の浮腫が多く、これらはリンパシンチグラフィーの分類で続発性下肢リンパ浮腫の分類にほぼ従う．病因がまったく異なる原発性上肢リンパ浮腫との単純な比較は難しい．また、上肢原発性リンパ浮腫の手術症例も少なく、治

療法法を検討するにはさらに症例を積む必要がある.

E　結論

原発性上肢リンパ浮腫６症例について臨床症状、身体所見と画像診断の比較検討を行った. 先天性の症例ではリンパ管腫を合併した症例が多く、リンパシンチグラフィーでは手部型が多かった. 健側との体積比は、国際重症度分類で臨床症状が軽い症例では小さかったが、他の全症例は 1.5 倍を超えていた. 乳癌治療後の続発性リンパ浮腫症例とは病因が異なり、現状では治療法などを単純に比較することは難しい.

F　健康危険情報

特記事項なし.

G　研究発表

1, 論文発表

矢吹雄一郎, 前川二郎, 開田恵理子, 大石季美江, 細野味里, 安村和則, 山本康, 三上太郎. リンパ浮腫治療の新しい展開 リンパ管静脈側端吻合術における late patency の検討リンパ学 2011. 34; 24-27.

大石季美江、前川二郎、三上太郎、山本康、安村和則、細野味里、友枝裕人、矢吹雄一郎、宮前多佳子、横田俊平. 若年性皮膚筋炎に併発した異所性石灰化に対する外科的治療例の検討. 横浜医学, 2011, 62;505-511.

前川二郎, 三上太郎, 山本康, 細野味里, 矢吹雄一郎, 戸崎綾子. リンパ浮腫治療の新しい展開 四肢慢性リンパ浮腫に対する外科療法と保存療法による新たな治療戦略. リンパ学 2011. 34; 28-31.

Mikami T, Hosono M, Yabuki Y, Yamamoto Y, Yasumura K, Sawada H, Shizukuishi K, Maegawa J. Classification of lymphoscintigraphy and relevance to surgical indication for lymphaticovenous anastomosis in upper limb lymphedema. Lymphology. 2011 ;44:155-67.

Yasumura K, Mikami T, Yabuki Y, Ooishi K, Hosono M, Yamamoto Y, Iwai T, Maegawa J. Transzygomatic Kirschner wire fixation for the treatment of blowout fracture.
J Plast Reconstr Aesthet Surg. 2012 in press

Minamimoto R, Uemura H, Sano F, Terao H,, Nagashima Y, Yamanaka S,
Shizukuishi K, Tateishi U, Kubota Y, Inoue T: The potential of FDG-PET/CT
for detecting prostate cancer in patients with an elevated serum PSA level.
Ann Nucl Med (2011) 25 pp.21-27

Murano T, Minamimoto R, Uno K, Junnouchi S, Fukuda H, Iinuma T, Tsukamoto E, Terauchi T, Yoshida T, Oku S, Nishizawa S, Ito K, Oguchi K, Kawamoto M, Nakashima R, Iwata H, Inoue T : Radiation exposure and risk-benefit analysis in cancer screening using FDG-PET: results of a Japanese nationwide survey. Ann Nucl Med (2011)25:657-666

Minamimoto R, Theeraladanon C, Suzuki A, Inoue T: Positron EmissionTomography for Future Drug Development. Recent Patents on Medical Imaging, 2011, 1, 137-151

2, 学会発表

開田恵理子、矢吹雄一郎、大石季美江、細野味里、安村和則、山本康、三上太郎、前川二郎、戸崎 綾子. 蛍光近赤外線リンパ管造影による下肢リンパ浮腫患者の下肢、体幹リンパ流についての検討. 第 54 回日本形成外科学会総会　2011 年 4 月　徳島

細野味里、矢吹雄一郎、大石季美江、細野味里、安村和則、山本康、三上太郎、前川二郎. 原発性下肢リンパ浮腫における治療法についての検討. 第 54 回日本形成外科学会総会 2011 年 4 月　徳島

矢吹雄一郎、鍵本慎太郎、藤井晶子、大石季美江、友枝裕人、細野味里、三上太郎、前川二郎. 下肢続発性リンパ浮腫におけるリンパシンチグラフィー分類とリンパ管静脈側端吻合術の吻合部開存に関する検討. 第 54 回日本形成外科学会総会　2011 年 4 月　徳島

前川　二郎、矢吹雄一郎，細野味里，安村和則，三上太郎，　戸崎綾子. 当科のあらたな浮腫治療プロトコールにおける周径変化の統計学的解析についての検討. 第 35 回　日本リンパ学会総会　2011 年 6 月　東京

細野味里、鍵本慎太郎、藤井晶子、矢吹雄一郎、大石季美江、友枝裕人、安村和則、三上太郎、前川二郎. 乳癌術後の上肢リンパ浮腫におけるリンパ管静脈吻合術の有効性についての検討　日本マイクロサージャリー学会　2011年11月　新潟

友枝裕人　前川二郎　鍵本慎太郎　藤井晶子　矢吹雄一郎　大石季美江　細野味里　安村和則　三上太郎. 続発性下肢リンパ浮腫に対するリンパ管静脈側端吻合術－術前リンパシンチグラフィーと術中ICG蛍光リンパ管造影法の比較検討－　日本マイクロサージャリー学会　2011年11月　新潟

矢吹雄一郎、大石季美江、友枝裕人、細野味里、広富浩一、安村和則、三上太郎、前川二郎. 続発性下肢リンパ浮腫に対するリンパ管静脈側端吻合術における術後開存とその規定因子の検証　第 55 回日本形成外科学会総会 2012 年 4 月　東京

T Mikami, J Maegawa, Y Yamamoto, K Yasumura, M Hoson,Y Yabuki, K Oishi, E Kaida, T Satake ANALYSIS OF LONG TERM PATENCY OF LYMPHATICOVENOUS ANASTOMOSIS TO PRIMARY LYMPHEDEMA BY FLUORESCENCE LYMPHOGRAPH, 6th Congress of the World Society for Reconstructive Microsurgery, Helsinki, Finland, 2011,6.

H　知的財産権の出願・登録状況
特になし

表１

	タイプ I	タイプ II	タイプ III	タイプ IV	タイプ V	TOTAL
E	12	5	5	0	0	22
L	2	2	4	6	0	14
0	1	6	13	16	6	42
TOTAL	15	13	22	22	6	78

タイプ I	DBF が上腕にも前腕にも認められず，リンパ管が同定できるもの
タイプ II	DBF が 120 分後の時点で上腕にのみ認められるもの
タイプ III	DBF が 120 分後の時点で上腕と前腕に認められるもの
タイプ IV	DBF が 120 分後で前腕にのみ認められるもの
タイプ V	DBF が手部にしか認められないもの

E	鎖骨周囲リンパ節が 30 分後の時点から明らかなもの
L	鎖骨周囲リンパ節が 120 分後の時点で明らかになるもの
0	鎖骨周囲リンパ節が 120 分後の時点でもうつらないもの

表２

症例番号	年齢	性	患側	国際重症度分類	体積（R/L）		体積比率（患側/健側）	治療	転帰	リンパシンチグラフィー
1	33	F	右	stage3	*2712*	*1290*	2.10	減量術	経過観察中	–
2	9	F	左	stage2	*648*	*1944*	3.00	減量術	経過観察中	手部型
3	4	M	左	stage2				なし	経過観察中	前腕・上腕型
4	94	F	右	stage3	*1919*	*840*	2.28	保存的治療	経過観察中	前腕・上腕型
5	76	M	左	stage1	*974*	*1047*	1.07	保存的治療	通院終了	–
6	28	F	左	stage2	*1140*	*2134*	1.87	なし	経過観察中	手部型

表 3
Clinical Stage Scale

Stage 0: Subclinical condition
Stage 1: Early accumulation of fluid relatively high in protein content; subsides with limb elevation. Pitting may occure
Stage 2: Limb elevation alone rarely reduces tissue swelling and pitting. The limb may or may not pit as tissue fibrosis supervenes.
Stage 3: Lymphostatic elephantiasis where pitting is absent, trophic skin changes such as acanthosis, fat deposits, and warty overgrowths develop.

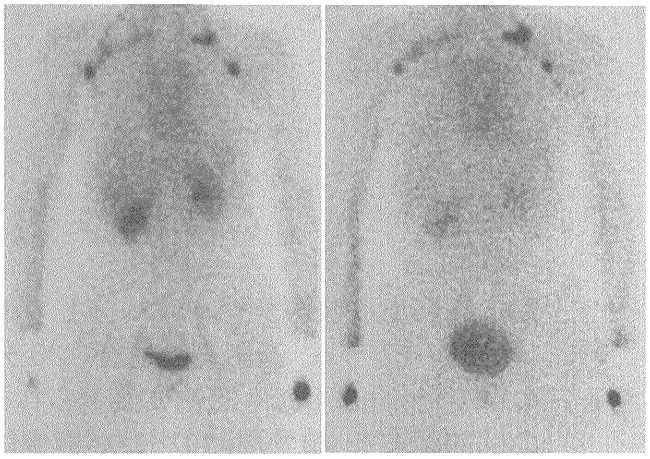

Figure 1

Figure 1
左上肢が患側肢のタイプ I-E のリンパシンチグラム. 左は造影剤注射後 30 分, 右が 120 分後の画像. 早期から鎖骨周囲のリンパ節がみと

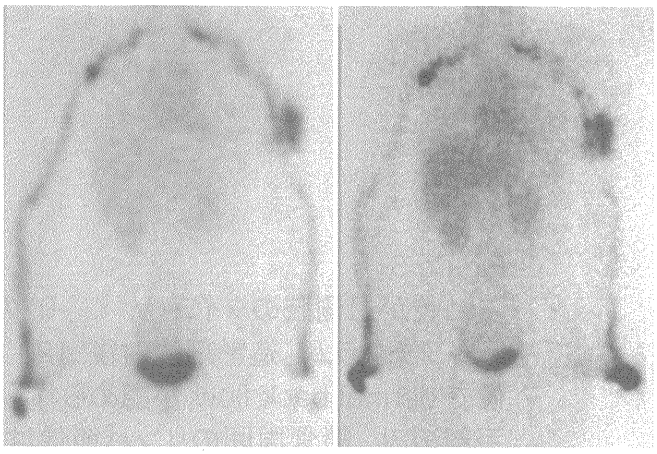

Figure 2

Figure 2
左上肢が患側肢のタイプ II-L のリンパシンチグラム. 造影剤注射後 120 分の像で dermal back flow が上腕に認められ, 鎖骨周囲のリンパ節像もこの頃の画像で明らかになってきている
められている

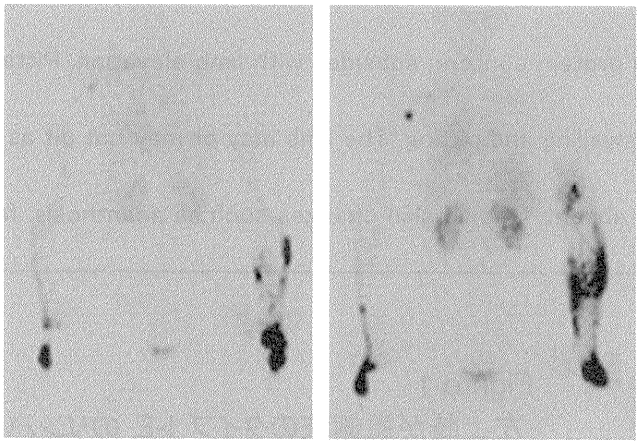

Figure 3

Figure 3
左上肢が患側肢のタイプ III-0 のリンパシンチグラム. 造影剤注射後 120 分の像で dermal back flow が上腕と前腕に認められ, 鎖骨周囲のリンパ節像は造影剤注射後 120 分でも認められていない

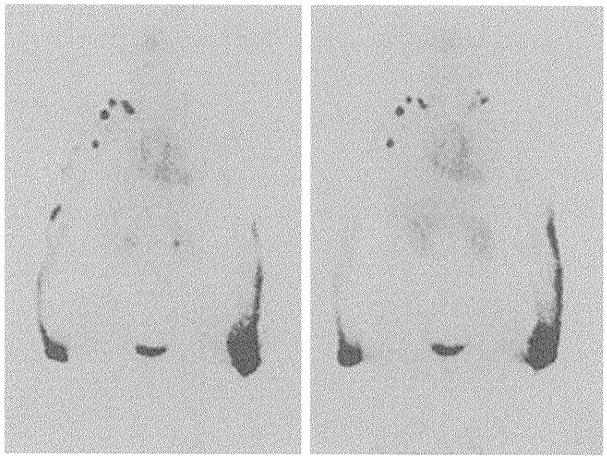

Figure 4

Figure 4
左上肢が患側肢のタイプ IV -L のリンパシンチグラム. 造影剤注射後 120 分の像で dermal back flow が認められるのは前腕まで. 鎖骨周囲のリンパ節像は造影剤注射後 120 分になり認められた

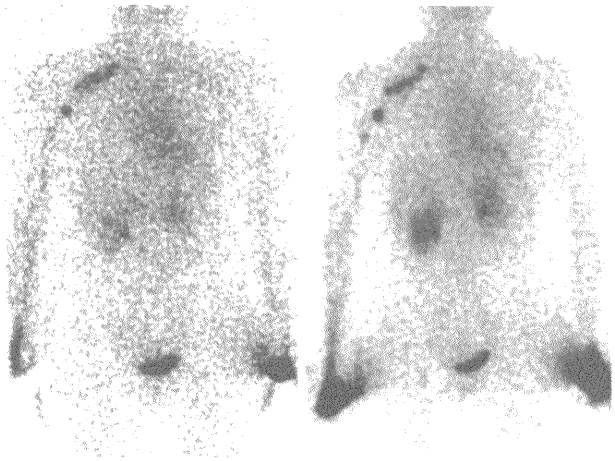

Figure 5

Figure 5
左上肢が患側肢のタイプ V -0 のリンパシンチグラム. 造影剤注射後 120 分の像で dermal back flow が認められるのは手部のみ. 鎖骨周囲のリンパ節像は造影剤注射後 120 分経過しても認められない

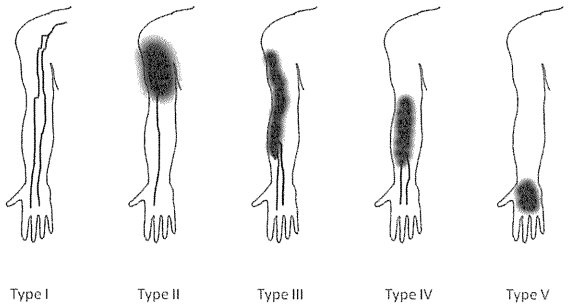

Figure 6

Figure 6
タイプ I から タイプ V までのリンパシンチグラムを簡略に示した. リンパ流は画像によっては曖昧なものも認められた. dermal back flow の位置と広がりについては個々の症例ごとに差が認められた.

厚生労働科学研究費補助金(難治性疾患克服研究事業)

２,下肢原発性リンパ浮腫患者におけるリンパシンチグラフィーによる重症度分類に関する研究

研究分担者　山本康　横浜市立大学附属病院形成外科
研究分担者　細野味里　横浜市立大学附属病院形成外科
研究分担者　井上登美夫　横浜市立大学大学院　放射線医学
研究分担者　雫石一也　横浜市立大学大学院　放射線医学

研究要旨
現在、原発性リンパ浮腫の確立した分類法は存在しない．われわれは続発性リンパ浮腫について前川らが提唱したリンパシンチグラフィー所見における病期分類に準じた分類法を用いて、リンパ機能の観点から治療適応の決定を念頭に置いた分類を試みた．
その結果リンパの皮膚逆流パターン（DBF）は、Maegawaらが提唱する続発性リンパ浮腫の分類にほぼ準じた．DBFの確認できる部位によって以下のタイプI～Ⅴに分類した．タイプⅠはDBFがなく、リンパ管が描出され、タイプⅡは大腿部にDBFを認め、タイプⅢは大腿・下腿にDBFがあり、タイプⅣは下腿にDBFがあり、鼠径リンパ節の有無によりタイプⅣA、Bに分類した．また、タイプⅤはDBFが足・足関節周囲に留まっていた．タイプⅣについては病態の異なる中枢リンパ管残存群タイプⅣAと非残存群タイプⅣBが混在しており、予後や治療適応がそれぞれ異なると考えられる．これらリンパ機能からみた原発性リンパ浮腫の新しい分類は、外科治療の適応を含め、新たな治療法の検討に繋がると考える．

A　研究目的

リンパシンチグラフィーは、四肢リンパ浮腫における機能的リンパ管の確認手段として非常に優れている検査法であり、すでにわれわれは続発性リンパ浮腫患者において、リンパシンチグラフィーの所見から得られた重症度分類が国際重傷度基準に沿うものであることを報告している．

2010年われわれは日本リンパ学会において、原発性リンパ浮腫のリンパシンチグラフィー所見もほぼ続発性リンパ浮腫に近いパターンを示すことを報告したが、原発性リンパ浮腫は続発性リンパ浮腫とは明らかにその発症機序を異にするため、この分類法ではリンパの機能的重症度を十分反映することができなかった．今回われわれは、原発性リンパ浮腫に対してさらにリンパ機能を重視した分類をするために検討を行った．

B　研究方法

1995年5月から2011年12月までに横浜市立大学附属病院形成外科を初診しリンパシンチグラフィーを撮影した下肢原発性リンパ浮腫患者82人100肢に対し、そのシンチグラフィー所見のパターンについて後ろ向きに調査した．評価法については、すでにMaegawaらが提唱している続発性リンパ浮腫の各病期におけるリンパの真皮逆流（dermal back flow：DBF）パターン（type Ⅰ～Ⅴ）に分類が可能であるかどうかを検討した．

特に今回の研究においては、タイプⅣについてDBFより中枢側に明らかなリンパ管拡張や鼡径リンパ節を認める群をⅣA群、認めない群をⅣB群として、①その妥当性、②両群における肢の最大周径差、③両群における

手術所見におけるリンパ管同定の再現性、について検討を行った.

なお、本研究は当該病院倫理委員会の了承を得ており、また調査検討にあたっては個人情報が漏洩することのないよう配慮した.

C　研究結果

１）リンパシンチグラフィーにおけるDBFパターンの分類.

原発性リンパ浮腫における下肢リンパシンチグラフィー所見は、ほぼMaegawaらの提唱した続発性リンパ浮腫の病期分類における所見と類似したパターンを示し、それらに準じた分類が可能であることが分かった（図１）. タイプⅠはDBFがなく、リンパ管が描出され、タイプⅡは大腿部にDBFを認め、タイプⅢは大腿・下腿にDBFがあり、タイプⅣは下腿にDBFがあり、鼠径リンパ節の有無によりタイプⅣA、Bに分類した（表１）. また、タイプⅤはDBFが足・足関節周囲に留まっていた.

２）最大周径差の比較

片側性の原発性リンパ浮腫下腿型に分類される患者について、ⅣA群およびⅣB群間における肢の最大周径差を比較したところ、ⅣB群の方が周径差が大きく、6cm以上の周径差がある患者の比率も多く見られる傾向があったが、統計学的有意差は無かった.

３）手術所見との再現性

ⅣA群ですでにリンパ管静脈吻合術による手術治療を受けている患者は４名であった. インドシアニングリーンおよびパテントブルーによる二重染色造影法または実際の術中創展開において２例で、リンパシンチグラフィーで確認されたDBFより中枢側での拡張したリンパ管が確認・吻合が可能であった.

一方ⅣB群ですでにリンパ管静脈吻合術を受けている患者は８名であった. ２例でリンパシンチグラフィーでは確認できなかったもののインドシアニングリーンおよびパテントブルーによる二重染色造影法または実際の術中創展開において、大腿部分でのリンパ管が確認・吻合が可能であった. しかし他の６例では、DBFより中枢側では二重染色造影法でリンパ管が確認されず、術中の試験的な創展開によってもリンパ管は確認されないか、機能していないごく低形成なものを確認するのみであった.

D　考察

現在まで原発性リンパ浮腫についての報告は少なく、特にリンパ管機能から考慮した重症度評価について報告されたものは皆無である.

Alokらは発症年齢によって先天性、早発性、遅発性と分類し、早発性と遅発性の境界年齢を34歳としているが、これがリンパ機能や予後にいかなる影響を与えているかには言及していない.

今回のわれわれの研究によって、原発性リンパ浮腫の発症パターンについては、前川の提唱した続発性リンパ浮腫の病期分類における所見に準じた分類をすることが可能であることが分かった. しかしリンパ管機能の観点からは、それに加えてタイプⅣについてDBFよりも中枢側でリンパ管が温存されている軽症型と廃絶してしまっている重症型に分類することができると考える. これは原発性リンパ浮腫が、続発性リンパ浮腫のようにリンパ節郭清や放射線治療によって必ず四肢中枢側からリンパの傷害を受け、末梢へ向かって進行してゆく形式を必ずしも取らないことを示唆すると考える.

リンパ浮腫の重症度評価は、従来肢の周径差によって行われる報告が多かったが、これは保存的治療の有無などで修飾を受けるため、必ずしも重症度を客観的に反映できるものではない. 前川らは続発性リンパ浮腫のリンパ機能における重症度をリンパシンチグラフィー所見によって５型に分類し、これが

国際重症度基準に沿うものであることを報告した.

しかし、原発性リンパ浮腫は、潜在的かつ局所的なリンパ管機能低下を原因として発症する可能性があり、続発性リンパ浮腫と違いリンパの皮膚逆流所見の部位が必ずしも重症度を反映しないため、この分類に沿って治療適応を評価することが困難であった.

われわれはタイプⅣには病態および重症度が異なる少なくとも二群のパターンが混在することが分かった. 今後両群における予後を検討し、原発性リンパ浮腫の治療適応を確立するための検討を進めてゆく予定である.

E　結論

原発性リンパ浮腫のリンパシンチグラフィー所見における分類を試みた.

すなわち、DBF の確認できる部位によってタイプⅠ～Ⅴに分類され、そのうちタイプⅣについては病態の異なる中枢リンパ管残存群と非残存群が混在しており、予後や治療適応がそれぞれ異なると考えられる.

F　健康危険情報

特記事項なし

G　研究発表

１，　論文発表

Yasumura K, Mikami T, Yabuki Y, Ooishi K, Hosono M, Yamamoto Y, Iwai T, Maegawa J. Transzygomatic Kirschner wire fixation for the treatment of blowout fracture.
J Plast Reconstr Aesthet Surg. 2012 in press

Minamimoto R, Uemura H, Sano F, Terao H,, Nagashima Y, Yamanaka S,　Shizukuishi K, Tateishi U, Kubota Y, Inoue T: The potential of FDG-PET/CT for detecting prostate cancer in patients with an elevated serum PSA level. Ann Nucl Med (2011) 25 pp.21-27

Murano T, Minamimoto R, Uno K, Junnouchi S, Fukuda H, Iinuma T, Tsukamoto E, Terauchi T, Yoshida T, Oku S, Nishizawa S, Ito K, Oguchi K, Kawamoto M, Nakashima R, Iwata H, Inoue T : Radiation exposure and risk-benefit analysis in cancer screening using FDG-PET: results of a Japanese nationwide survey. Ann Nucl Med (2011)25:657-666

Minamimoto R, Theeraladanon C, Suzuki A, Inoue T: Positron Emission Tomography for Future Drug Development. Recent Patents on Medical Imaging, 2011, 1, 137-151

２，　学会発表

開田恵理子、矢吹雄一郎、大石季美江、細野味里、安村和則、山本康、三上太郎、前川二郎、戸崎 綾子. 蛍光近赤外線リンパ管造影による下肢リンパ浮腫患者の下肢、体幹リンパ流についての検討. 第 54 回日本形成外科学会総会　2011 年 4 月　徳島

細野味里、矢吹雄一郎、大石季美江、細野味里、安村和則、山本康、三上太郎、前川二郎. 原発性下肢リンパ浮腫における治療法についての検討
第 54 回日本形成外科学会総会 2011 年 4 月 徳島

矢吹雄一郎、鍵本慎太郎、藤井晶子、大石季美江、友枝裕人、細野味里、三上太郎、前川二郎. 下肢続発性リンパ浮腫におけるリンパシンチグラフィー分類とリンパ管静脈側端吻合術の吻合部開存に関する検討. 第 54 回日本形成外科学会総会　2011 年 4 月　徳島

前川　二郎、矢吹雄一郎，細野味里，安村和則，三上太郎，　戸崎綾子. 当科のあらたな浮腫治療プロトコールにおける周径変化の統計

学的解析についての検討．第 35 回　日本リンパ学会総会　2011 年 6 月　東京

細野味里、矢吹雄一郎、大石季美江、前川二郎. 乳癌術後の続発性上肢リンパ浮腫の対するリンパ機能評価と吻合手術適応の検討第 35 回 日本リンパ学会総会　2011 年 6 月　東京

細野味里、前川二郎.
乳癌術後の上肢リンパ浮腫の治療-リンパ機能評価とリンパ管静脈側端吻合術の適応、結果について．第 19 回日本乳癌学会 2011 年 9 月　仙台

細野味里、鍵本慎太郎、藤井晶子、矢吹雄一郎、大石季美江、友枝裕人、安村和則、三上太郎、前川二郎．乳癌術後の上肢リンパ浮腫におけるリンパ管静脈吻合術の有効性についての検討　日本マイクロサージャリー学会 2011年11月　新潟

前川二郎、矢吹雄一郎、細野味里、安村和則、戸崎綾子
下肢原発性リンパ浮腫治療における術前急速廃液療法とリンパ管静脈吻合術のそれぞれの浮腫軽減効果に対する検討　日本マイクロサージャリー学会　2011年11月　新潟

友枝裕人　前川二郎　鍵本慎太郎　藤井晶子　矢吹雄一郎　大石季美江　細野味里　安村和則　三上太郎．続発性下肢リンパ浮腫に対するリンパ管静脈側端吻合術－術前リンパシンチグラフィーと術中ICG蛍光リンパ管造影法の比較検討－　日本マイクロサージャリー学会　2011年11月　新潟

前川二郎、安村和則、広富浩一、細野味里、矢吹雄一郎、戸崎綾子
下肢慢性リンパ浮腫における弾性着衣を中心とする保存療法とリンパ管静脈吻合術の検討．第 55 回日本形成外科学会総会 2012 年 4 月 東京

友枝裕人、鍵本慎太郎、藤井晶子、矢吹雄一郎、細野味里、広富浩一、安村和則、前川二郎．乳癌術後の続発性上肢リンパ浮腫患者における表在リンパ流の検討第 55 回日本形成外科学会総会　2012 年 4 月　東京

矢吹雄一郎、大石季美江、友枝裕人、細野味里、広富浩一、安村和則、三上太郎、前川二郎．続発性下肢リンパ浮腫に対するリンパ管静脈側端吻合術における術後開存とその規定因子の検証　第 55 回日本形成外科学会総会 2012 年 4 月　東京

細野味里、藤井晶子、矢吹雄一郎、大石季美江、友枝裕人、広富浩一、安村和則、前川二郎．下肢リンパ浮腫における評価ー三次元形状測定とメジャーによる計測値についての検討．第55回日本形成外科学会総会　2012年4月　東京

細野味里、鍵本慎太郎、藤井晶子、矢吹雄一郎、大石季美江、友枝裕人、広富浩一、安村和則、前川二郎．リンパ浮腫治療でのマニュアルリンパドレナージにおける最適圧の検討．第55回日本形成外科学会総会　2012年4月　東京

H　知的財産権の出願・登録状況

特になし．

図１



表１

原発性下肢シンチタイプ Ⅳ のリンパ節有無によるサブタイプ（34 肢）

		リンパ節有り	リンパ節なし
両下肢	右	3 肢	4 肢
	左	4 肢	1 肢
右下肢	右	6 肢	4 肢
左下肢	左	5 肢	7 肢
計		18 肢	16 肢

厚生労働科学研究費補助金(難治性疾患克服研究事業)

３,下肢原発性リンパ浮腫患者における画像診断を基にしたリンパ機能評価と身体的評価の比較および経時的変化の検討

研究分担者　細野味里　横浜市立大学附属病院形成外科
研究分担者　井上登美夫　横浜市立大学大学院　放射線医学
研究分担者　雫石一也　横浜市立大学大学院　放射線医学

研究要旨

婦人科領域疾患、特に骨盤内リンパ節郭清を伴う悪性腫瘍術後の合併症の一つに続発性下肢リンパ浮腫が挙げられる．発症すると難治性であり、その予防は極めて重要である．婦人科領域術後の続発性下肢リンパ浮腫について、発症要因や頻度についての報告は散見されるが[1)~6)]、発症後のリンパ機能について評価した報告は文献を渉猟し得た限りない．また、悪性腫瘍手術等の原因がなく発症する原発性下肢リンパ浮腫についてもその機能評価や病因の評価については十分なされていない．また、リンパ浮腫における重症度評価は周径や皮膚の状態など身体的な評価によるものがほとんどであり、リンパ機能評価に基づいた重症度評価はない．

今回、婦人科領域疾患術後の続発性下肢リンパ浮腫及び原発性下肢リンパ浮腫患者にリンパシンチグラフィー（以下リンパシンチ）を施行して得られた画像を分析・検討、身体的重症度との比較を行い、さらに浮腫の経時的変化により複数回リンパシンチを施行した症例において画像の変化を分析したので報告する．婦人科領域術後に生じた続発性下肢リンパ浮腫および原発性下肢リンパ浮腫に対し、リンパシンチを施行・検討した．続発性下肢リンパ浮腫における片側例の健側肢１２０肢中８６肢（７１．７％）において、リンパシンチで何らかの異常所見を認め、経過観察が必要であると思われた．リンパシンチは患肢のリンパ機能評価のみでなく、片側例では健側肢の評価を行うことで身体所見や周径計測では評価困難なリンパ機能障害の進行度を捉え、経過予測・浮腫発症予防に効果的であると思われた．

リンパシンチによるリンパ機能評価は治療内容の適応に役立てることができると考えられる．身体的重症度とリンパ機能は必ずしも一致しないので、身体的評価のみならずリンパ機能評価も経時的に変化を追うことにより治療評価や経過・予後を評価することが可能になると思われた．

A　研究目的

婦人科領域疾患、特に骨盤内リンパ節郭清を伴う悪性腫瘍術後の合併症の一つに続発性下肢リンパ浮腫が挙げられる．発症すると難治性であり、その予防は極めて重要である．婦人科領域術後の続発性下肢リンパ浮腫について、発症要因や頻度についての報告は散見されるが、発症後のリンパ機能について評価した報告は文献を渉猟し得た限りない．また、悪性腫瘍手術等の原因がなく発症する原発性下肢リンパ浮腫についてもその機能評価や病因の評価については十分なされていない．また、リンパ浮腫における重症度評価は周径や皮膚の状態など身体的な評価によるものがほとんどであり、リンパ機能評価に基づいた重症度評価はない．

今回、婦人科領域疾患術後の続発性下肢リンパ浮腫及び原発性下肢リンパ浮腫患者にリン