

	syndrome.				
Shimojima, K., Okamoto, N., Inazu, T. Yamamoto, T.	Tandem configurations of variably duplicated segments of 22q11.2 confirmed by fiber-FISH analysis.	<i>J Hum Genet</i>	56	810-812	2011
Tohyama, J., Yamamoto, T., Hosoki, K., Nagasaki, K., Akasaka, N., Ohashi, T., Kobayashi, Y., Saitoh, S.	West syndrome associated with mosaic duplication of FOXP1 in a patient with maternal uniparental disomy of chromosome 14.	<i>Am J Med Genet A</i>	155A	2584-2588	2011
Hirose, M., Haginoya, K., Yokoyama, H., Kikuchi, A., Hino-Fukuyo, N., Munakata, M., Uematsu, M., Iinuma, K., Kato, M., Yamamoto, T., Tsuchiya, S.	Progressive atrophy of the cerebrum in 2 Japanese sisters with microcephaly with simplified gyri and enlarged extraaxial space.	<i>Neuropediatrics</i>	42,	163-166	2011
Okamoto, N., Hatsukawa, Y., Shimojima, K., Yamamoto, T.	Submicroscopic deletion in 7q31 encompassing CADPS2 and TSPAN12 in a child with autism spectrum disorder and PHPV.	<i>Am J Med Genet A</i>	155A	1568-1573	2011
Shimojima, K., Okanishi, T. *Yamamoto, T.	Marfanoid hypermobility caused by an 862 kb deletion of Xq22.3 in a patient with Sotos syndrome.	<i>Am J Med Genet A</i>	155A	2293-2297	2011
Okumura, A., Yamamoto, T., Shimojima, K., Honda, Y., Abe, S., Ikeno, M. Shimizu, T.	Refractory neonatal epilepsy with a de novo duplication of chromosome 2q24.2q24.3.	<i>Epilepsia</i>	52	e66-69	2011
Yamashita, S., *Okumura, A., Yamamoto, T., Shimojima, K., Tanabe, T., Shimizu, T.	SCN1B is not related to benign partial epilepsy in infancy or convulsions with gastroenteritis.	<i>Neuropediatrics</i>	42	135-137	2011
Siggberg, L., Peippo, M., Sipponen, M.,	9q22 Deletion--first familial case.	<i>Orphanet J Rare Dis</i>	6	45	2011

Miikkulainen, T., Shimajima, K., Yamamoto, T., Ignatius, J. Knuutila, S.					
Shimajima, K., Sugawara, M., Shichiji, M., Mukaida, S., Takayama, R., Imai, K. Yamamoto, T.	Loss-of-function mutation of collybistin is responsible for X-linked mental retardation associated with epilepsy.	<i>J Hum Genet</i>	56	561-565	2011
Liang, J. S., Shimajima, K., Takayama, R., Natsume, J., Shichiji, M., Hirasawa, K., Imai, K., Okanishi, T., Mizuno, S., Okumura, A., Sugawara, M., Ito, T., Ikeda, H., Takahashi, Y., Oguni, H., Osawa, M. Yamamoto, T.	CDKL5 alterations lead to early epileptic encephalopathy in both genders.	<i>Epilepsia</i>	52	1835-184 2	2011
Kitoh, H., Kaneko, H., Kondo, M., Yamamoto, T., Ishiguro, N. Nishimura, G.	Spondylometaphyseal dysplasia with cone-rod dystrophy.	<i>Am J Med Genet A</i>	155A	845-849	2011
Shimajima, K., Isidor, B., Le Caignec, C., Kondo, A., Sakata, S., Ohno, K. Yamamoto, T.	A new microdeletion syndrome of 5q31.3 characterized by severe developmental delays, distinctive facial features, and delayed myelination.	<i>Am J Med Genet A</i>	155A	732-736	2011
Okamoto, N., Tamura, D., Nishimura, G., Shimajima, K. Yamamoto, T.	Submicroscopic deletion of 12q13 including HOXC gene cluster with skeletal anomalies and global developmental delay	<i>Am J Med Genet A</i>	155A	2997-300 1	2011
Tanaka, T., Motoi, N., Tsuchihashi, Y., Tazawa, R., Kaneko, C., Nei, T., Yamamoto, T., Hayashi, T., Tagawa, T., Nagayasu, T., Kuribayashi, F.,	Adult-onset hereditary pulmonary alveolar proteinosis caused by a single-base deletion in CSF2RB.	<i>J Med Genet</i>	48	205-209	2011

Ariyoshi, K., Nakata, K. Morimoto, K.					
Filges, I., Shimojima, K., Okamoto, N., Rothlisberger, B., Weber, P., Huber, A. R., Nishizawa, T., Datta, A. N., Miny, P. <u>Yamamoto,</u> <u>T.</u>	Reduced expression by SETBP1 haploinsuffici- ency causes develop- mental and expressive language delay indicating a phenotype distinct from Schinzel- Giedion syndrome.	<i>J Med Genet</i>	48	117-122	2011
<u>山本俊至</u>	マイクロアレイ染色体検 査の臨床応用	<i>日小児誌</i>	116	32-39	2012
<u>山本俊至</u>	疾患の責任遺伝子に関す る研究の進歩	<i>脳と発達</i>			印刷中
<u>山本俊至</u> 、 <u>下島圭子</u>	てんかん診療最前線 ア レイ CGH 法 新技術によ るてんかんの遺伝子研究	<i>Epilepsy: てん かんの総合学術 誌</i>	5	47-52	2011
<u>山本俊至</u> 、 <u>下島圭子</u>	ゲノムコピー数異常と疾 患 iPS 細胞を用いた病態 解析.	<i>東京女子医科大 学雑誌</i>	81	215-219	2011
<u>山本俊至</u>	次世代シーケンサーによ る遺伝子解析	<i>小児科</i>	52	1591-159 7	2011
<u>下島圭子</u> 、 <u>山本俊至</u> .	【神経系における iPS 細胞 iPS 細胞の活用も含めた神 経機能修復の現状と将来】 iPS 細胞の小児神経疾患 の病態解析への応用	<i>脳 21</i>	14	218-223	2011
元井奈都紀, 田中健之, 根井貴仁, 森本浩之輔, 土橋佳子, 田澤立之, 栗 林太, <u>山本俊至</u> , 有吉紅 也, 中田光.	疾患形成における標的分子 の役割 成人発症の GM-CSF 受容体 common $\beta$ 鎖発現異常による先天 性肺胞蛋白症症例の分子 機序	<i>分子呼吸器病</i>	15	106-110	2011
Toritsu, H., <u>Iwaki, A.</u> , Takeshita, K., Hiwatashi, A., Sanefuji, M., Fukumaki, Y., Hara, T.	Clinical and genetic characterization of a 2-year-old boy with complete PLP1 Deletion.	<i>Brain Dev</i>			In press
Suzuki, S.O., <u>Iwaki, T.</u> , Arakawa, K., Furuya, H., Fujii, N., <u>Iwaki, A.</u>	An autopsy case of adult-onset heredi- tary spastic paraplegia type 2 with a novel mutation in exon 7 of the proteolipid protein 1 gene.	<i>Acta Neuropathol.</i>	122	775-781	2011

Miura, S., Shibata, H., Kida, H., Noda, K., Toyama, T., Iwasaki, N., Iwaki, A., Ayabe, M., Aizawa, H., Taniwaki, T., Fukumaki, Y.	Partial SPAST and DPY30 deletions in a Japanese spastic paraplegia type 4 family.	<i>Neurogenetics</i>	12	25-31	2011
Matsuoka, T., Fujii, N., Kondo, A., Iwaki, A., Hokonohara, T., Honda, H., Sasaki, K., Suzuki, S.O., Iwaki, T.	An autopsied case of sporadic adult-onset amyotrophic lateral sclerosis with FUS-positive basophilic inclusions.	<i>Neuropathology</i>	31:	71-76	2011

## 研究成果の刊行物・別刷（抜粋）

## Disrupted *SOX10* Regulation of *GJC2* Transcription Causes Pelizaeus-Merzbacher-Like Disease

Hitoshi Osaka, MD, PhD,<sup>1,2</sup>  
 Haruka Hamanoue, MD, PhD,<sup>3</sup>  
 Ryoko Yamamoto, MSc,<sup>4</sup>  
 Atsuo Nezu, MD, PhD,<sup>5</sup> Megumi Sasaki, BA,<sup>4</sup>  
 Hiroto Saito, MD, PhD,<sup>3</sup>  
 Kenji Kurosawa, MD, PhD,<sup>6</sup>  
 Hiroko Shimbo, MP,<sup>1</sup>  
 Naomichi Matsumoto, MD, PhD,<sup>3</sup>  
 and Ken Inoue, MD, PhD<sup>4</sup>

Mutations in the gap junction protein gamma-2 gene, *GJC2*, cause a central hypomyelinating disorder, Pelizaeus-Merzbacher-like disease (PMLD; MIM311601). Using a homozygosity mapping and positional candidate gene approach, we identified a homozygous mutation (c.-167A>G) within the *GJC2* promoter at a potent *SOX10* binding site in a patient with mild PMLD. Functionally, this mutation completely abolished the *SOX10* binding and attenuated *GJC2* promoter activity. These findings suggest not only that the *SOX10*-to-*GJC2* transcriptional dysregulation is a cause of PMLD, but also that *GJC2* may be in part responsible for the central hypomyelination caused by *SOX10* mutations.

ANN NEUROL 2010;68:250–254

**C**ongenital hypomyelinating disorders are a heterogeneous group of central nerve system (CNS) leukoen-

cephalopathies, most of which are inherited disorders of myelin formation. The prototype condition is Pelizaeus-Merzbacher disease (PMD; MIM312080), an X-linked disorder caused by mutations in the proteolipid protein 1 gene (*PLP1*).<sup>1</sup> Patients with PMD have nystagmus, impaired motor development, ataxia, choreoathetotic movements, dysarthria, and progressive spasticity. However, ~20 to 50 % of patients clinically diagnosed with PMD have no detectable abnormalities in the *PLP1* gene, and some have a distinct disease, Pelizaeus-Merzbacher-like disease (PMLD; MIM311601).

Mutations in the gap junction protein gamma-2 gene (*GJC2*, also known as *Cx47* or *GJA12*) have been reported as a cause of PMLD.<sup>2–8</sup> Twenty-four different mutations (8 frameshift, 10 missense, 5 nonsense, and 1 missense/insertion alterations) have been reported to date, and most if not all result in a loss of channel function.<sup>7,9</sup>

By combining homozygosity mapping and a candidate gene approach, we found a homozygous mutation that disrupts a *SOX10* transcriptional activation site in the *GJC2* promoter region in a family showing a mild PMLD phenotype. *SOX10* is a high mobility group (HMG) family transcription factor that plays a critical role in peripheral nervous system (PNS) and CNS myelination. In addition, a subset of *SOX10* mutations cause peripheral and central hypomyelination, Waardenburg syndrome, and Hirschsprung disease (PCWH; MIM609136).<sup>10</sup> This study reports the first case of PMLD caused by a mutation in the *GJC2* promoter and suggests that *SOX10* transcriptional regulation of *GJC2* plays a critical role in CNS myelination.

### Patients and Methods

Detailed clinical information of a Japanese female patient with PMLD, who is now 25-years-old, was previously reported.<sup>11</sup> In brief, her healthy parents were second cousins. She had congenital pendular nystagmus as a neonate, but otherwise developed normally and was educated at a normal school. At the age of 10 years, she developed a spastic gait that worsened and made her wheelchair bound by the age of 12 years. Her disease progressed to mild athetosis of the upper limbs and ataxia by age 13 years and dysarthria by age 15 years. She cannot speak and understands only easy commands now. Brain magnetic resonance imaging at age 15 and 20 years showed diffuse hyperintensity of white matter on T2-weighted images with interval progression of brain atrophy (Fig 1). Electrophysiological examinations showed extensive nerve conduction slowing in the CNS, although this was less severe than usually seen in male patients with PMD.<sup>11</sup> Peripheral nerve conduction velocities were nor-

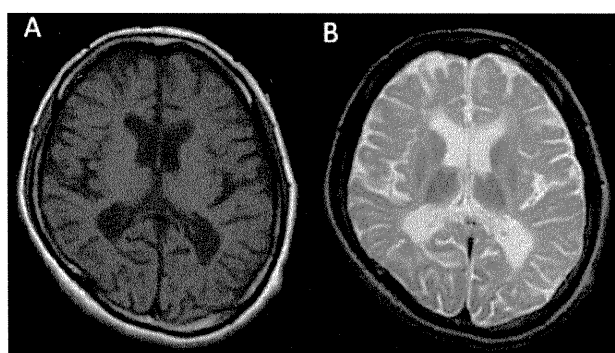
From the <sup>1</sup>Division of Neurology, Clinical Research Institute, Kanagawa Children's Medical Center; <sup>2</sup>Molecular Pathology and Genetics Division, Kanagawa Cancer Center Research Institute; <sup>3</sup>Department of Human Genetics, Yokohama City University Graduate School of Medicine; <sup>4</sup>Department of Mental Retardation and Birth Defect Research, National Institute of Neuroscience, National Center of Neurology and Psychiatry, Kodaira; <sup>5</sup>Division of Pediatric Neurology, Yokohama Ryoiku-iryō Center; and <sup>6</sup>Division of Genetics, Clinical Research Institute, Kanagawa Children's Medical Center, Yokohama, Japan.

Address correspondence to Dr Osaka, Division of Neurology, Clinical Research Institute, Kanagawa Children's Medical Center, Yokohama, 232-855, Japan. E-mail: hosaka@kcmc.jp

Additional Supporting Information can be found in the online version of this article.

Received Dec 29, 2009, and in revised form Jan 29, 2010. Accepted for publication Feb 26, 2010.

Published online in Wiley InterScience (www.interscience.wiley.com). DOI: 10.1002/ana.22022



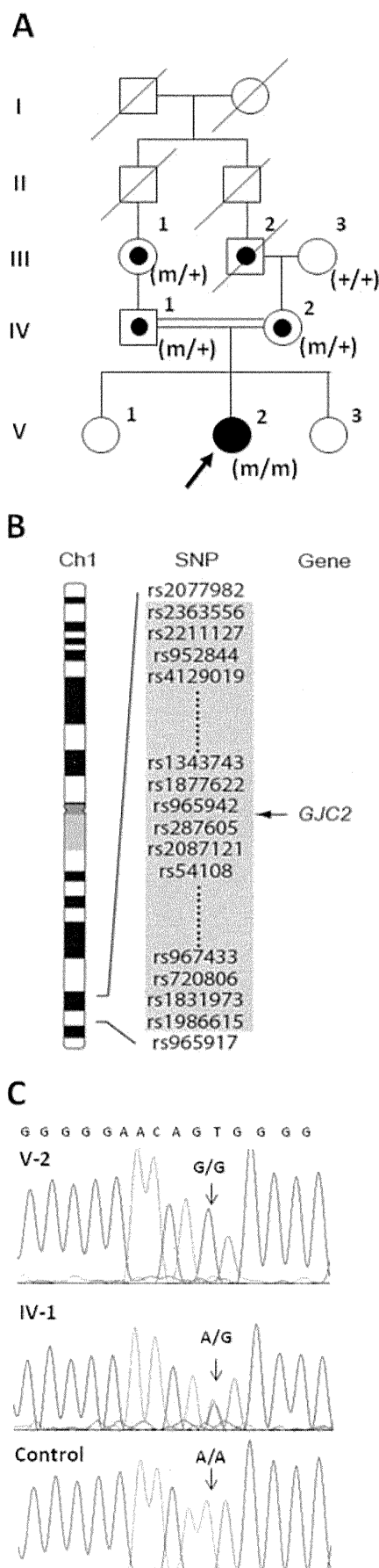
**FIGURE 1:** Magnetic resonance imaging of the cerebrum. (A) T1-weighted image of the proband at 20 years shows cerebral atrophy with ventricular dilatation and widening of a subarachnoidal space. Disappearance of contrast between cortex and white matter, which suggested incomplete myelination throughout the cerebrum, was evident. (B) T2-weighted image reveals diffuse hyperintensity in the white matter, suggesting the arrest of myelination. Note that the inner capsule, which is usually myelinated in the neonate, was not myelinated in this patient.

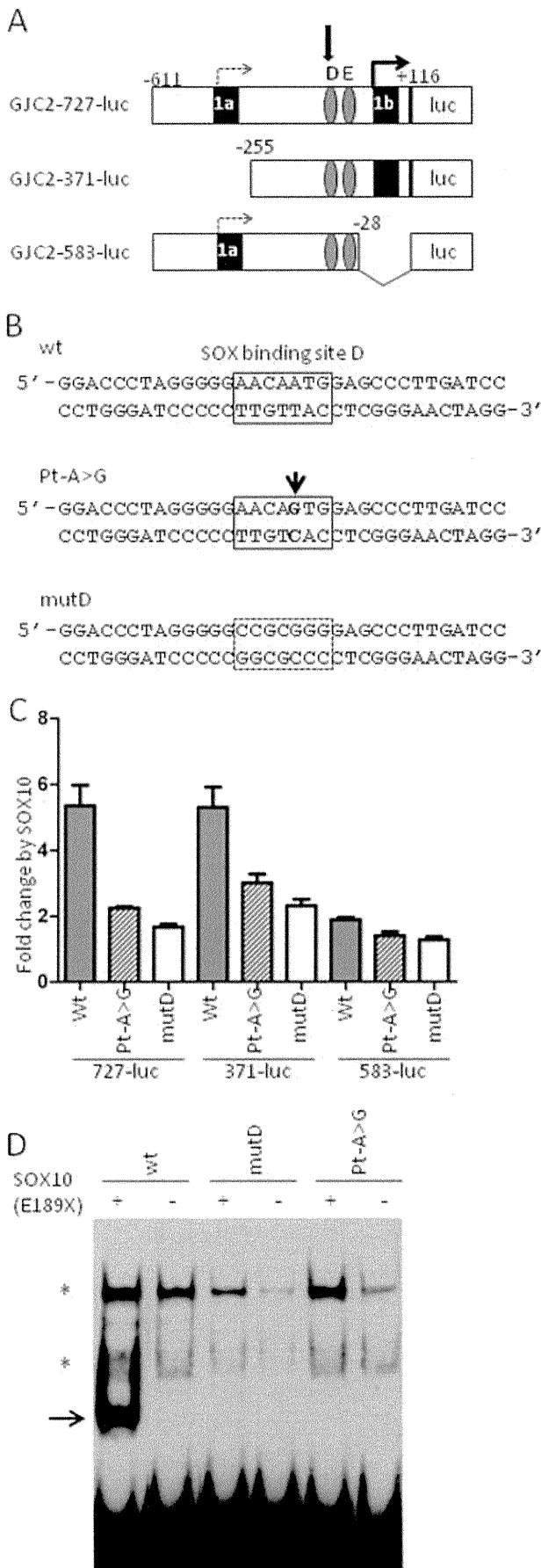
mal. Molecular examinations excluded *PLP1* exonic mutations, large duplications, and deletions.

Informed consent was obtained from the patient and family members in accordance with human study protocols approved by the institutional review board of Kanagawa Children's Medical Center. Genomic DNA was extracted from peripheral lymphocytes. A genome-wide single nucleotide polymorphism (SNP) genotyping was undertaken for III-1, III-3, IV-1, IV-2, V-1, and V-2 (Fig 2A) using the GeneChip Human Mapping 10K Array Xba 142 2.0 (Affymetrix, Santa Clara, CA) containing 10,204 SNPs according to the manufacturer's protocols (Supplementary Materials and Methods). Polymerase chain reaction and DNA sequencing are described in the Supplementary Materials and Methods (Supplementary Table 1).

Mammalian cell expression plasmids for the wild-type and E189X mutant human *SOX10* cDNA were reported previously.<sup>12</sup> Luciferase reporter plasmids containing mouse *Gjc2* promoters (kindly provided from Dr M. Wegner) were utilized

**FIGURE 2:** Family pedigree, largest region of interest on chromosome 1, and the *CJC2* mutation. (A) Pedigree of the Pelizaeus-Merzbacher-like disease family with the proband (filled circle with arrow). DNA from III-1, III-3, IV-1, IV-2, V-1, and V-2 were used for single nucleotide polymorphism (SNP) genotyping. Carriers are indicated as circles with black dots. m = mutant allele; + = wild-type allele. (B) The largest region of interest by homozygosity SNP mapping at 1q41-q42.2. The homozygous interval is shown as a shaded square with SNP identifiers. The location of *GJC2* is shown with an arrow. The region between rs2077982 and rs965917 was 18.2 Mb in size (University of California, Santa Cruz genome browser coordinate, chromosome 1: 215150317-233384165, February 2009 version). (C) Sequencing chromatograms from the patient (V-2, top), a carrier (IV-1, middle), and a normal control (bottom). The c.-167A>G mutation in the promoter region of *CJC2* is shown with arrows.





for site-directed mutagenesis (see Supplementary Materials and Methods). We measured *GJC2* transcriptional activity by luciferase reporter assays using human glioblastoma U138 cells (see Supplementary Materials and Methods). SOX10 binding affinity was determined by electrophoretic mobility shift assay (EMSA) using synthetic oligonucleotide probes and nuclear extracts from HeLa cells transfected with pCMV-SOX10-E189X, as previously described.<sup>13</sup>

**Results**

The largest region with homozygosity identified by SNP genotyping on chromosome 1q42.13 was our primary focus for candidate gene scanning (see Fig 2B, Supplementary Table 2, Supplementary Fig 1). Among 115 refseq genes mapped within this region, 34 gene products were identified from mouse whole brain proteomics studies (Supplementary Table 3).<sup>14,15</sup> After we sequenced all coding regions and intron-exon boundaries of these 34 genes to exclude any disease-causing mutations, we extended our analysis to promoter regions. We found a homozygous mutation, c.-167A>G, in the proximal promoter re-

**FIGURE 3: Functional consequence of the c.-167A>G point mutation in the *GJC2* promoter. (A) Schematic diagram of the luciferase reporter constructs of mouse *Gjc2* promoter region utilized in this study. Exon 1b contains the major transcription start site (thick arrow), whereas exon 1a contains the minor site (dotted arrow). *GJC2*-727-luc contains a full proximal promoter, whereas *GJC2*-371-luc lacks exon 1a and the upstream portion and *GJC2*-583-luc lacks exon 1b. Two SOX10 binding site, D and E, are shown as shaded ovals with a thick arrow pointing to site D, where the mutation was identified. (B) Sequences of the probes used for electrophoretic mobility shift assays (EMSA). Top: wt probe containing the wild-type site D (square). Middle: Pt-A>G probe carrying c.-167A>G mutation (arrow). Bottom: mutD probe in which site D was changed to abolish SOX10 binding. (C) Transcriptional activities of different *GJC2* promoter constructs carrying either wt, Pt-A>G, or mutD at site D shown as fold changes obtained by presence or absence of SOX10 determined by luciferase reporter assay. Note that the wt constructs for 727-luc and 371-luc, harboring the major start site in exon 1b, were activated by SOX10 >5-fold. In contrast, a much smaller effect was observed when either Pt-A>G or mutD was introduced. The 583-luc constructs, which only harbor a minor transcription start site, remain inactivated by SOX10 regardless of changes in site D. Each bar represents average ± standard deviation. Each experiment was performed 3×, each in triplicate. Results from a representative experiment were shown. (D) DNA binding affinity of each probe (shown in B) was determined by EMSA using nuclear extracts from HeLa cells transfected with plasmid expressing truncated SOX10 protein (E189X) or empty plasmid (as a negative control). The wt probe showed a strong binding to E189X SOX10 protein, which retains enhanced DNA binding ability (arrow). In contrast, we observed no binding of the mutant probes, either mutD or Pt-A>G. Asterisks show nonspecific binding. Free probes were observed at the bottom of the picture.**



gion of *GJC2* that segregated with PMLD in the family members (see Fig 2A and C) and was absent in 122 normal Japanese chromosomes. Analysis of this region in 10 additional female PMLD patients without mutations in the open reading frame of *GJC2* detected no abnormalities.

Interestingly, this mutation is located within a critical SOX10 binding site (designated as site D) in the syntenic mouse *Gjc2* proximal promoter and diminishes the consensus of the SOX binding sequence (AACAAATG to AACAGTG, Fig 3A and B). Based on this, we predicted that this mutation disrupts *GJC2* promoter activity and measured transcription in vitro using a luciferase reporter system. Because the region harboring the mutation is highly conserved across mammals,<sup>16</sup> we introduced this mutation into well-studied mouse *Gjc2* promoter constructs (see Fig 3A and B). The c.-167A>G point mutation in the SOX10 binding site dramatically decreased transcription to levels similar to a completely disrupted SOX10 binding site D (see Fig 3C). These findings suggest that the c.-167A>G point mutation found in our patients results in a diminished *GJC2* transcription.

Based on these results, we hypothesized that this mutation altered SOX10 binding affinity to site D and tested this by EMSA. Because full-length SOX10 has a low binding affinity that is difficult to distinguish from background noise, we used a C-terminus truncation version of SOX10, E189X, which retains the HMG binding domain and has enhanced binding affinity.<sup>16</sup> Introduction of the c.-167A>G mutation into site D resulted in a complete loss of E189X SOX10 binding (see Fig 3D). Therefore, combined with the preceding observations, we find that the c.-167A>G mutation abolishes SOX10 binding to the *GJC2* promoter, resulting in a dramatic attenuation of the *GJC2* transcription.

## Discussion

*GJC2* encodes Cx47, a member of the connexin family. Connexins are components of gap junctions, intercellular channels that allow ions and small molecules to pass across neighboring plasma membranes. Gap junctions have diverse functions, including the propagation of electrical signals and metabolic cooperation. Two hemichannels, each built up of 6 connexin protein subunits on opposing cell membranes, form the channel. Astrocytes and oligodendrocytes are coupled by gap junctions constructed predominantly of *GJC2* (Cx47) and Cx43.<sup>17</sup> Because Cx47 proteins carrying PMLD-causing mutations either fail to reach the membrane or have reduced transport activity, loss of function is likely the mechanism underlying the CNS hypomyelination in PMLD.<sup>7,9</sup> Herein

we report the first *GJC2* promoter mutation,<sup>18</sup> c.-167A>G, in a patient with PMLD, and this is associated with allelic transcription failure.

Our female patient had nystagmus, spasticity, and choreoathetosis, clinical symptoms common to PMD and PMDL. However, she attained normal motor and intellectual developmental milestones. Because only  $\frac{1}{3}$  (11 of 33) of PMLD patients with *GJC2* mutations have walked unsupported,<sup>2-7</sup> her clinical manifestation was mild and overlaps with that of spastic paraplegia phenotype. Of note, she lost her motor and cognitive abilities within a few years, accompanied by progressive brain atrophy (see Fig 1). Such acute regression has rarely been observed in PMD and is more characteristic of PMLD secondary to *GJC2* mutations.<sup>6</sup>

A recent study showed that SOX10 directly regulates *GJC2* by binding to its proximal promoter.<sup>16</sup> Site D, the SOX10 binding site in which our mutation was identified, plays a predominant role in *GJC2* promoter activity,<sup>16</sup> and the c.-167A>G mutation we identified reduces its affinity for SOX10 and abolishes *GJC2* transcription. These findings suggest that *SOX10* regulation of *GJC2* via site D is essential for proper *GJC2* expression and that its failure causes PMLD. Presumably, the relatively milder clinical phenotype observed in our patient results from reduced but not completely abolished transcriptional activity, allowing translation of a small amount of normal Cx47 protein.

This constitutes the second disorder associated with dysregulation of a SOX10 target gene. Previously, mutations within the *SOX10* binding site of the *GJB1* promoter have been shown to cause demyelinating peripheral neuropathy.

Together the peripheral neuropathy and PMLD provide a partial understanding of the clinical manifestations of PCWH patients. Because these patients have SOX10 mutations,<sup>10</sup> we predict that the expression of both *GJC2* and *GJB1* is impaired. Impaired expression of both of these genes would, at least in part, respectively account for the de-/hypomyelination of the CNS and PNS observed in PCWH. Based on this, we predict that impaired expression of other target genes of SOX10 is responsible for the Hirschprung disease and other Waardenburg features.

In conclusion, we identified the first case of PMLD caused by a mutation in the *GJC2* promoter. Because this mutation disrupts SOX10 regulation of *GJC2* transcription, we hypothesize that SOX10 regulation of transcription plays a major role in nervous system myelination.

## Acknowledgments

This study was supported by grants-in-aid for scientific research from the Ministry of Education, Culture, Sports, Science, and Technology, Japan (H.O., K.I.), Takeda Science Foundation (H.O.), Yokohama Foundation for Advancement of Medical Science (H.O.), and Kanagawa children's hospital (K.K., H.O.), and Health Labor Sciences Research Grants from the Ministry of Health, Labor, and Welfare, Japan (H.O., K.K., N.M., K.I.).

We thank Dr M. Wegner for kindly providing us plasmid DNAs and Drs C. Boerkoel, C. du Souich, and P. Atkins for their critical reviews.

## Potential Conflicts of Interest

Nothing to report.

## References

- Inoue K. PLP1-related inherited dysmyelinating disorders: Pelizaeus-Merzbacher disease and spastic paraplegia type 2. *Neurogenetics* 2005;6:1–16.
- Uhlenberg B, Schuelke M, Ruschendorf F et al. Mutations in the gene encoding gap junction protein alpha 12 (connexin 46.6) cause Pelizaeus-Merzbacher-like disease. *Am J Hum Genet*. 2004;75:251–260.
- Bugiani M, Al Shahwan S, Lamantea E et al. GJA12 mutations in children with recessive hypomyelinating leukoencephalopathy. *Neurology*. 2006;67:273–279.
- Wolf NI, Cundall M, Rutland P et al. Frameshift mutation in GJA12 leading to nystagmus, spastic ataxia and CNS dys/demyelination. *Neurogenetics*. 2007;8:39–44.
- Salviati L, Trevisson E, Baldoin MC et al. A novel deletion in the GJA12 gene causes Pelizaeus-Merzbacher-like disease. *Neurogenetics*. 2007;8:57–60.
- Henneke M, Combes P, Diekmann S et al. GJA12 mutations are a rare cause of Pelizaeus-Merzbacher-like disease. *Neurology*. 2008;70:748–754.
- Orthmann-Murphy JL, Salsano E, Abrams CK et al. Hereditary spastic paraplegia is a novel phenotype for GJA12/GJC2 mutations. *Brain*. 2009;132:426–438.
- Wang J, Wang H, Wang Y et al. Two novel gap junction protein alpha 12 gene mutations in two Chinese patients with Pelizaeus-Merzbacher-like disease. *Brain Dev*. 2009; doi:10.1016/j.braindev.2009.03.013.
- Orthmann-Murphy JL, Enriquez AD, Abrams CK, Scherer SS. Loss-of-function GJA12/Connexin47 mutations cause Pelizaeus-Merzbacher-like disease. *Mol Cell Neurosci*. 2007;34:629–641.
- Pingault V, Bondurand N, Kuhlbrodt K et al. SOX10 mutations in patients with Waardenburg-Hirschsprung disease. *Nat Genet*. 1998;18:171–173.
- Nezu A, Kimura S, Uehara S et al. Pelizaeus-Merzbacher-like disease: female case report. *Brain Dev*. 1996;18:114–118.
- Inoue K, Khajavi M, Ohyama T et al. Molecular mechanisms for distinct neurological phenotypes conveyed by allelic truncating mutations. *Nat Genet*. 2004;36:361–369.
- Inoue K, Ohyama T, Sakuragi Y et al. Translation of SOX10 3' untranslated region causes a complex severe neurocristopathy by generation of a deleterious functional domain. *Hum Mol Genet*. 2007;16:3037–3046.
- Taylor CM, Marta CB, Claycomb RJ et al. Proteomic mapping provides powerful insights into functional myelin biology. *Proc Natl Acad Sci U S A*. 2004;101:4643–4648.
- Wang H, Qian WJ, Chin MH et al. Characterization of the mouse brain proteome using global proteomic analysis complemented with cysteinyl-peptide enrichment. *J Proteome Res*. 2006;5:361–369.
- Schlierf B, Werner T, Glaser G, Wegner M. Expression of connexin47 in oligodendrocytes is regulated by the Sox10 transcription factor. *J Mol Biol*. 2006;361:11–21.
- Orthmann-Murphy JL, Freidin M, Fischer E et al. Two distinct heterotypic channels mediate gap junction coupling between astrocyte and oligodendrocyte connexins. *J Neurosci*. 2007;27:13949–13957.
- Ruf N, Uhlenberg B. Analysis of human alternative first exons and copy number variation of the GJA12 gene in patients with Pelizaeus-Merzbacher-like disease. *Am J Med Genet B Neuropsychiatr Genet*. 2009;150B:226–232.
- Bondurand N, Girard M, Pingault V et al. Human Connexin 32, a gap junction protein altered in the X-linked form of Charcot-Marie-Tooth disease, is directly regulated by the transcription factor SOX10. *Hum Mol Genet*. 2001;10:2783–2795.
- Houlden H, Girard M, Cockerell C et al. Connexin 32 promoter P2 mutations: a mechanism of peripheral nerve dysfunction. *Ann Neurol*. 2004;56:730–734.

＝ 総 説 ＝

先天性大脳白質形成不全症

—Pelizaeus-Merzbacher 病とその類縁疾患—

井上 健<sup>1</sup> 岩城 明子<sup>2</sup> 黒澤 健司<sup>3</sup> 高梨 潤一<sup>4</sup>  
 出口貴美子<sup>1</sup> 山本 俊至<sup>5</sup> 小坂 仁<sup>6</sup>

**要旨** 先天性大脳白質形成不全症は、Pelizaeus-Merzbacher 病 (PMD) を代表とする主に遺伝性の原因により大脳白質の髓鞘形成不全を特徴とする疾患群の総称である。これまで PMD 以外の疾患については、臨床および分子遺伝学的な分類が困難であった。しかし、ここ数年で新たな疾患概念の確立や疾患遺伝子の同定が進み、PMD 以外の先天性大脳白質形成不全症に関する多くの知見が明らかになった。これらを加味した先天性大脳白質形成不全症の診断基準や疾患分類は、臨床上有用と思われる。本稿では、先天性大脳白質形成不全症に関する研究班による成果による新たな診断基準や、この疾患群に含まれる 11 疾患の鑑別診断のためのフローチャートを含む疾患分類を中心に、先天性大脳白質形成不全症に関する最新の知見をまとめた。

見出し語 髓鞘, 低形成, 疾患分類, 診断基準, 中枢神経

はじめに

先天性大脳白質形成不全症は、大脳白質の髓鞘形成不全を主要な病態とする疾患群の総称である。ごく最近まで、本疾患群の特徴を呈する疾患で、その原因遺伝子や病態が明らかなのは、Pelizaeus-Merzbacher 病 (PMD) のみであった。そして、臨床的に大脳白質の髓鞘形成不全を呈するものの、PMD の原因遺伝子プロテオリピッド蛋白 1 (PLP1) 遺伝子の変異が見いだせない症例については、Pelizaeus-Merzbacher 様病 (PMLD) という除外診断的な名称を与えざるを得なかった。

PMD の原因遺伝子として PLP1 遺伝子が同定された後、多くの先天性大脳白質形成不全症の患者の検索が行われ、多くの PLP1 遺伝子変異が様々な重症度や臨床症状を呈する患者に見いだされた<sup>1)</sup>。その一方で、臨床的に PMD を疑われた患者の少なくとも 2～3 割には PLP1 の変異が見いだされない

ということも、明らかになってきた。これらの症例には、常染色体劣性遺伝が疑われる家系や遺伝学的に PLP1 遺伝子座が除外された家系も含まれた。便宜的に PMLD と定義されたこれらの症例の一部で、近年、新たな原因遺伝子が同定されてきた。また、臨床的な再検討により、これらの症例は PMD と症状等がやや異なることも明らかになってきた。こういった背景から、従来、PMLD と分類された疾患も含めた疾患の分類や診断基準の見直しが必要になってきた。しかし、現段階では国際的コンソーシアムなどによる統一の診断基準の作成はなされておらず、個々の研究者レベルで個別に分類を試みているのみである<sup>2)</sup>。こういった背景の中、新たに先天性大脳白質形成不全症という疾患群としての概念を定義し、その中で中枢神経系の髓鞘形成不全という共通の病態に基づく疾患の分類と診断基準を作成することが必要になってきた。

平成 21 年度より、厚生労働省の主導により希少難治性疾患に関する臨床的な研究が推進されることになり、我々は先天性大脳白質形成不全症に関する研究班を立ち上げ、先天性大脳白質形成不全症の診断基準を作成するに至った<sup>3)</sup>。具体的には、国内外の症例報告などの文献を参考に、本疾患に関する臨床小児神経学、画像診断学、遺伝子診断学、および臨床遺伝学の専門家 6 名による研究班において診断基準を作成した。PMD 以外の疾患に関しては、まとまった症例での検討は少なく、数編の症例報告やそれらの遺伝学的解析に関する論文が存在するのみであり、多数例の検討に関する論文に重きをおいて作成する客観的なエビデンスに基づく手法を用いるのは現段階では困難と判断し、これまで報告されている症例に関する各文献を吟味し、これに基づく診断基準が作成さ

<sup>1</sup> 国立精神・神経医療研究センター神経研究所疾病研究第 2 部

<sup>2</sup> 九州大学生体防御医学研究所

<sup>3</sup> 神奈川県立こども医療センター遺伝科

<sup>4</sup> 亀田メデイカルセンター小児科

<sup>5</sup> 東京女子医科大学統合医学研究所

<sup>6</sup> 神奈川県立こども医療センター神経内科

連絡先 〒187-8502 小平市小川東町 4-1-1

国立精神・神経医療研究センター神経研究所

疾病研究第 2 部 (井上 健)

E-mail: kinoue(a)ncnp.go.jp

(受付日: 2010. 10. 22, 受理日: 2010. 12. 6)

表1 先天性大脳白質形成不全症の分類

疾患名	OMIM	略号	HLD 分類	遺伝形式	遺伝子座	原因遺伝子
<b>第1群；主として中枢神経の先天性髄鞘形成不全を呈する疾患群</b>						
(1) Pelizaeus-Merzbacher 病	#312080	PMD	HLD1	X 劣	Xq22	PLP1
(2) Pelizaeus-Merzbacher 様病 I	#608804	PMLD1	HLD2	常劣	1q42.13	GJC2
(3) 基底核および小脳萎縮を伴う髄鞘形成不全症	#612438	HABC	HLD6	不明	不明	不明
(4) 18q 欠失症候群	#601808	18qDEL		染色体欠失	18q22-qter	MBP
(5) Allan-Herndon-Dudley 症候群	#300523	AHDS		X 劣	Xq13.2	SLC16A2
(6) Hsp60 shaperon 病	#612233	MITCHAP60	HLD4	常劣	2q33.1	HSPD1
(7) Salla 病	#604369	SD		常劣	6q13	SLC17A5
(8) 小脳萎縮と脳梁低形成を伴うび慢性大脳白質形成不全症	未	HCAHC		不明	不明	不明
<b>第2群；中枢神経および末梢神経の先天性髄鞘形成不全を呈する疾患群</b>						
(1) 先天性白内障を伴う髄鞘形成不全症	#610532	HCC	HLD5	常劣	7p15.3	FAM126A
(2) 失調，歯牙低形成を伴う髄鞘形成不全症	612440	ADDH	HLD7	不明	不明	不明
(3) 脱髄型末梢神経炎，中枢性髄鞘形成不全症，Waardenburg 症候群，Hirschsprung 病	#609136	PCWH		常優	22q13	SOX10

HLD: hypomyelinating leukodystrophy の略。OMIM では先天性大脳白質形成不全症に含まれる疾患の一部を HLD として分類しているので、本分類でもこれに倣った。

X 劣: X 連鎖劣性，常劣: 常染色体劣性，常優: 常染色体優性。

れた。各疾患に関する概要に関しては、その臨床的特徴の記載とともに鑑別診断のためのフローチャートを作成し、臨床現場での使い勝手を重視した。本稿では、これらの疾患分類と診断基準をもとに、先天性大脳白質形成不全症についての概要をまとめた。

### I 先天性大脳白質形成不全症の定義と疾患分類

先天性大脳白質形成不全症は、大脳をはじめとする中枢神経系の白質の髄鞘形成が遺伝的要因により先天的に不完全（低形成）な疾患群と定義される。これは髄鞘の構成成分や髄鞘化に必要な因子などの遺伝的な異常が原因で起こる、中枢神経系の髄鞘化の広範かつ著明な低下あるいは停止を特徴とする疾患群である。現在までに PMD をはじめ、11 疾患が知られている（表 1）。脱髄性疾患および代謝性や全身性障害に伴う二次的な髄鞘化障害による疾患は除外される。

### II 共通して認められる臨床症状および検査所見

先天性大脳白質形成不全症に認められる必須所見として、以下の 2 点がある。(1) 錐体路障害: 痙性四肢（下肢）麻痺、(2) MRI 画像所見: T2 強調画像で、白質にび慢性的の高信号領域。脱髄の所見は除外。

また、随伴所見として、以下の 6 点があげられる。

(1) 眼振、(2) 精神運動発達遅滞、(3) 小脳障害: 体幹・四肢の失調症状、企図振戦、小児期には測定障害、変換障害、不明瞭言語など、(4) 大脳基底核障害: 固縮、ジストニア、(5) てんかん、(6) 電気生理学的検査所見: 誘発電位では中枢伝導障害を示す。

これらの臨床症状の特徴として、錐体路障害は、幼児期には低緊張のことが多いが、上下肢の腱反射が亢進し、Babinski 反射等の病的反射が残存し、次第に痙性四肢（下肢）麻痺を

呈する。複合型あるいは単純型痙性対麻痺の表現型をもつ軽症例の存在が知られており、下肢痙性が初発症状のことがある。精神運動発達遅滞はほとんどの症例でみられる。一般的に運動障害が、知的障害よりも高度であり、言語理解力が表出言語能力を上回る。小脳障害は遠心路、求心路ともに起こる。体幹・四肢の失調症状、企図振戦、小児期には測定障害、変換障害、不明瞭言語などが認められることがある。固縮やジストニアなどの大脳基底核症状は、経過にともなって出現する場合も多い。白質異常により、皮質症状としてのてんかんを合併することもある。生理学的検査では、聴性脳幹反応や体性感覚誘発電位、視覚誘発電位では中枢性伝導障害を示す。また、末梢神経伝導速度あるいは筋電図所見により末梢神経障害がある場合は I 群、ない場合は II 群に分類する。画像検査では、MRI 撮影が診断的に有用かつ必須である。T2 強調画像で、白質にび慢性的の高信号領域を認める。CT 像では、白質の低吸収域を呈することがあるが、診断の有用性は低い。血清・生化学的所見では、Allan-Herndon-Dudley 症候群 (AHDS) を除き、特異的な所見はない。

### III 鑑別診断のためのフローチャート (図 1)

まず MRI 所見より、T2 強調画像での高信号が正常の髄鞘化の遅延・停止なのか、脱髄なのかを明らかにする。軽度の髄鞘化遅延は、半年以上の経過を置いて再検査し、髄鞘化遅延の有無を確定する。脱髄性疾患では、T2 強調画像で著しい高信号を呈する部位を認めることが多く、同部位は T1 強調画像では低信号を呈することがある。髄鞘化遅延の判断には、正常小児の髄鞘化パターンを知ることが必要である。ついで末梢神経伝導速度測定などにより末梢神経障害のない群 (1 群) と末梢神経障害を合併する群 (2 群) に大別する。各群に含まれる疾患は表 1 に示す。

次に遺伝学的な検査を念頭に鑑別診断を進める(図2)。家族歴の有無、発症者の性別、発症年齢、眼振の有無などの臨床情報が重要である。第1群については、まず、多発奇形を伴う場合には、18q欠失症候群を疑い、染色体検査あるいは18qサブテロメア FISH を行う。男児で甲状腺機能異常を認める場合は AHDS を疑う。これらの異常がない先天性大脳白質形成不全症の男児の場合は、最も頻度の高い PMD を疑い、PLP1 遺伝子異常の検索を行う。PLP1 の異常が認められない男児、あるいは女児の症例では、PMLD1 を疑い GJC2 遺伝子の異常を検索する。これらで異常が認められない場合は、Salla 病 (SD)、Hsp60 chaperon 病 (MitCHAP60)、基底核および小脳萎縮を伴う髄鞘形成不全症 (HABC)、小脳萎縮と脳梁低形成を伴うび慢性大脳白質形成不全症 (HCAHC) の可能性を疑う。SD では尿中あるいは髄液中の遊離シアル酸の高値、HABC では大脳基底核や小脳の萎縮、HCAHC では大脳基底核萎縮を伴わない小脳萎縮と脳梁低形成が特徴である。一方で、PLP1 遺伝子の部分重複や PLP1 や GJC2 の翻訳領域外の変異など、一般的な遺伝子解析方法では検出が困難な稀な変異による PMD あるいは PMLD1 の可能性も考慮する。

第2群については、随伴する症状の特徴から、比較的容易に鑑別が可能である。白内障を伴う場合には先天性白内障を伴う髄鞘形成不全症 (HCC)、歯牙低形成や成長障害が認められれば失調、歯牙低形成を伴う髄鞘形成不全症 (ADDH)、Waardenburg 症候群や Hirschsprung 病を認める場合には、脱髄型末梢神経炎、中枢性髄鞘形成不全症、Waardenburg 症候群、Hirschsprung 病 (PCWH) と考えられる。なお、PLP1 遺伝子機能喪失変異による PMD 患者は、末梢神経障害を呈する。

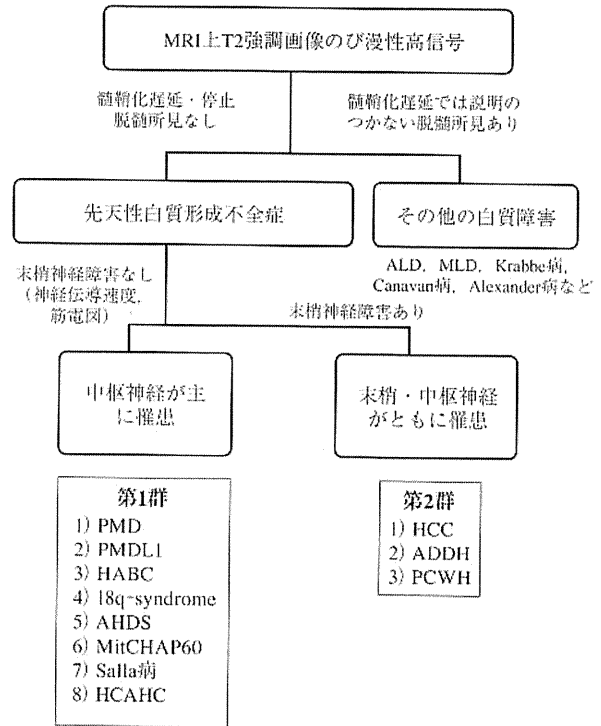
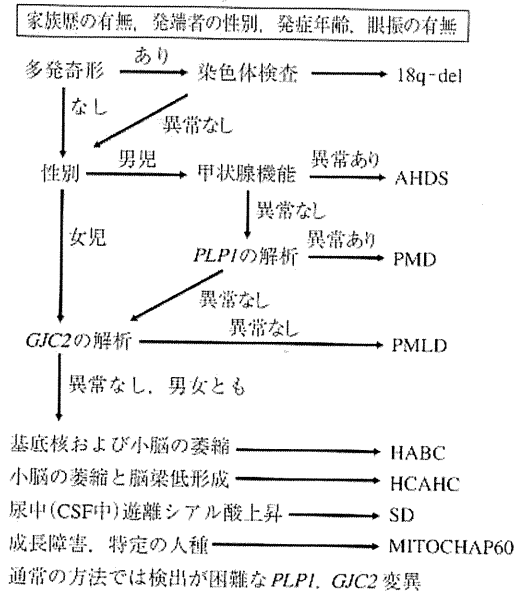


図1 先天性大脳白質形成不全症の診断のためのフローチャート

臨床所見からみた先天性大脳白質形成不全症の分類。末梢神経障害の有無により、第1群と第2群に分類される。

第1群 遺伝子診断のアルゴリズム



第2群 遺伝子診断のアルゴリズム




図2 先天性大脳白質形成不全症の遺伝子診断のためのアルゴリズム  
左：第1群疾患の遺伝子診断アルゴリズム。右：第2群疾患の遺伝子診断アルゴリズム。

本分類基準のいずれの疾患にも該当しない症例が少なからず存在することから、まだ疾患概念が確立されていない先天性大脳白質形成不全症があると考えられる。

#### IV 各疾患の概要

##### 1. 第 I 群；主として中枢神経の先天性髄鞘形成不全症

###### (1) Pelizaeus-Merzbacher 病 (Pelizaeus-Merzbacher disease ; PMD, HLD1, OMIM#312080)

疾患の概念：X連鎖性劣性遺伝形式をとる中枢神経系の髄鞘形成不全症であるため、患者は例外を除き男児のみである。神経病理学的には、中枢神経系白質の髄鞘が消失・あるいは極度に低下するが、神経細胞および軸索は保持され、明らかな脱髄性変化を伴わず、残存した髄鞘が斑状の tigroid の像を呈することを特徴とする。遺伝学的には、プロテオリピドプロテイン 1 (proteolipid protein 1 ; *PLP1*) 遺伝子の異常がこの疾患の主たる原因である<sup>3)</sup>。

臨床症状：生直後から遅くも 1 カ月程度までに眼振で気づかれることが多い。水平性眼振であることが多く、代償性の頭部振戦を認める場合がある。生後から半年程度までは筋緊張低下の症状を呈するが、原始反射の消失が遅れ、Babinski 反射は半年を超えても陽性であり、やがて腱反射の亢進も明らかになり一次ニューロンの問題を示す。小脳症状としての企図振戦は 1 歳過ぎには、注意深く観察すると明らかであることが多い。また、2 歳頃にはアテトーゼ様の異常肢位が発現してくる。このように中枢神経系の、運動、運動制御系、大脳基底核のすべての症状が相次いで出現するのがこの疾患の特徴であるが、後年眼振は目立たなくなり、関節拘縮が進むと小脳症状も気づかれず、年長児で痙性と固縮をもつ脳性麻痺として診断されている例も多い。また、乳幼児期の運動知的発達が正常で、学童期以降にゆっくりと退行する、X連鎖性痙性対麻痺の表現型をとることもある。通常 10～20 歳代を過ぎると症状の退行が始まり、平均寿命は 30 歳前後である。症状の退行と平行して、画像上の脳萎縮を認める。*PLP1* 機能喪失変異の症例では、末梢神経障害を呈する。

検査・画像所見：検査所見では、聴性脳幹反応では、II 波以降がまだらな中枢伝導時間を反映して消失する。末梢神経伝導速度は正常であるが、*PLP1* 欠失など機能喪失型の変異による症例では、軽度低下する。血清生化学・尿所見に異常は認めない。髄液所見では、蛋白上昇を含め明らかな異常は認めない。脱髄疾患とは異なり myelin basic protein の値も正常範囲から正常上限であることが多い。MRI 画像は極めて特徴的であり、T2 強調画像ではび漫性の白質の高信号および T1 強調画像で、皮質・白質のコントラストが消失（あるいは低下）していることが特徴的である。一般的に、T2 強調像の信号では正常の新生児期よりも髄鞘化に乏しく年齢が長じても変化が乏しい。T1 強調画像上は、ゆっくりとした髄鞘化を認めるが、皮質・白質のコントラストが悪い。CT 検査では、非特異的な大脳萎縮を認めるのみで診断的な情報は少ない。

遺伝子診断：*PLP1* 遺伝子重複、点変異、遺伝子欠失など様々な変異が存在する<sup>4)</sup>。*PLP1* 遺伝子重複はほぼ半数 (50～75%) の症例で認める。これは、定量的 PCR 法や間期核 FISH 法などにより正常の 2 倍量の *PLP1* の存在により確認できる。また、新たな技術として MLPA (multiplex ligation-dependent probe amplification) やアレイ CGH (microarray-based comparative genomic hybridization) などでも診断可能である。2 割前後 (15～25%) の患者では、*PLP1* 蛋白コード領域やスプライス部位の点変異による、アミノ酸置換型変異が最も頻度が高いが、他にスプライシング異常やナンセンス変異、挿入あるいは欠失なども認める。変異の検出には、直接塩基配列決定法などを用いる。*PLP1* 遺伝子全長の欠失は稀である (2% 以下)。欠失は上記のいずれの方法でも検出される。PMD 遺伝子診断は、変異の多様性を念頭に置き、異なる検査方法を組み合わせる必要がある。

###### (2) Pelizaeus-Merzbacher 様病 1 (Pelizaeus-Merzbacher like disease 1 ; PMLD1, HLD2, OMIM#311601)

疾患概念：臨床的には PMD と区別がつかない症状を呈するにもかかわらず、*PLP1* 遺伝子の異常を認めない症例を PMLD と呼び、PMD と区別する。従来、PMD 女児例として報告されていたものを含む。稀な疾患である。常染色体劣性遺伝形式をとる一部の症例では、*gap junction protein C2* (*GJC2*) 遺伝子の変異が原因であり<sup>4)</sup>、これを PMLD1 と呼ぶ。

臨床症状と検査所見：生後早期より眼振を認め、1 歳前に運動発達遅滞に気づかれ、その後 PMD と同様に錐体路症状、小脳症状、大脳基底核症状が明らかになる。また、聴性脳幹反応では中枢伝導時間の延長を示し、頭部 MRI の T2 強調画像では白質のび漫性高信号などの所見を呈する。これらの臨床症状や検査所見は PMD に酷似する。一方で、33 例の報告例のうち 12 例で自立歩行が可能であると報告されており、PMD より最大運動発達は良好である。しかしながら、全例で 10 歳前に退行が始まり、10 歳までには支持歩行を失う。痙性下肢麻痺の経過をとる軽症例の報告もある。

原因遺伝子：*GJC2* 遺伝子 (別名 *Cx47* あるいは *GJA12*) の異常が 2004 年に報告され、遺伝学的にも PMD とは異質であることが明らかとなった<sup>4)</sup>。その一方で、*GJC2* 変異のない PMLD 患者も存在することから、これ以外の遺伝子の関与も示唆されている。既知の変異は、すべてコード領域内の変異であるので、遺伝子診断では、塩基配列決定法などを用いて変異を検出する。これらの変異は、オリゴデンドロサイトの細胞膜上の *gap junction* の機能を喪失させると考えられている<sup>5)</sup>。

###### (3) 基底核および小脳萎縮を伴う髄鞘形成不全症

(Hypomyelination with atrophy of the basal ganglia and cerebellum ; HABC, HLD6, OMIM#612438)

疾患概念：先天性の白質形成不全に加えて、大脳基底核 (尾状核頭、および被殻に顕著) の進行性萎縮を認める疾患。HABC は、2002 年に初めて症例報告され、2007 年に疾患概念

として確立された新しい疾患である<sup>6)7)</sup>。血族婚例があることより、常染色体劣性が疑われるが、原因遺伝子は未同定である。

**臨床症状：**生下時には異常なく、眼振も認めない症例が多い。最大運動機能としては、支持歩行を3歳頃までに獲得する。10歳前に発達退行を示し、数年の経過で支持歩行を消失する。生下時にははっきりしないが、徐々に痙性、小脳失調を示し、錐体外路症状（アテトーゼ、ジストニア、固縮）が出現するのが特徴である。精神遅滞は、中等度から重度だが、発語がなくとも笑顔など非言語性のコミュニケーションが可能な例がある。半数近くの症例で感音性難聴や小頭症、低身長をみる。

**検査所見：**頭部MRIではび慢性のT2強調高信号を呈する。脳幹は低信号だが、錐体路が高信号として描出されるのが特徴である。白質容量は低下して脳室拡大を認める。大脳および小脳白質に認めるT2の高信号は徐々に低信号化し、ミエリンの消失を反映する。小脳、特に虫部の萎縮性変化が著しい。視床・淡蒼球は保たれるが、被殻は小さく、やがて消失する。尾状核も徐々に萎縮する。

**原因遺伝子：**原因遺伝子は未同定である。

(4) 18q欠失症候群 (Chromosome 18q deletion syndrome ; 18qdel, OMIM#601808)

**疾患概念：**18q欠失症候群は、18番染色体長腕端部欠失による染色体異常症候群で、欠失範囲に多数の遺伝子が含まれるため、多様な症状を来す。大脳白質形成不全症は *myelin basic protein (MBP)* 遺伝子の欠失が原因である<sup>8)</sup>。

**臨床症状：**成長障害（特に低身長）、発達遅滞、筋緊張低下、協調運動障害、眼振、伝音性難聴、けいれん、小頭症、顔面正中部低形成、くぼんだ眼球、眼裂狭小、鯉様の口などの多様な臨床症状を呈する。生命予後は良好である。18q欠失症候群の重要な合併症として、膀胱尿管逆流、尿路感染症があげられる。

**検査所見：**頭部MRIではT2強調画像にて大脳白質の高信号を認める。大脳白質全体の高信号から散在性的高信号までその程度は様々である。脳梁の低信号は保持されやすい。血液検査においてIgA欠損や成長ホルモン分泌低下がしばしば認められる。末梢神経伝導速度、視覚誘発電位は正常との報告がある。聴性脳幹反応に関しては報告が見あたらない。

**遺伝子診断：**18q21→qterの長腕端部欠失の報告が多く、症例の3/4は *de novo* 変異（発端者突然変異）である。他に家族性の相互均衡転座、*de novo* 転座、家族性の逆位などの報告がある。診断はG分染法染色体検査およびFISH法を用いる。症状に関与する染色体責任部位は18q22→q23とされる。大脳白質病変を呈する症例では、FISH解析で18q23に位置する *MBP* 遺伝子の1コピー欠失を同定する。髄鞘化遅延は *MBP* 遺伝子のハプロ不全により起こると推測される。

(5) Allan-Herndon-Dudley 症候群 (Allan-Herndon-Dudley syndrome ; AHDS, OMIM#300523)

**疾患概念：**X連鎖精神遅滞症候群の1つである。重度の精神発達遅滞、構音障害、アテトーゼ運動、筋低形成、痙性対麻痺を主症状とし、乳幼児期からMRI検査により髄鞘化の遅れが認められる。Xq13.2に存在する *solute carrier family 16, member 2 (SLC16A2; monocarboxylic acid transporter 8 (MCT8))* 遺伝子の異常による甲状腺ホルモンの膜輸送の障害が原因と考えられている<sup>9)</sup>。近年、*PLP1*などの既知遺伝子異常を認めないPMD患者の約1割が *SLC16A2 (MCT8)* の変異を有することが報告された<sup>10)</sup>。

**臨床症状：**いわゆる症候性X連鎖精神発達遅滞を示すが、幅広い症状のスペクトラムを示す。最重症例においては、著しい低緊張、眼振、ジストニア、強剛痙性対麻痺を示し、運動や言語の発達遅滞を示す。軽症例は男性にも女性にも認められ、筋緊張低下から次第に痙性対麻痺や構音障害、失調歩行、舞蹈病運動、顔面筋罹患を来す。甲状腺ホルモン以外の内分泌機能に異常はなく、内臓奇形などは合併しない。難聴も認められない。

**検査・画像所見：**甲状腺ホルモンの異常と特徴的な画像所見を示す。甲状腺ホルモン検査ではT4低値、T3高値を示し、TSHは正常値の上限を示すことが多い。頭部MRI検査では初期にはほとんど異常が見られないこともあるが、次第に皮質萎縮、あるいはT2強調画像でのび慢性高信号などの髄鞘低形成の所見を示す。文献的に聴性脳幹反応の報告はないが、中枢神経における伝達速度が低下するとされている。

**遺伝子診断：***SLC16A2 (MCT8)* の変異を塩基配列決定などで同定する。*SLC16A2* はX染色体q13.2に位置し、12膜貫通ドメインを持つ蛋白をコードしている。*SLC16A2 (MCT8)* は甲状腺ホルモンの膜能動輸送に関わっていると考えられている。ナンセンス変異やミスセンス変異が報告されており、変異により重症度が異なる。*SLC16A2 (MCT8)* 領域の転座による女兒例の報告もある。以下のような症状を示す場合、*SLC16A2 (MCT8)* 変異を疑う。①重度精神運動発達遅滞を伴うX連鎖痙性対麻痺、②頭部MRI画像で髄鞘形成障害を認める、③甲状腺ホルモン検査でT4低値、T3高値、TSHは正常値の上限を示す。

(6) HSP60 chaperon 病 (Mitochondrial Hsp60 chaperonopathy ; MitCHAP60, HLD4, OMIM #612233)

**疾患概念：**ミトコンドリアシャペロニン Hsp60 蛋白質の異常による先天性大脳白質形成不全症である。原因遺伝子は2q33.1に位置する *Hsp60* 遺伝子 (*HSPD1*) で、常染色体劣性遺伝形式をとる。これまでに報告されたのは、血族結婚を繰り返したイスラエルの大家系のみである<sup>11)</sup>。

**臨床症状：**上記家系の10名の症例報告によると、生直後～3カ月より筋緊張低下、眼振、精神運動発達遅滞に気づかれる。顕著な痙性、発達遅滞、退行をみる。てんかんの合併は約半数に見られる。摂食不良による栄養不良ならびに成長障害をみる。20歳までに嚥下性肺炎や原因不明の突然死により死亡する症例が多い。出生後1～2年で死亡する重症例もあ

る。2年以上生存した患者は、進行性の四肢の痙性麻痺と拘縮を認める。家族内・家族間での表現型の差異を認める。

検査所見：MRIで大脳および小脳白質にT2強調画像でびまん性に高信号を呈し、髄鞘化を全く認めない。脳梁の非薄化と脳室拡大、脳幹と小脳の萎縮も認める。聴性脳幹反応ではI波の遅延とII波以降の消失をみる。

遺伝子診断：HSPD1のDNA塩基配列決定法による。上記の家系ではD29G変異のホモ接合体で発症し、ヘテロ接合体の保因者は無症状である。HSPD1の他の変異は、常染色体優性遺伝形式をとる痙性対麻痺13型(SPG13; OMIM#605280)の原因となる。

#### (7) Salla病 (Salla disease; SD, OMIM#604369)

疾患概念：SDは、常染色体劣性遺伝形式をとり、リソゾームへのシアル酸蓄積を特徴とする。MRI所見上、先天性大脳白質形成不全症に共通するびまん性白質病変を呈する。原因遺伝子は、SLC17A5遺伝子(6q14-q15)である。同じ遺伝子変異によるinfantile sialic acid storage disorder (ISSD, OMIM#269920)は乳児期に致命的であるが、SDは乳児期に発症するが進行は緩徐であり、軽症型ないし成人型とされる。

臨床症状：多くの症例はフィンランド(Salla地方)に集積している。発達遅滞、発達退行、身体発育不全、運動失調、眼振、筋緊張低下、痙性、てんかんなどを呈する。

検査所見：尿中遊離シアル酸(N-acetylneuraminic acid; NANA)の増加が診断に有用である。稀に尿中NANAの増加を見ない症例も存在するが、髄液中のNANAは全ての症例で増加する。MRIではT2強調画像で白質の広範な高信号(hypomyelinating pattern)を認め、PMDと近似する。MRS検査ではN-acetylaspartate (NAA)の高値を呈するが、これはNANAとNAAは1.5テスラMR装置では区別できないためであり、実際にはNANAの増加を反映しており、診断的に有用である。末梢神経伝導速度は約半数で低下するが、視覚誘発電位、聴性脳幹反応は通常正常である。

遺伝子診断：SDは、SLC17A5遺伝子のR39Cの創始者異常による症例がほとんどであり、本邦での症例は報告されていない。近年、フィンランド人で見いだされているR39Cの変異以外にも少数のSDの原因遺伝子変異が明らかになっている。変異SLC17A5のグルタミン酸/アスパラギン酸トランスポーター機能異常による神経伝達障害が大脳病変の分子病態と推測される。

#### (8) 小脳萎縮と脳梁低形成を伴うびまん性大脳白質形成不全症 (Diffuse cerebral hypomyelination with cerebellar atrophy and hypoplasia of the corpus callosum; HCAHC)

疾患概念：2009年に本邦から提唱された新しい疾患概念<sup>12)</sup>。中枢神経系の髄鞘形成不全に加え、小脳萎縮と脳梁低形成を伴う。大脳基底核の萎縮は認めない。

臨床症状：これまで報告された3例はいずれも1~3歳代に自立歩行を獲得しているが、10代に入り徐々に進行する歩行失調、振戦、緩徐言語、錐体路症状を認め、軽度から中等

度の精神運動発達遅滞を示している。アテトーゼを認める例はないが、2/3例でジストニアを呈する。

検査所見：末梢神経伝導速度、視覚誘発電位、聴性脳幹反応は正常である。MRI所見は、びまん性T2高信号とT1での同等あるいは軽度高信号を呈す。脳梁低形成と小脳(ことに皮質)萎縮を示す。当初認めない大脳萎縮も、臨床的な退行が認められる時期には観察される。

遺伝子診断：原因遺伝子は不明であり、家族例の報告もなく遺伝形式も不明である。

(9) その他、分類不能な疾患

#### 2. 第2群；中枢神経および末梢神経の先天性髄鞘形成不全症

##### (1) 先天性白内障を伴う髄鞘形成不全症 (Hypomyelination and congenital cataract; HCC, HLD5, OMIM#610532)

疾患概要：大脳白質形成不全と白内障を合併する1疾患単位として、2006年に初めて報告された常染色体劣性遺伝形式をとる新しい先天性大脳白質形成不全症である<sup>13)</sup>。稀少で、これまで10例の報告があるのみである。

臨床症状：生後1カ月未満に白内障に気づかれ、定頭や座位獲得の異常はないが、1歳過ぎに歩行が未獲得であることより発達遅滞に気づかれる。2歳頃までに支持歩行を獲得するが、独立歩行には至らない。緩弱に退行し、9/10例で成人までに歩行を消失する。全例で錐体路徴候があり、病的反射は陽性であるが腱反射は低下していることが特徴である。9/10例で小脳症状を認めており、また、末梢神経症状として筋力低下と下肢遠位筋の萎縮を認めている。大脳基底核症状(ジストニア、アテトーゼなど)については記載がない。精神発達遅滞は軽度から中等度で、熱性けいれん以外のけいれんは2例で認めている。

検査所見：9/10例で末梢神経伝導速度の低下を認め、末梢神経生検では有髄線維の減少と、電頭上、髄鞘形成不全像が認められている。また、MRI所見は、びまん性T2高信号とT1での同等あるいは軽度高信号を呈すが、一部脳室周囲にT2の強い高信号、T1の低信号領域を認め、このような部位では白質の水分含量が増大している可能性が示されている。

遺伝子診断：疾患原因遺伝子FAM126A (DRCTNNBIA) (7p15.3)のDNA塩基配列決定法により変異を同定する。FAM126Aはβカテニン/Wntシグナルに関連し、オリゴデンドロサイトの分化への関与が示唆されている。

##### (2) 失調、歯牙低形成を伴う髄鞘形成不全症 (Ataxia, delayed dentition, and hypomyelination; ADDH, HLD7, OMIM612440)

疾患概念：進行性の失調、乏歯・欠歯などの歯牙低形成を特徴とする大脳白質形成不全症である<sup>14)</sup>。発症は、幼児期から小児期早期で症状は全体に進行性である。現在まで報告症例数が20家系足らずの稀な疾患である。原因遺伝子は未同定である。ほとんどが孤発例であるが、血縁婚家系での同胞発生もあり、常染色体劣性および常染色体優性遺伝形式いずれの可能性もあり、遺伝的異質性が考えられる。ほかに、精



神遅滞, 下垂体低ゴナドトロピン性性腺機能低下なども合併することもある。

**臨床症状:** 乳幼児期の発達は正常なことが多い。しかし、独歩達成時期から運動発達の遅れが目立つようになる。幼児期正常発達例でも10代前半までには運動失調が目立つようになり、症状が目立つ年齢にはやや家系ごとに幅がある。錐体路症状の有無は症例ごとに異なる。乏歯・欠歯などの歯牙低形成(主に切歯が欠損)は幼児期から気づかれる。ほかに、筋緊張低下、成長障害なども目立つことがある。下垂体性低ゴナドトロピン性性腺機能不全による二次性徴を認めない例もあるが、この内分泌学的特徴が本症に共通する特徴であるかは、報告症例の年齢の違いが大きいためにはっきりしない。精神発達は、正常から中等度精神遅滞まで幅がある。予後に関しては症例数が少ないため不明である。

**検査所見:** 頭部MRIにて、T2強調画像での大脳白質のび漫性高信号による髄鞘低形成と小脳の萎縮を認める。脳梁は菲薄化する。MRSでの診断も有用で、大脳白質におけるmyo-inositolの上昇と、NAAおよびcholineの低下を特徴とする。歯牙低形成は、パノラマ撮影で切歯の欠損を確認する。

**遺伝子診断:** 原因遺伝子および遺伝子座は未同定である。

(3) 脱髄型末梢神経炎, 中枢性髄鞘形成不全症, Waardenburg症候群, Hirschsprung病 (Peripheral demyelinating neuropathy, central dysmyelinating leukodystrophy, Waardenburg syndrome, and Hirschsprung disease; PCWH, OMIM#609136)

**疾患概念:** オリゴデンドロサイトの発生異常に加え、Schwann細胞、メラノサイト、腸管グングリア細胞など神経堤由来細胞の発生異常を本態とする稀な疾患である<sup>15)</sup>。臨床的には、中枢神経系の髄鞘形成不全に加え、末梢神経系では脱髄型ニューロパチーを呈し、さらにWaardenburg症候群、Hirschsprung病を合わせた4症候群を合併する。原因遺伝子はSOX10で、常染色体優性遺伝形式をとるが、多くは突然変異による弧発例である<sup>16)</sup>。

**臨床症状:** 多くの症例で出生直後にHirschsprung病に対する外科的治療を要する。神経症状については、重症例では、生直後より末梢・中枢ともに髄鞘形成がほとんど見られず、早期に死亡の転機をとる。中等度の症例では、精神運動発達遅滞と低緊張、約半数で痙性四肢麻痺を呈するとともに、脱髄型ニューロパチーを合併する。軽症例では軽度の運動発達遅滞と脱髄型ニューロパチーを呈する。Waardenburg症候群に関しては虹彩や毛髪、皮膚等の部分的な低色素と感音性難聴を呈する。

**検査所見:** 頭部MRIでは、T2強調画像にて様々な程度で大脳白質のび漫性高信号を認める<sup>16)</sup>。重症例では白質の形成不全による脳幹や小脳、大脳白質の萎縮を認める。一方、軽症例では脳室周囲白質の軽微な高信号を認める。末梢神経伝導速度の低下も様々な程度で認める。

**遺伝子診断:** ほとんどの症例は、原因遺伝子SOX10のコー

ド領域の点変異によるもので、DNA塩基配列決定法により検出する。多くは患児に新規の変異として起こる。SOX10を含むゲノム領域の欠失の報告もある。

(4) その他、分類不能な疾患

## おわりに

先天性大脳白質形成不全症の診断は、特異的生化学マーカーがほとんどないため、MRIによる画像診断と遺伝子解析とともに臨床所見に頼らざるを得ない。本稿では、11疾患の分類と概要を明らかにしたが、依然これらの分類に当てはまらないと思われる症例が少なからず存在する。こういった症例が、未知の遺伝子変異による新たな疾患なのか、あるいは既知の遺伝子異常による疾患であるのか、残念ながら、現在本邦で可能な遺伝子解析体制でこれを明らかにすることは容易ではない。希少性疾患である先天性大脳白質形成不全症の疾患概念と病態をさらに明らかにしていくためには、1例1例の症例を積み重ねていく以外に方法はない。我々は、本稿にまとめた診断基準が臨床現場で役立つことを期待するとともに、既知疾患の表現型の多様性や新たな疾患の同定により、さらに改訂されていくことを望んでいる。

本稿の診断基準は、平成21年度厚生労働科研究費研究報告書に報告された診断基準の内容(一部修正・加筆)に基づいたものである。本研究は、厚生労働科研究費難治性疾患克服研究事業「先天性大脳白質形成不全症の診断と治療に向けた研究」により、日本小児神経学会共同研究支援事業の承認を受けて行われている。

本稿脱稿後に、ADHDの原因遺伝子としてPOLR3Rが同定された(Bernard et al. *Am J Hum Genet* 2011, in press)。今後も、次々に新たな原因遺伝子が同定され、病態との関連性が明らかにされていくと思われる。

## 文 献

- 1) Inoue K. PLP1-related inherited dysmyelinating disorders: Pelizaeus-Merzbacher disease and spastic paraplegia type 2. *Neurogenetics* 2005;6:1-16.
- 2) Schiffmann R, van der Knaap MS. Invited article: an MRI-based approach to the diagnosis of white matter disorders. *Neurology* 2009;72:750-9.
- 3) 先天性大脳白質形成不全症の診断基準・治療指針. 厚生労働省科研究費難治性疾患克服研究事業「先天性大脳白質形成不全症の診断と治療に向けた研究」平成21年度総括・分担報告書. 2010;57-75.
- 4) Uhlenberg B, Schuelke M, Ruschendorf F, et al. Mutations in the gene encoding gap junction protein  $\alpha 12$  (connexin 46.6) cause Pelizaeus-Merzbacher-like disease. *Am J Hum Genet* 2004;75:251-60.
- 5) Orthmann-Murphy JL, Enriquez AD, Abrams CK, Scherer SS. Loss-of-function GJA12/Connexin47 mutations cause Pelizaeus-Merzbacher-like disease. *Mol Cell Neurosci* 2007;34:629-41.
- 6) van der Knaap MS, Linnankivi T, Paetau A, et al. Hypomyelination with atrophy of the basal ganglia and cerebellum: follow-up and pathology. *Neurology* 2007;69:166-71.
- 7) van der Knaap MS, Naidu S, Pouwels PJ, et al. New syndrome characterized by hypomyelination with atrophy of the basal gan-

- glia and cerebellum. *AJNR Am J Neuroradiol* 2002;23:1466-74.
- 8) Gay CT, Hardies LJ, Rauch RA, et al. Magnetic resonance imaging demonstrates incomplete myelination in 18q-syndrome: evidence for myelin basic protein haploinsufficiency. *Am J Med Genet* 1997;74:422-31.
  - 9) Dumitrescu AM, Liao XH, Best TB, Brockmann K, Refetoff S. A novel syndrome combining thyroid and neurological abnormalities is associated with mutations in a monocarboxylate transporter gene. *Am J Hum Genet* 2004;74:168-75.
  - 10) Vours-Barriere C, Deville M, Sarret C, et al. Pelizaeus-Merzbacher-Like disease presentation of MCT8 mutated male subjects. *Ann Neurol* 2009;65:114-8.
  - 11) Magen D, Georgopoulos C, Bross P, et al. Mitochondrial hsp60 chaperonopathy causes an autosomal-recessive neurodegenerative disorder linked to brain hypomyelination and leukodystrophy. *Am J Hum Genet* 2008;83:30-42.
  - 12) Sasaki M, Takanashi J, Tada H, Sakuma H, Furushima W, Sato N. Diffuse cerebral hypomyelination with cerebellar atrophy and hypoplasia of the corpus callosum. *Brain Dev* 2009;31:582-7.
  - 13) Zara F, Biancheri R, Bruno C, et al. Deficiency of hyccin, a newly identified membrane protein, causes hypomyelination and congenital cataract. *Nat Genet* 2006;38:1111-3.
  - 14) Wolf NI, Harting I, Boltshauser E, et al. Leukoencephalopathy with ataxia, hypodontia, and hypomyelination. *Neurology* 2005;64:1461-4.
  - 15) Inoue K, Tanabe Y, Lupski J. Myelin deficiencies in both the central and peripheral nervous system associated with a *SOX10* mutation. *Ann Neurol* 1999;46:313-8.
  - 16) Inoue K, Khajavi M, Ohyama T, et al. Molecular mechanism for distinct neurological phenotypes conveyed by allelic truncating mutations. *Nat Genet* 2004;36:361-9.

### Congenital Cerebral Hypomyelination—Pelizaeus-Merzbacher Disease and Associated Disorders

Ken Inoue, MD, Akiko Iwaki, Kenji Kurosawa, MD, Jun-ichi Takanashi, MD,  
Kimiko Deguchi, MD, Toshiyuki Yamamoto, MD and Hitoshi Osaka, MD

*Department of Mental Retardation and Birth Defect Research, National Institute of Neuroscience,*

*National Center of Neurology and Psychiatry, Kodaira, Tokyo (KI, KD) ;*

*Medical Institute of Bioregulation, Kyushu University, Fukuoka (AI) ;*

*Departments of Genetics (KK) and Neurology (HO), Kanagawa Children's Medical Center, Yokohama, Kanagawa ;*

*Division of Pediatrics, Kameda Medical Center, Kamogawa, Chiba (JT) ;*

*Institute for Integrated Medical Sciences, Tokyo Women's Medical University, Tokyo (TY)*

Congenital cerebral hypomyelination includes a group of genetic disorders, such as Pelizaeus-Merzbacher disease (PMD), and is characterized by hypomyelination of the cerebral white matter. Until recently, no classification system was available for congenital hypomyelination disorders that are clinically and genetically excluded for PMD. However, the establishment of new disease entities with gene discoveries has generated a clinical need for a new classification and diagnostic criteria for this group of disorders. Here, we review the recent findings on congenital cerebral hypomyelination, which includes 11 diseases, with a novel disease classification and diagnostic criteria with flow charts.

*No To Hattatsu* 2011;43:435-42

## Mutations in *POLR3A* and *POLR3B* Encoding RNA Polymerase III Subunits Cause an Autosomal-Recessive Hypomyelinating Leukoencephalopathy

Hirotomo Saitu,<sup>1,\*</sup> Hitoshi Osaka,<sup>2</sup> Masayuki Sasaki,<sup>3</sup> Jun-ichi Takanashi,<sup>4</sup> Keisuke Hamada,<sup>5</sup> Akio Yamashita,<sup>6</sup> Hidehiro Shibayama,<sup>7</sup> Masaaki Shiina,<sup>5</sup> Yukiko Kondo,<sup>1</sup> Kiyomi Nishiyama,<sup>1</sup> Yoshinori Tsurusaki,<sup>1</sup> Noriko Miyake,<sup>1</sup> Hiroshi Doi,<sup>1</sup> Kazuhiro Ogata,<sup>5</sup> Ken Inoue,<sup>8</sup> and Naomichi Matsumoto<sup>1,\*</sup>

Congenital hypomyelinating disorders are a heterogeneous group of inherited leukoencephalopathies characterized by abnormal myelin formation. We have recently reported a hypomyelinating syndrome characterized by diffuse cerebral hypomyelination with cerebellar atrophy and hypoplasia of the corpus callosum (HCAHC). We performed whole-exome sequencing of three unrelated individuals with HCAHC and identified compound heterozygous mutations in *POLR3B* in two individuals. The mutations include a nonsense mutation, a splice-site mutation, and two missense mutations at evolutionally conserved amino acids. Using reverse transcription-PCR and sequencing, we demonstrated that the splice-site mutation caused deletion of exon 18 from *POLR3B* mRNA and that the transcript harboring the nonsense mutation underwent nonsense-mediated mRNA decay. We also identified compound heterozygous missense mutations in *POLR3A* in the remaining individual. *POLR3A* and *POLR3B* encode the largest and second largest subunits of RNA Polymerase III (Pol III), RPC1 and RPC2, respectively. RPC1 and RPC2 together form the active center of the polymerase and contribute to the catalytic activity of the polymerase. Pol III is involved in the transcription of small noncoding RNAs, such as 5S ribosomal RNA and all transfer RNAs (tRNA). We hypothesize that perturbation of Pol III target transcription, especially of tRNAs, could be a common pathological mechanism underlying *POLR3A* and *POLR3B* mutations.

Congenital hypomyelinating disorders form a heterogeneous group of central nervous system leukoencephalopathies that is characterized by abnormal myelin formation. Although these conditions are readily recognized by brain magnetic resonance imaging (MRI), many cases are not diagnosed correctly.<sup>1</sup> Several syndromes affecting myelination, such as hypomyelination with hypodontia and hypogonadotropic hypogonadism (4H) syndrome (MIM 612440) and hypomyelination with atrophy of the basal ganglia and cerebellum (H-ABC) (MIM 612438), have been described.<sup>2–5</sup> We have recently reported a hypomyelinating syndrome characterized by diffuse cerebral hypomyelination with cerebellar atrophy and hypoplasia of the corpus callosum (HCAHC).<sup>6</sup> Individuals with HCAHC do not show hypodontia or atrophy of the basal ganglia, which are observed in 4H syndrome and H-ABC; however, diffuse hypomyelination, atrophy, or hypoplasia of the cerebellum and corpus callosum are overlapping features of these three syndromes, suggesting that there might be a common underlying pathological mechanism.

Here, we report on four individuals with HCAHC from three unrelated families (Figure 1A; Table 1). Clinical

information and peripheral blood or saliva samples were obtained from the family members after obtaining written informed consent. Experimental protocols were approved by the Institutional Review Board of Yokohama City University. To identify pathogenic mutations, we performed whole-exome sequencing of three probands from three unrelated families (individuals 1, 3, and 4). DNAs were captured with the SureSelect Human All Exon 50Mb Kit (Agilent Technologies, Santa Clara, CA) and sequenced with one lane per sample on an Illumina GAIIX (Illumina, San Diego, CA) with 108 bp paired-end reads. Image analysis and base calling were performed by sequence control software real-time analysis and CASAVA software v1.7 (Illumina). A total of 90,014,368 (individual 1), 86,942,264 (individual 3), and 92,168,758 (individual 4) paired-end reads were obtained and aligned to the human reference genome sequence (GRCh37/hg19) with MAQ<sup>7</sup> and NextGENe software v2.00 with sequence condensation by consolidation (SoftGenetics, State College, PA). This approach resulted in more than 88% of target exomes being covered by ten reads or more (see Table S1, available online). Single nucleotide variants (SNVs) were called with MAQ and NextGENe. Small insertions and deletions were

<sup>1</sup>Department of Human Genetics, Yokohama City University Graduate School of Medicine, 3-9 Fukuura, Kanazawa-ku, Yokohama 236-0004, Japan;

<sup>2</sup>Division of Neurology, Clinical Research Institute, Kanagawa Children's Medical Center, 2-138-4 Mutsukawa, Minami-ku, Yokohama 232-8555, Japan;

<sup>3</sup>Department of Child Neurology, National Center of Neurology and Psychiatry, 4-1-1 Ogawahigashi-cho Kodaira, Tokyo 187-8551, Japan; <sup>4</sup>Department of Pediatrics, Kameda Medical Center, 929 Higashi-cho, Kamogawa-shi, Chiba 296-8602, Japan; <sup>5</sup>Department of Biochemistry, Yokohama City University

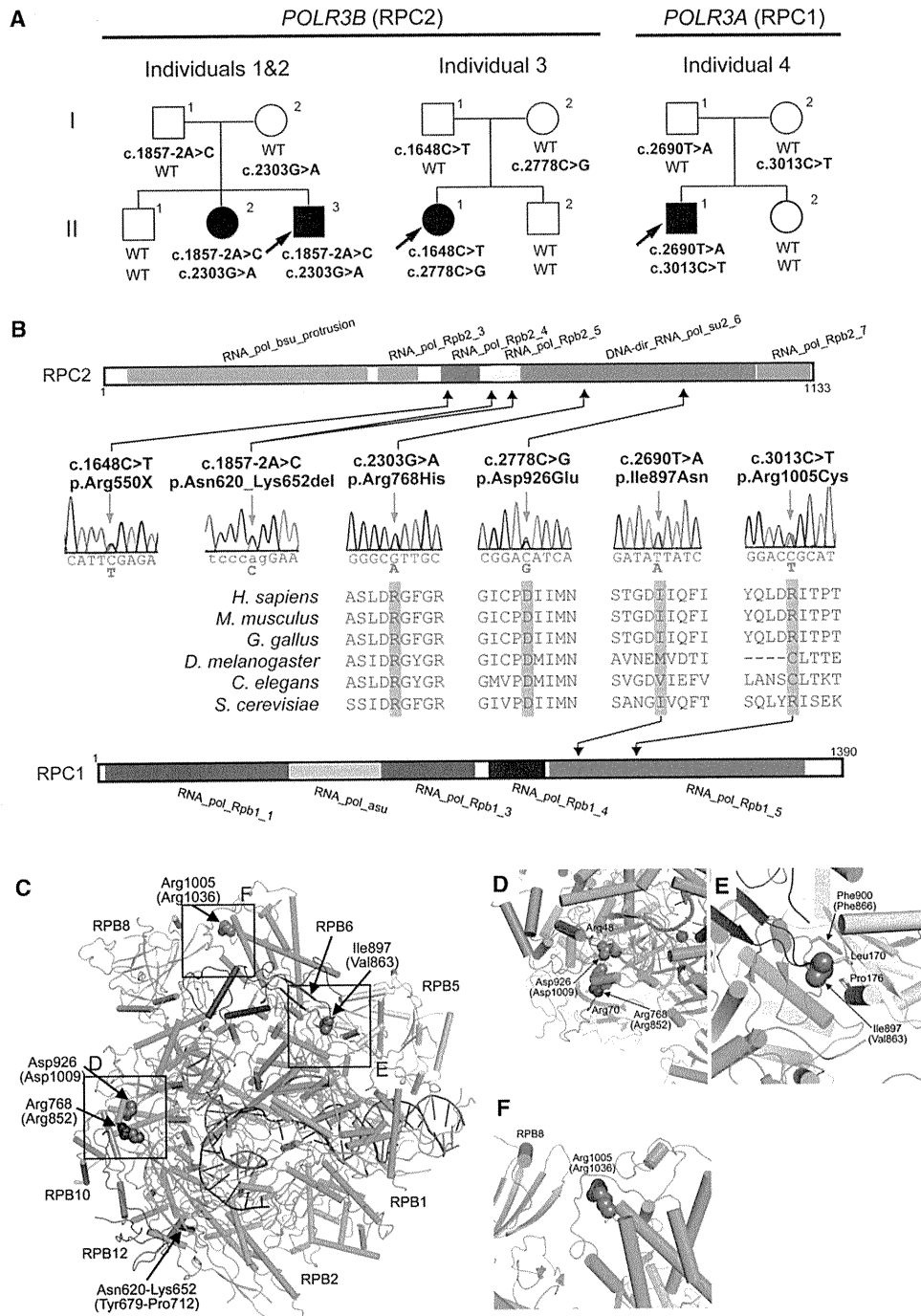
Graduate School of Medicine, 3-9 Fukuura, Kanazawa-ku, Yokohama 236-0004, Japan; <sup>6</sup>Department of Molecular Biology, Yokohama City University Graduate School of Medicine, 3-9 Fukuura, Kanazawa-ku, Yokohama 236-0004, Japan; <sup>7</sup>Department of Neurology, Kameda Medical Center, 929 Higashi-cho,

Kamogawa-shi, Chiba 296-8602, Japan; <sup>8</sup>Department of Mental Retardation and Birth Defect Research, National Institute of Neuroscience, National Center

of Neurology and Psychiatry, 4-1-1 Ogawahigashi-cho Kodaira, Tokyo 187-8551, Japan

\*Correspondence: hsaitu@yokohama-cu.ac.jp (H.S.), naomat@yokohama-cu.ac.jp (N.M.)

DOI 10.1016/j.ajhg.2011.10.003. ©2011 by The American Society of Human Genetics. All rights reserved.



**Figure 1. Mutations in *POLR3B* and *POLR3A***

(A) Pedigrees of four kindreds with HCAHC are shown. We identified four mutations in *POLR3B* encoding RPC2 in three individuals from two unrelated families and two mutations in *POLR3A* encoding RPC1 in one family. The segregation of each mutation is shown.

(B) Schematic representation of RPC2 (upper) and RPC1 (lower) proteins with Pfam domains (from Ensembl). Locations of each amino-acid-altering mutation are depicted with electropherograms. All of the missense mutations occurred at evolutionally conserved amino acids. Homologous sequences were aligned with the CLUSTALW website.

(C–F) 3D representations of RPC1 and RPC2 mutations. Mutated amino acids in RPC1 and RPC2 are shown along with their equivalent positions in the homologous RPB1 and RPB2 subunits of RNA Polymerase II (amino acid and its position in parenthesis). The structure and positions of mutations are illustrated by PyMOL with the crystal structure (PDB accession number 3GTP). RPB3, RPB9, and RPB11 subunits, which are specific to RNA Polymerase II, have been omitted from the figure. RPB1 is shown in green, RPB2 in sky blue, RPB5 in yellow, RPB6 in dark blue, RPB8 in pink, RPB10 in orange, RPB12 in purple, DNA in brown, and RNA in red. Amino acids that interact with mutated amino acids are also shown.