

表2 高齢者の褐色細胞腫症例

	症例1	症例2	症例3
診断時年齢	82歳	79歳	71歳
高血圧治療歴	16年	0年	3年
コントロール状況	良好	140~150/80~90	良好
発見の契機	偶発腫	偶発腫	食欲不振 胸部不快
腫瘍径	30 mm	30 mm	50 mm
術前 CA ₁₂₅ 血中 A / 血中 NA (<0.17) / (0.15~0.57)	0.04 / 2.2	0.90 / 0.35	16.7 / 63.9
	↓	↓	↓
術後 CA ₁₂₅ 血中 A / 血中 NA (<0.17) / (0.15~0.57)	0.02 / 0.39	0.02 / 0.29	0.19 / 0.29

1) 症例1

82歳女性, 66歳より高血圧に対して内服加療を行っていた。71歳時にスクリーニングの腹部CTで18mmの副腎腫瘍を指摘され, 画像から褐色細胞腫と診断されたが血中ノルアドレナリンが軽度高値のみで, 血圧コントロール良好のため経過観察されていた。頭痛・動悸などの症状は認めなかった。10年後の検査で腫瘍が30mmと増大を認めたため腫瘍摘出術が施行され, カテコラミンは正常化し降圧剤は減量された。

2) 症例2

79歳女性, 高血圧を指摘されたことはなかった。スクリーニングの腹部エコーで30mmの副腎腫瘍を指摘され, カテコラミン高値のため褐色細胞腫と診断された。この際血圧は140~150/80~90mmHgと軽度高値であったが, 頭痛・動悸などの症状は認めなかった。腫瘍摘出術が施行され, カテコラミンは正常化した。

3) 症例3

71歳女性, 68歳より高血圧に対して内服加療を行い血圧コントロールは良好であった。71歳時に食欲低下・胸部不快感を自覚し, 精査にて50mmの副腎腫瘍とカテコラミン高値を認め, 褐色細胞腫と診断された。腫瘍摘出術を施行され, カテコラミンは正常化した。

このように高齢者では褐色細胞腫を疑わせる典型的な症状が少なく, 無症候性であることが少なくない。早期診断のためには, コントロール良好な高血圧症の症例でも, 一度はカテコラミン測定やスクリーニングの腹部エコー等を施行し, 腫瘍を認めた場合には積極的に診断を進める必要がある。

ま と め

褐色細胞腫の多くは頭痛・動悸などの自覚症状があり, 高血圧を示すが, 約10~20%は無症候で高血圧を認めない無症候性褐色細胞腫が存在する。カテコラミン正常例が多く, 副腎原発, 悪性の割合が高い傾向があるので注意が必要である。副腎偶発腫の約8.5%が褐色細胞腫であることから, 副腎偶発腫を認めた場合には, 自他覚所見が乏しくても, 血中, 尿中カテコラミンとその代謝産物測定や各種画像検査を組み合わせることで診断をつけることが重要である。また高齢者では高血圧を認めるものの, 内服治療で血圧コントロールは良好で, 典型的な症状を呈さず, 広義に無症候性と考えられる症例が多い。それゆえ, 高齢者高血圧では血圧の状態に拘わらず, 本疾患の可能性を考慮して一度はカテコラミン測定やスクリーニングの腹部エコー等を施行するべきである。

文 献

- 1) 成瀬光栄, 田辺晶代: 褐色細胞腫, 内分泌代謝専門医ガイドブック, 診断と治療社, p172, 2007.
- 2) 名和田新, 他: 副腎ホルモン産生異常症の全国疫学調査 厚生省特定疾患内分泌系疾患調査研究班「副腎ホルモン産生異常症」調査分科会 平成10年度研究報告書, 11, 1999.
- 3) 地曳和子, 他: 日内分泌誌, 64: 707, 1998.
- 4) 武田亮祐, 他: 褐色細胞腫の全国集計. 厚生省特定疾患「副腎ホルモン産生異常症」調査研究班 昭和60年度研究報告書, 6, 1986.
- 5) 上芝 元, 一城貴政: 副腎偶発腫瘍の全国調査—診断・治療指針の作成—. 副腎ホルモン産生異常に関する調査研究 平成17年度総括・分担研究報告書, 113, 2006.
- 6) 田辺晶代, 他: 日本内分泌学会雑誌, 82 suppl: 53, 2006.
- 7) 佐藤辰男, 他: 老人褐色細胞腫の臨床像とその特長について. 厚生省特定疾患「副腎ホルモン産生異常症」調査研究班 昭和62年度研究報告書, 3, 1988.

日本臨牀 69 卷 増刊号 2 (2011 年 3 月 20 日発行) 別刷

内分泌腺腫瘍

—基礎・臨床研究のアップデート—

VI. 副腎腫瘍

副腎腫瘍の病態生理と臨床像

褐色細胞腫：良性と悪性の
臨床像の比較と鑑別診断

成瀬光栄 難波多拳 中尾佳奈子
立木美香 田辺晶代

VI. 副腎腫瘍

副腎腫瘍の病態生理と臨床像

褐色細胞腫：良性と悪性の臨床像の比較と鑑別診断

Clinical feature and differential diagnosis of benign and malignant pheochromocytoma

成瀬光栄¹ 難波多挙¹ 中尾佳奈子¹
立木美香² 田辺晶代²

Key words : パラガングリオーマ, テロメララーゼ, SDHB 変異, PASS

はじめに

遠隔転移が存在すれば‘悪性’と診断されるが、転移巣のない段階で悪性の鑑別を行うことは極めて困難である。逆に、単発性の腫瘍の場合に、良性であることを確実に診断する方法はなく、すべての症例で悪性の可能性を考慮する必要がある。近年、内分泌学的検査、病理組織所見、各種分子マーカー、遺伝子変異などの多様な観点から、悪性の診断が試みられており、総合的な評価が必要である。

1. 臨床像の比較

悪性褐色細胞腫には初回診断時から既に転移を認め悪性であることが明確な例と、良性と診断され、後年になって遠隔転移、局所再発を認めて初めて悪性と判明する例がある。最大の臨床的課題は当初良性と見える腫瘍が悪性かどうかの鑑別である。そこで、厚生労働省難治性疾患克服研究事業による全国調査¹⁾の結果に基づき、良性褐色細胞腫と当初良性と診断された悪性褐色細胞腫の臨床像をロジスティック回帰で解析した。その結果、表1に示すように、45歳以下での発症、副腎外腫瘍(パラガングリオ-

マ)、腹部のパラガングリオーマでの悪性化率が高いことが示された。

2. カテコールアミン分泌パターン

ドーパ、ドーパミン、ノルアドレナリンの高値、アドレナリン/ノルアドレナリン+アドレナリンが低値は悪性を示唆する所見であると考えられる²⁾。

3. 画像検査

副腎性の11.4%が悪性、副腎外性の33.3%が悪性であることから、副腎外腫瘍は悪性の可能性が高い¹⁾。MRI, CT, ¹³¹I-MIBG シンチで非クロマフィン組織(肝臓、骨、肺、リンパ節など)に病変を認める場合は悪性と考えられるが、傍大動脈神経節に病変を認める場合はリンパ節転移との鑑別が困難な場合がある。¹⁸F-FDG-PETは良性腫瘍(58%)よりも転移性腫瘍(82%)で陽性率が高いこと³⁾、succinate dehydrogenase complex subunit B(SDHB)変異陽性のパラガングリオーマでは他の画像診断よりも腫瘍検出率が高いこと⁴⁾から、悪性褐色細胞腫の局在診断に有用であることが示唆されるが、良性腫瘍でも取り込みを認めるため、特異性には限

VI

副腎腫瘍

¹Mitsuhide Naruse, Kazutaka Nanba, Kanako Nakao: Department of Endocrinology, Metabolism, and Hypertension, National Hospital Organization Kyoto Medical Center 国立病院機構京都医療センター 内分泌代謝高血圧研究部 ²Mika Tsuiki, Akiyo Tanabe: Second Department of Medicine, Tokyo Women's Medical University 東京女子医科大学 第2内科

表 1 良性褐色細胞腫と初発時に良性と診断された悪性褐色細胞腫の臨床像の比較

		良性褐色細胞腫	悪性褐色細胞腫	p	odds ratio
調査時の年齢 (歳:平均±SD)(n)		55.3±16.2 (947)	54.9±15.7 (63)	NS	
推定発症年齢 (歳:平均±SD)(n)		48.6±17.1 (638)	42.7±17.1 (53)	<0.0001	
年齢	55歳以上	55.8%	54.0%	0.7865	0.93
発症年齢	45歳以下	40.1%	58.5%	0.0002	4.84
性別	女性	53.6%	55.6%	0.7608	1.08
家族歴	あり	10.6%	12.9%	0.634	1.22
診断	副腎外	13.8%	30.6%	0.0011	2.75
副腎腫瘍	右	50.3%	25.8%	0.0001	0.34
	左	46.9%	46.8%	0.9939	1.00
	両側	10.0%	3.2%	0.039	0.29
副腎外腫瘍 の部位	頭頸部	0.2%	1.6%	0.156	7.70
	胸部	0.4%	1.6%	0.3128	3.69
	腹部	11.0%	25.8%	0.0018	2.81
	膀胱	1.9%	0.0%	0.1258	—

界がある。

4. 病理組織所見

病理学的な悪性所見とされる被膜浸潤、脈管浸潤は褐色細胞腫の場合には良性例でも認められ、鑑別には役立たない。腫瘍組織のS-100タンパク⁹⁾、腫瘍増殖能の指標であるKi-67(MIB-1)免疫染色性が有用とされ、陽性細胞率が2%以上は悪性を示唆する⁶⁾。副腎原発より副腎外原発腫瘍で陽性頻度が高い。組織所見のスコア化により悪性を診断する試みがあり、Thompson⁷⁾はpheochromocytoma of the adrenal gland scaled score(PASS)を提唱した。PASS 4点以上の多くは臨床的に悪性、PASS 4点未満の症例は良性の経過を示した。

更に、Kimuraら⁸⁾は組織学的所見にカテコールアミンプロファイルを加えた10点満点のスコアリングスケールを提案しており、低分化型(7-10点)では転移率100%、5年生存率0%、高分化型(1-2点)では転移率13%、5年生存率

92%であったと報告している。今後、多数例の長期経過観察結果との対応が期待される。

5. 褐色細胞腫関連遺伝子の変異

最近、孤発性褐色細胞腫の約25%に遺伝子変異を有することが報告されている⁹⁾。特にSDHB変異が最も注目されている。変異陽性例での悪性の頻度は97%¹⁰⁾、逆に悪性褐色細胞腫の41%がSDHB変異陽性¹¹⁾。副腎外腫瘍の約50%がSDHB変異陽性¹¹⁾。SDHB陽性例は予後不良¹²⁾などが報告されており、腫瘍の悪性化、予後の重要な因子と考えられる。しかし、患者での解析は血縁者、特に未成年の子どもでの解析の是非が問題となる点に配慮が必要である。

6. その他の諸因子

細胞の不死化と腫瘍増殖に関与するテロメラーゼ活性、テロメラーゼ構成因子であるテロメラーゼ逆転写酵素(human telomerase reverse transcriptase: hTERT)のmRNA発現、テロメラ

表2 良性褐色細胞腫と悪性褐色細胞腫の鑑別点

	鑑別マーカー	良性	悪性(未分化, 転移性)
臨床所見	カテコールアミン分泌パターン	A優位	NA優位 ドーパ, ALAAD高値 A/NA+A低値
	画像検査	単発性	多発性(非クロマフィン組織)
		副腎性	副腎外性
			¹⁸ F-FDG-PET陽性率が高い
病理組織所見	MIB-1(Ki-67)染色	陽性率低い(<2%)	陽性率高い(>5%)
	スコアリングスケール(Thompson)	<4点	4点≤
	スコアリングスケール(Kimura, et al)	1-2点(高分化型)	7-10点(低分化型)
分子マーカー	hTERT遺伝子発現	低頻度	高頻度
	HSP90免疫染色	陰性~弱陽性	強陽性
	テロメラーゼ活性	陰性	陽性
	p53免疫染色	陰性	陰性~陽性
	VEGF免疫染色	陰性~弱陽性	強陽性
	COX-2免疫染色	陰性~弱陽性	中等度~強陽性
遺伝子変異	SDHB変異	陰性が多い	約40%が陽性

A: アドレナリン, NA: ノルアドレナリン, ALAAD: aromatic L-amino acid decarboxylase, hTERT: human telomerase reverse transcriptase, HSP 90: heat shock protein 90, VEGF: vascular endothelial growth factor, COX-2: cyclooxygenase-2.

ーゼサブユニットであり, hTERTに結合してテロメラーゼ活性発現に関与するheat shock protein(HSP)90の免疫組織染色などが悪性例で陽性と報告されている¹⁵⁾。腫瘍抑制遺伝子p53¹⁴⁾、腫瘍血管新生に関与するVEGF¹⁵⁾、プロスタグランジン産生に関与するcyclooxygenase(COX)-2¹⁶⁾などの免疫染色陽性も悪性を示唆するとされる。

おわりに

通常, 明らかな転移を認める場合を除き, 悪性褐色細胞腫の診断は困難である。一方, 遠隔転移がない場合でも良性であることの実証的な診

断法はない。近年, 内分泌学的所見, 病理組織所見, 各種分子マーカーの免疫染色, 遺伝子解析による変異の同定など多様な観点からその鑑別が試みられているが, いずれも単独で良性と悪性の鑑別が可能とはいえない。少なくとも現時点で検索しうる因子を可能なかぎり解析し, 複合的に良悪性の診断を行う必要がある(表2)。また, 臨床的には良性であっても, 各種マーカーの解析結果が悪性例と同様の動態を示す例も少なくはなく, 将来的に悪性の臨床経過を呈する可能性もあり, 長期にわたる慎重な経過観察が必要である。

VI

副腎腫瘍

■ 文 献

- 1) 厚生労働省難治性疾患克服研究事業「褐色細胞腫の実態調査と診療指針の作成」に関する研究班, 平成 21 年度研究報告書, 2010.
- 2) van der Harst E, et al: The value of plasma markers for the clinical behaviour of pheochromocytomas. *Eur J Endocrinol* 147: 85-94, 2002.
- 3) Shulkin BL, et al: Pheochromocytomas: imaging with 2-[fluorine-18]fluoro-2-deoxy-D-glucose PET. *Radiology* 212: 35-41, 1999.
- 4) Timmers HJ, et al: Superiority of fluorodeoxyglucose positron emission tomography to other functional imaging techniques in the evaluation of metastatic SDHB-associated pheochromocytoma and paraganglioma. *J Clin Oncol* 25: 2262-2269, 2007.
- 5) Montresor E, et al: Retroperitoneal paragangliomas: role of immunohistochemistry in the diagnosis of malignancy and in assessment of prognosis. *Eur J Surg* 160: 547-552, 1994.
- 6) Nagura S, et al: Immunohistochemical estimations of growth activity to predict biological behavior of pheochromocytomas. *Mod Pathol* 12: 1107-1111, 1999.
- 7) Thompson LD: Pheochromocytoma of the Adrenal gland Scaled Score (PASS) to separate benign from malignant neoplasms: clinicopathologic and immunophenotypic study of 100 cases. *Am J Surg Pathol* 26: 551-566, 2002.
- 8) Kimura N, et al: Histological grading of adrenal and extra-adrenal pheochromocytoma and relationship to prognosis: a clinicopathological analysis of 116 adrenal pheochromocytoma and 30 extra-adrenal sympathetic paraganglioma including 38 malignant tumors. *Endocr Pathol* 16: 23-32, 2005.
- 9) Neumann HP, et al: Freiburg-Warsaw-Columbus Pheochromocytoma Study Group: Germ-line mutations in nonsyndromic pheochromocytoma. *N Engl J Med* 346: 1459-1466, 2002.
- 10) Timmers HJ, et al: Clinical presentations, biochemical phenotypes, and genotype-phenotype correlations in patients with succinate dehydrogenase subunit B-associated pheochromocytomas and paragangliomas. *J Clin Endocrinol Metab* 92: 779-786, 2007.
- 11) Brouwers FM, et al: High frequency of SDHB germline mutations in patients with malignant catecholamine-producing paragangliomas: implications for genetic testing. *J Clin Endocrinol Metab* 91: 4505-4509, 2006.
- 12) Amar L, et al: Succinate dehydrogenase B gene mutations predict survival in patients with malignant pheochromocytomas or paragangliomas. *J Clin Endocrinol Metab* 92: 3822-3828, 2007.
- 13) Boltze C, et al: Expression profile of the telomeric complex discriminates between benign and malignant pheochromocytoma. *J Clin Endocrinol Metab* 88: 4280-4286, 2003.
- 14) Salmenkivi K, et al: Lack of histologically suspicious features, proliferative activity, and p53 expression suggests benign diagnosis in pheochromocytomas. *Histopathology* 43: 62-71, 2003.
- 15) Salmenkivi K, et al: VEGF in 105 pheochromocytomas: enhanced expression correlates with malignant outcome. *APMIS* 111: 458-464, 2003.
- 16) Salmenkivi K, et al: Increased expression of cyclooxygenase-2 in malignant pheochromocytomas. *J Clin Endocrinol Metab* 86: 5615-5619, 2001.

日本臨牀 69 卷 増刊号 2 (2011 年 3 月 20 日発行) 別刷

内分泌腺腫瘍

—基礎・臨床研究のアップデート—

I. 総 論

内分泌腺腫瘍の臨床的課題と最近の進歩
—褐色細胞腫の場合—

成瀬光栄 中尾佳奈子 難波多挙 玉那覇民子
田上哲也 立木美香 田辺晶代 島津 章

内分泌腺腫瘍の臨床的課題と最近の進歩 —褐色細胞腫の場合—

Clinical problems and recent progress in pheochromocytoma

成瀬光栄¹ 中尾佳奈子¹ 難波多挙¹ 玉那覇民子¹
田上哲也¹ 立木美香² 田辺晶代² 島津 章¹

Key words : 悪性褐色細胞腫, 難治性疾患, 遺伝子変異, 遠隔転移, Open-Pheonet

はじめに

内分泌腺腫瘍はあらゆる内分泌腺に発生する。臨床的には内分泌機能異常, 多発性, 悪性が大いなる課題といえる。各内分泌腺ごとに各々異なる課題があるが, 本稿では副腎の内分泌腫瘍, 特に難病として注目されている褐色細胞腫について, その課題と取り組みの進歩を概説する。褐色細胞腫は治癒可能な内分泌性高血圧の代表的疾患で, その80–90%は適切な診断と治療により完治する。しかし, 同じく内分泌性高血圧症の代表である原発性アルドステロン症とは異なり, その約10%が悪性腫瘍である。悪性褐色細胞腫は早期診断が困難で, 診断されても治療は困難である。内分泌腫瘍の中でも最も解決すべき課題の多い難病であるが, これまでの取り組みは十分とはいえなかった。しかし, 2007年に日本内分泌学会の臨床重要課題に指定され, 2009年からは厚生労働省難治性疾患の調査対象ともなり, ようやく対策が始まったといえる。

本稿では, 本疾患の課題とそれに対する対策の現状を解説する^{1–9)}。

表1 褐色細胞腫の臨床的課題

1. 悪性率が高い
2. 初回診断時の良・悪性の鑑別が困難
3. 多発性遠隔転移が多い
4. 患者と家族の長期にわたる負担大
5. 悪性例の治療が未確立

1. 疾患の臨床的課題

褐色細胞腫の臨床的課題を表1にまとめた。

a. 第一の課題：悪性率が高い

厚生労働省「副腎ホルモン産生異常症」調査研究班の平成10年度の調査¹⁰⁾では, 悪性褐色細胞腫の頻度は10.8%で, 原発性アルドステロン症では0.2%, クッシング症候群では1.2%であったのと対照的で, 褐色細胞腫は内分泌腫瘍の中でも悪性の頻度が最も高い腫瘍といえる。

b. 第二の課題：初回診断時に良・悪性の鑑別が困難

遠隔転移があれば悪性と診断できるが, 一側副腎の単発性腫瘍の場合, 組織学的に悪性と診断することは極めて難しい。術後, 血圧, カテコールアミンが正常化し, 多くは良性, 治癒と診断されてしまうが, 数年後に骨転移などの遠隔転移が発見され悪性であったことが判明する

¹Mitsuhide Naruse, Kanako Nakao, Kazutaka Nanba, Tamiko Tamanaha, Tetsuya Tagami, Akira Shimatsu: Department of Endocrinology, Metabolism, and Hypertension, National Hospital Organization, Kyoto Medical Center 国立病院機構京都医療センター 内分泌代謝高血圧研究部 ²Mika Tsuiki, Akiyo Tanabe: Department of Medicine, Tokyo Women's Medical University 東京女子医科大学 第2内科

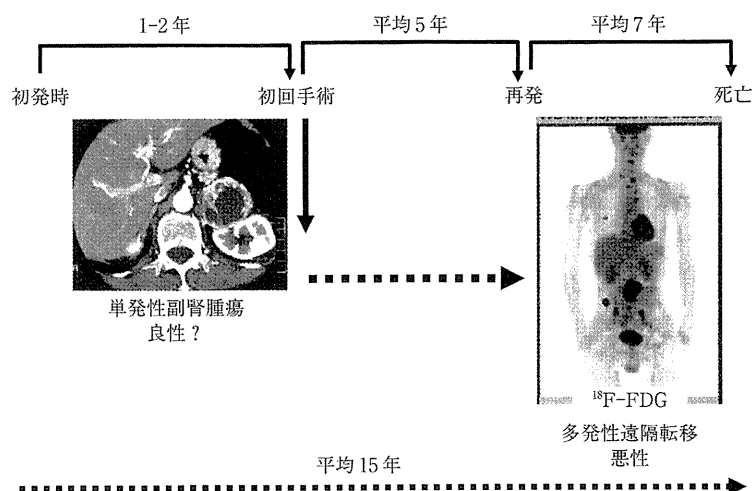


図1 悪性褐色細胞腫の典型的な臨床経過(文献⁵⁻⁹⁾より引用)

ことも少なくない。

c. 第三の課題：多発性遠隔転移が多い

局所再発に加えて多発性の遠隔転移が多い。骨転移が最も多く約70%に認められ、その他、約40%に肺、肝、腹腔内リンパ節への転移を認める。遠隔転移の頻度が高いことが外科的治療を困難にしており、全身治療が必要となる。

d. 第四の課題：患者と家族の負担が大きい

20歳の後半から40歳ぐらいの比較的若年者に多く、約60%を占める。しかも数年の経過で緩徐に、しかし進行性に増悪するため、その間患者は、身体的のみならず仕事や家庭面で社会的、経済的、心理的に大きな負担を抱えた生活を余儀なくされる。田辺らの検討では、褐色細胞腫は初発症状から1-2年で診断され、腫瘍が発見されて初回手術を受けるが、悪性例ではその後平均5年で転移、再発を認め、その後平均7年で死亡する(図1)。初回手術後25年との極めて長期になる例もあり、患者と家族の負担が極めて大きい。

e. 第五の課題：治療法が未確立

悪性と診断されても有効な治療法は未確立である。手術、化学療法、MIBG治療などの多様な治療を組み合わせ、反復、継続する必要があるが、有効性は十分には検証されておらず、またMIBG治療は保険適用になっていない。

表2 褐色細胞腫を取り巻く医療・研究環境の課題

1. 専門医が極めて少ない
2. 内科での経験例が減少
3. 厚生労働省の調査研究対象でない
4. 長期的情報収集システムがない

2. 医療・研究環境における課題(表2)

本疾患の診療水準向上に際して解決すべき医療上あるいは研究遂行上の課題を表2にまとめた。

a. 第一の課題：専門医が少ない

まず最大の要因は本疾患に対する専門医の関心が高くない点である。カテコールアミン測定法とCT、MRIなどの画像診断法と内視鏡的手術の進歩により、典型例の診断と治療はほぼ確立されたことと密接に関連している。その歴史的経緯の中で、悪性褐色細胞腫の課題が取り残されたと言っても過言ではない。今後、専門の研究者、臨床医の増加は診療水準向上に不可欠である。

b. 第二の課題：内科での経験例の減少

原発性アルドステロン症とは対照的に腫瘍が大きいことから、直接、泌尿器科、外科に紹介され手術される例が多い。その結果、術後の長

期的フォローアップの観点で、今後、外科・泌尿器科と内科との連携が必要といえる。

c. 第三の課題：厚生労働省の調査研究対象でなく実態が不明

良性褐色細胞腫の診断、治療法の確立に伴い「副腎ホルモン産生異常症」調査研究班の調査、研究対象ではなくなっている。それゆえ、平成10年の厚生労働省研究班の調査以降、全国疫学調査が実施されておらず、患者数、診療状況、予後など、有効な対策を立てる疫学情報がほとんどない。悪性褐色細胞腫は取り残された状況になり、本疾患の系統的研究が困難な状況になっている。

d. 第四の課題：情報収集システムがない

診断法、治療法に関するエビデンス構築には、長期的な視点に立った診療情報の収集システム確立が不可欠であるが未確立である。特に、初回診断後25年も経て遠隔転移を示す例があることから、長期にわたる継続的な疾患レジストリーが必要である。

3. 状況改善の対策と成果

このような現状を改善するため、著者らは下記のごとく多面的な取り組みを行ってきた。

a. 全国実態調査の実施

長期的視点に立った対策の第一歩は実態調査である。著者らは厚生労働省難治性疾患克服事業研究班により、全国疫学調査¹⁾を行った。その結果、1年間の褐色細胞腫の推定患者数は約2,900例、その中で悪性褐色細胞腫は320例で全体の11%を占めていた(図2)。過去の報告としては「副腎ホルモン産生異常症」研究班竹田班が1973-82年の10年間に862例、同じく名和田班が1997年に1年間で1,030例と報告しており、これらと比較して明らかに患者数は増加している。しかし、悪性の比率は各々10.8%とされており、今回の報告とほぼ同じである。すなわち、診断法の進歩により患者数は増加したが、悪性の比率はこの30年間変わっておらず、その病態は本質的に変化していないことが示唆される。

また、今回の調査では副腎外性が17.3%、多

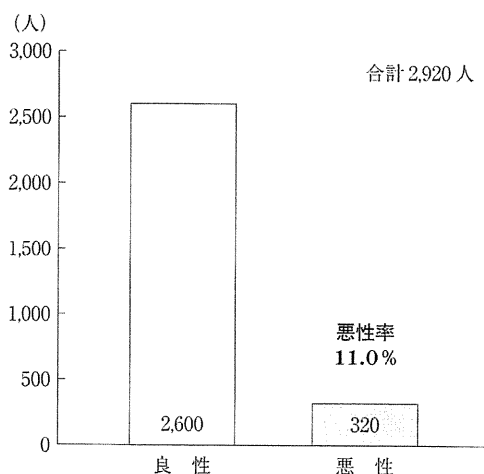


図2 全国疫学調査(一次調査)による患者推計数

発性が12.7%、家族性が10.0%で、副腎外性が増加しているようにもみえるが、全体としては従来からいわれている‘10%病’の概念は変化していないと推定される(図3)。近年、褐色細胞腫の遺伝子変異との関連、特にSDHB遺伝子変異などが約25%にみられるとの報告があるが、臨床的には悪性の患者は11%であったことから、これらの遺伝子変異があることのみでは、悪性にはならないと考えられる。

更に、悪性褐色細胞腫の初回診断時の特徴は図4に示したごとく、62%が副腎性、79%が単発性、60%が明らかな転移性病変を認めず、37%が良性と診断をされていた。すなわち、副腎周囲の単発性腫瘍で、明らかな転移を認めない例であっても、良性とは断定できず、必ず悪性の可能性も考慮して治療、経過観察する必要があることを示唆している。

b. 診断基準の作成

一般に診断基準は疾患概念が不明確あるいは境界領域の病態において、臨床診断のための標準的な目安を示すことで、診断、治療が必要な症例を明確にする意義がある。血中、尿中カテコールアミンの増加が顕著で、副腎に明らかな腫瘍を認める例では褐色細胞腫の臨床診断は比較的容易であるが、近年になり、カテコールア

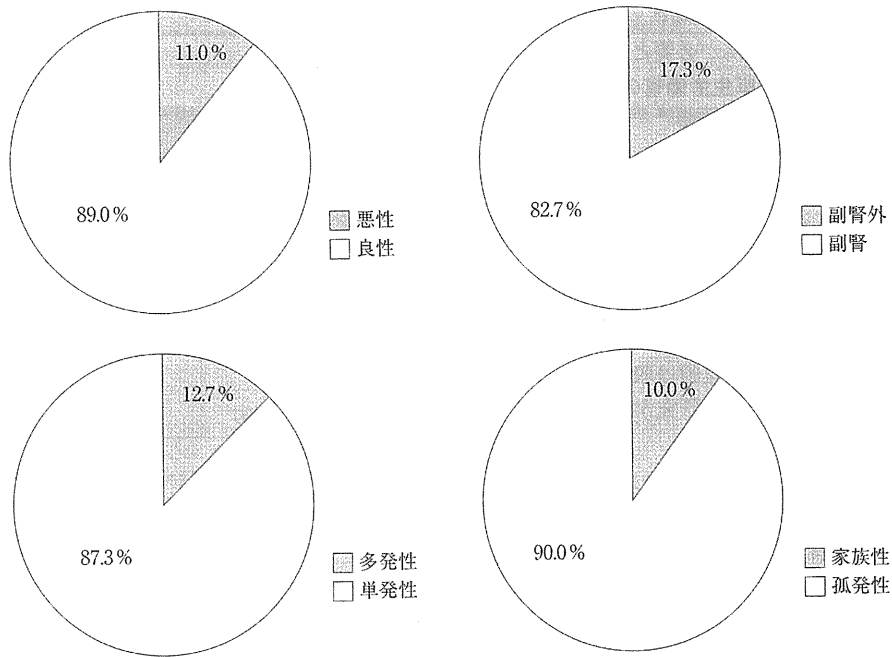


図3 全国疫学調査(二次調査)における全褐色細胞腫の特徴のまとめ

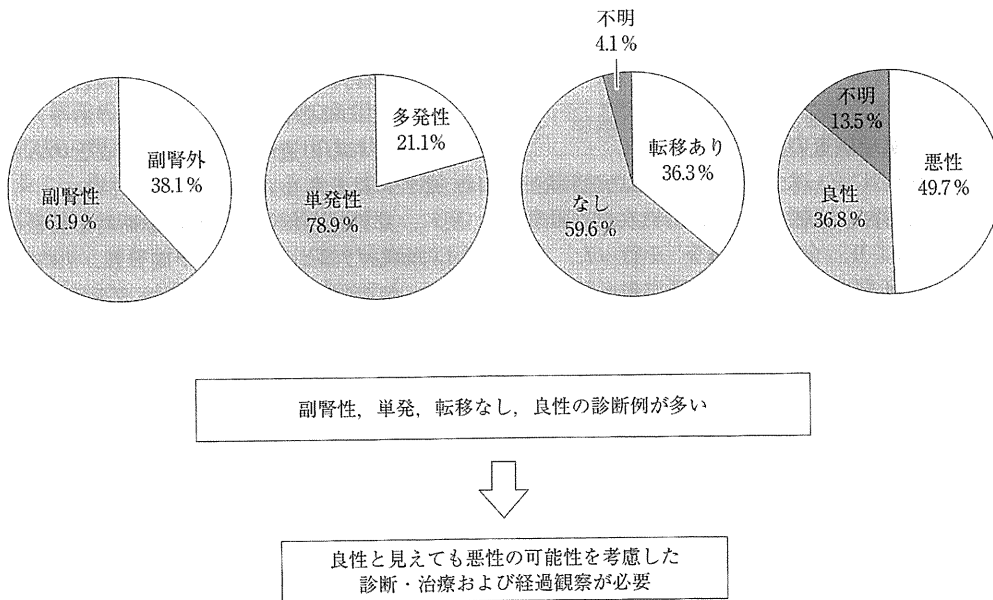


図4 全国疫学調査(二次調査)における悪性褐色細胞腫の初回診断時の特徴

表3 褐色細胞腫・パラガングリオーマの診断基準
(文献¹²⁾より引用)

必須項目
1. 副腎髄質または傍神経節組織由来を示唆する腫瘍 ^{注1}
副項目
1. 病理所見：褐色細胞腫の所見 ^{注2}
2. 検査所見
① 尿中アドレナリンまたはノルアドレナリンの高値 ^{注3}
② 尿中メタネフリンまたはノルメタネフリンの高値 ^{注3}
③ クロニジン試験陽性 ^{注4}
①-③のうち1つ以上の所見があるときを陽性とする。
3. 画像所見
① ¹³¹ I-MIBG シンチグラフィで腫瘍に取り込み ^{注5}
② MRI のT2強調画像で高信号強度
・ 確実例：1) 必須項目1+副項目1
2) 必須項目1+副項目2+副項目3-①
・ 疑い例：1) 必須項目1+副項目2+副項目3-②
2) 必須項目1+副項目3-①
・ 除外項目：偽性褐色細胞腫

^{注1} 現在、過去の時期を問わない。副腎髄質由来を褐色細胞腫、傍神経節組織由来をパラガングリオーマと称する。

^{注2} 腫瘍細胞の大部分がクロモグラニンA陽性であること。

^{注3} 基準値上限の3倍以上を陽性とする。偽陽性や偽陰性があるため、反復測定が推奨される。

^{注4} ノルアドレナリン高値例のみ、負荷後に前値の1/2以上あるいは500 pg/mL以上の場合を陽性とする。

^{注5} ¹²³I-MIBG シンチグラフィを含む。

ミンが正常ないし増加が軽度の例、腫瘍が小さいあるいは副腎外に存在する例、機能・局在診断に用いられる¹³¹I-MIBG シンチグラフィ摂取が陰性の例など、診断が確定できない多数の‘疑い’症例が経験されている。そこで、著者らは日本内分泌学会臨床重要課題「悪性褐色細胞腫」検討委員会および厚生労働省研究班の共同にて、褐色細胞腫の診断基準を作成した。


1) 褐色細胞腫の診断基準(表3)

必須項目1. 副腎髄質または傍神経節組織由来を示唆する腫瘍があり、副項目1. 手術による病理組織所見が褐色細胞腫に合致した場合は‘確実例’と診断する。また、1. 副腎髄質または傍神経節組織由来を示唆する腫瘍を認めるが手術未施行の場合は、副項目2. カテコールアミン過剰を示唆する所見と副項目3. 褐色細胞腫を示唆する画像所見を認める場合にも‘確実例’と診断する。カテコールアミン過剰を示唆する検

査所見としては、尿中カテコールアミンあるいは尿中代謝産物が正常上限の3倍以上の増加を示すこと、ノルアドレナリン高値例におけるクロニジン試験陽性が該当する。カテコールアミンの測定値には偽陽性や偽陰性が少ないため、反復測定が推奨される。

画像所見としては¹³¹I-MIBG シンチグラフィでの腫瘍への取り込み、MRIT2強調画像における高信号強度のいずれかを陽性所見とする。診断的には¹²³I-MIBG シンチグラフィが¹³¹I-MIBG シンチグラフィよりも優れていることが報告されているが、我が国では褐色細胞腫に対する保険適用がない点に注意する必要がある。

必須項目1. 副腎髄質あるいは傍神経節組織由来を示唆する腫瘍が存在するが、副項目2. カテコールアミン過剰を示唆する検査所見あるいは副項目3. 画像所見のいずれかのみの場合は‘褐色細胞腫疑い’例とする。



総
論

表 4 悪性褐色細胞腫・パラグングリオーマの診断基準
(文献¹²⁾より引用)

必須項目
1. 褐色細胞腫の診断基準で確実例または疑い例
2. 副腎外腫瘍(非クローム親和性組織由来)の存在 ^{#1}
副項目
1. 上記2の病理組織:褐色細胞腫の所見
2. 上記2の腫瘍に ¹²⁵ I-MIBG シンチグラフィで取り込み ^{#2}
・ 確実例: 1) 必須項目 1+必須項目 2+副項目 1 2) 必須項目 1+必須項目 2+副項目 2
・ 疑い例: 必須項目 1+必須項目 2

^{#1} 肝臓, 肺, 骨, リンパ節など本来の発生組織でない組織における腫瘍.

^{#2} ¹²⁵I-MIBG シンチグラフィを含む.

近年, パニック症候群などで発作性の高血圧を認める‘偽性褐色細胞腫’の経験が増加しており, 褐色細胞腫との鑑別が難しい症例があることから, その除外診断に配慮する必要がある.

2) 悪性褐色細胞腫の診断基準(表 4)

前述の‘褐色細胞腫の診断基準’で必須項目 1. 褐色細胞腫の診断が確実あるいは疑い例で, 2. 副腎外の非クローム親和性組織に腫瘍が存在し, 副項目 1. その病理組織が褐色細胞腫の所見を呈する場合, あるいは副項目 2. その腫瘍に¹²⁵I-MIBG シンチグラフィで取り込みを認める場合を‘確実例’とする. 副腎外組織の病理所見での裏付けがない場合やシンチグラフィの取り込みを認めない場合は, ‘疑い例’とする. 褐色細胞腫には副腎外のクロマフィン組織の病変を伴う多発例があり鑑別を要する. 肝臓, 肺, 骨, リンパ節などの本来の発生組織でない組織(非クローム親和性組織)に腫瘍を認める場合が該当する. また, MIBG シンチグラフィは¹²⁵I-MIBG シンチグラフィでの陽性例を含むが, 我が国では保険適用がなく心筋シンチグラフィのみが適用である.

今後, 本基準を普及するとともに, 実際の症例における偽陽性, 偽陰性, 感度, 特異度を評価していく必要がある.

c. 診療指針の作成

著者らはまず褐色細胞腫診療マニュアル(診断と治療社)を刊行したのに引き続き, 褐色細胞腫研究班と悪性褐色細胞腫検討委員会との協

力で, 褐色細胞腫診療指針 2010¹²⁾を作成した. 悪性褐色細胞腫は稀少疾患であることから, その治療に関するエビデンスは極めて少ないが, 現在, 可能なかぎりエビデンスレベル, 治療の推奨グレードを追加して改訂版(褐色細胞腫診療指針 2011)の発行を予定している.

d. 褐色細胞腫レジストリーの構築

悪性褐色細胞腫は術後 1 年に転移, 局所再発を認める例から, 30 年もの長期間の後に悪性であることが判明する例まである. それゆえ, 褐色細胞腫の治療成績および予後解明のためには長期に経過観察が可能なシステムが必要である. 著者らは厚生労働省研究班の平成 22 年度の活動の一環として, 褐色細胞腫疾患レジストリー(PHEO レジストリー)の構築, 登録を開始している. 初回診断時, 新規登録時の患者情報を登録後, 半年ごとの一斉調査により追跡調査を行い, 診断の変化, 治療内容と転帰を調査していく内容である.

e. 悪性マーカーの集中解析体制

悪性であることの早期診断マーカーとして注目されているのが病理組織所見と褐色細胞腫遺伝子変異である.

1) 病理組織所見マーカー

これまで, 手術時の病理組織所見からは悪性の診断が困難であるとされてきた. しかしながら, 最近, Thompson ら¹³⁾, Kimura ら¹⁴⁾は独自のスコアリング方法を考案し, 分化型, 低分化型の鑑別, 予後予測に有用であることを報告し

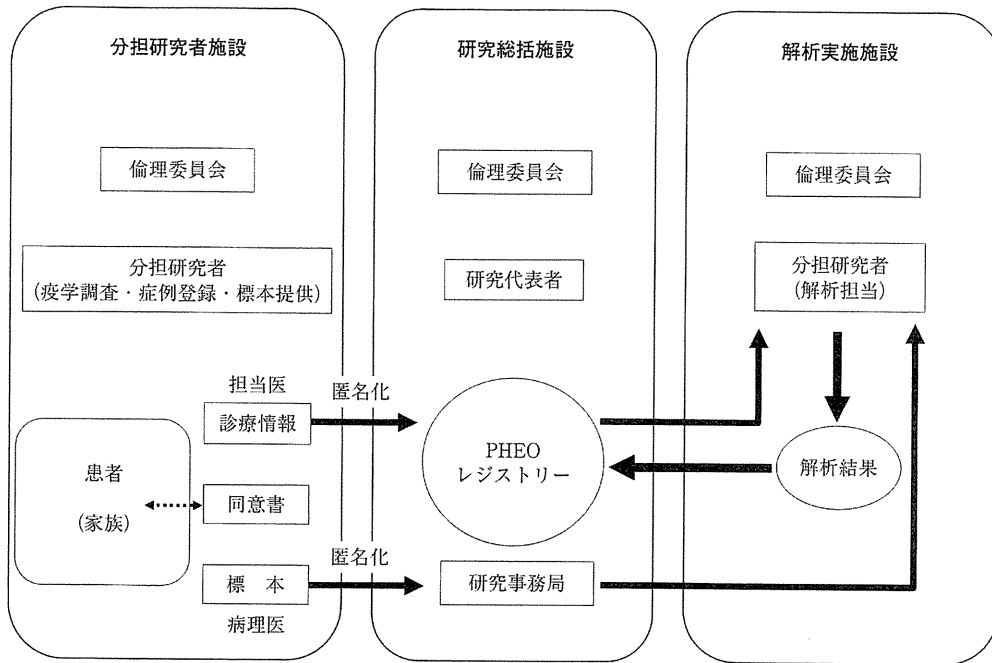


図5 厚生労働省研究班による褐色細胞腫の病理組織集中解析

ている。各施設の病理医と内分泌病理専門医との連携により、臨床所見と組織解析結果との比較対応を行い、データを蓄積していく体制の整備が必要である。褐色細胞腫研究班では、平成22年度研究の一環として、病理組織の集中解析体制の確立を進めている。前述のPHEOレジストリーのデータベースとリンクすることにより、その臨床的意義の解明が可能になると考えられる(図5)。

2) 遺伝子変異マーカー

最近、サクシニル酸脱水素酵素の遺伝子、特にSDHBの変異との関連を示唆する結果が諸外国から報告されている^{15,16)}。我が国でも筑波大学の竹越らがその遺伝子解析の有用性を積極的に検討している。悪性褐色細胞腫の約35%がSDHB遺伝子変異陽性である一方、褐色細胞腫でSDHB遺伝子変異陽性例の約20-30%が後年悪性化を示すとの報告¹⁷⁾もある。また既に悪性褐色細胞腫と診断された患者でSDHB遺伝子変異陽性は患者の予後を予測するとの報告¹⁸⁾もある。それゆえ、これらの遺伝子変異は

悪性褐色細胞腫の有用な診断マーカーになることが期待される。

陽性の場合、原発腫瘍の手術後であっても長期にわたり十分な経過観察が望ましい。しかし、何を指標としてどの程度の間隔で、いつまで検査すべきか確立されていない。更に陽性例と陰性例の予後の差や血縁者での解析の臨床的意義も確立されていない。米国ではSDHB変異陽性未発症保因者の家族会も結成されているが、我が国では文化や社会的背景が大きく異なる。解析をするメリットに加えて随伴する種々の課題を十分に考慮し、得られた結果を責任をもって経過観察し、診断、治療に反映させていく姿勢と医療体制の充実が必要といえる。表5にYoungら¹⁹⁾による未発症保因者の経過観察指針を示す。また、本疾患における遺伝子解析に関して、日本内分泌学会悪性褐色細胞腫検討委員会において‘遺伝子変異解析に関する見解’を作成し、内分泌学会ホームページに掲載している(表6)。

遺伝子変異マーカーについても褐色細胞腫研

表 5 未発症保因者に対する臨床的対応案(文献¹⁹⁾より改変)

1. 遺伝性褐色細胞腫・パラガングリオーマ症候群をよく理解した臨床内分泌専門医により行われるべきである。
2. 定期的フォローアップ
 - 1) 対象：家系内の最も若年発症者の発症年齢から 10 年を引いた年齢から
 - 2) 検査：(1) 内科的診察・尿中メタネフリン測定：毎年
(2) CTあるいはMRI：2年に1回
(3) MIBGシンチグラフィ：3年に1回

表 6 褐色細胞腫における遺伝子解析に関する見解(要点)

褐色細胞腫患者における SDHB 遺伝子変異解析は、患者予後の予測、適切な治療による予後改善に有益である可能性が示唆される一方、効果的な診断・治療法は未確立である。変異が同定された患者の血縁者における解析も、変異陽性の場合、早期の診断・治療により予後改善に有益である可能性があるが、遺伝子型と表現型との関連や効果的な早期発見・治療法は確立されていない。即ち、現時点では、褐色細胞腫における SDHB 遺伝子解析は臨床的有用性が確立しておらず、遺伝子診断ではなく、遺伝子解析研究と位置付けられる。患者あるいはその血縁者において遺伝子解析を実施する場合は、その意義と限界・予想される問題を十分に認識し、「ヒトゲノム・遺伝子解析研究に関する倫理指針」を遵守すると共に、前述の実施の必要条件を十分に確認することが推奨され、また、これらの条件は実施の十分条件でない可能性も考慮する必要がある。特に、血縁者においては臨床的意義が未確立であることから、現時点では解析の実施は極めて慎重に行われるべきである。一方、SDHB 遺伝子変異は悪性褐色細胞腫の早期診断マーカーとして期待されていることから、整備され、責任ある実施環境下で、統一的、系統的な多施設共同研究として推進されることが重要と考えられる。

(日本内分泌学会悪性褐色細胞腫検討委員会作成[ホームページから引用])

究班で取り組みを始めており、病理組織解析と同様に、PHEO レジストリーとリンクして長期的な予後との関連の解明を目指している。

f. 治療法の有効性の評価と新規治療薬の開発

1) 薬物治療

治療法の有効性に関する客観的評価体制の確立とエビデンスの構築が必要である。血圧コントロールには主に α ブロッカーを投与するが、血圧コントロールが不十分な例では、カテコールアミン合成酵素阻害薬である methyrosine (デムサ[®]) の投与も併用されることがある。しかしながら、国内未承認薬であり、患者の個人輸入が必要で、使用に際しては倫理委員会での承認が望ましい。

化学療法としては CVD 併用化学療法が代表的である。Averbuch ら²⁰⁾ は平均 21 カ月の観察期間で、腫瘍の完全あるいは部分奏効は 57%、ホルモンの完全あるいは部分奏効は 79% に認

められたと報告しているが、その後、その有効性についての客観的エビデンスの報告はない。ランダム化比較試験の実施が望ましいが、患者が複数の施設に分散しており、個々の患者の臨床背景に極めて大きな差があるため、実施は容易ではない。今後、多施設共同により、少なくとも非ランダム化比較試験などによる有効性に関するエビデンスの構築が必要である。

近年、分子標的薬が開発、臨床応用されているが、現在注目されているのがスニチニブ(商品名 Sutent[®], ファイザー)である。本剤は複数のリン酸化酵素(キナーゼ)に対して阻害活性があり、根治切除不能または転移性の腎細胞癌やイマチニブ抵抗性の消化管間質腫瘍(GIST)に臨床応用され保険適用となっている。海外では悪性褐色細胞腫・パラガングリオーマに対する有効性が報告²¹⁻²³⁾されており、またカナダでは第二相臨床試験²⁴⁾が実施されているが、我が国では適用外使用となるため患者の個人輸入とな

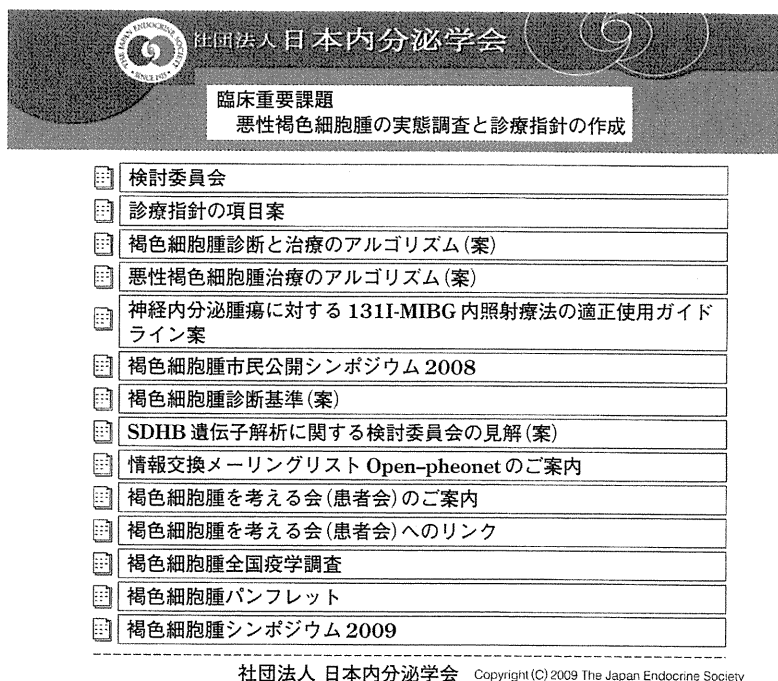


図6 日本内分泌学会 臨床重要課題 褐色細胞腫に関するホームページ

り、倫理委員会の承認が必要である。

2) MIBG 治療

MIBG シンチグラフィ陽性例での MIBG 治療で、諸外国では多数の症例で実施されている。しかし我が国では保険適用となっておらず、これまで金沢大学、群馬大学、北海道大学の核医学教室にて実施されてきたに留まる。最近、日本核医学会から MIBG 内照射療法に関するガイドライン(案)が提案されている。今後、その適応や治療成績などについて、内科と核医学との連携強化が必要である。

g. 情報共有のシステムと情報公開

褐色細胞腫は専門家が少なく、稀少疾患のため経験数も少ない。診療水準向上のうえで重要なのは情報の共有と情報公開である。著者らは① Open-Pheonet の立ち上げ、② 日本内分泌学会ホームページでの情報公開、③ 褐色細胞腫公開シンポジウムの開催、④ 褐色細胞腫ホームページの構築などの取り組みを行ってきた。Open-Pheonet は全国の医師向けの情報交

換メーリングリストで、実際の症例の診断、治療に関する情報収集、臨床研究の提案・実施、学会や厚生労働省班会議の情報提供など、多目的情報ネットワークといえる。現在、全国で約 90 人の先生が参加、活用されている。悪性褐色細胞腫は日本内分泌学会の臨床重要課題となっていることから、学会のホームページ (http://square.umin.ac.jp/endocrine/rinsho_juyo/index.html) (図 6) に診療指針、診断基準、シンポジウム開催、患者会、厚生労働省研究班の報告など、種々の情報を提供している。また、2007 年から毎年 1 回、開催している褐色細胞腫に関する公開シンポジウムや色細胞腫のホームページ構築(図 7) (<http://poppy.ac/pheochromocytoma/>) を通じて、この分野における様々な取り組み、最新の動向に関する情報を提供している。

h. 患者会とのパートナーシップ

難病に対する取り組みは医療関係のみならず、実際の患者からの働きかけが重要である。研究

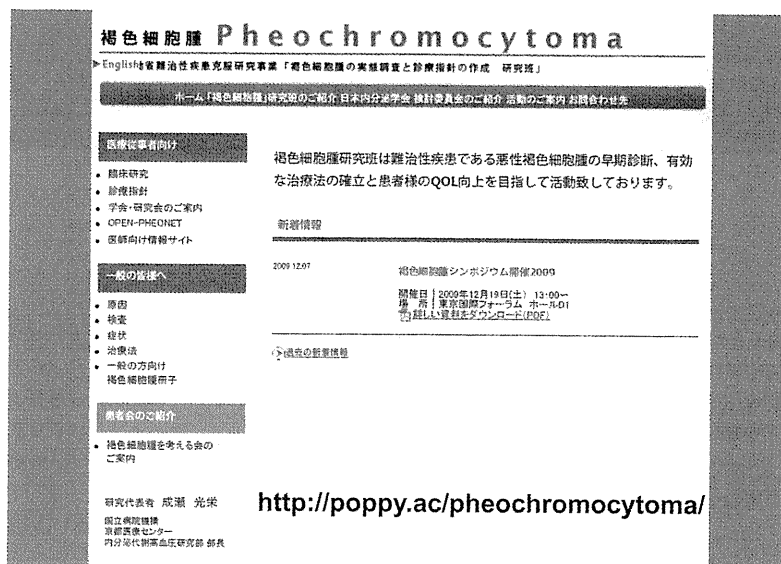


図7 褐色細胞腫に関するホームページ

班では2009年に患者会‘褐色細胞腫を考える会’の立ち上げに協力した。現在、約40家族が入会されており、通院、入院での診療を受けながら、継続的な活動が行われている。研究班との共同によるシンポジウム開催、患者への情報提供など可能なかぎりパートナーシップの促進に尽力している。

おわりに

悪性褐色細胞腫は内分泌分野における難治性疾患の代表である。遠隔転移を認めない褐色細胞腫が‘良性’であることを示す確実な方法はない。また、悪性褐色細胞腫の患者を担当すると、

たちまちその治療に難渋するのも現状である。従来、難病対策は学会側が国から委託されて事業を引き受けてきたとのニュアンスが強かったが、近年は‘研究’という位置づけとなったことから、研究者が申請をして採択される必要があるようになった。それゆえ、逆にいえば、申請が採択されなければ、あるいは当該難病の研究者がいなければ、その難病に対する対策は存在しないことになる。医師のボランティア的研究活動に依存する難病対策では大きな進歩は難しい。厚生行政の中で難病対策をどのように位置づけるかが、今後の難病対策の鍵である。

文献

- 1) 成瀬光栄ほか：褐色細胞腫の診断における問題点。血圧 12: 765-769, 2005.
- 2) 成瀬光栄ほか：副腎髓質。Annual Review 内分泌、代謝 2005, p 237-241, 中外医学社, 2005.
- 3) 田辺晶代ほか：悪性褐色細胞腫。別冊日本臨牀 内分泌症候群(第2版) I, p739-743, 日本臨牀社, 2006.
- 4) 成瀬光栄：褐色細胞腫診断の問題点—悪性度の診断法—。Annual Review 糖尿病・代謝・内分泌 2006, p206-210, 中外医学社, 2006.
- 5) 成瀬光栄, 田辺晶代：褐色細胞腫の診断と治療 update。日内会誌 95: 650-655, 2006.
- 6) 成瀬光栄, 田辺晶代：高血圧クリーゼ/褐色細胞腫。救急・集中治療 18: 1099-1106, 2006.
- 7) 成瀬光栄, 田辺晶代：褐色細胞腫の診断と治療。血圧 14: 721-726, 2007.
- 8) 成瀬光栄：内分泌代謝専門医ガイドブック(成瀬光栄ほか編), p172, 診断と治療社, 2007.

- 9) 田辺晶代ほか：褐色細胞腫. *Heart View* 95: 29-35, 2007.
- 10) 厚生労働省「副腎ホルモン産生異常症」調査研究班：平成10年度報告書, 1999.
- 11) 厚生労働省難治性疾患克服研究事業「褐色細胞腫の実態調査と診療指針の作成」研究班：平成21年度研究報告書, 2010.
- 12) 厚生労働省難治性疾患克服研究事業「褐色細胞腫の実態調査と診療指針の作成」研究班：褐色細胞腫診療指針2010(日本内分泌学会悪性褐色細胞腫検討委員会編), 2010.
- 13) Thompson LD: Pheochromocytoma of the Adrenal gland Scaled Score(PASS) to separate benign from malignant neoplasms: a clinicopathologic and immunophenotypic study of 100 cases. *Am J Surg Pathol* 26: 551-566, 2002.
- 14) Kimura N, et al: Histological grading of adrenal and extra-adrenal pheochromocytomas and relationship to prognosis: a clinicopathological analysis of 116 adrenal pheochromocytomas and 30 extra-adrenal sympathetic paragangliomas including 38 malignant tumors. *Endocr Pathol* 16: 23-32, 2005.
- 15) Neumann HP, et al: New genetic causes of pheochromocytoma: current concepts and the clinical relevance. *Keio J Med* 54: 15-21, 2005.
- 16) Gimenez-Roqueplo AP, et al: Pheochromocytoma, new genes and screening strategies. *Clin Endocrinol(Oxf)* 65: 699-705, 2006.
- 17) Benn DE, et al: Clinical presentation and penetrance of pheochromocytoma/paraganglioma syndromes. *J Clin Endocrinol Metab* 91: 827-836, 2006.
- 18) Amar L, et al: Succinate dehydrogenase B gene mutations predict survival in patients with malignant pheochromocytomas or paragangliomas. *J Clin Endocrinol Metab* 92: 3822-3828, 2007.
- 19) Young WF Jr: Adrenal causes of hypertension: pheochromocytoma and primary aldosteronism. *Endocr Metab Disord* 8: 309-320, 2007.
- 20) Averbuch SD, et al: Malignant pheochromocytoma: effective treatment with a combination of cyclophosphamide, vincristine, and dacarbazine. *Ann Intern Med* 109: 267-273, 1988.
- 21) Joshua AM, et al: Rationale and evidence for sunitinib in the treatment of malignant paraganglioma/pheochromocytoma. *J Clin Endocrinol Metab* 94(1): 5-9, 2009.
- 22) Jimenez C, et al: Use of tyrosine kinase inhibitor sunitinib in a patient with von Hippel-Lindau disease: targeting angiogenic factors in pheochromocytoma and other von Hippel-Lindau disease-related tumors. *J Clin Endocrinol Metab* 94(2): 386-391, 2009.
- 23) Park KS, et al: Sunitinib, a novel therapy for anthracycline- and cisplatin-refractory malignant pheochromocytoma. *Jpn J Clin Oncol* 39(5): 327-331, 2009.
- 24) Study of Sunitinib in Patients with Recurrent Paraganglioma/Pheochromocytoma(SNIPP). University Health Network, Toronto, 2009.



総
論

悪性褐色細胞腫の内照射療法
現状から今後の発展性

吉永恵一郎 志賀 哲 玉木長良

金原出版