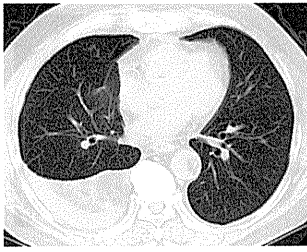


男性

原因薬剤

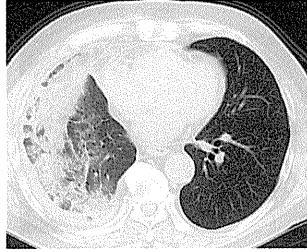
gefitinib

増悪前CT画像



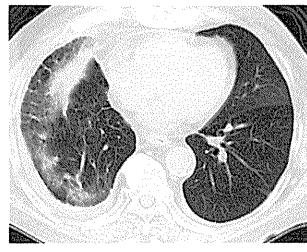
2010/02/01

増悪時CT画像



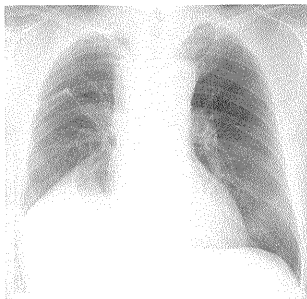
2010/07/12

増悪後CT画像



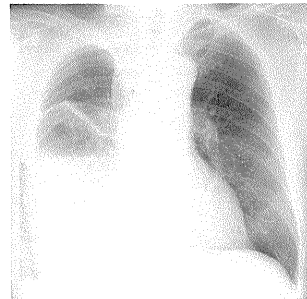2010/10/04

増悪前XP



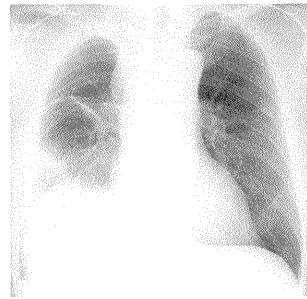2010/01/25

増悪時XP



2010/07/12

増悪後XP



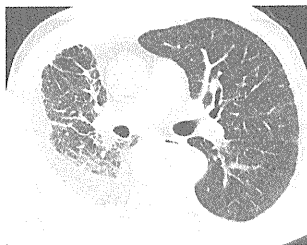
2010/10/04

男性

原因薬剤

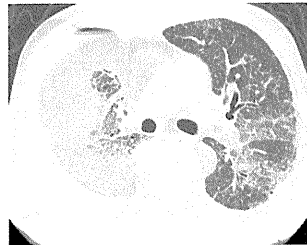
gefitinib

増悪前CT画像



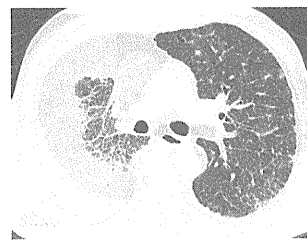2010/11/09

増悪時CT画像



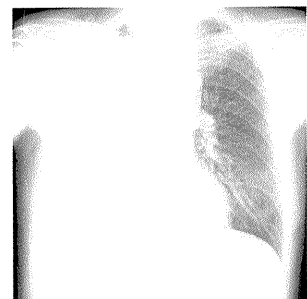2010/12/28

増悪後CT画像

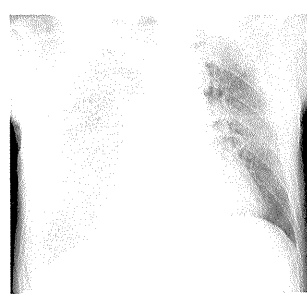


2011/01/24

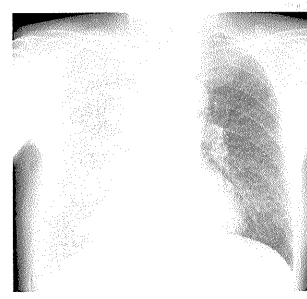増悪前XP



増悪時XP



増悪後XP



男性

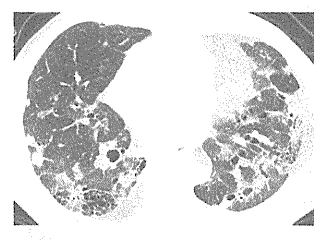
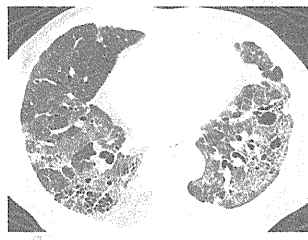
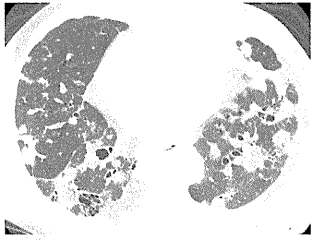
原因薬剤

gefitinib

増悪前CT画像

増悪時CT画像

増悪後CT画像



2010/12/21

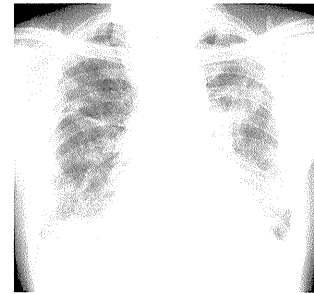
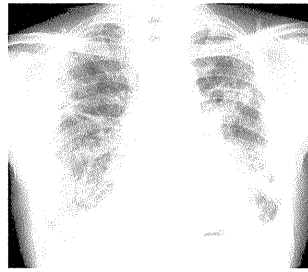
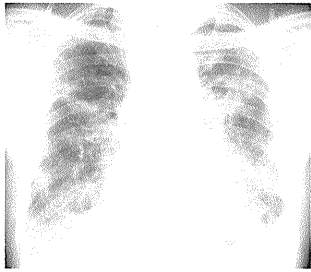2011/02/10

2011/03/07

増悪前XP

増悪時XP

増悪後XP



2011/01/20

2011/02/10

2011/03/07

男性

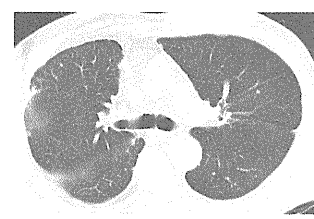
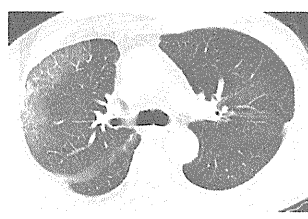
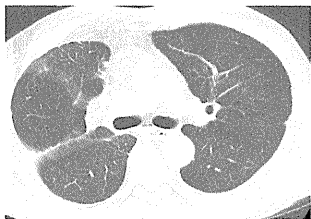原因薬剤

gefitinib

増悪前CT画像

増悪時CT画像

増悪後CT画像



2011/05/26

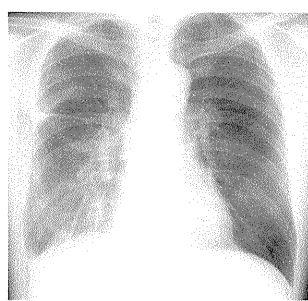
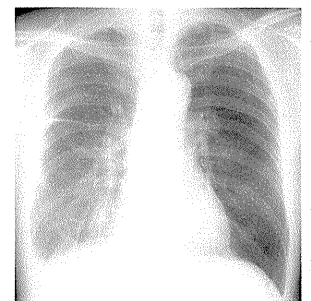
2011/06/24

2011/08/01

増悪前XP

増悪時XP

増悪後XP



2011/05/16

2011/07/25

男性

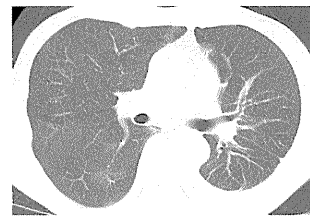
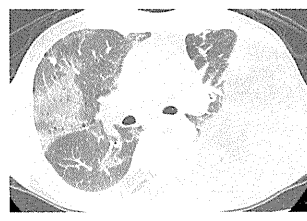
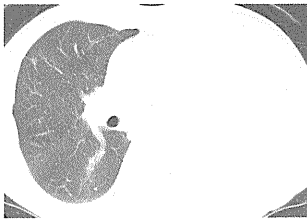
原因薬剤

gefitinib

増悪前CT画像

増悪時CT画像

増悪後CT画像



2011/10/03

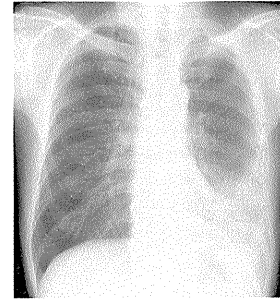
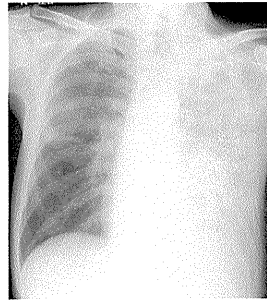
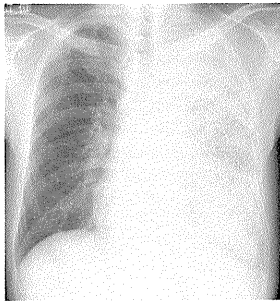
2011/10/15

2011/11/07

増悪前XP

増悪時XP

増悪後XP



2011/10/03

2011/10/15

2011/11/07

女性

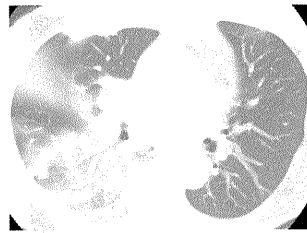
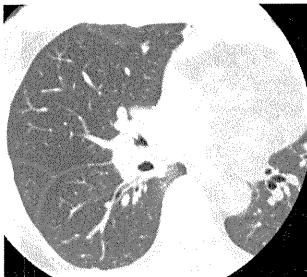原因薬剤

Gefitinib

増悪前CT画像

増悪時CT画像

増悪後CT画像



2008/12/04

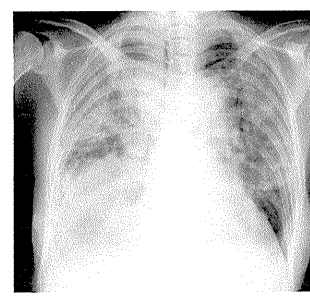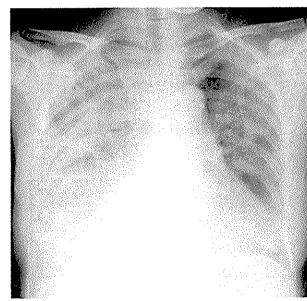
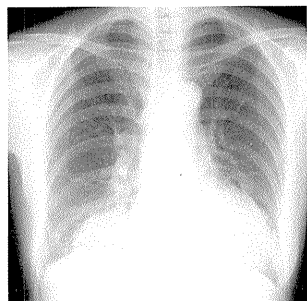
2009/01/06

2009/02/06

増悪前XP

増悪時XP

増悪後XP



2008/12/03

2009/01/12

2009/02/06

男性

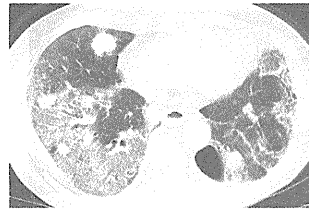
原因薬剤

GEM

増悪前CT画像

増悪時CT画像

増悪後CT画像

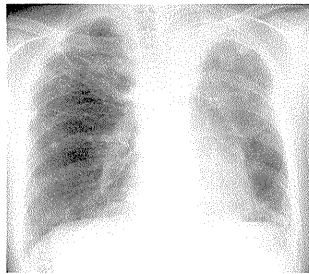


2010/10/13

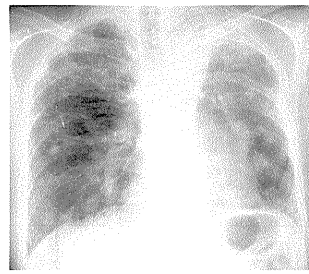
増悪前XP

増悪時XP

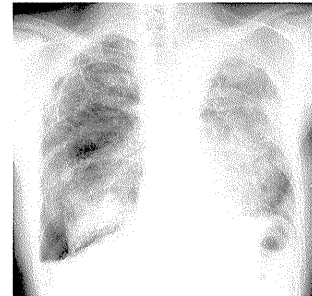増悪後XP



2010/06/03



2010/09/01



2010/10/14

女性

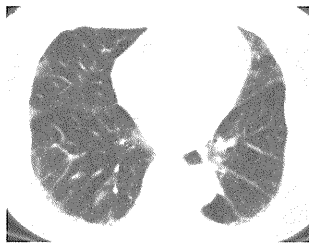
原因薬剤

GEM

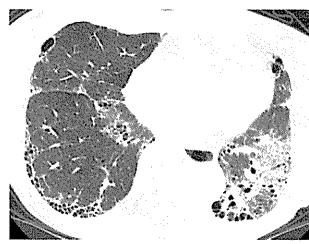
増悪前CT画像

増悪時CT画像

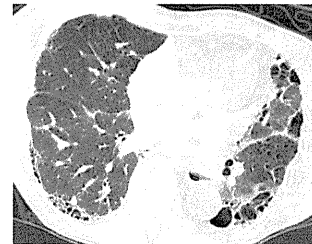増悪後CT画像



2007/12/07



2010/11/12

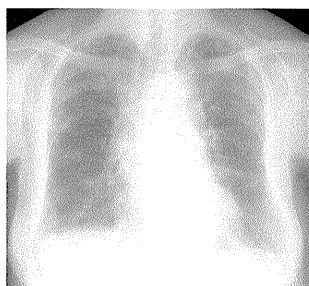


2011/02/24

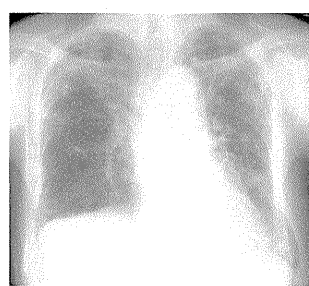
増悪前XP

増悪時XP

増悪後XP



2010/01/26



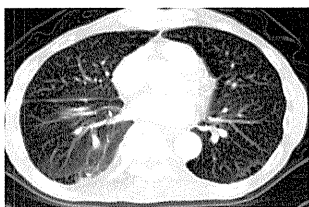2010/11/26

男性

原因薬剤

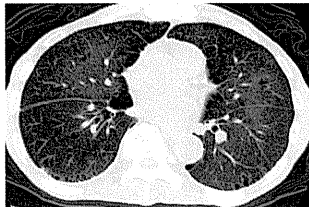
gemcitabin

増悪前CT画像



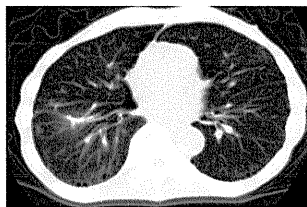2008/11/26

増悪時CT画像



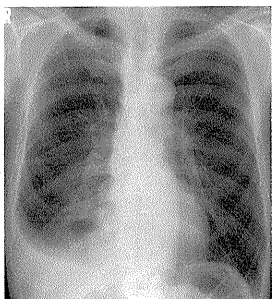
2009/01/22

増悪後CT画像



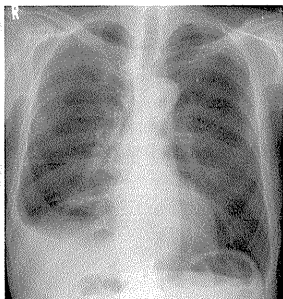
2009/03/16

増悪前XP



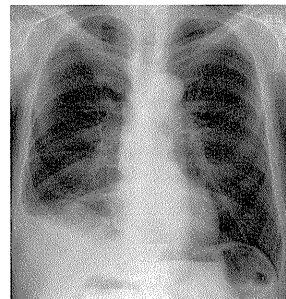
2008/10/14

増悪時XP



2009/01/28

増悪後XP



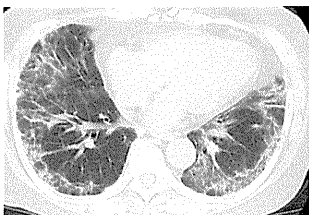2009/02/09

女性

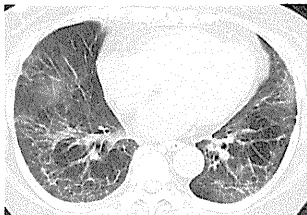
原因薬剤

methotrexate

増悪前CT画像



増悪時CT画像



2009/04/09

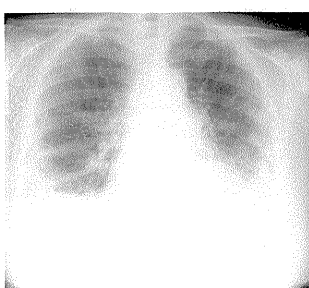
増悪後CT画像

2009/05/20

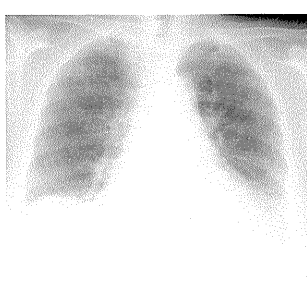増悪前XP



増悪時XP



増悪後XP



女性

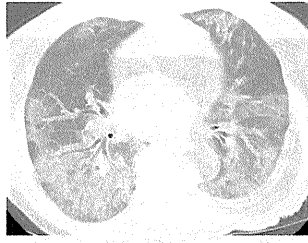
原因薬剤

MTX

増悪前CT画像

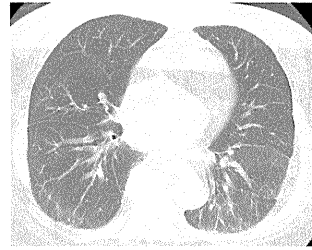


増悪時CT画像



2010/03/29

増悪後CT画像

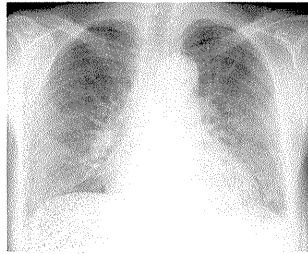


2010/06/08

増悪前XP

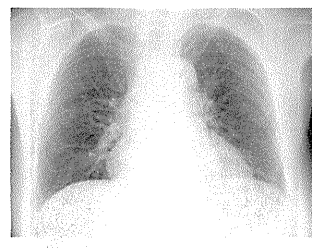

増悪時XP



2010/03/29

増悪後XP



2010/06/08

女性

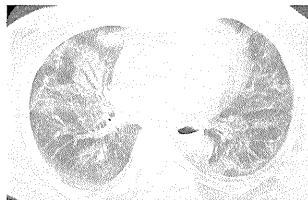
原因薬剤

MTX

増悪前CT画像



増悪時CT画像



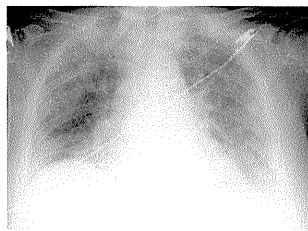2010/03/29

増悪後CT画像

増悪前XP

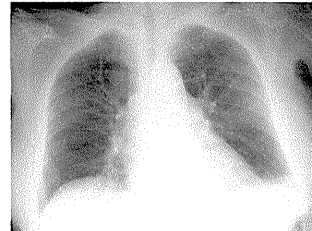

増悪時XP



2010/03/29

増悪後XP



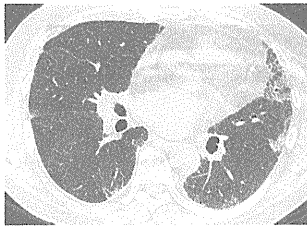
2010/05/21

男性

原因薬剤

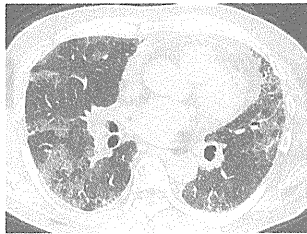
MTX

増悪前CT画像



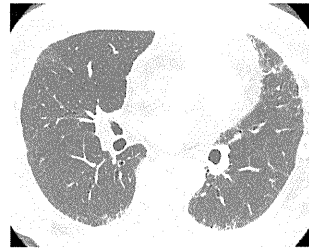2010/07/28

増悪時CT画像



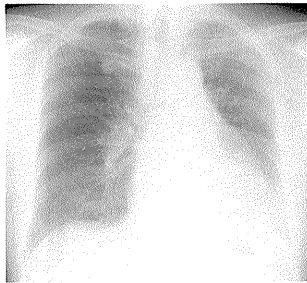
2010/08/06

増悪後CT画像



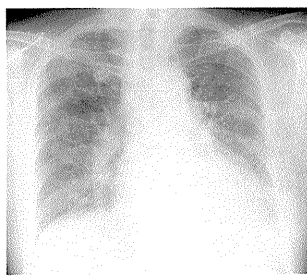
2010/11/05

増悪前XP



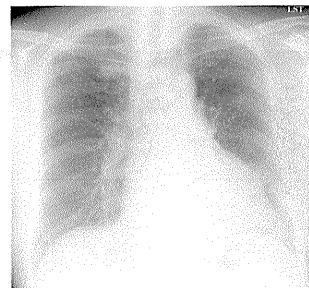
2010/06/28

増悪時XP



2010/08/06

増悪後XP



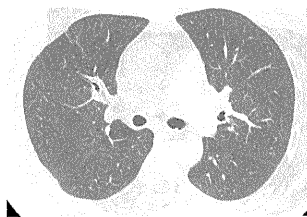
2010/11/11

女性

原因薬剤

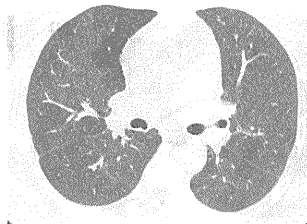
MTX

増悪前CT画像



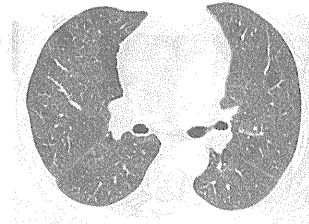2011/01/18

増悪時CT画像



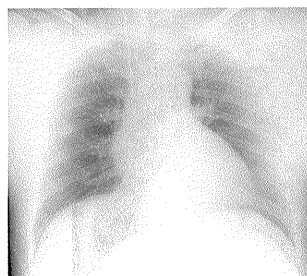
2011/02/09

増悪後CT画像



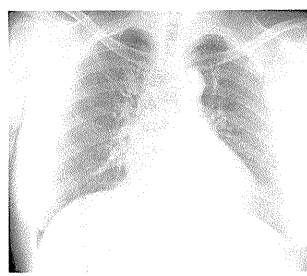
2011/02/16

増悪前XP



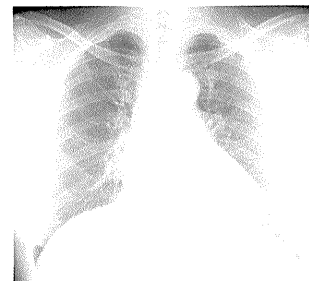
2011/01/09

増悪時XP



2011/02/08

増悪後XP



2011/02/14

女性

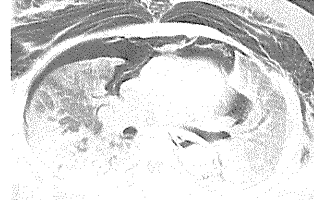
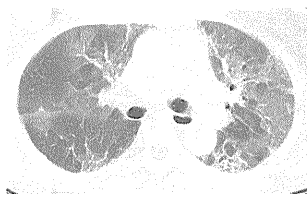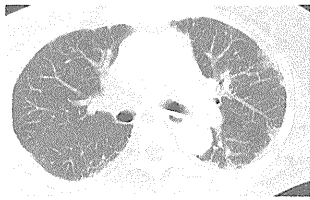
原因薬剤

MTX

増悪前CT画像

増悪時CT画像

増悪後CT画像



2010/11/15

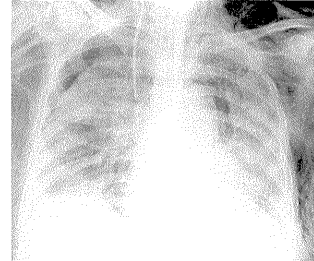
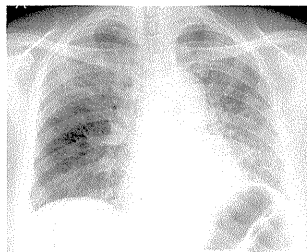
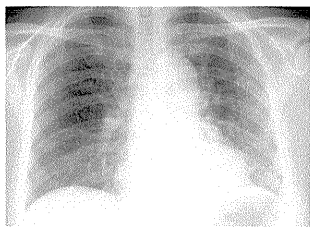
2011/02/28

2011/03/22

増悪前XP

増悪時XP

増悪後XP



2009/11/16

2011/02/28

2011/03/22

男性

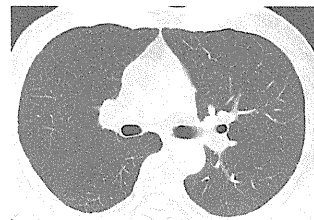
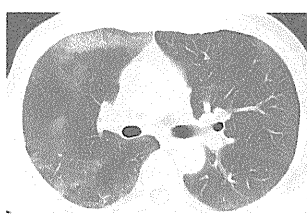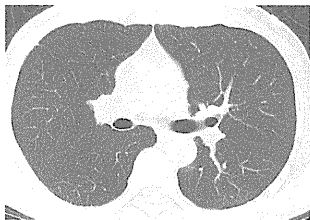原因薬剤

MTX

増悪前CT画像

増悪時CT画像

増悪後CT画像



2011/03/25

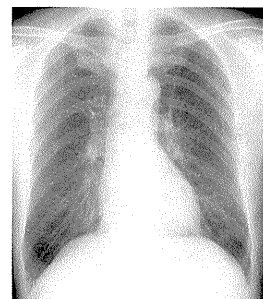
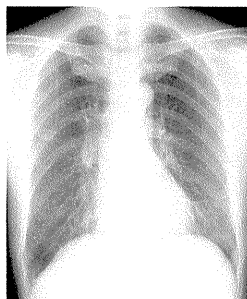
2011/07/15

2011/12/16

増悪前XP

増悪時XP

増悪後XP



2011/07/15

2011/12/16

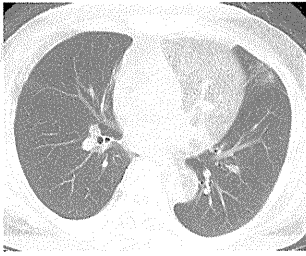


女性

原因薬剤

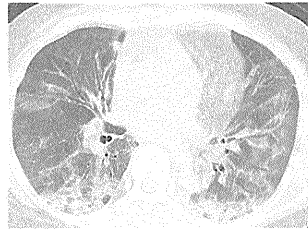MTX

増悪前CT画像



2011/02/03

増悪時CT画像

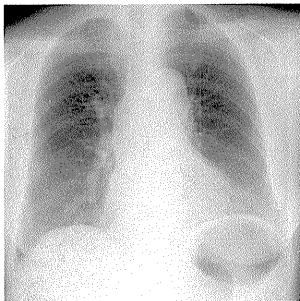


2011/08/23

増悪後CT画像

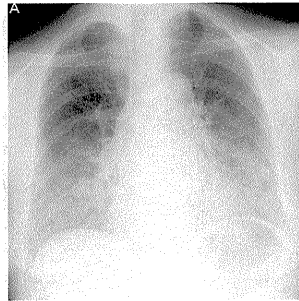


増悪前XP



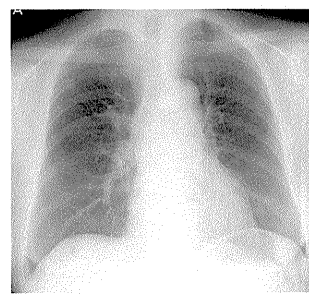
2011/04/07

増悪時XP



2011/08/23

増悪後XP



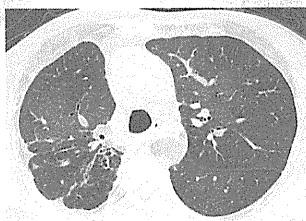2011/09/20

女性

原因薬剤

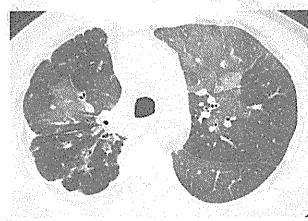MTX

増悪前CT画像



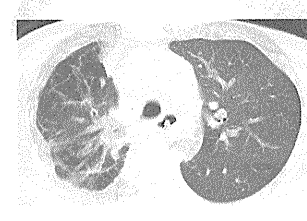
2011/05/24

増悪時CT画像



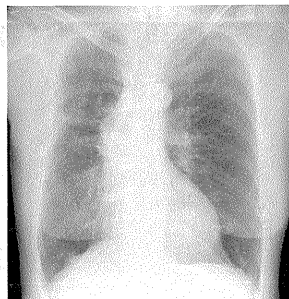2011/09/23

増悪後CT画像



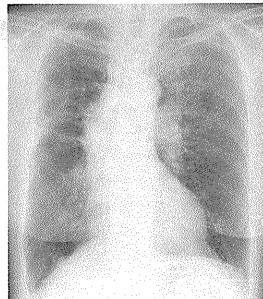
2011/10/24

増悪前XP



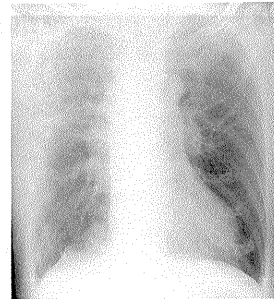2011/05/24

増悪時XP



2011/09/23

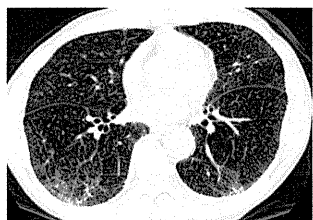増悪後XP



2011/10/24

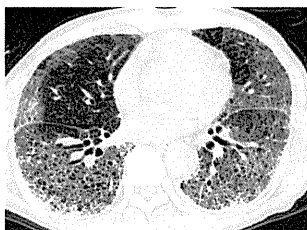
男性 原因薬剤 paclitaxel

増悪前CT画像



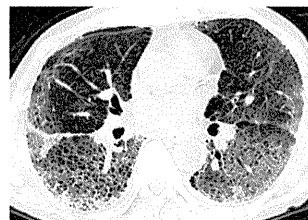
2008/07/10

増悪時CT画像



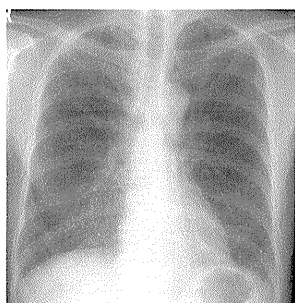
2008/09/09

増悪後CT画像



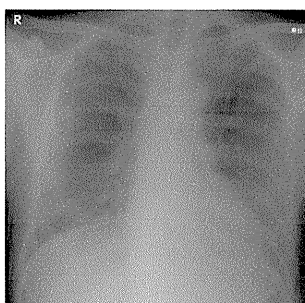
2008/11/22

増悪前XP



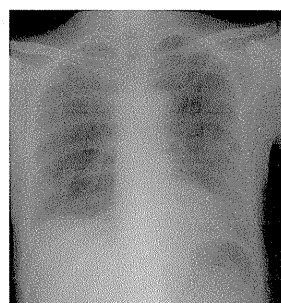2008/07/10

増悪時XP



2008/09/09

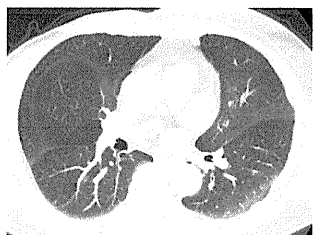
増悪後XP



2008/10/21

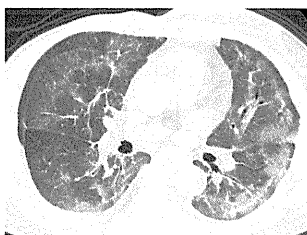
女性 原因薬剤 paclitaxel

増悪前CT画像



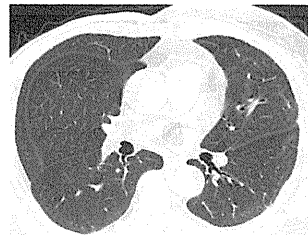
2009/01/06

増悪時CT画像



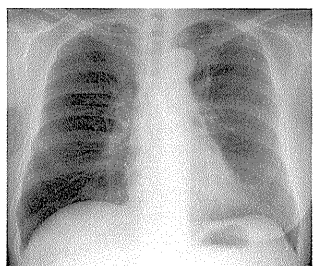
2009/03/06

増悪後CT画像



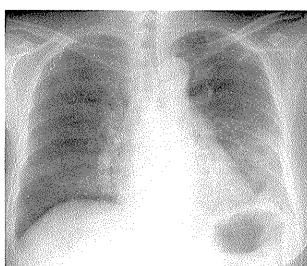
2009/05/27

増悪前XP



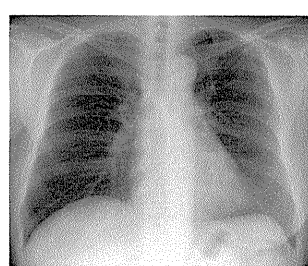
2009/02/06

増悪時XP



2009/03/06

増悪後XP



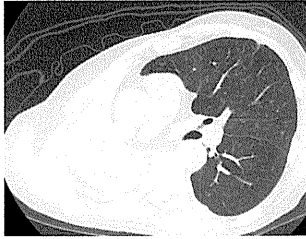2009/05/27

男性

原因薬剤

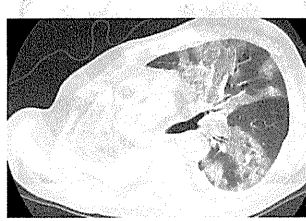paclitaxel

増悪前CT画像



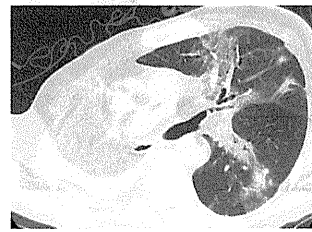
2008/12/22

増悪時CT画像



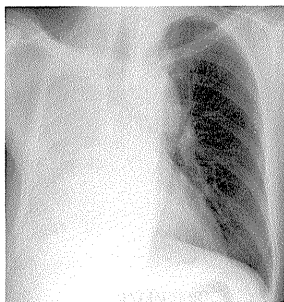
2009/03/13

増悪後CT画像



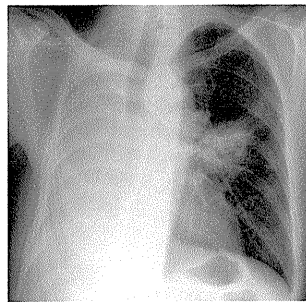
2009/03/23

増悪前XP



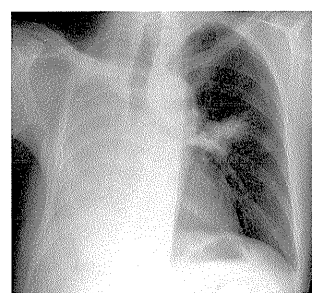
2008/12/22

増悪時XP



2009/03/13

増悪後XP



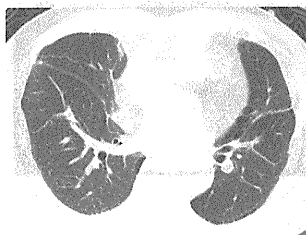2009/03/23

男性

原因薬剤

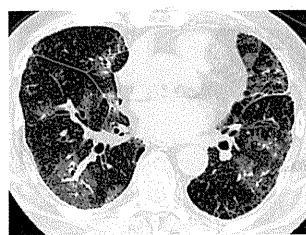
paclitaxel

増悪前CT画像



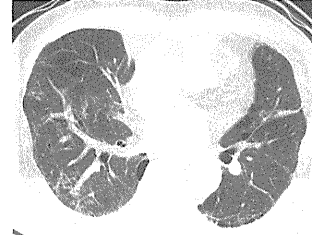2009/02/05

増悪時CT画像



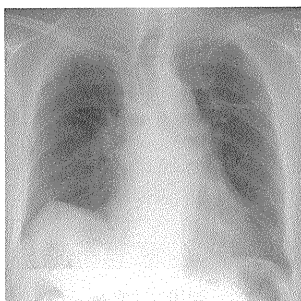2009/04/07

増悪後CT画像



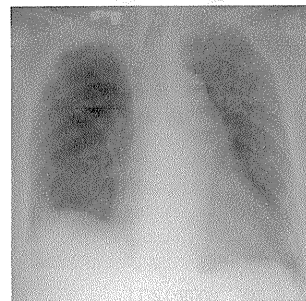2009/05/29

増悪前XP



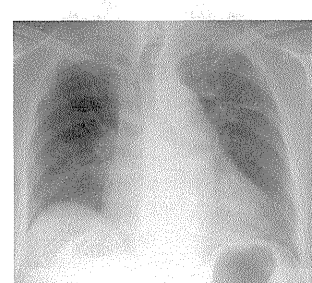2009/01/30

増悪時XP



2009/04/07

増悪後XP



2009/05/29

男性

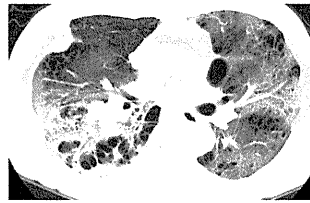
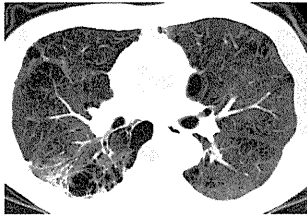
原因薬剤

paclitaxel

増悪前CT画像

増悪時CT画像

増悪後CT画像



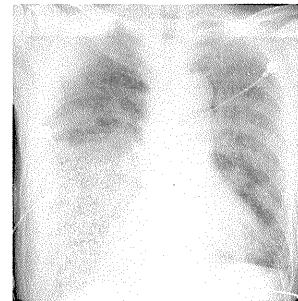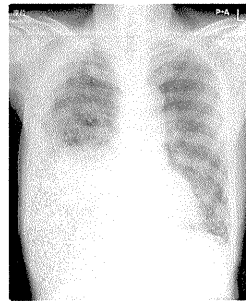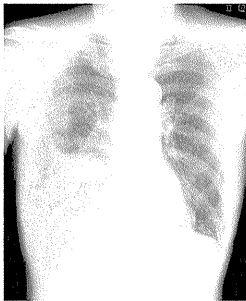
2009/10/06

2009/11/09

増悪前XP

増悪時XP

増悪後XP



2009/10/06

2009/11/09

2009/11/17

男性

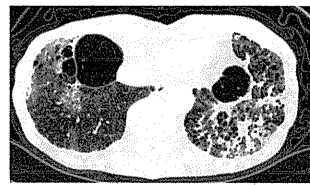
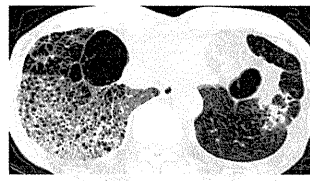
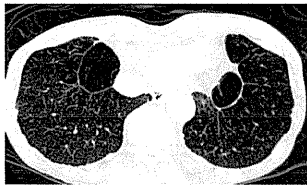
原因薬剤

paclitaxel

増悪前CT画像

増悪時CT画像

増悪後CT画像



2009/11/20

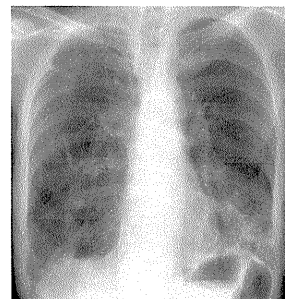
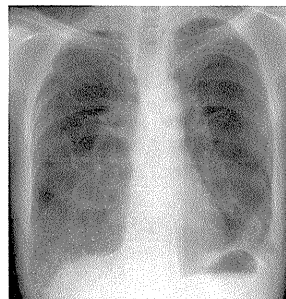
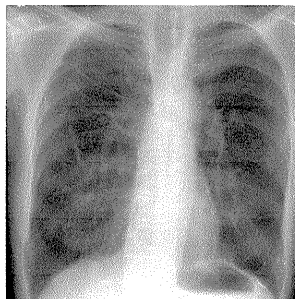
2009/12/11

2010/01/26

増悪前XP

増悪時XP

増悪後XP



2009/11/18

2009/12/11

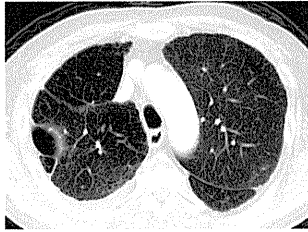
2010/01/26

男性

原因薬剤

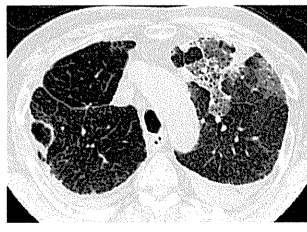pemetrexed

増悪前CT画像



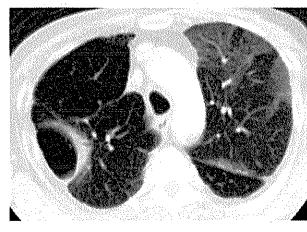
2009/10/06

増悪時CT画像



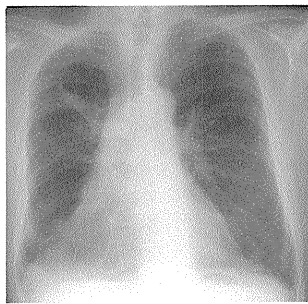
2009/11/26

増悪後CT画像



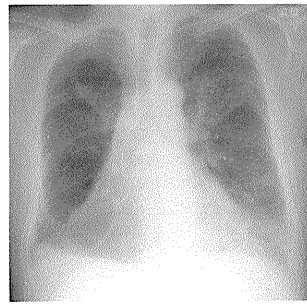2009/12/21

増悪前XP



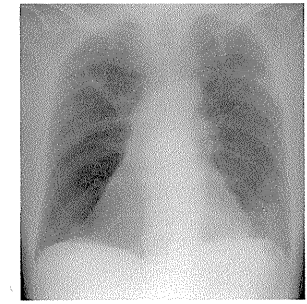
2009/10/6

増悪時XP



2009/11/26

増悪後XP



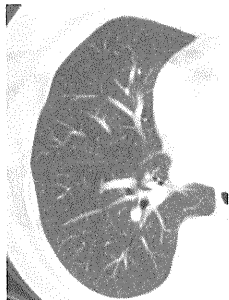2009/12/14

女性

原因薬剤

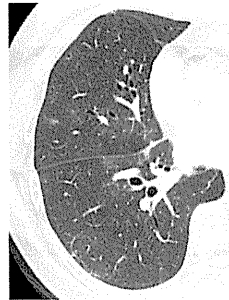
pemetrexed

増悪前CT画像



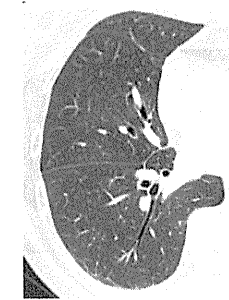
2009/11/02

増悪時CT画像



2010/02/16

増悪後CT画像

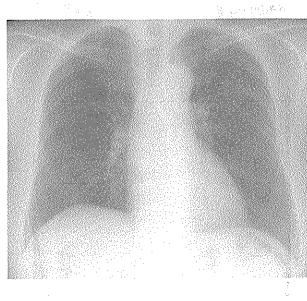

2010/03/12

増悪前XP

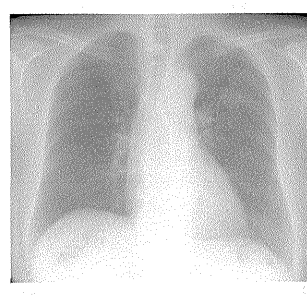

増悪時XP



2010/02/16

増悪後XP



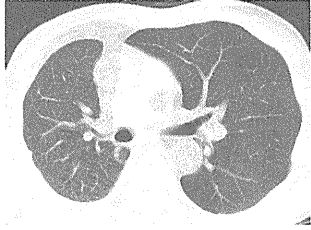
2010/03/15

男性

原因薬剤

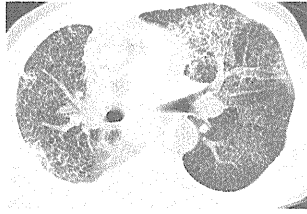Pemetrexed

増悪前CT画像



2009/11/10

増悪時CT画像

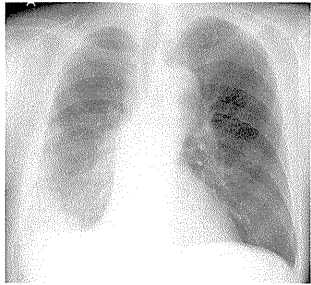


2010/03/26

増悪後CT画像

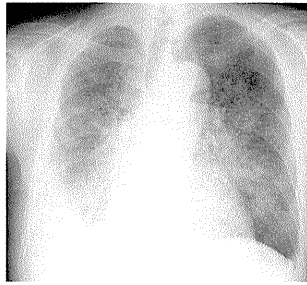


増悪前XP



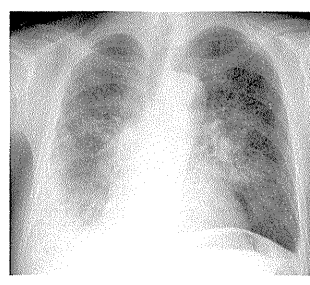
2009/10/30

増悪時XP



2010/03/26

増悪後XP

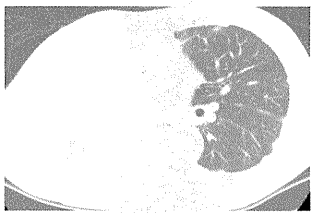


2010/04/19

原因薬剤

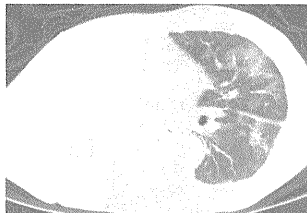
Pemetrexed or 葛根湯

増悪前CT画像



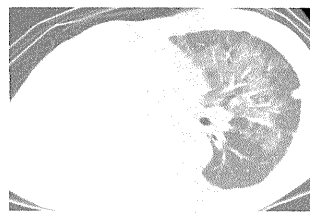
2008/10/31

増悪時CT画像



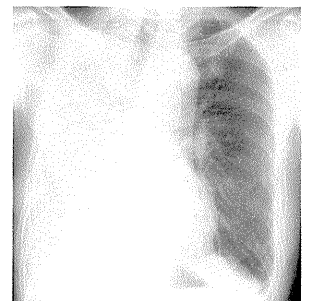
2009/01/21

増悪後CT画像



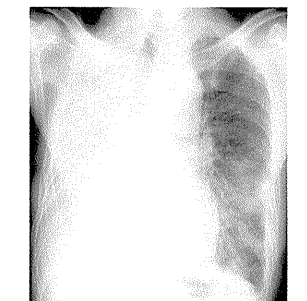2009/01/30

増悪前XP



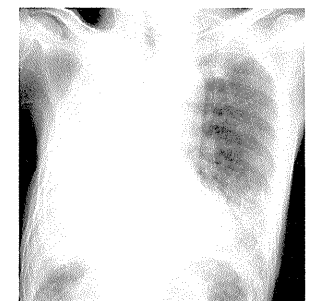2008/10/24

増悪時XP



2009/01/21

増悪後XP



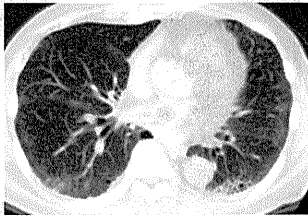
2009/02/12

男性

原因薬剤

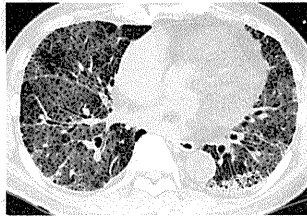S-1(DLST陽性)

増悪前CT画像



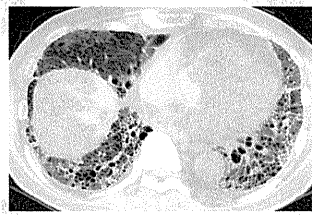
2009/05/25

増悪時CT画像



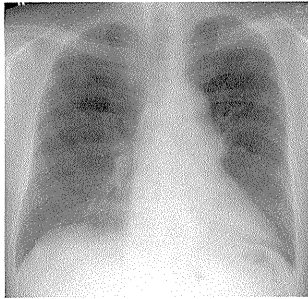
2009/07/10

増悪後CT画像



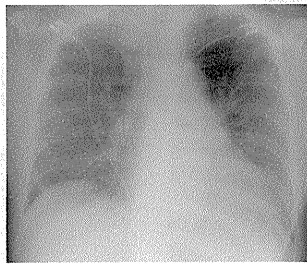2009/07/27

増悪前XP



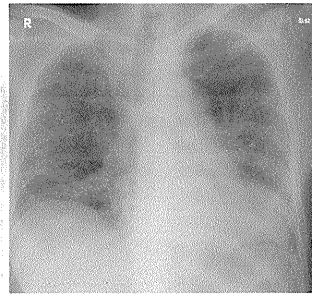
2009/05/25

増悪時XP



2009/07/10

増悪後XP



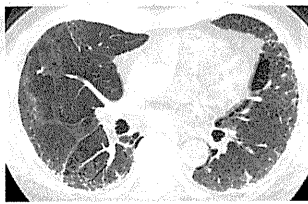2009/08/04

男性

原因薬剤

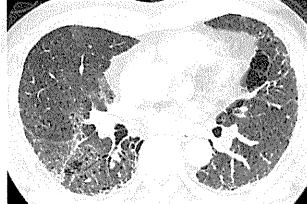topotecan

増悪前CT画像



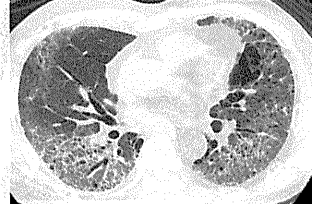2009/07/06

増悪時CT画像



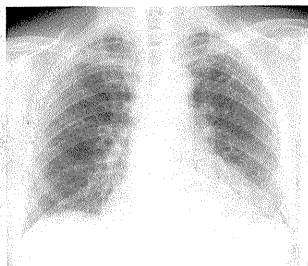
2009/07/28

増悪後CT画像



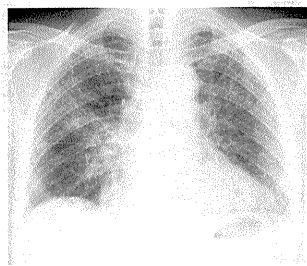
2009/08/07

増悪前XP



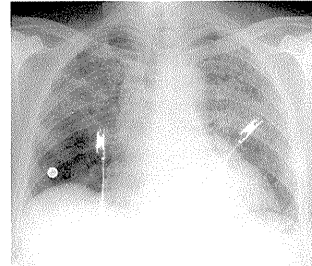
2009/07/10

増悪時XP



2009/07/28

増悪後XP



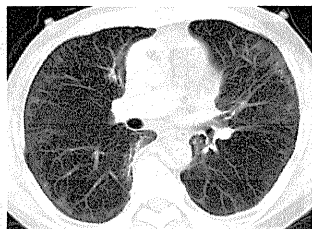
2009/08/07

男性

原因薬剤

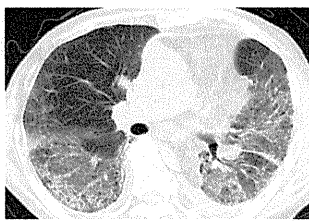
TS-1

増悪前CT画像



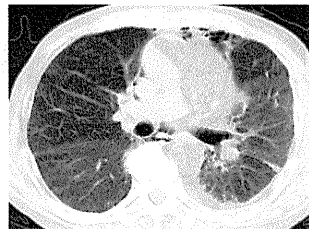
2009/08/31

増悪時CT画像



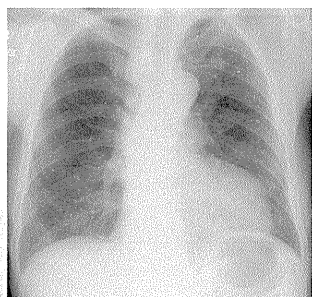
2010/03/29

増悪後CT画像



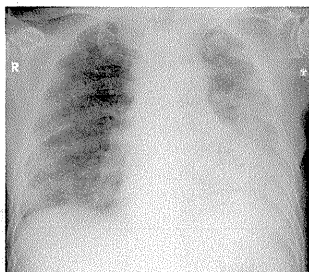
2010/05/27

増悪前XP



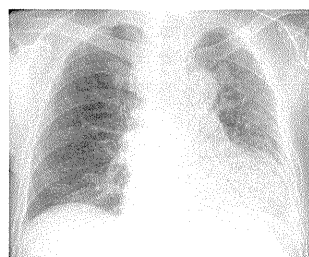
2009/09/04

増悪時XP



2010/03/29

増悪後XP



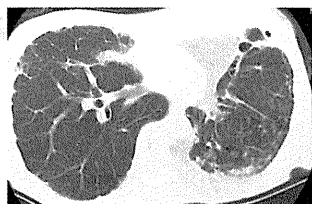2010/05/27

女性

原因薬剤

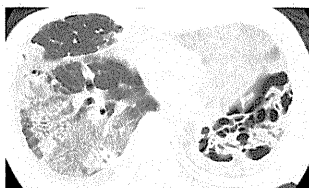
UFT

増悪前CT画像



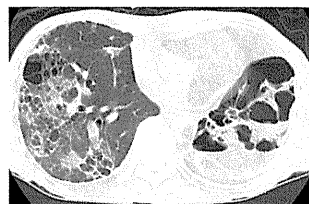2007/10/16

増悪時CT画像




2009/02/13

増悪後CT画像

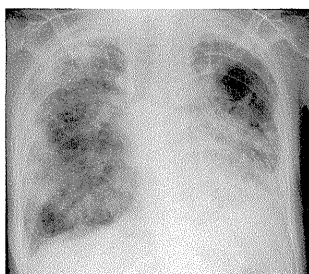

2009/03/23

増悪前XP

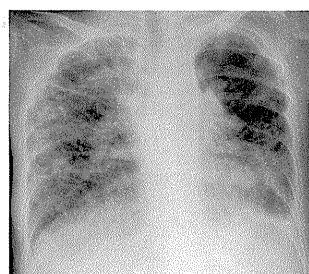


増悪時XP



2009/02/13

増悪後XP



2009/03/19

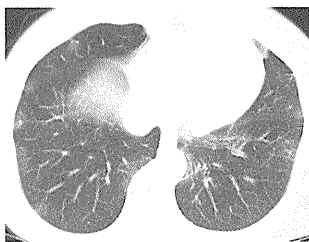

女性

原因薬剤

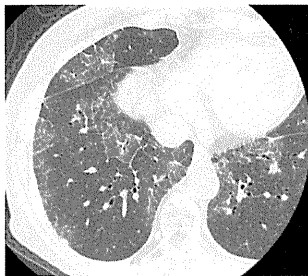
アフィニトール

増悪前CT画像



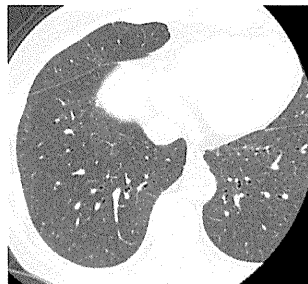2011/02/14

増悪時CT画像



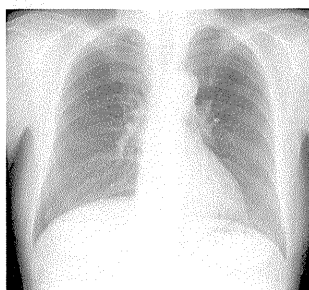
2011/03/03

増悪後CT画像



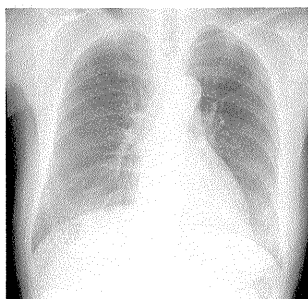
2011/04/13

増悪前XP



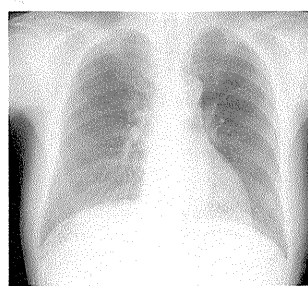
2010/11/01

増悪時XP



2011/03/03

増悪後XP



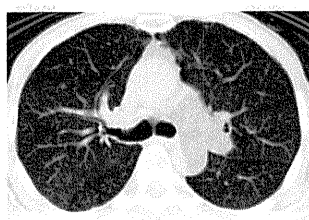
2011/04/13

男性

原因薬剤

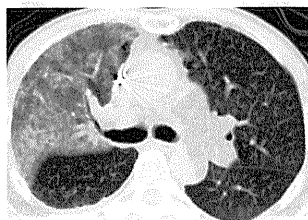
アミオダロン

増悪前CT画像



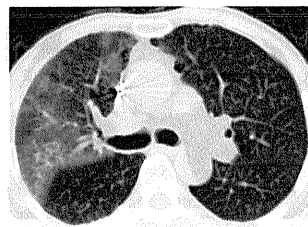
2008/06/06

増悪時CT画像



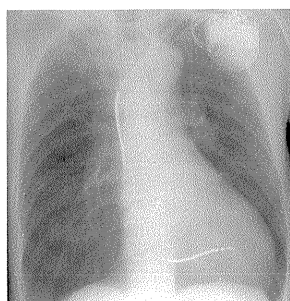
2009/04/09

増悪後CT画像



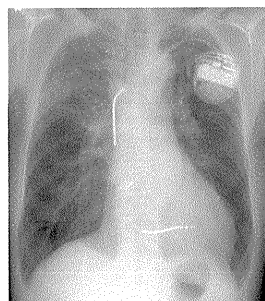
2009/05/22

増悪前XP



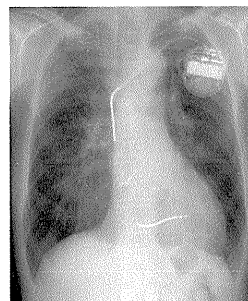
2008/06/09

増悪時XP



2009/04/09

増悪後XP




2009/05/22

男性

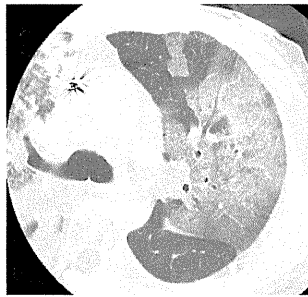原因薬剤

アミオダロン

増悪前CT画像

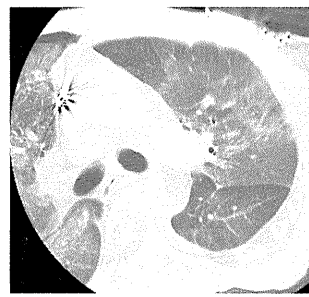

増悪時CT画像



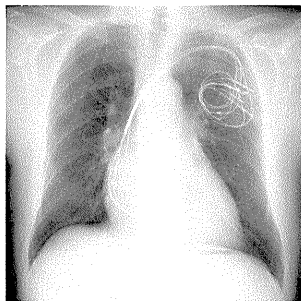
2010/01/18

増悪後CT画像



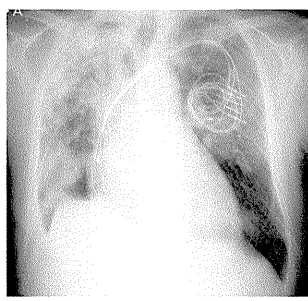
2010/02/03

増悪前XP



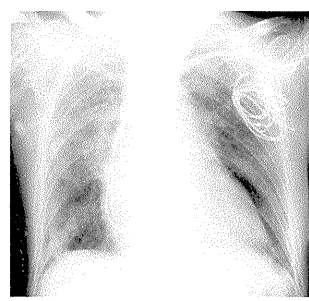
2009/10/13

増悪時XP



2010/01/18

増悪後XP



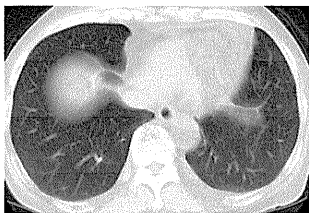2010/02/05

男性

原因薬剤

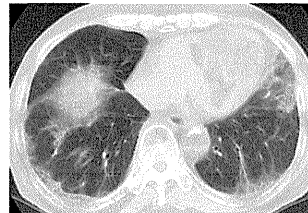アミオダロン

増悪前CT画像



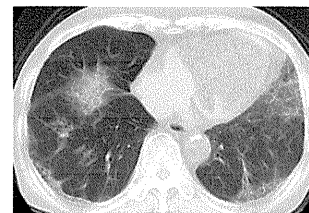
2006/08/09

増悪時CT画像



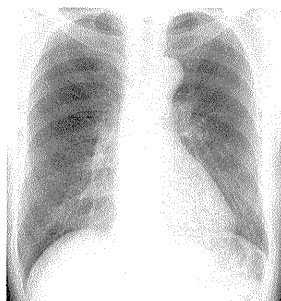
2010/02/23

増悪後CT画像



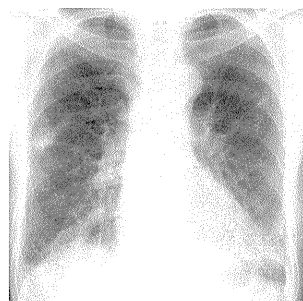
2010/05/31

増悪前XP



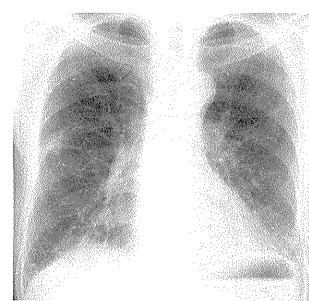
2006/06/06

増悪時XP



2010/05/24

増悪後XP



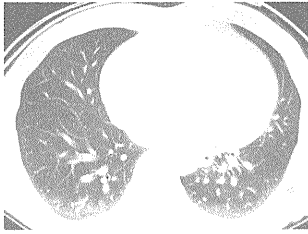
2010/06/10

男性

原因薬剤

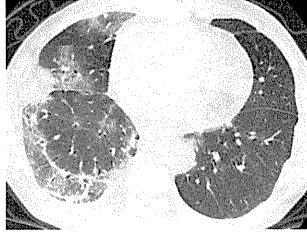アミオダロン

増悪前CT画像



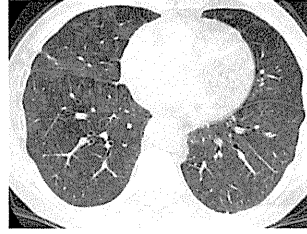
2010/07/02

増悪時CT画像



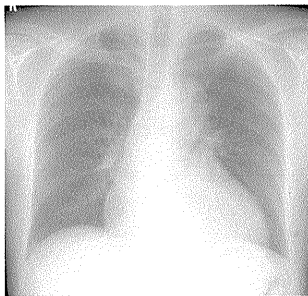2010/11/24

増悪後CT画像



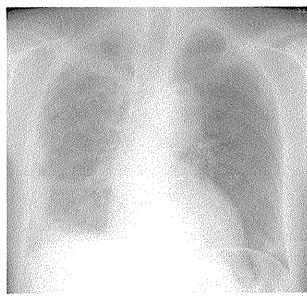2011/02/15

増悪前XP



2010/07/13

増悪時XP



2010/11/24

増悪後XP

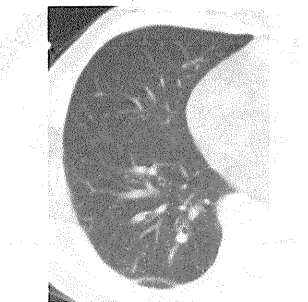


男性

原因薬剤

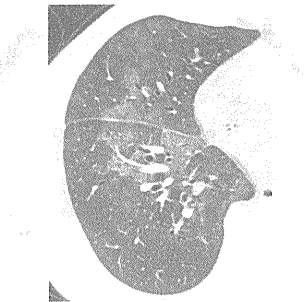
アミオダロン

増悪前CT画像



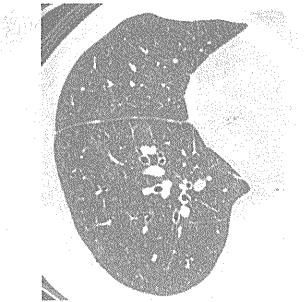
2010/01/05

増悪時CT画像



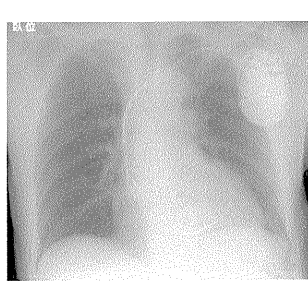2010/12/06

増悪後CT画像



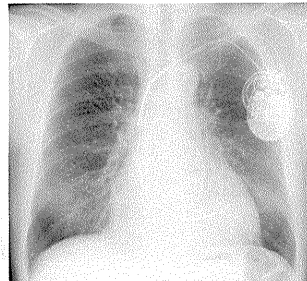
2011/03/10

増悪前XP



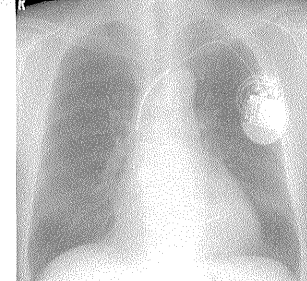
2010/01/08

増悪時XP



2010/12/06

増悪後XP



2011/03/03

女性

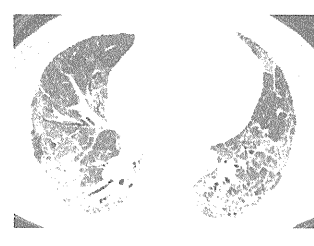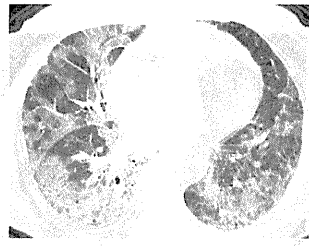
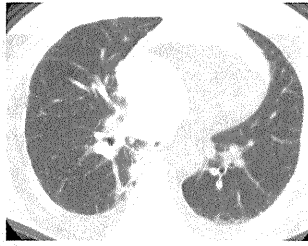原因薬剤

アムピシリン

増悪前CT画像

増悪時CT画像

増悪後CT画像



2011/01/12

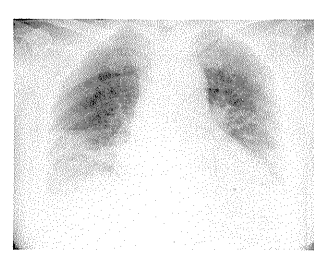
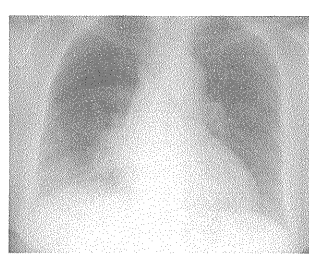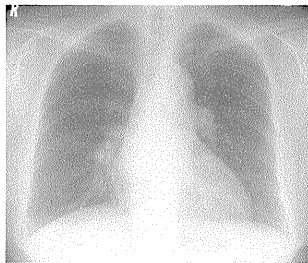2011/02/21

2011/03/10

増悪前XP

増悪時XP

増悪後XP



2011/01/12

2011/02/21

2011/03/10

男性

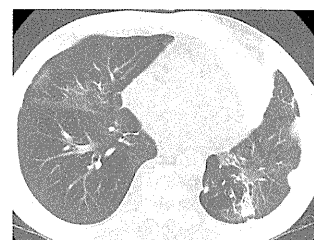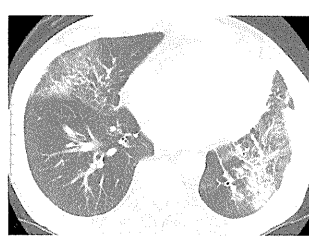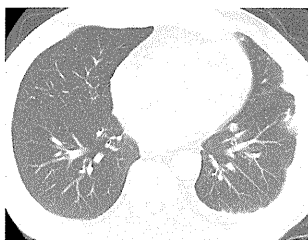原因薬剤

エベロリムス

増悪前CT画像

増悪時CT画像

増悪後CT画像



2010/12/15

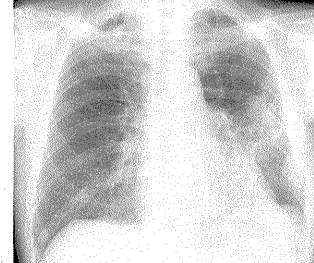
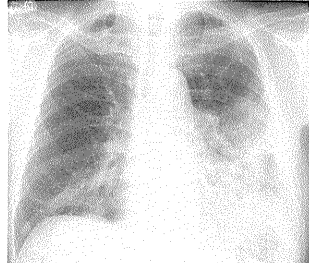
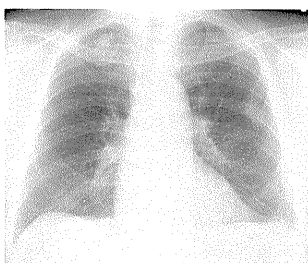
2011/03/15

2011/04/08

増悪前XP

増悪時XP

増悪後XP



2010/12/13

2011/03/15

2011/04/08