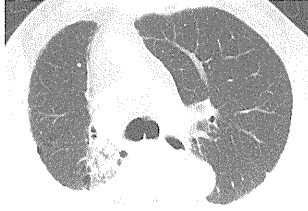

男性

原因薬剤

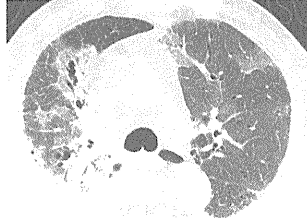
DOC

増悪前CT画像



2011/03/10

増悪時CT画像




2011/04/12

増悪後CT画像




増悪前XP



増悪時XP



増悪後XP

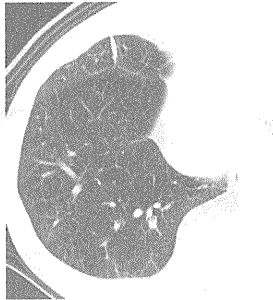

男性

原因薬剤

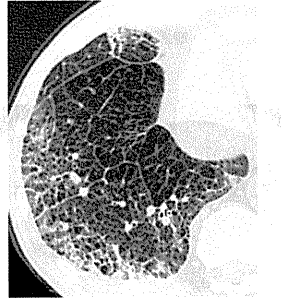
DOC

増悪前CT画像



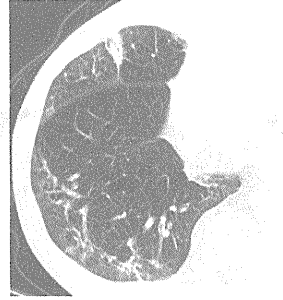2010/02/26

増悪時CT画像



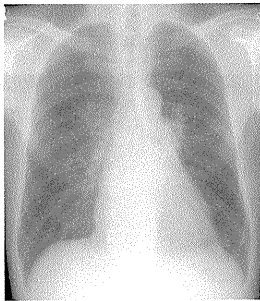
2010/04/12

増悪後CT画像



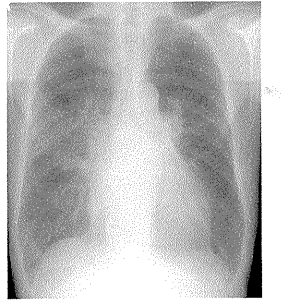2010/05/20

増悪前XP



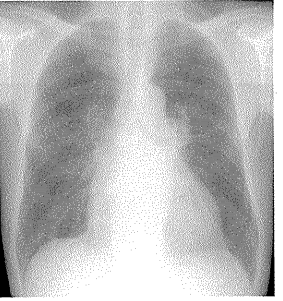
2010/03/04

増悪時XP



2010/04/12

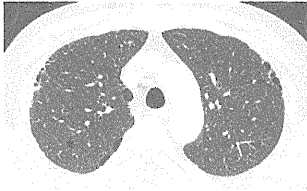増悪後XP



2010/05/20

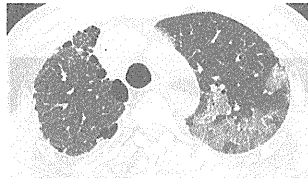
男性 原因薬剤 DOC

増悪前CT画像



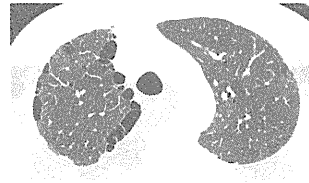
2010/10/25

増悪時CT画像



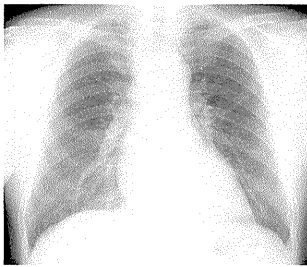
2011/04/07

増悪後CT画像



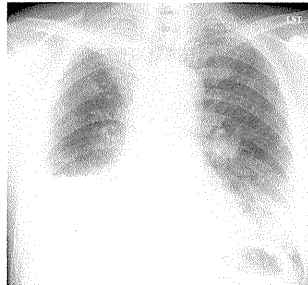
2011/08/08

増悪前XP



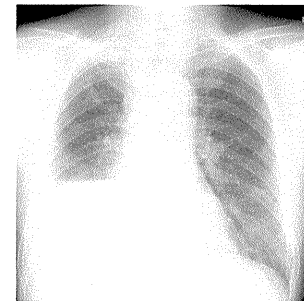
2010/09/15

増悪時XP



2011/04/07

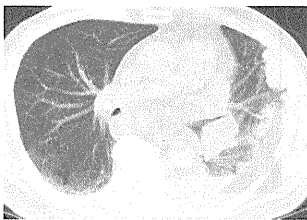増悪後XP



2011/08/12

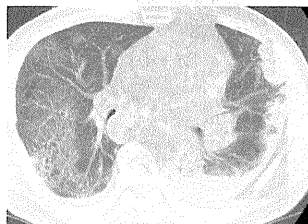
男性 原因薬剤 DOC

増悪前CT画像



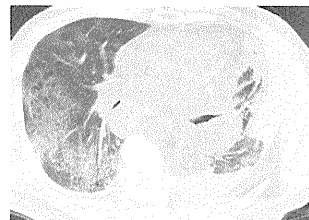
2011/06/07

増悪時CT画像



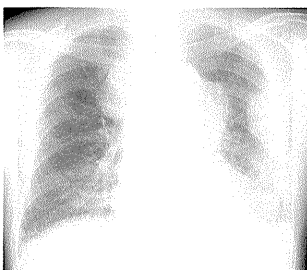
2011/06/27

増悪後CT画像



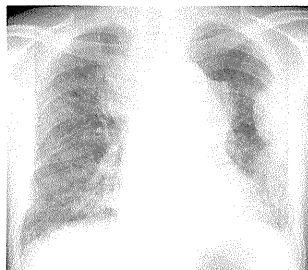
2011/07/02

増悪前XP



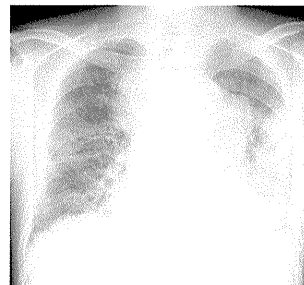
2011/06/20

増悪時XP



2011/06/27

増悪後XP



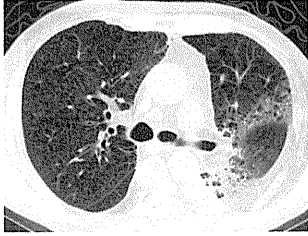
2011/07/02

男性

原因薬剤

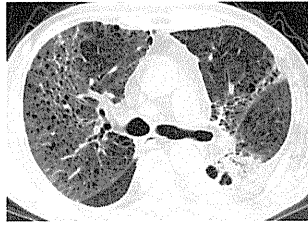
docetaxel

増悪前CT画像



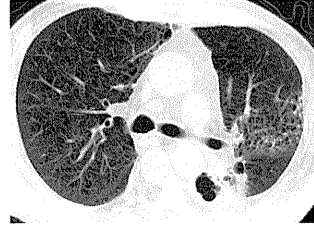
2009/01/13

増悪時CT画像



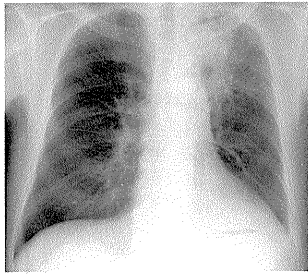
2009/03/25

増悪後CT画像



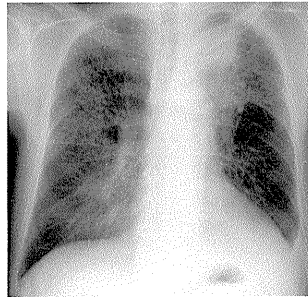
2009/05/20

増悪前XP



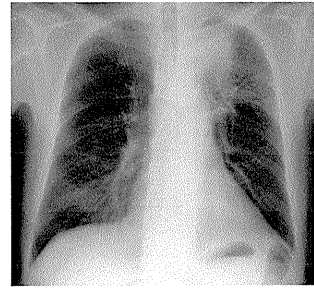
2009/01/22

増悪時XP



2009/03/25

増悪後XP



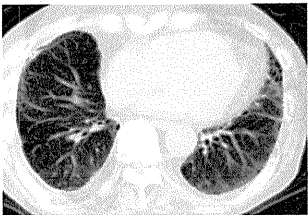
2009/05/13

男性

原因薬剤

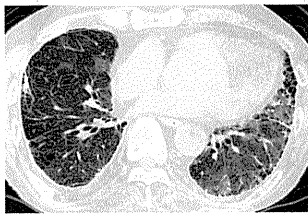
docetaxel

増悪前CT画像



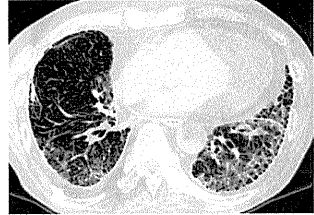
2009/02/13

増悪時CT画像



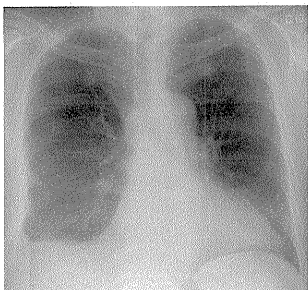
2009/05/08

増悪後CT画像



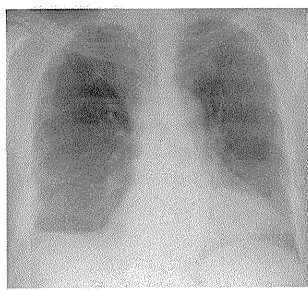
2009/07/15

増悪前XP



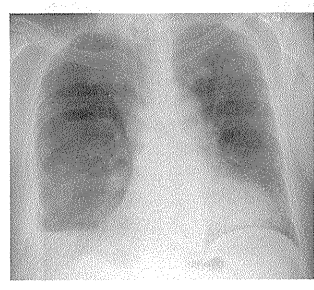
2009/04/10

増悪時XP



2009/05/08

増悪後XP



2009/07/15

男性

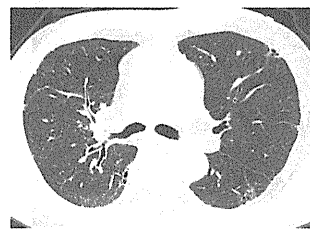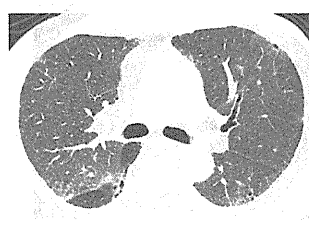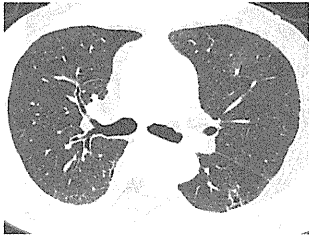
原因薬剤

docetaxel

増悪前CT画像

増悪時CT画像

増悪後CT画像



2009/04/30

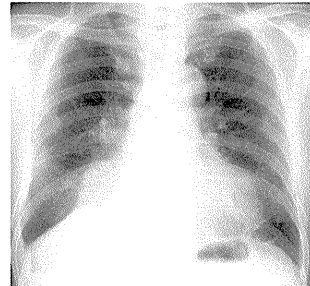
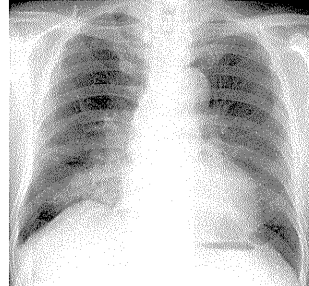
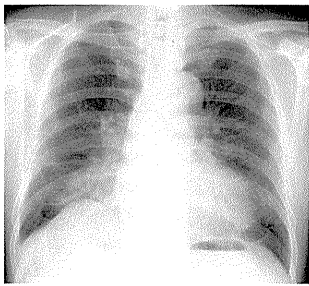
2009/05/21

2009/09/30

増悪前XP

増悪時XP

増悪後XP



2009/04/30

2009/05/21

2009/09/30

男性

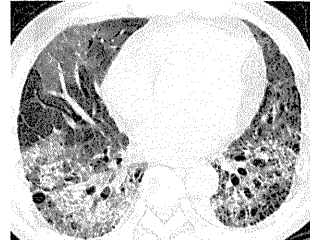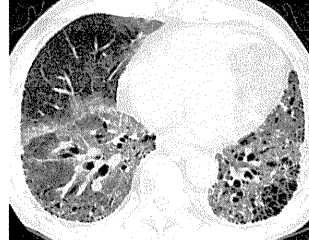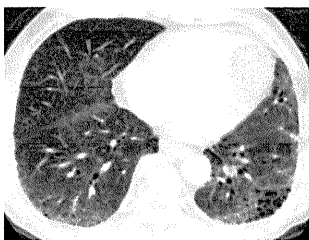
原因薬剤

docetaxel

増悪前CT画像

増悪時CT画像

増悪後CT画像



2009/06/08

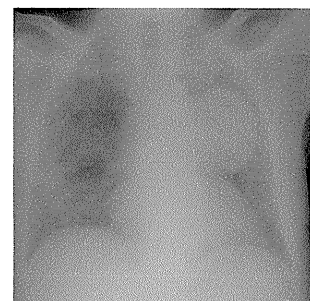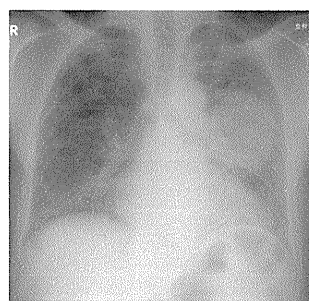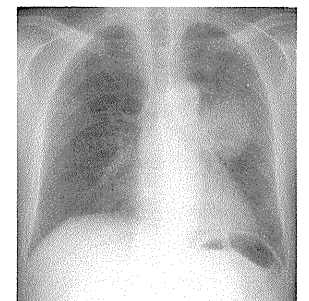
2009/06/28

2009/07/06

増悪前XP

増悪時XP

増悪後XP



2009/06/08

2009/06/28

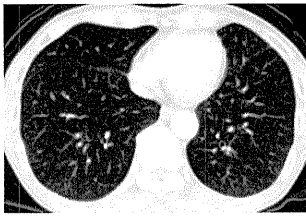
2009/07/06

男性

原因薬剤

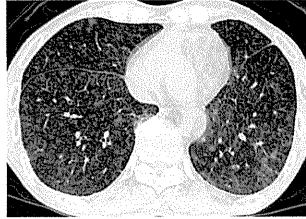
docetaxel

増悪前CT画像



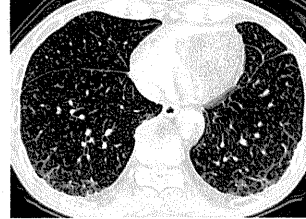
2009/04/27

増悪時CT画像



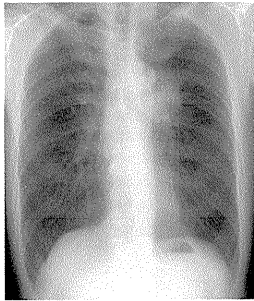
2009/07/08

増悪後CT画像



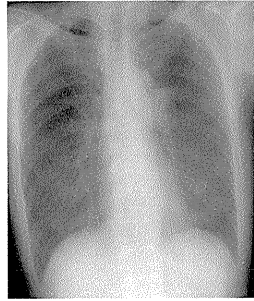2009/09/16

増悪前XP



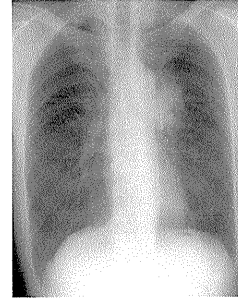2009/05/18

増悪時XP



2009/07/08

増悪後XP



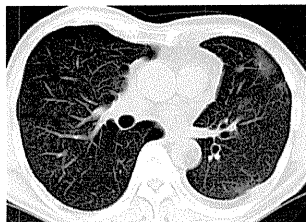
2009/10/05

男性

原因薬剤

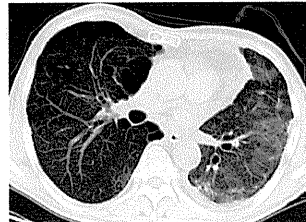
docetaxel

増悪前CT画像



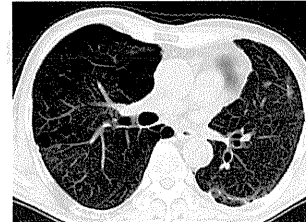
2009/09/28

増悪時CT画像



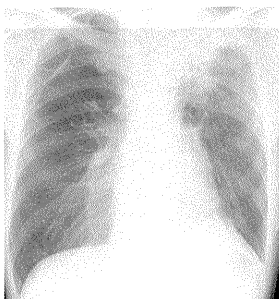2009/11/11

増悪後CT画像



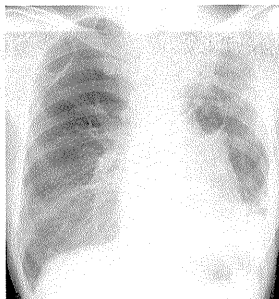
2010/01/13

増悪前XP



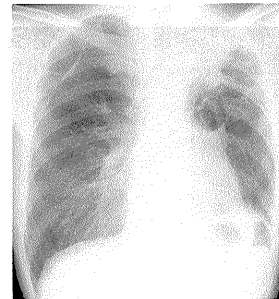
2009/09/28

増悪時XP



2009/11/10

増悪後XP



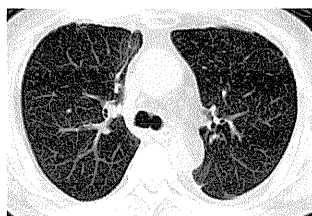
2010/01/04

男性

原因薬剤

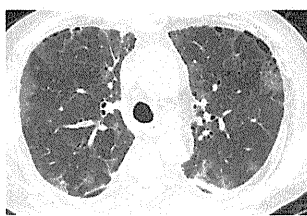docetaxel

増悪前CT画像



2009/08/27

増悪時CT画像

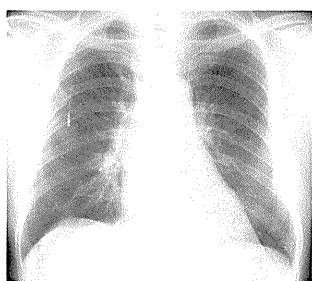


2010/01/21

増悪後CT画像

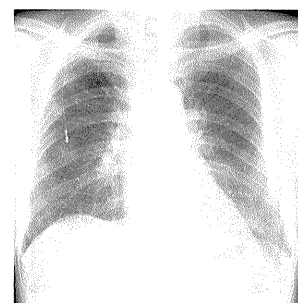


増悪前XP



2009/09/01

増悪時XP



2010/01/21

増悪後XP

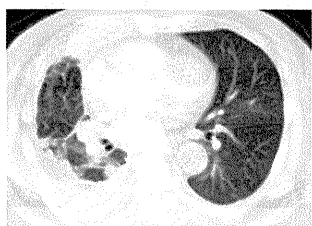

女性

原因薬剤

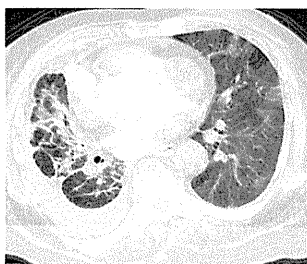
docetaxel

増悪前CT画像



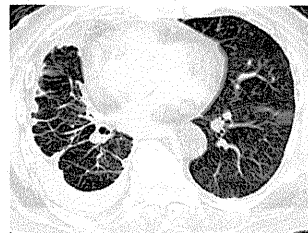
2010/01/18

増悪時CT画像

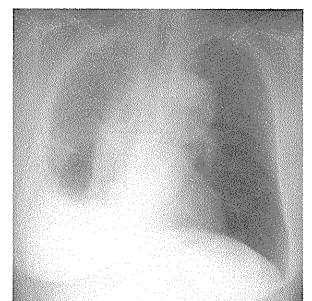

2010/03/03

増悪後CT画像

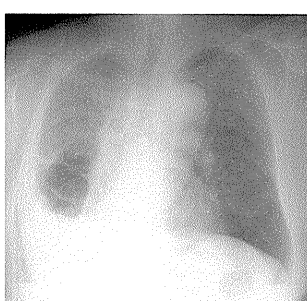

増悪前XP



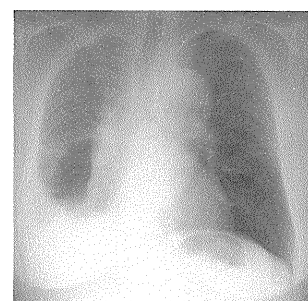
2010/01/08

増悪時XP



2010/03/03

増悪後XP



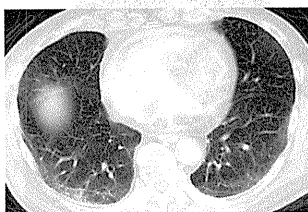
2010/03/17

男性

原因薬剤

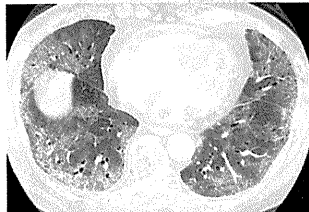
docetaxel

増悪前CT画像



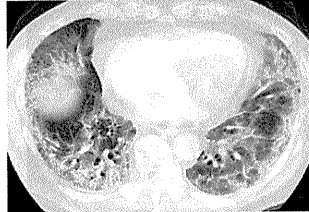2010/03/03

増悪時CT画像



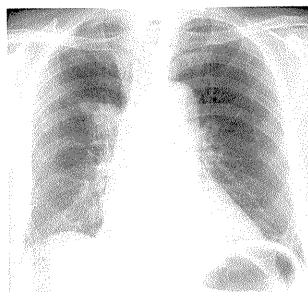
2010/04/08

増悪後CT画像



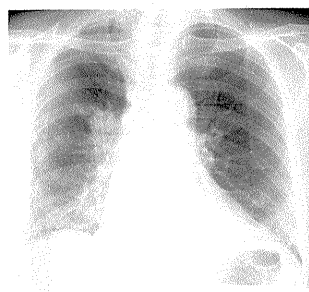
2010/04/19

増悪前XP



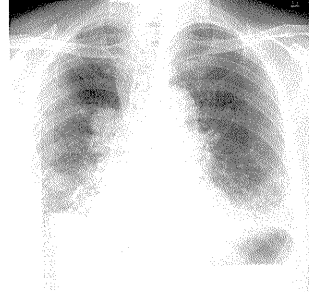
2010/03/04

増悪時XP



2010/04/08

増悪後XP



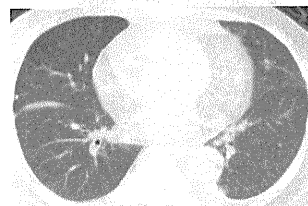2010/04/19

男性

原因薬剤

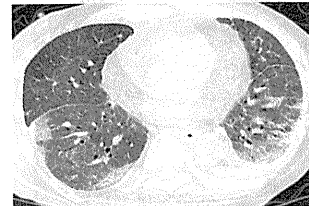docetaxel

増悪前CT画像



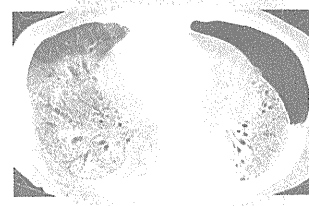
2009/10/21

増悪時CT画像




2010/08/16

増悪後CT画像

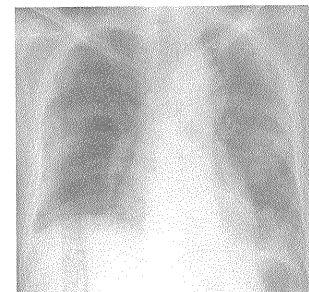


2010/10/29

増悪前XP

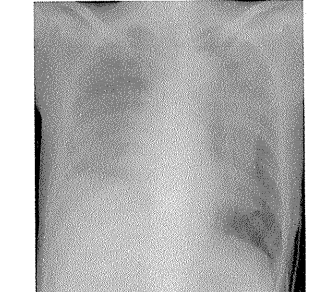

増悪時XP



2010/08/16

増悪後XP



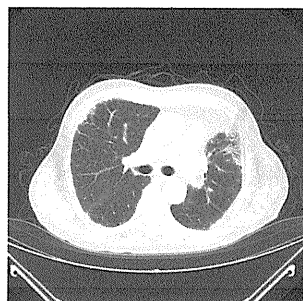
2010/10/29

男性

原因薬剤

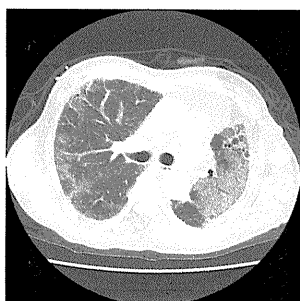
docetaxel

増悪前CT画像



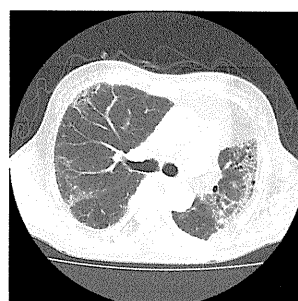
2010.03.18

増悪時CT画像



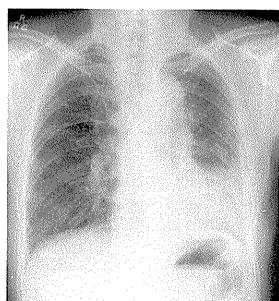
2010.04.26

増悪後CT画像



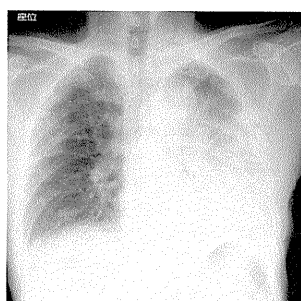
2010.05.19

増悪前XP



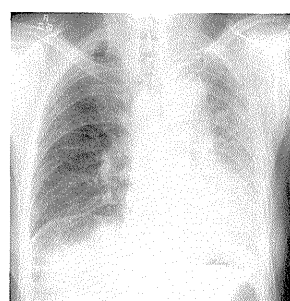
2010.03.17

増悪時XP



2010.04.26

増悪後XP



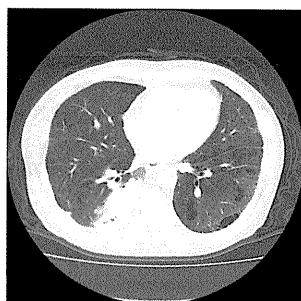
2010.05.17

男性

原因薬剤

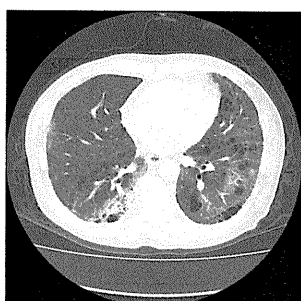
docetaxel

増悪前CT画像



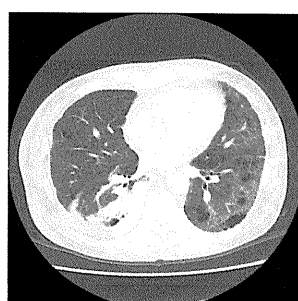2010.03.02

増悪時CT画像



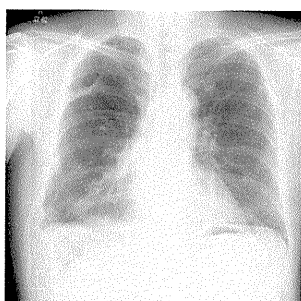
2010.04.16

増悪後CT画像



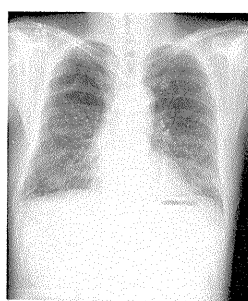
2010.07.16

増悪前XP



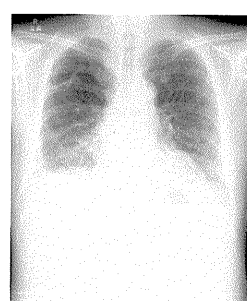
2010.03.01

増悪時XP



2010.04.16

増悪後XP



2010.07.16

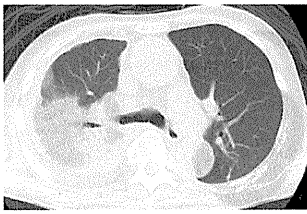


男性

原因薬剤

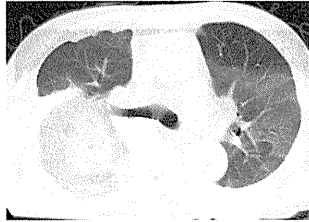
erlotinib

増悪前CT画像




2008/06/10

増悪時CT画像



2008/06/26

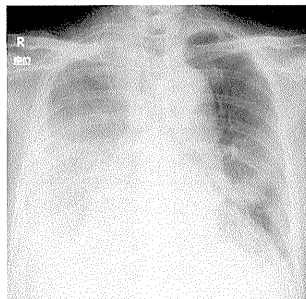
増悪後CT画像



増悪前XP



増悪時XP



2008/06/23

増悪後XP

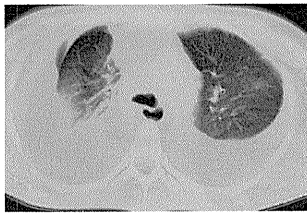

女性

原因薬剤

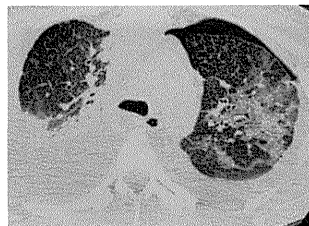
erlotinib

増悪前CT画像



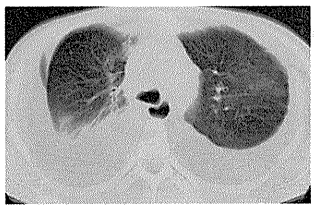2008/08/12

増悪時CT画像



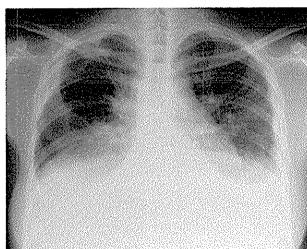
2008/08/19

増悪後CT画像



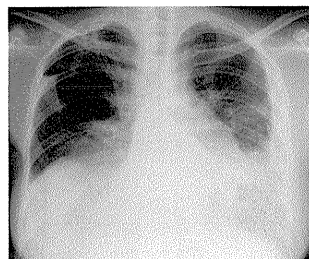
2008/09/01

増悪前XP



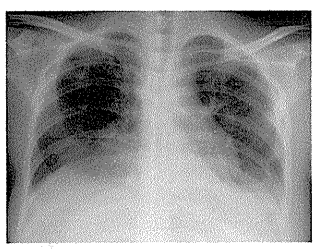
2008/08/12

増悪時XP



2008/08/18

増悪後XP



2008/09/05

男性

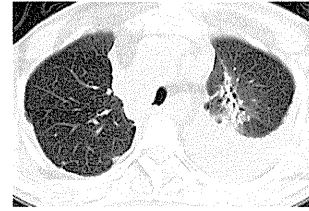
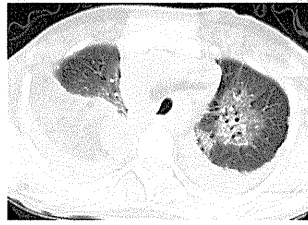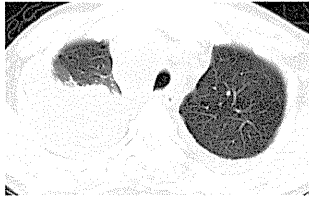原因薬剤

erlotinib

増悪前CT画像

増悪時CT画像

増悪後CT画像



2008/12/08

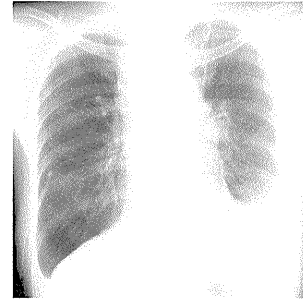
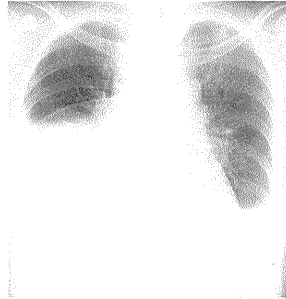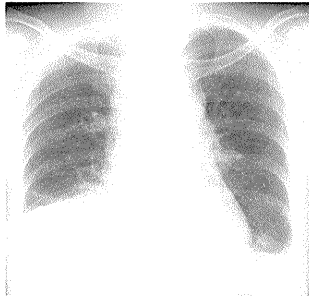
2009/01/02

2009/01/21

増悪前XP

増悪時XP

増悪後XP



2008/12/08

2009/01/02

2009/01/21

男性

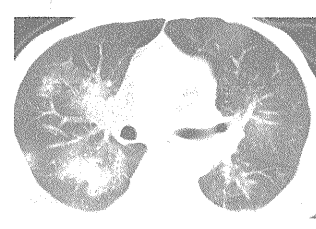
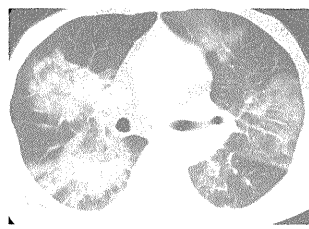
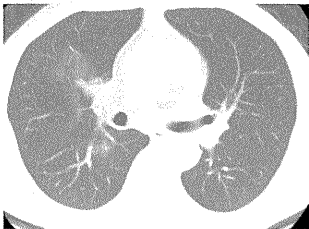
原因薬剤

erlotinib

増悪前CT画像

増悪時CT画像

増悪後CT画像



2009/05/19

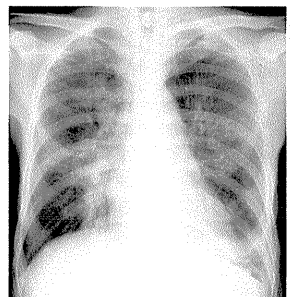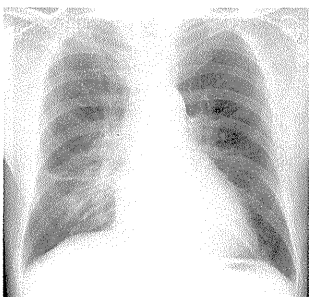
2009/08/26

2009/09/07

増悪前XP

増悪時XP

増悪後XP



2009/05/12

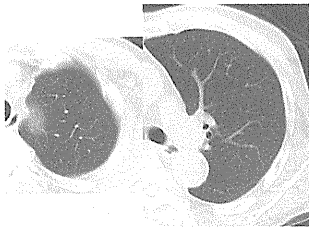
2009/09/03

男性

原因薬剤

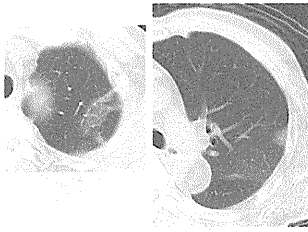
erlotinib

増悪前CT画像



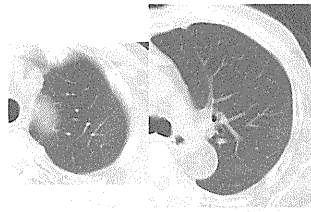
2011/03/18

増悪時CT画像



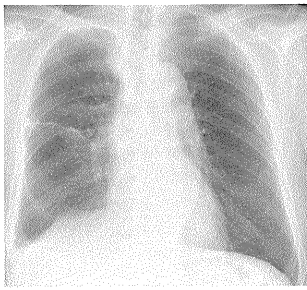
2011/04/11

増悪後CT画像



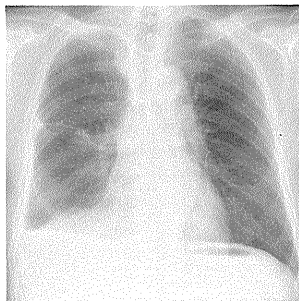
2011/05/18

増悪前XP



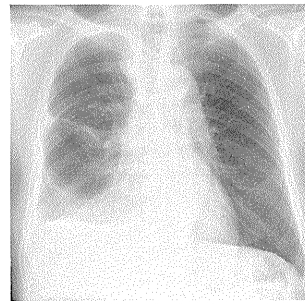
2011/03/18

増悪時XP



2011/04/11

増悪後XP



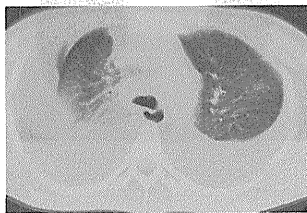
2011/05/18

女性

原因薬剤

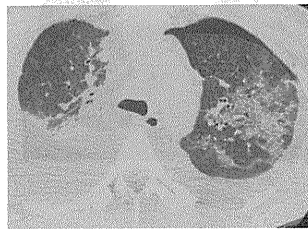
erlotinib

増悪前CT画像



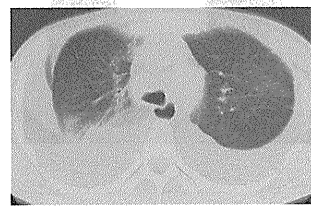2008/08/12

増悪時CT画像



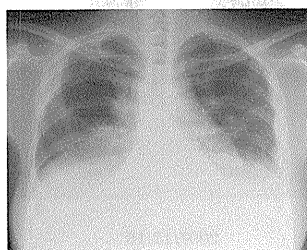
2008/08/19

増悪後CT画像



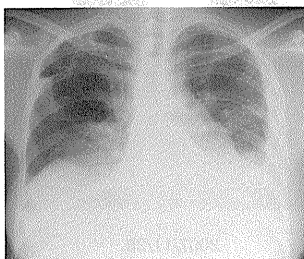
2008/09/01

増悪前XP



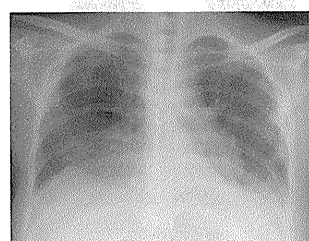
2008/08/12

増悪時XP



2008/08/18

増悪後XP



2008/09/05

男性

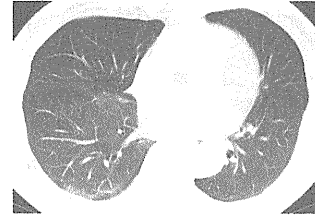
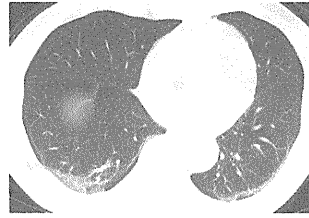
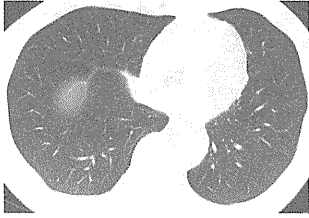原因薬剤

Erlotinib

増悪前CT画像

増悪時CT画像

増悪後CT画像



2010/12/27

2011/01/19

2011/03/31

増悪前XP

増悪時XP

増悪後XP

男性

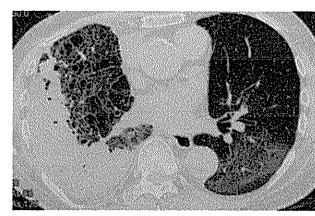
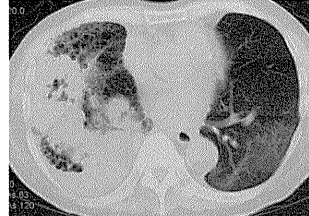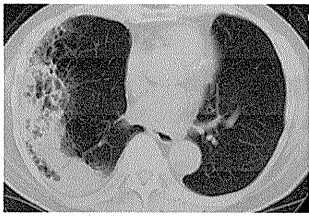
原因薬剤

gefitinib

増悪前CT画像

増悪時CT画像

増悪後CT画像



2007/10/19

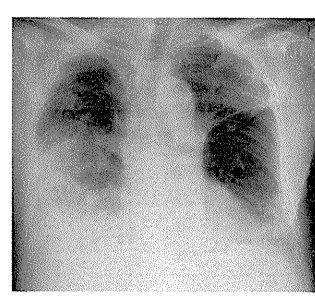
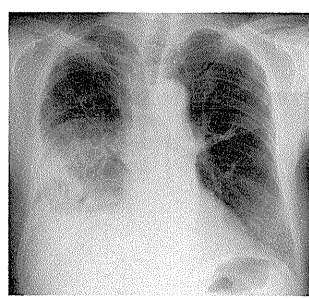
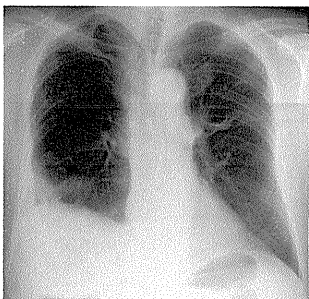
2007/11/28

2007/12/05

増悪前XP

増悪時XP

増悪後XP



2007/07/27

2007/11/28

2007/12/10

女性

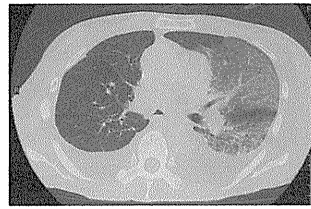
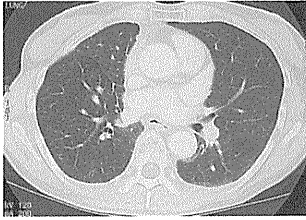
原因薬剤

gefitinib

増悪前CT画像

増悪時CT画像

増悪後CT画像



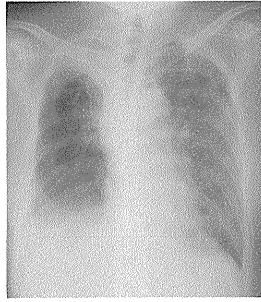
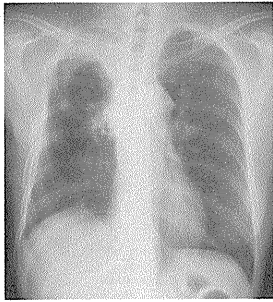2007.05.31

2008.03.15

増悪前XP

増悪時XP

増悪後XP



2008.02.05

2008.03.15

女性

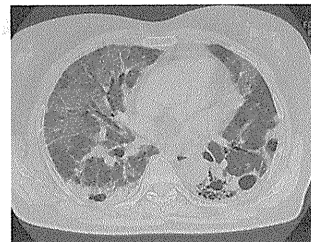
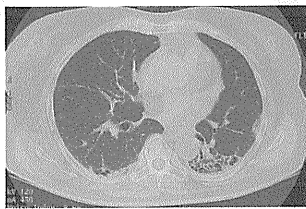原因薬剤

gefitinib

増悪前CT画像

増悪時CT画像

増悪後CT画像



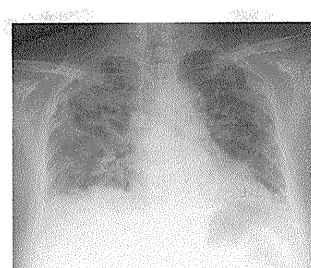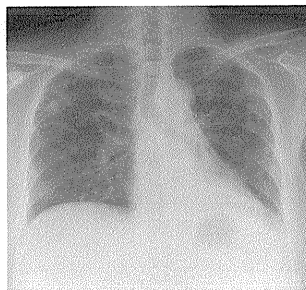
2007.09.18

2008.03.28

増悪前XP

増悪時XP

増悪後XP



2007.09.10

2008.03.28

男性

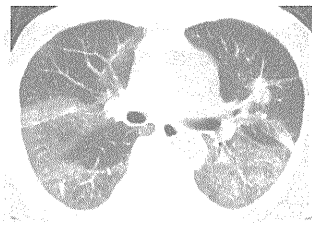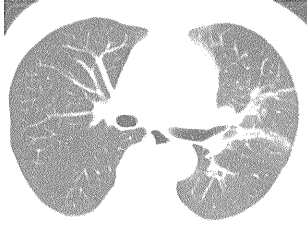原因薬剤

gefitinib

増悪前CT画像

増悪時CT画像

増悪後CT画像



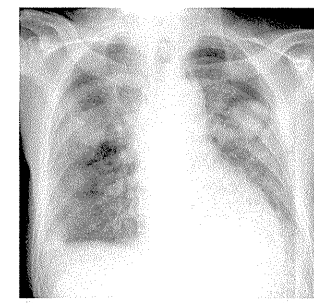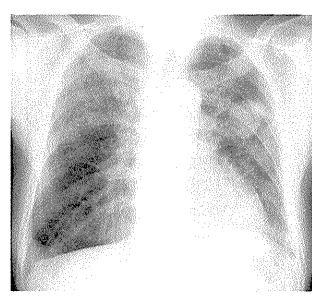
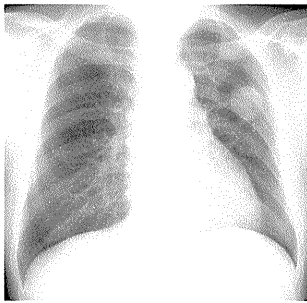
2008/09/08

2008/11/14

増悪前XP

増悪時XP

増悪後XP



2008/08/18

2008/11/14

2008/11/21

男性

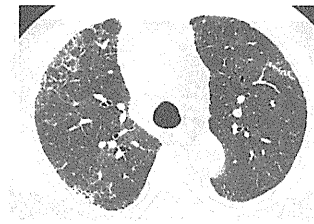
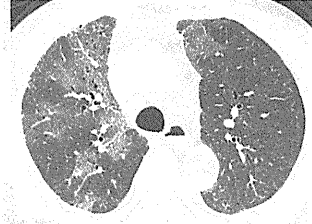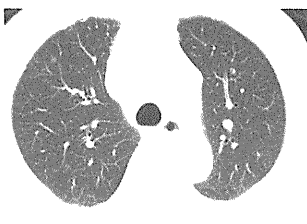
原因薬剤

gefitinib

増悪前CT画像

増悪時CT画像

増悪後CT画像



2008/09/10

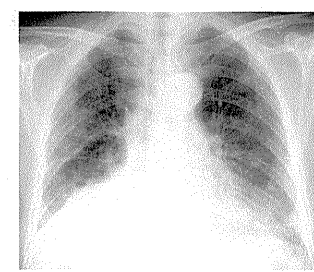
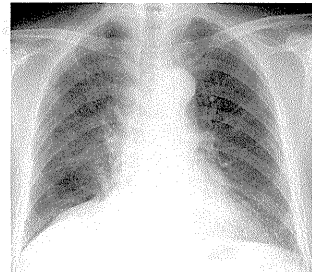
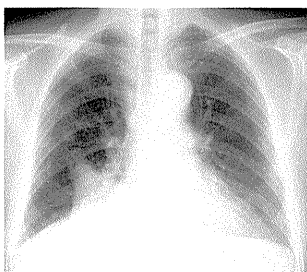2008/12/02

2009/01/21

増悪前XP

増悪時XP

増悪後XP



2008/09/10

2008/12/02

2009/01/21

女性

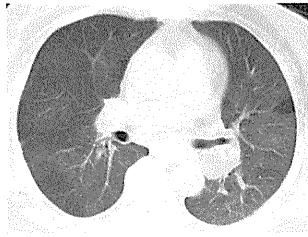
原因薬剤

gefitinib

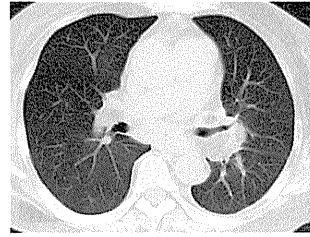
増悪前CT画像



増悪時CT画像



増悪後CT画像



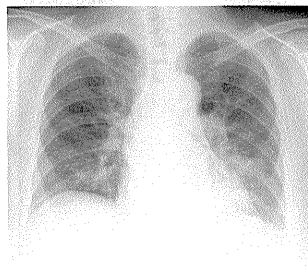
2008/10/10

2008/12/25

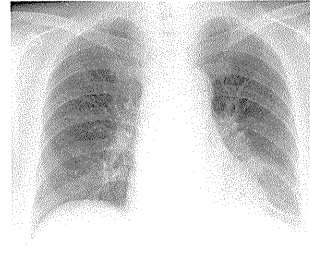
増悪前XP



増悪時XP



増悪後XP



2008/10/14

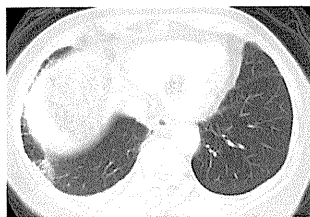
2008/12/25

女性

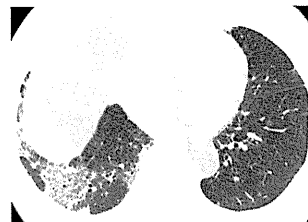
原因薬剤

gefitinib

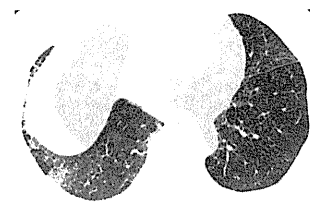
増悪前CT画像



増悪時CT画像



増悪後CT画像

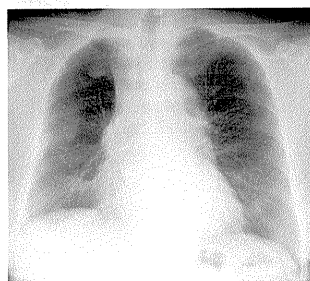


2009/01/21

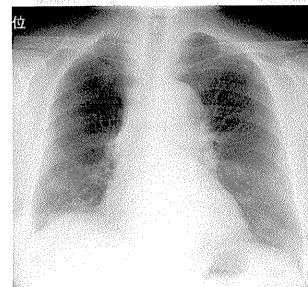
2009/04/17

2009/05/26

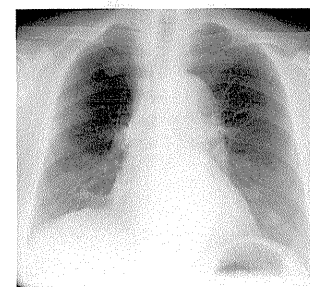増悪前XP



増悪時XP



増悪後XP



2009/01/21

2009/04/17

2009/05/15

女性

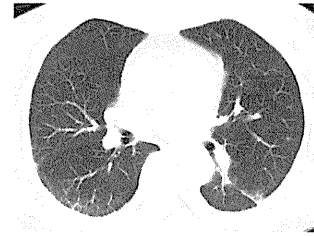
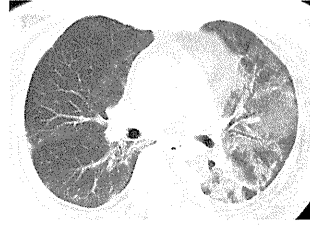
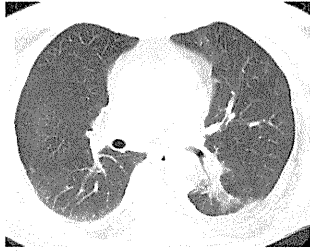
原因薬剤

gefitinib

増悪前CT画像

増悪時CT画像

増悪後CT画像



2009/05/21

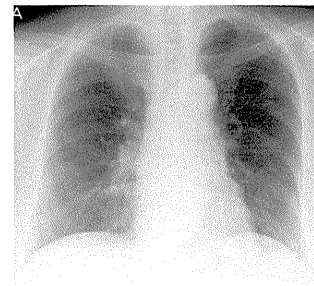
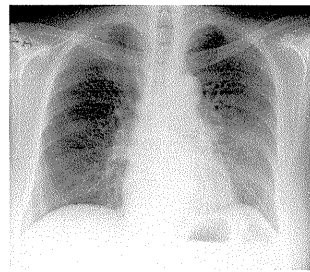
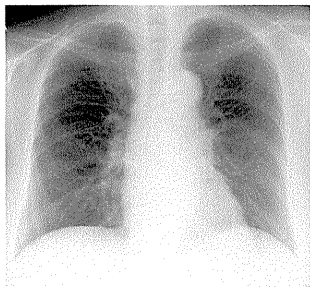
2009/06/10

2009/10/18

増悪前XP

増悪時XP

増悪後XP



2009/05/21

2009/06/10

2009/10/09

女性

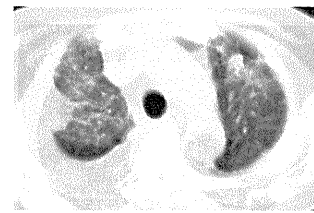
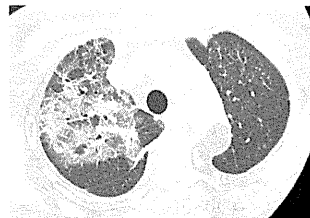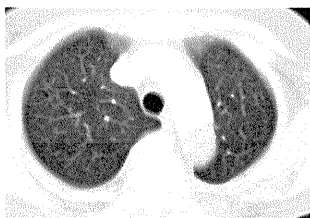
原因薬剤

gefitinib

増悪前CT画像

増悪時CT画像

増悪後CT画像



2009/01/14

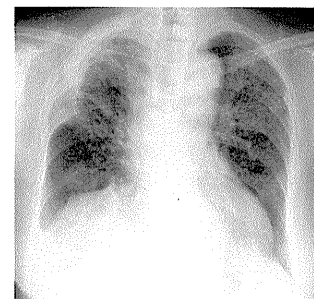
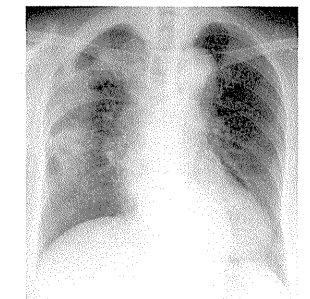
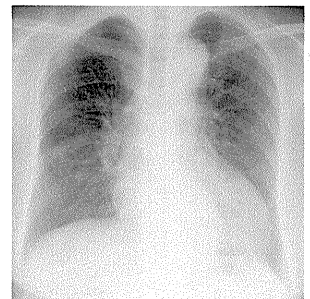
2009/03/02

2009/08/14

増悪前XP

増悪時XP

増悪後XP



2009/02/02

2009/03/02

2009/08/04

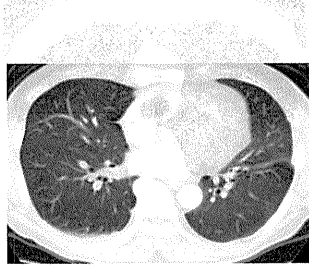


男性

原因薬剤

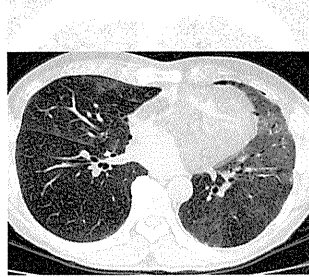
gefitinib

増悪前CT画像



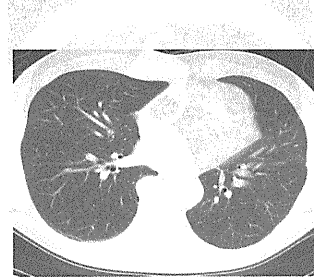
2009/09/25

増悪時CT画像



2009/10/30

増悪後CT画像



2010/01/13

増悪前XP




2009/09/25

増悪時XP



2009/10/31

増悪後XP



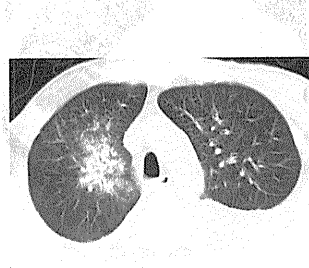2010/01/20

男性

原因薬剤

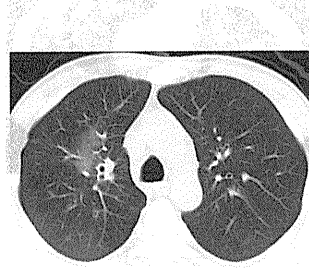
gefitinib

増悪前CT画像



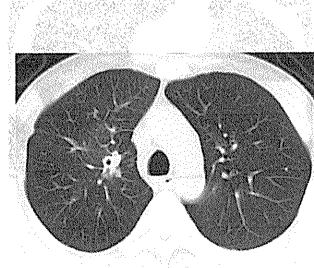
2009/11/18

増悪時CT画像



2009/12/17

増悪後CT画像



2010/01/07

増悪前XP



増悪時XP



増悪後XP



男性

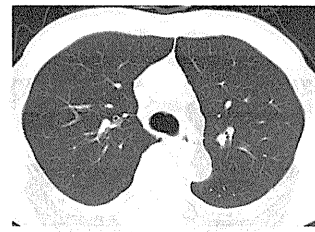
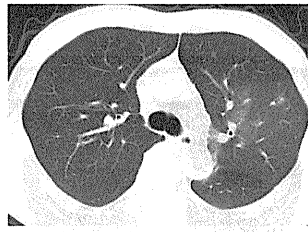
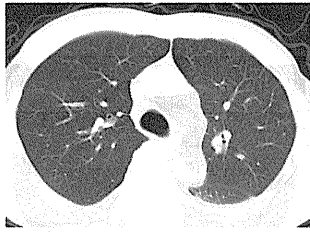
原因薬剤

gefitinib

増悪前CT画像

増悪時CT画像

増悪後CT画像



2009/12/08

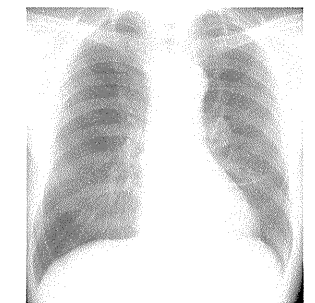
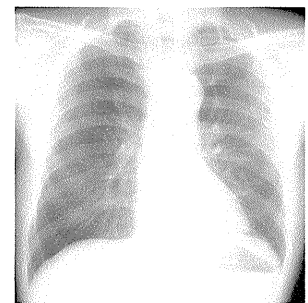
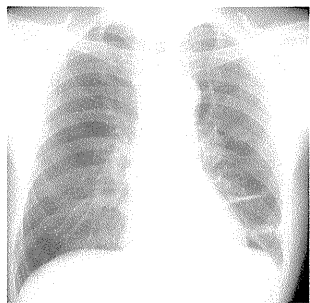
2010/01/05

2010/02/19

増悪前XP

増悪時XP

増悪後XP



2009/12/03

2010/01/04

2010/02/16

男性

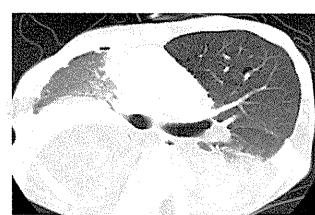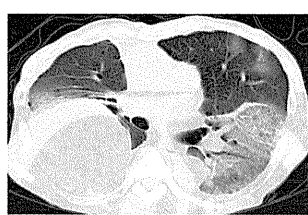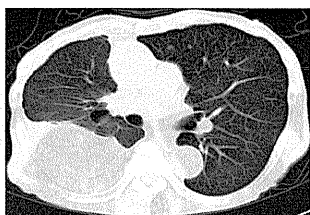
原因薬剤

gefitinib

増悪前CT画像

増悪時CT画像

増悪後CT画像



2009/10/26

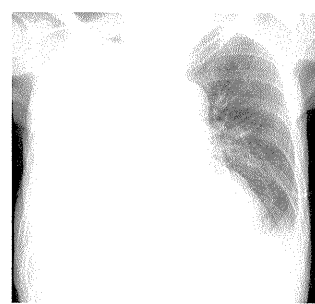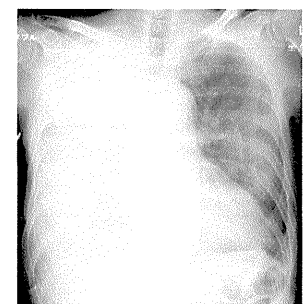
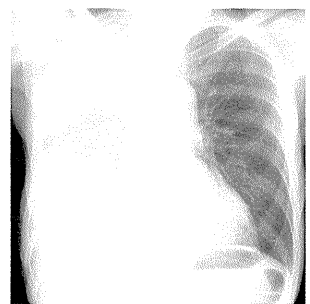
2009/12/17

2010/09/15

増悪前XP

増悪時XP

増悪後XP



2009/10/26

2009/12/17

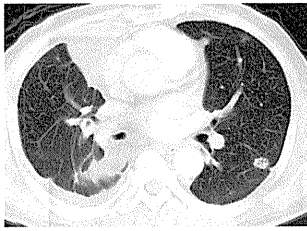
2010/09/15

男性

原因薬剤

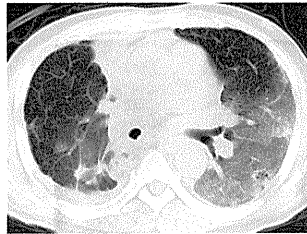
gefitinib

増悪前CT画像



2009/12/10

増悪時CT画像

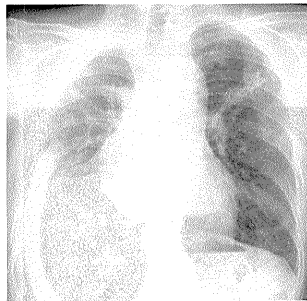

2010/01/12

増悪後CT画像

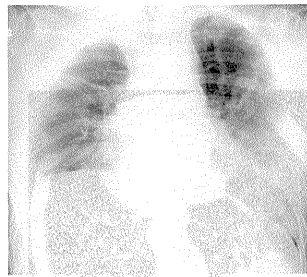

増悪前XP



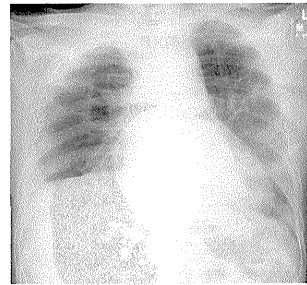
2009/12/07

増悪時XP



2010/01/12

増悪後XP



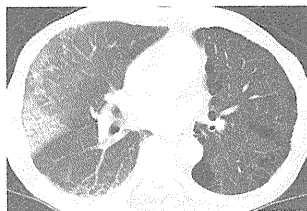2010/02/01

男性

原因薬剤

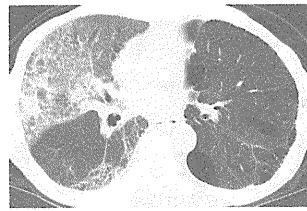gefitinib

増悪前CT画像



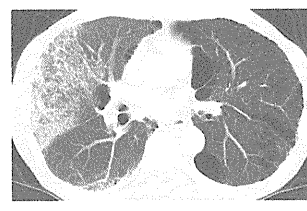
2009/10/08

増悪時CT画像



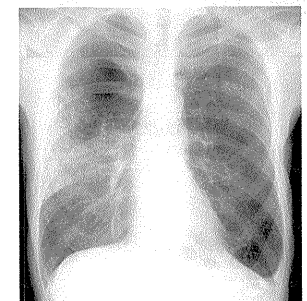
2010/01/25

増悪後CT画像



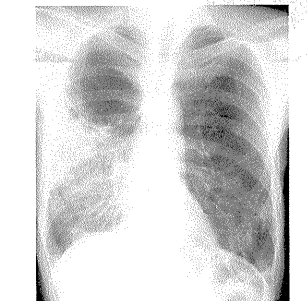2010/03/02

増悪前XP



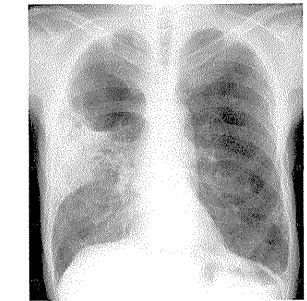2009/10/09

増悪時XP



2010/01/25

増悪後XP



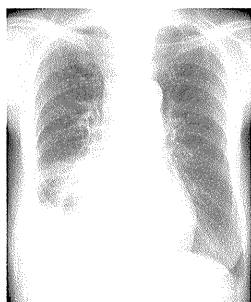
2010/03/02

女性

原因薬剤

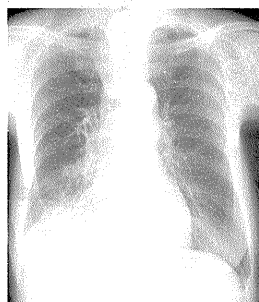
gefitinib

増悪前CT画像



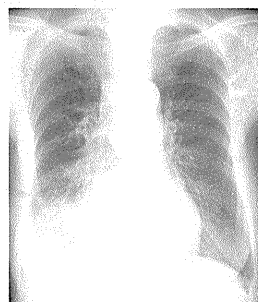
2009/12/18

増悪時CT画像



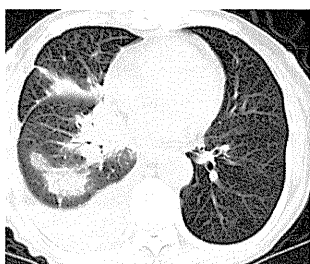
2010/02/12

増悪後CT画像



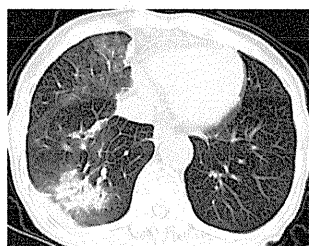
2010/03/12

増悪前XP



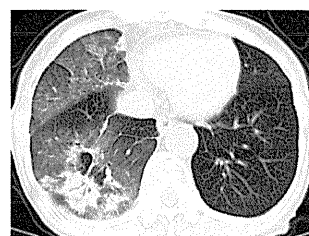
2009/12/15

増悪時XP



2010/01/13

増悪後XP



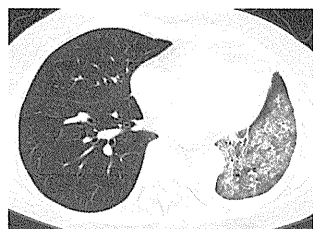2010/02/12

女性

原因薬剤

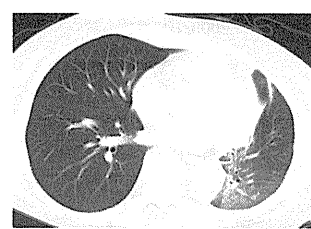
gefitinib

増悪前CT画像



2010/06/08

増悪時CT画像



2010/06/22

増悪後CT画像

増悪前XP

増悪時XP

増悪後XP