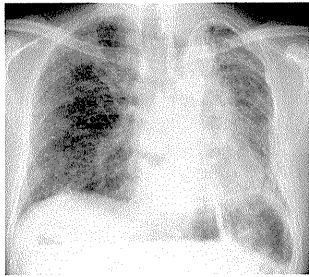


男性

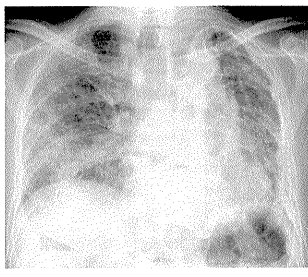
IPF AE

増悪前CT画像



2010/01/27

増悪時CT画像

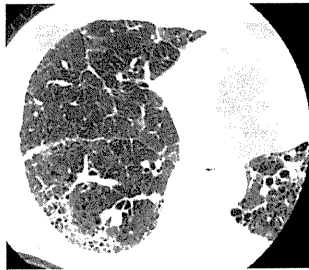


2010/08/26

増悪後CT画像

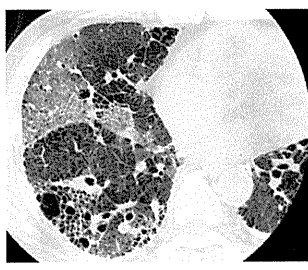


増悪前XP



2010/08/26

増悪時XP



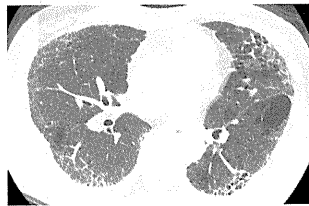2010/08/26

増悪後XP



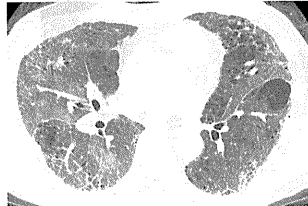
男性

増悪前CT画像



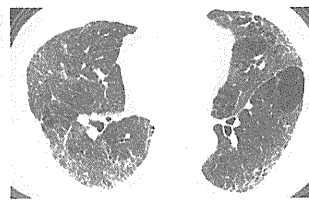
2010/01/27

増悪時CT画像



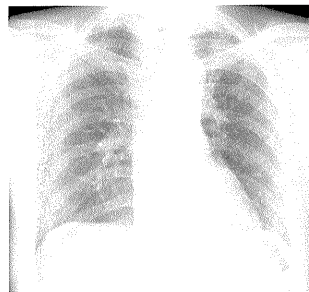
2010/04/09

増悪後CT画像



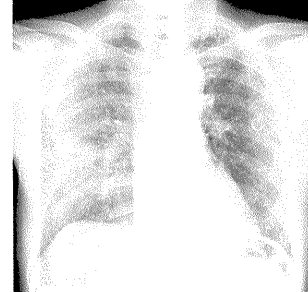
2010/10/27

増悪前XP



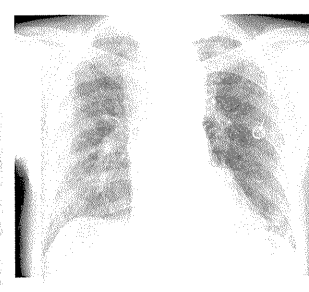2010/02/04

増悪時XP



2010/04/10

増悪後XP

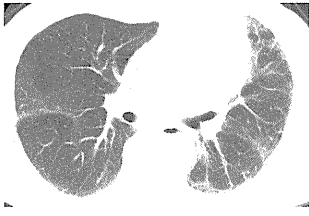

2010/10/27

男性

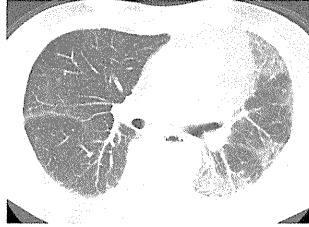
fNSIP AE

増悪前CT画像



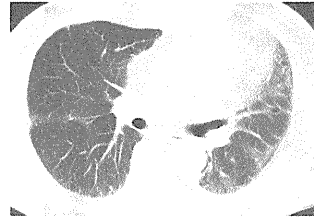2010/08/30

増悪時CT画像



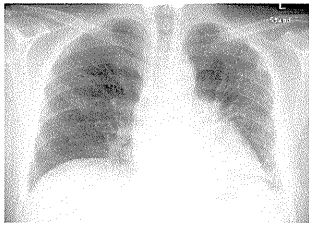2010/09/29

増悪後CT画像



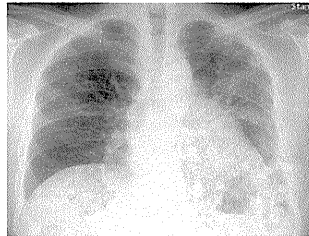
2011/08/22

増悪前XP



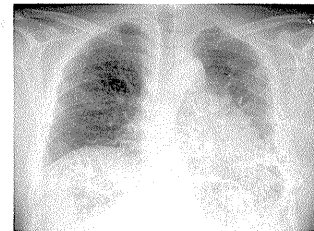
2010/08/26

増悪時XP



2010/09/29

増悪後XP

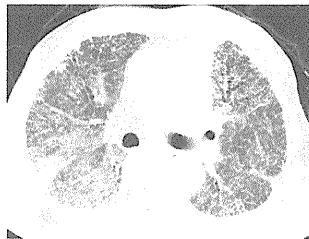


2011/09/26

男性

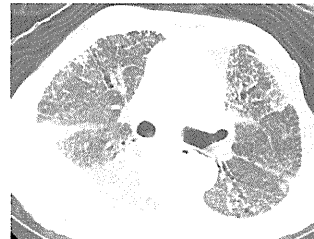IPF AE

増悪前CT画像



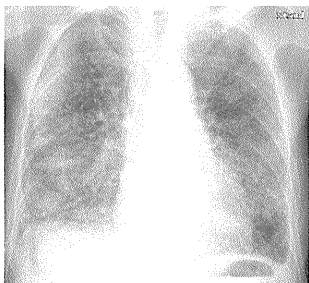2010/09/30

増悪時CT画像



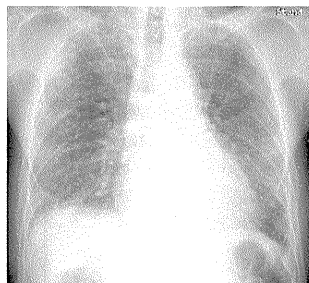
2011/01/06

増悪前XP



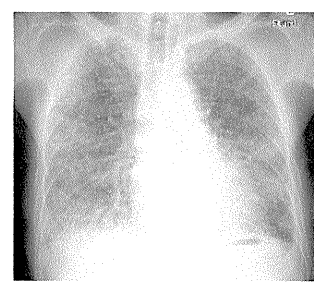
2010/02/10

増悪時XP



2010/09/10

増悪後XP

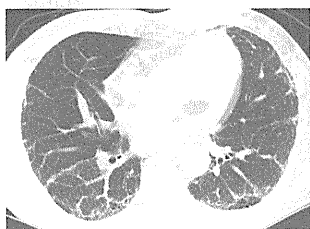


2010/09/30

男性

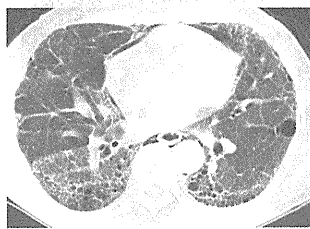IPF AE

増悪前CT画像



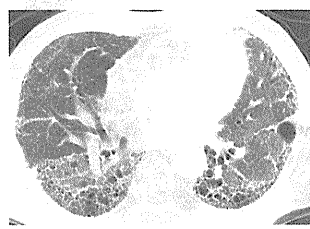2009/09/14

増悪時CT画像



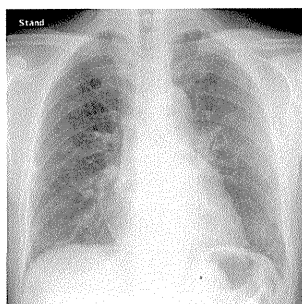
2010/10/13

増悪後CT画像



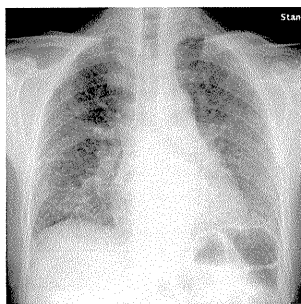
2010/12/22

増悪前XP



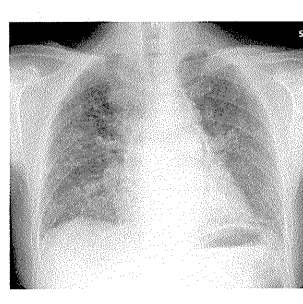
2009/09/14

増悪時XP



2010/10/20

増悪後XP

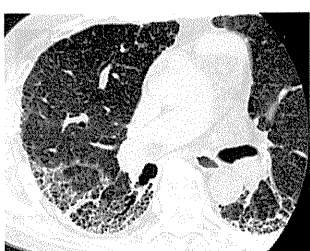

2010/12/22

男性

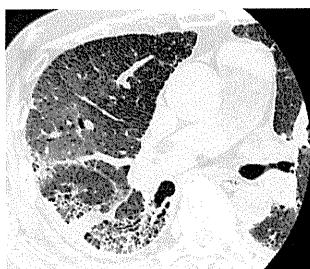IPF AE

増悪前CT画像



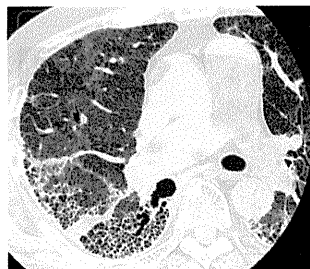2010/05/21

増悪時CT画像



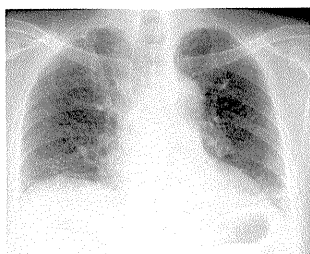2010/09/09

増悪後CT画像



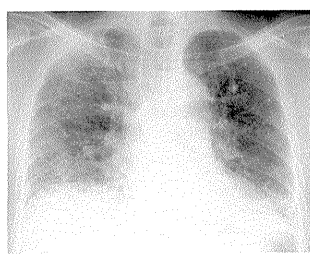2010/09/07

増悪前XP



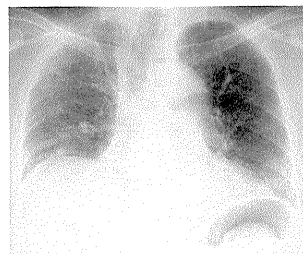2010/05/21

増悪時XP



2010/08/09

増悪後XP

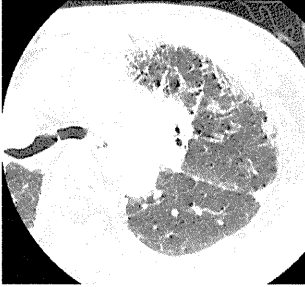


2010/09/09

男性

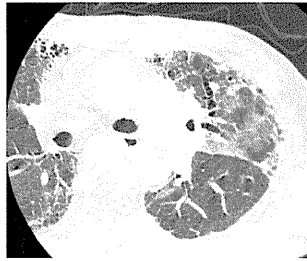IPF AE

増悪前CT画像



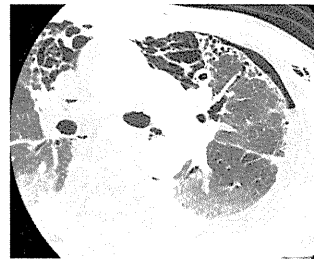
2010/06/10

増悪時CT画像



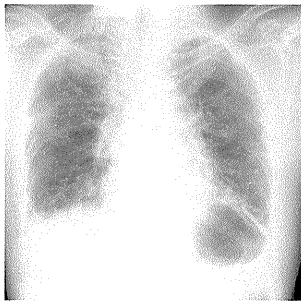
2010/11/05

増悪後CT画像



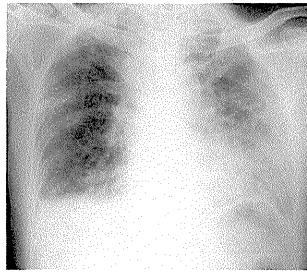
2010/11/24

増悪前XP



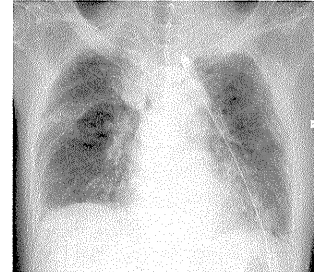
2010/06/10

増悪時XP



2010/11/05

増悪後XP

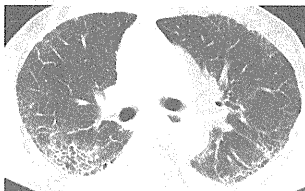


2010/11/24

男性

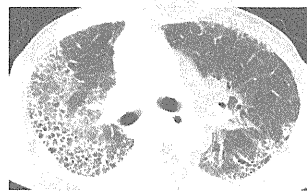
IPF AE

増悪前CT画像



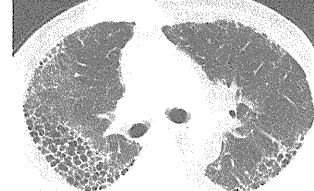
2010/04/15

増悪時CT画像



2010/11/08

増悪後CT画像



2011/08/09

増悪前XP



増悪時XP



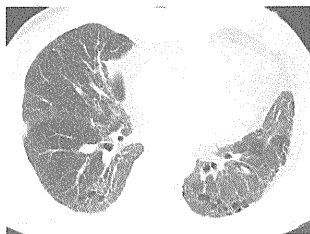増悪後XP



男性

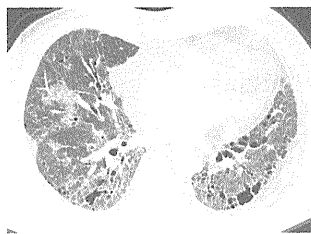
NSIP

増悪前CT画像



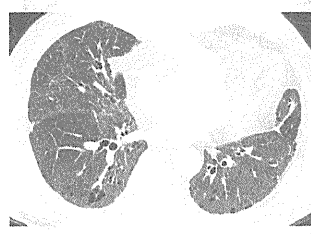
2010/08/05

増悪時CT画像



2010/10/21

増悪後CT画像



2010/12/13


増悪前XP



増悪時XP



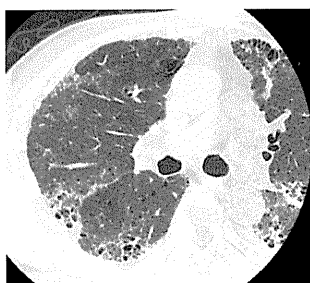
増悪後XP



男性

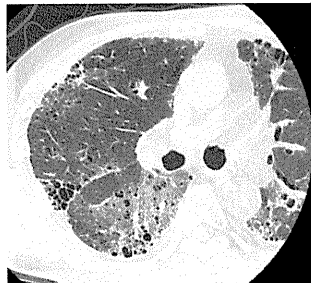
IPF AE

増悪前CT画像



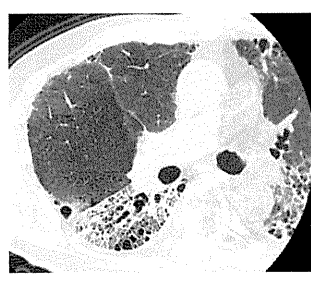
2010/07/21

増悪時CT画像



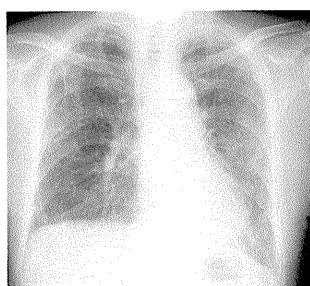
2010/11/29

増悪後CT画像



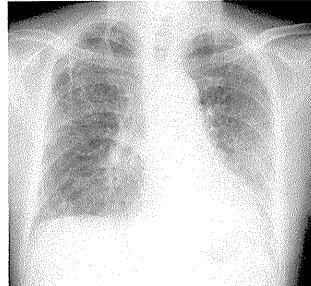
2010/12/13

増悪前XP



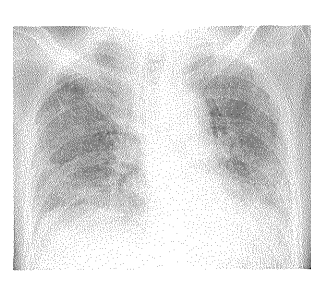
2010/10/25

増悪時XP



2010/11/29

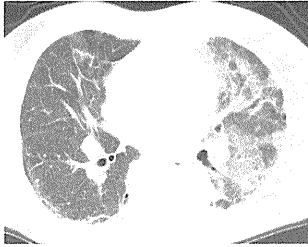
増悪後XP



2010/12/13

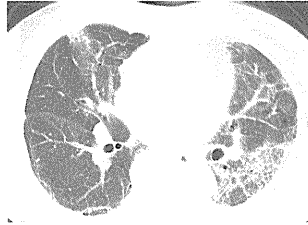
IPF AE

増悪前CT画像



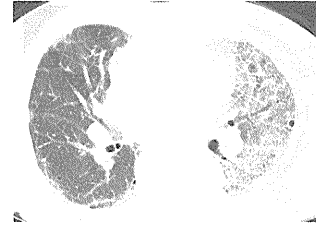
2010/12/11

増悪時CT画像



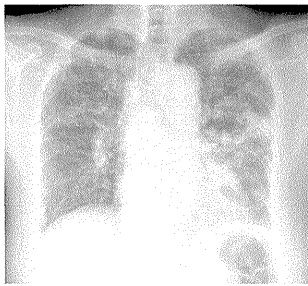
2010/12/27

増悪後CT画像



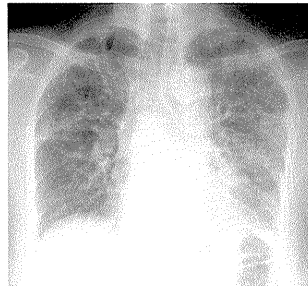
2011/04/04

増悪前XP



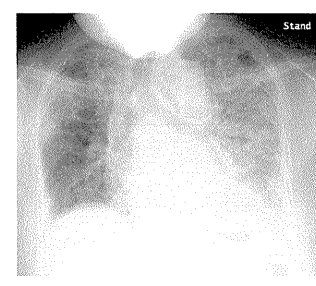
2010/12/11

増悪時XP



2010/12/24

増悪後XP

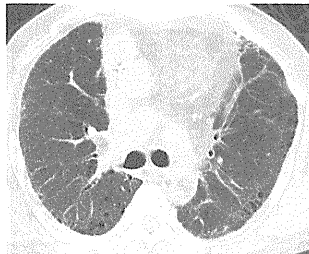


2011/04/04

男性

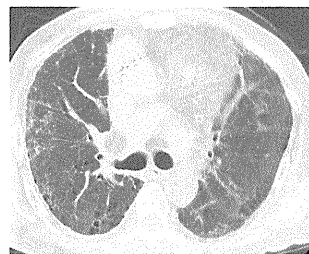
IPF AE

増悪前CT画像



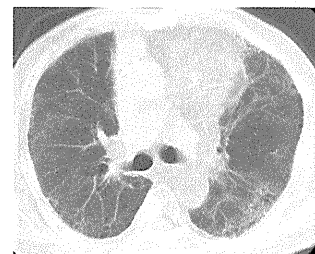
2009/12/21

増悪時CT画像



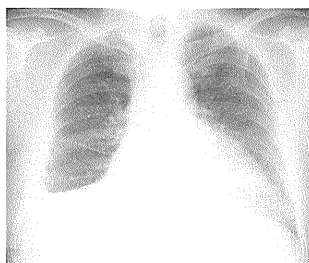2011/01/18

増悪後CT画像



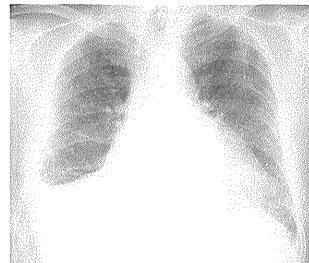2011/02/10

増悪前XP



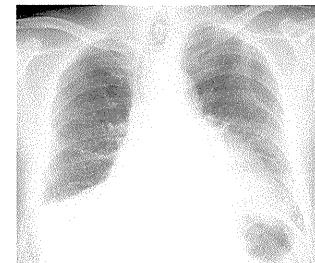2009/10/21

増悪時XP



2011/01/18

増悪後XP

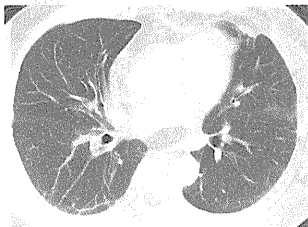


2011/02/14

男性

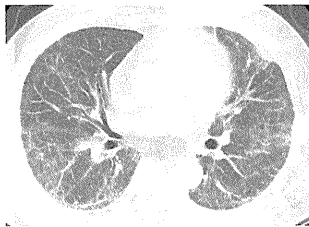IPF AE

増悪前CT画像



2008/12/19

増悪時CT画像

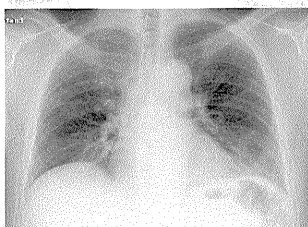

2011/03/23

増悪後CT画像

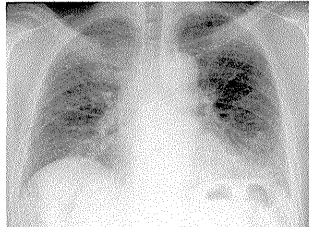

増悪前XP



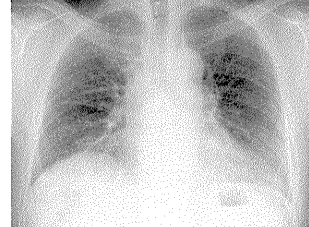2008/12/19

増悪時XP



2011/03/23

増悪後XP

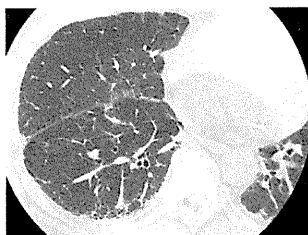

2011/12/07

男性

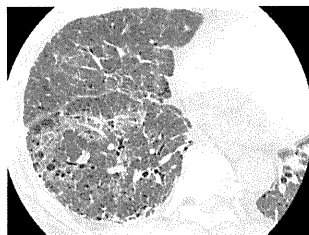
IPF AE

増悪前CT画像



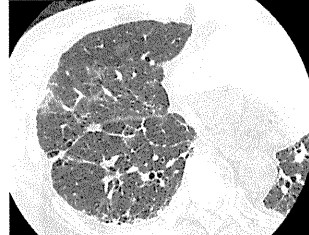2011/02/08

増悪時CT画像



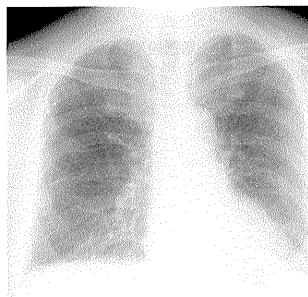
2011/03/31

増悪後CT画像



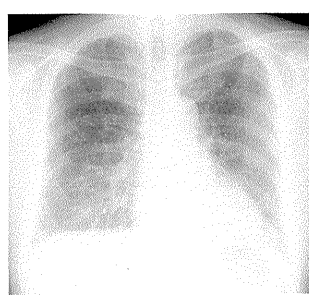
2011/04/14

増悪前XP



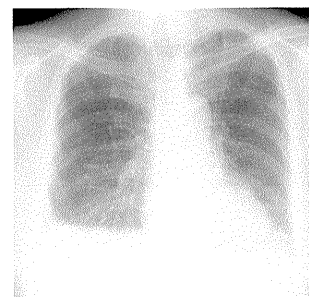
2011/02/08

増悪時XP



2011/03/31

増悪後XP

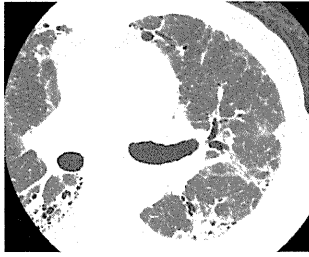


2011/04/14

女性

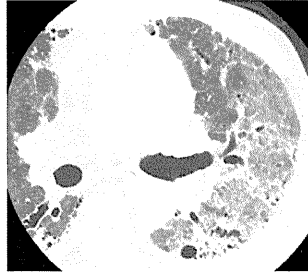
IPF AE

増悪前CT画像



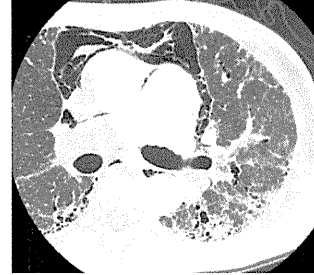2011/03/10

増悪時CT画像



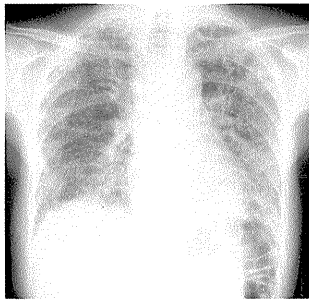
2011/03/31

増悪後CT画像



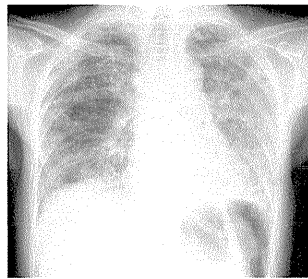
2011/04/28

増悪前XP



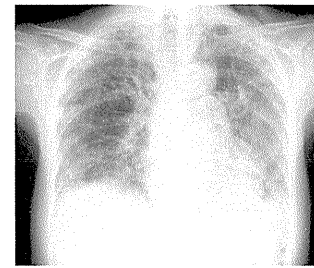
2011/03/10

増悪時XP



2011/03/31

増悪後XP

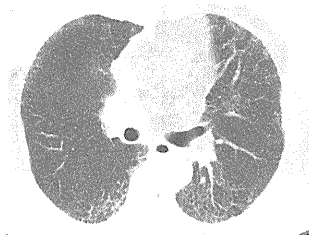


2011/04/28

女性

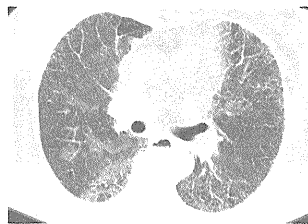IPF AE

増悪前CT画像



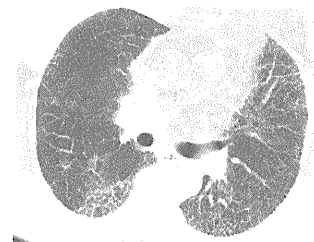
2011/03/03

増悪時CT画像



2011/04/18

増悪後CT画像



2011/05/24

増悪前XP



増悪時XP



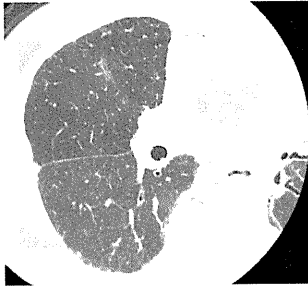
増悪後XP



女性

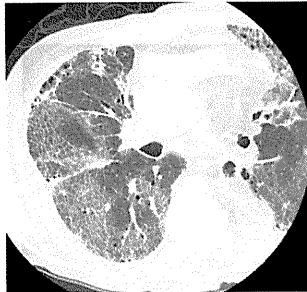
IPF AE

増悪前CT画像



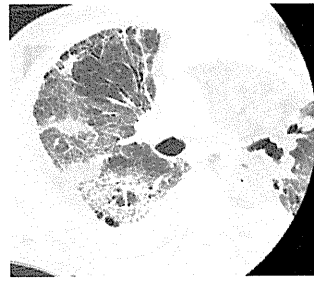
2009/11/24

増悪時CT画像



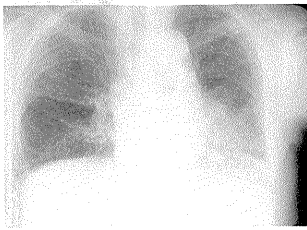2011/04/25

増悪後CT画像



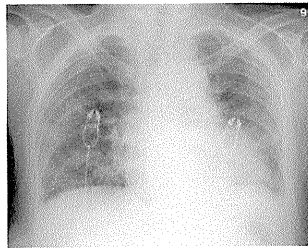
2011/05/09

増悪前XP



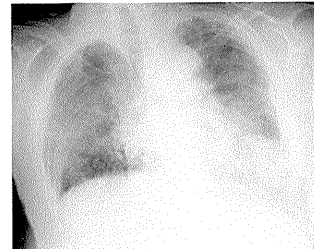2009/11/24

増悪時XP



2011/04/25

増悪後XP

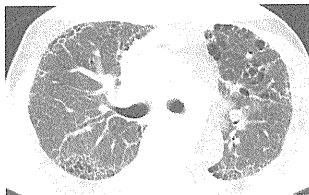

2011/05/09

男性

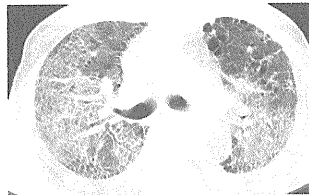
IPF AE

増悪前CT画像



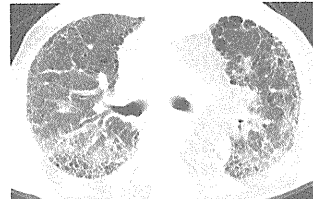
2011/05/02

増悪時CT画像




2011/06/18

増悪後CT画像




2011/07/20

増悪前XP



増悪時XP



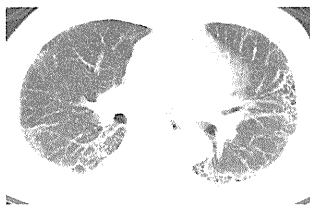
増悪後XP



男性

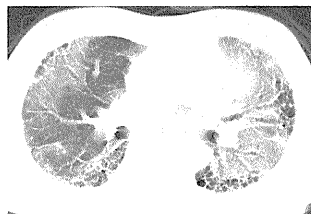
IPF AE

増悪前CT画像



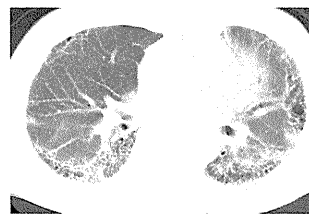
2011/01/20

増悪時CT画像



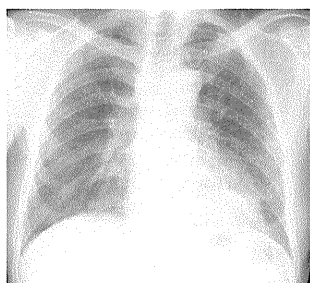
2011/05/25

増悪後CT画像



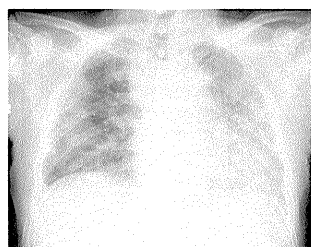2011/06/27

増悪前XP



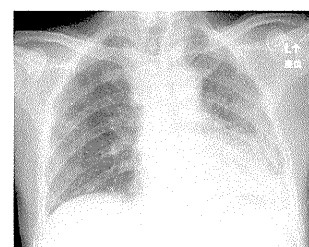
2011/01/20

増悪時XP



2011/05/25

増悪後XP

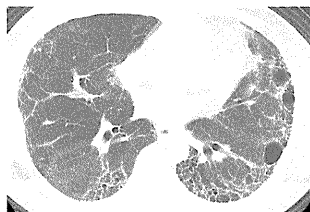


2011/06/27

男性

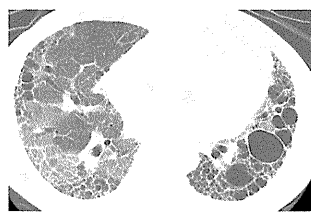
IPF AE

増悪前CT画像



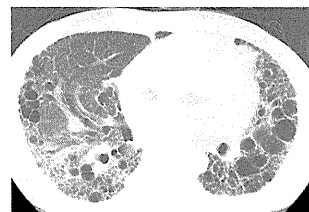
2010/04/09

増悪時CT画像



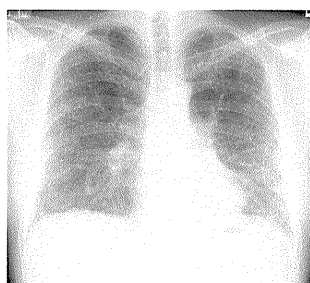
2011/01/16

増悪後CT画像



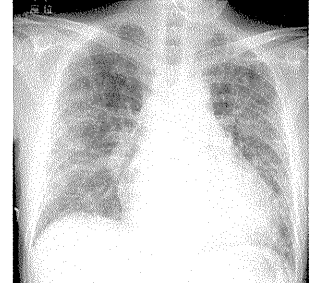
2011/02/23

増悪前XP



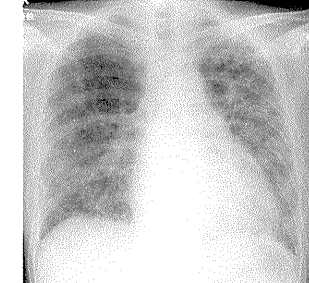2010/03/09

増悪時XP



2011/01/16

増悪後XP

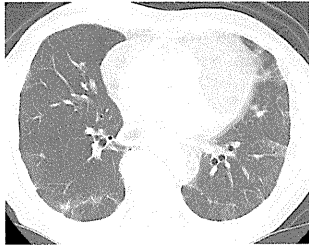


2011/02/23

男性

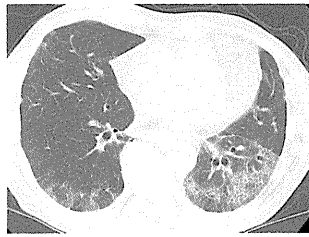
NSIP AE

増悪前CT画像



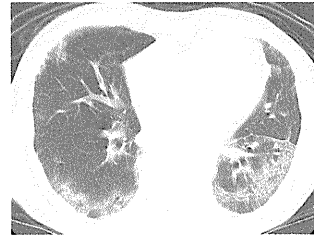2008/07/01

増悪時CT画像



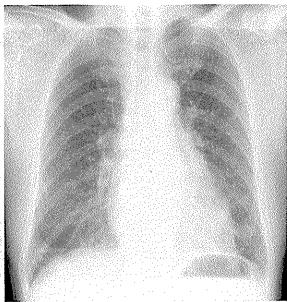
2009/12/22

増悪後CT画像



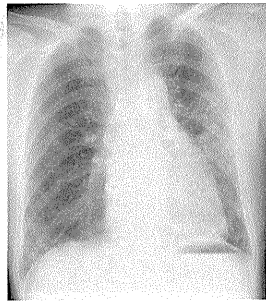
2010/01/05

増悪前XP



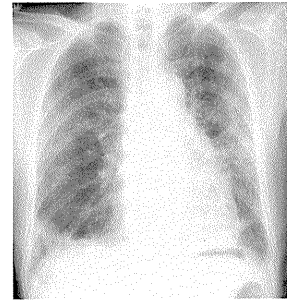
2008/07/01

増悪時XP



2009/12/22

増悪後XP

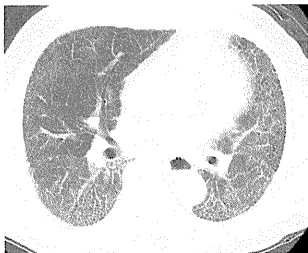


2010/01/05

男性

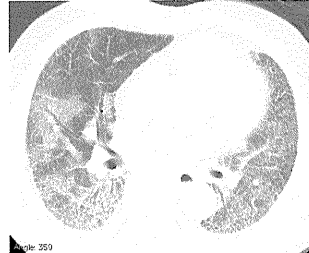IPF AE

増悪前CT画像



2011/04/19

増悪時CT画像



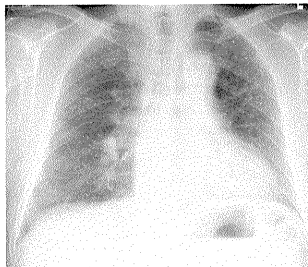2011/05/17

増悪後CT画像



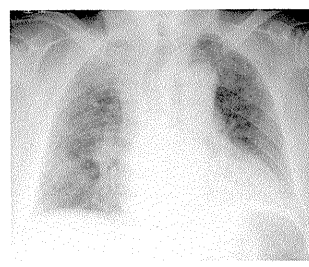2011/05/20

増悪前XP



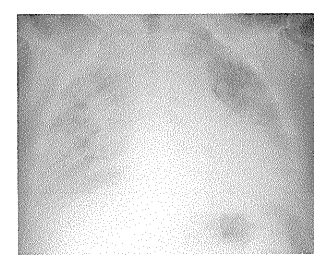
2011/04/19

増悪時XP



2011/05/17

増悪後XP



2011/05/20

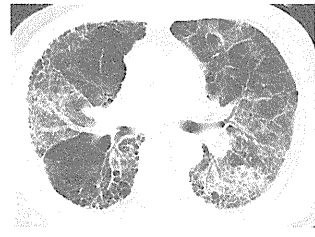
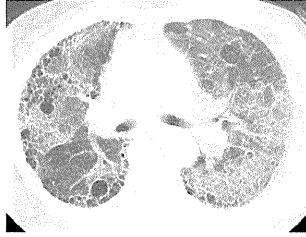
男性

IPF AE

増悪前CT画像

増悪時CT画像

増悪後CT画像



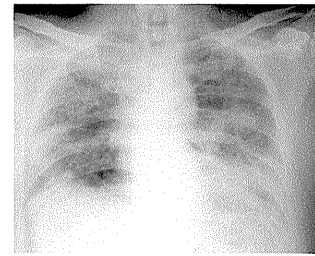
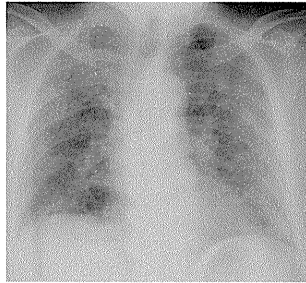
2011/09/18

2011/09/27

増悪前XP

増悪時XP

増悪後XP



2011/09/18

2011/10/01

薬剤性肺障害

掲載したものは収集症例の一部である。細胞性障害機序以外が推測される症例も広く収集している

男性

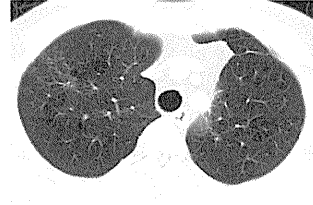
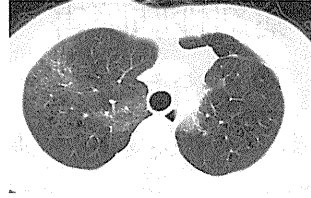
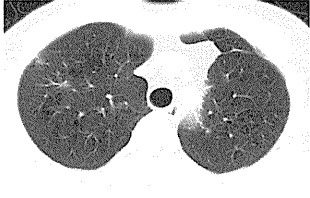
原因薬剤

amurubicin

増悪前CT画像

増悪時CT画像

増悪後CT画像



2010/03/15

2010/04/05

2010/05/06

増悪前XP

増悪時XP

増悪後XP

女性

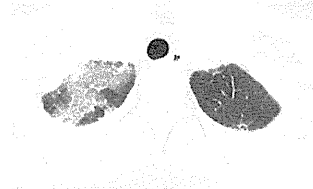
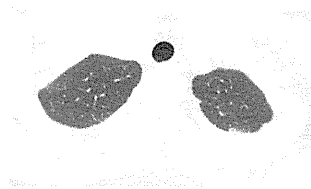
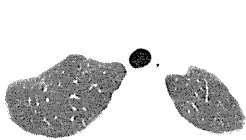原因薬剤

bleomycin

増悪前CT画像

増悪時CT画像

増悪後CT画像



2008/04/18

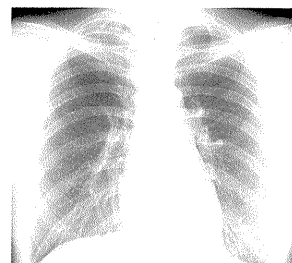
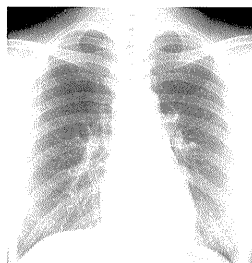
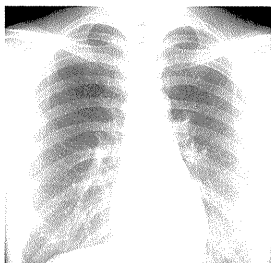
2008/07/04

2008/08/26

増悪前XP

増悪時XP

増悪後XP

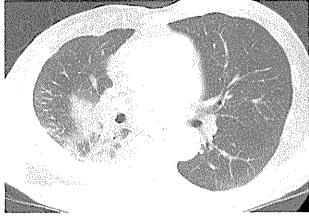

男性

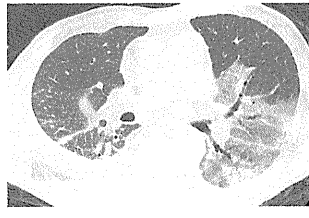
原因薬剤

CBDCA/PEM

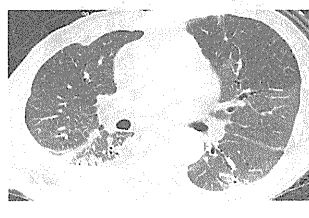増悪前CT画像



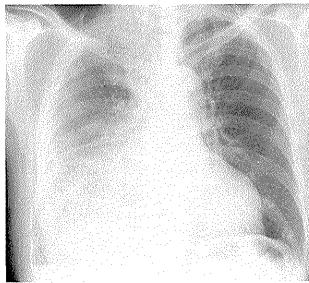
増悪時CT画像



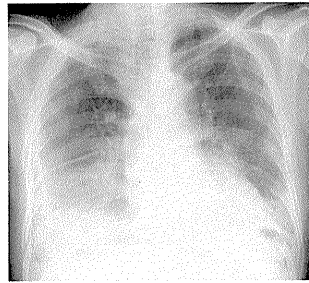
増悪後CT画像



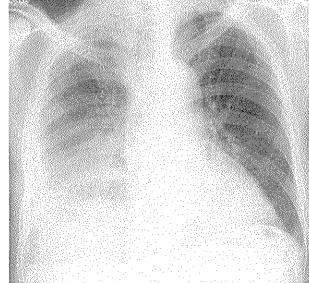
増悪前XP



増悪時XP



増悪後XP

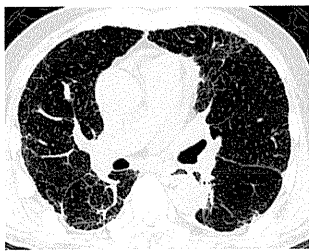


男性

原因薬剤

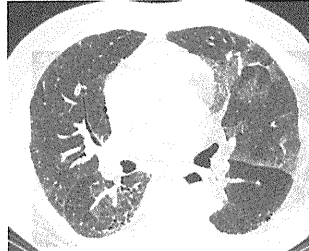CBDCA+CPT-11

増悪前CT画像



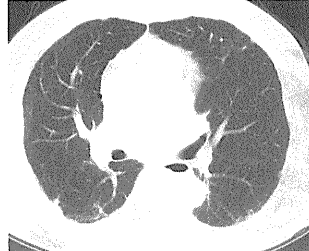2008/08/04

増悪時CT画像



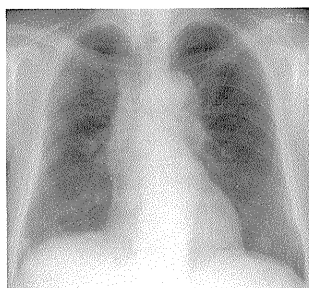
2008/09/22

増悪後CT画像



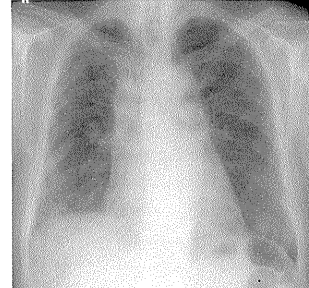
2008/12/05

増悪前XP



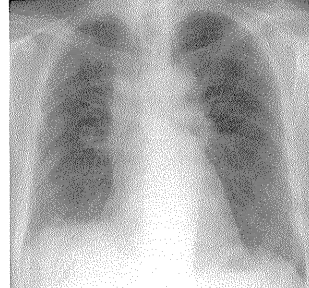
2008/08/04

増悪時XP



2008/09/22

増悪後XP



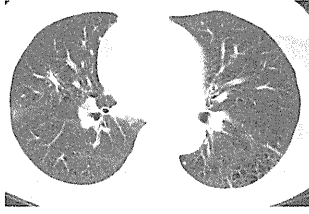
2008/12/05

女性

原因薬剤

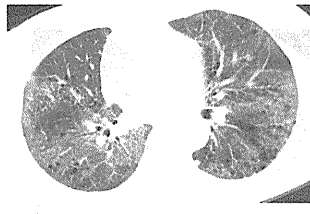
CBDAL+PTX

増悪前CT画像



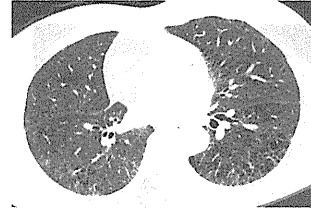2009/05/11

増悪時CT画像



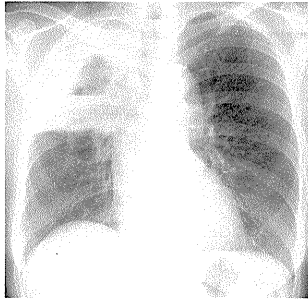
2009/06/15

増悪後CT画像



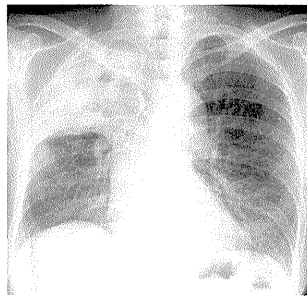
2009/07/15

増悪前XP



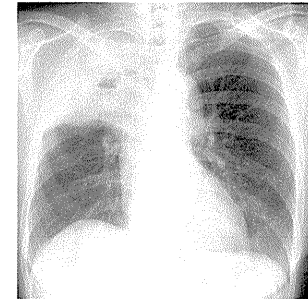
2009/05/11

増悪時XP



2009/06/15

増悪後XP



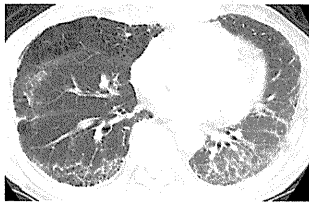
2009/07/15

男性

原因薬剤

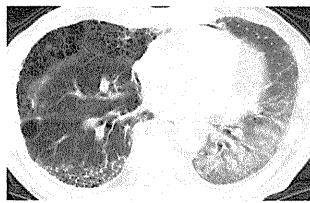
CDDP+DOC

増悪前CT画像



2009/04/23

増悪時CT画像

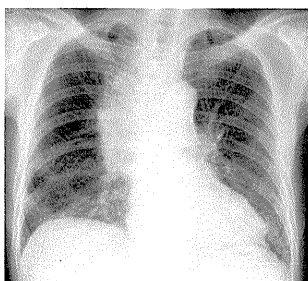


2009/04/27

増悪後CT画像

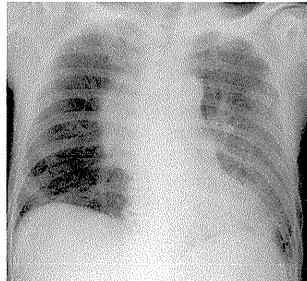


増悪前XP



2009/04/20

増悪時XP



2009/04/28

増悪後XP

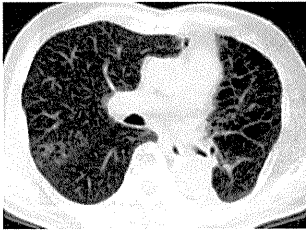


男性

原因薬剤

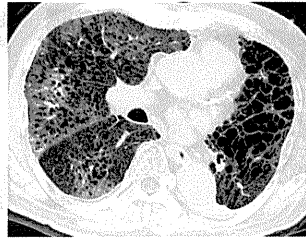
CPT-11

増悪前CT画像



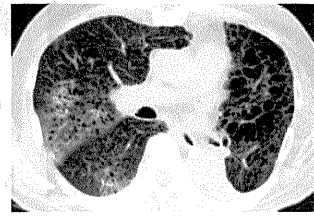
2009/04/20

増悪時CT画像



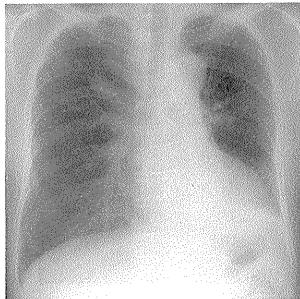
2009/07/13

増悪後CT画像



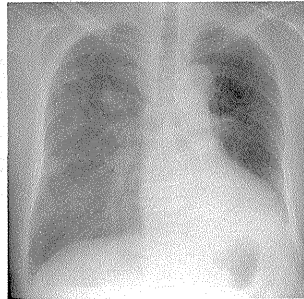2009/07/21

増悪前XP



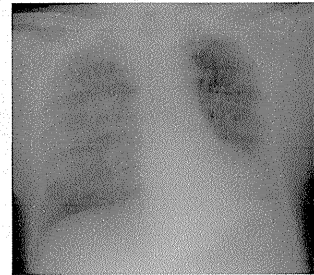
2009/04/06

増悪時XP



2009/07/13

増悪後XP



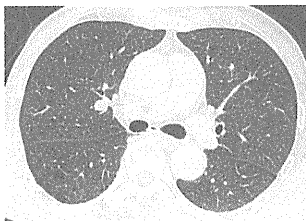2009/07/21

男性

原因薬剤

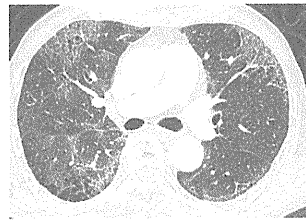
CPT-11

増悪前CT画像



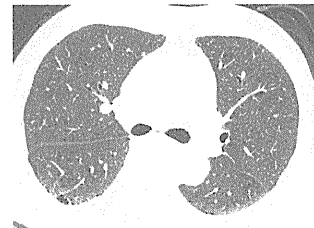
2011/03/14

増悪時CT画像



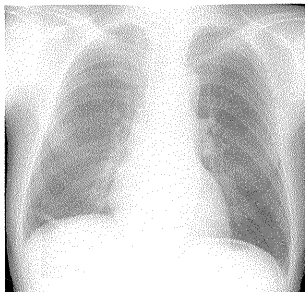
2011/04/27

増悪後CT画像



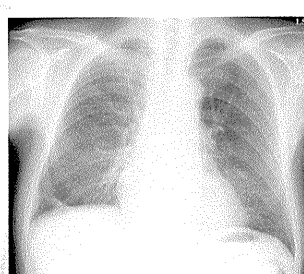
2011/05/27

増悪前XP



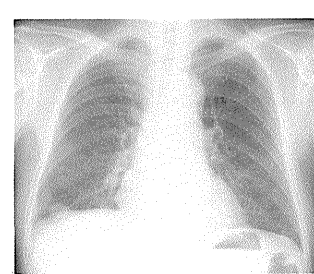
2011/03/10

増悪時XP



2011/04/27

増悪後XP



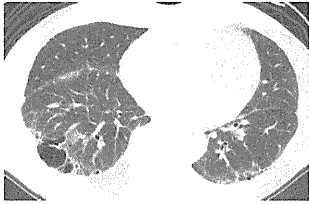
2011/06/03

男性

原因薬剤

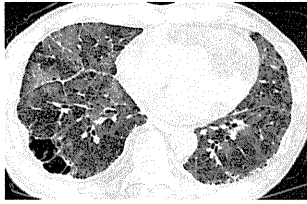CPT-11, TS1

増悪前CT画像



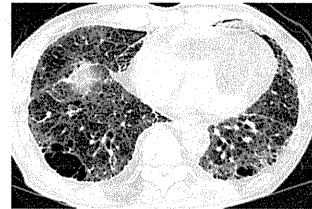2009/04/11

増悪時CT画像



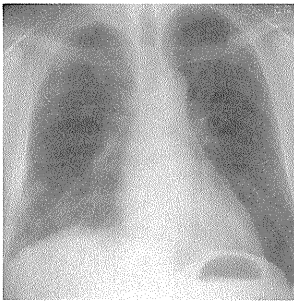
2009/06/22

増悪後CT画像



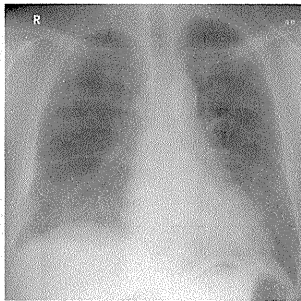
2009/07/29

増悪前XP



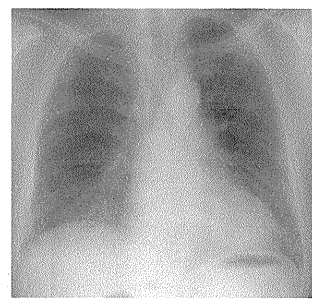
2009/04/14

増悪時XP



2009/06/22

増悪後XP



2009/07/29

男性

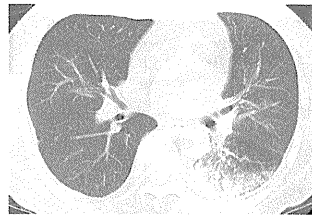
原因薬剤

DOC

増悪前CT画像

増悪時CT画像

増悪後CT画像

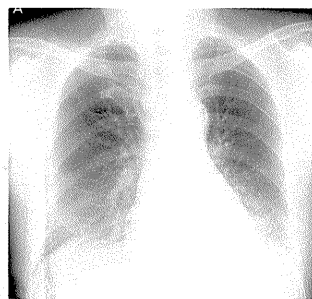


2009/09/08

増悪前XP

増悪時XP

増悪後XP



2009/09/08

男性

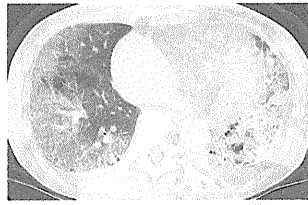
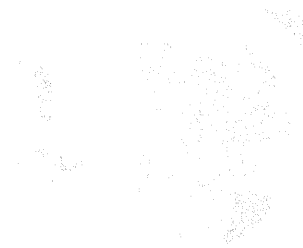原因薬剤

DOC

増悪前CT画像

増悪時CT画像

増悪後CT画像

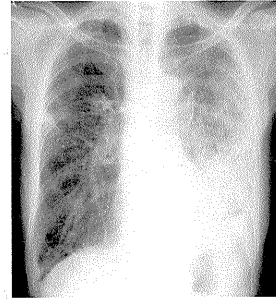
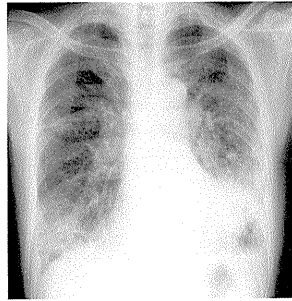
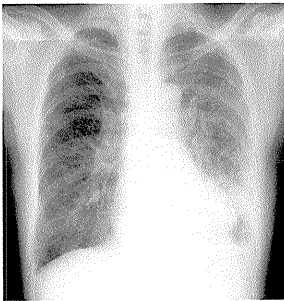


2009/10/16

増悪前XP

増悪時XP

増悪後XP



2009/09/02

2009/10/16

2009/11/09

男性

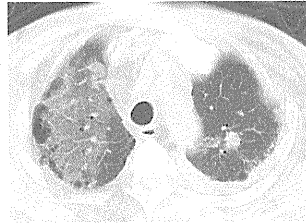
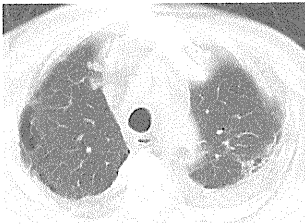
原因薬剤

DOC

増悪前CT画像

増悪時CT画像

増悪後CT画像



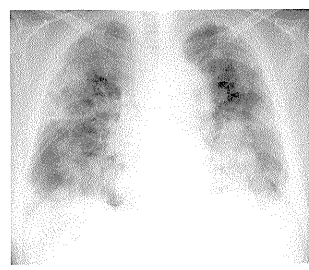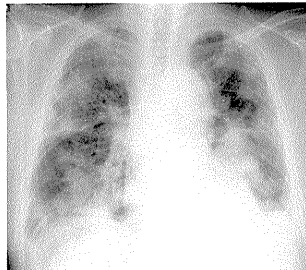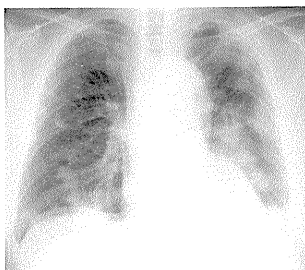
2010/11/10

2011/01/04

増悪前XP

増悪時XP

増悪後XP



2010/11/09

2011/01/04

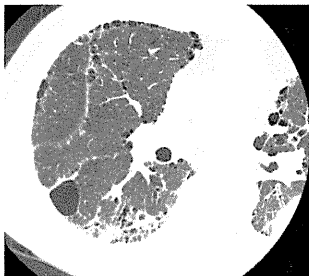
2011/01/14

男性

原因薬剤

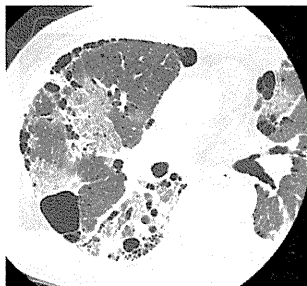
DOC

増悪前CT画像



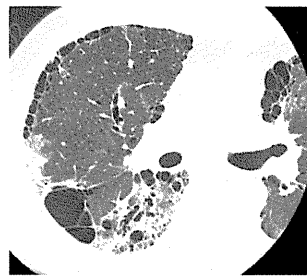
2010/12/13

増悪時CT画像



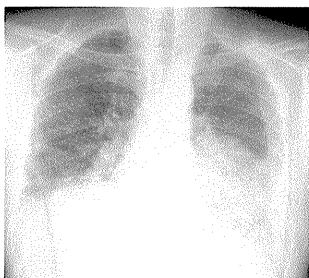
2011/01/31

増悪後CT画像



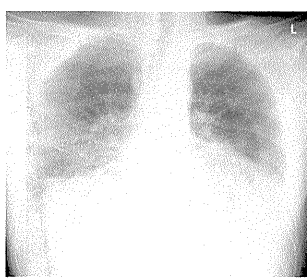
2011/02/25

増悪前XP



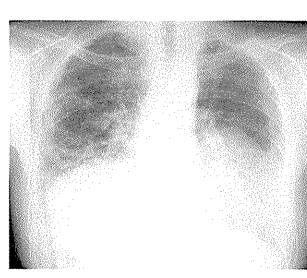
2010/12/22

増悪時XP



2011/01/31

増悪後XP



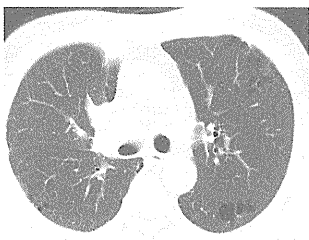
2011/02/28

男性

原因薬剤

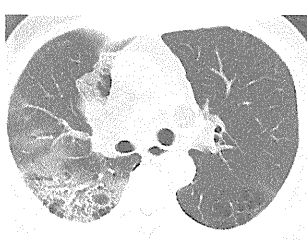DOC

増悪前CT画像



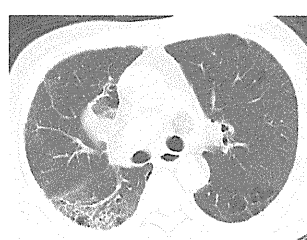
2010/12/24

増悪時CT画像



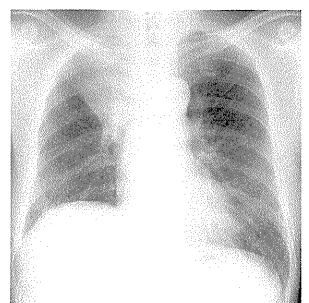
2011/03/07

増悪後CT画像



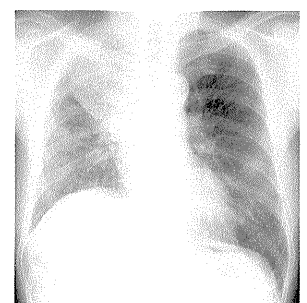
2011/04/20

増悪前XP



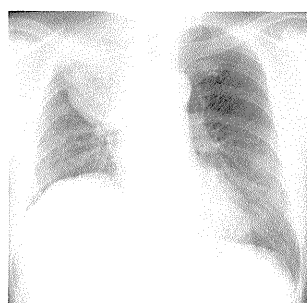2010/12/27

増悪時XP



2011/03/07

増悪後XP



2011/04/21