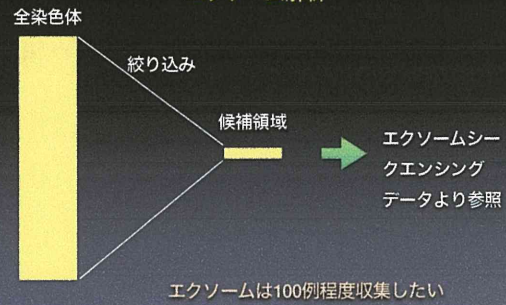


SNP症例比較

- 薬剤性肺障害40例 vs control
- 薬剤性肺障害80例 vs control
- 薬剤性肺障害120例 vs control
- IPF急性増悪40例 vs control
- IPF急性増悪80例 vs control
- IPF急性増悪120例 vs control
- 薬剤性肺障害+IPF急性増悪40例 vs control
- 薬剤性肺障害+IPF急性増悪80例 vs control
- 薬剤性肺障害+IPF急性増悪120例 vs control

HH analysis, HHGWAS, HM on HH法で解析します

エクソーム解析



あと1年間よろしくお願致します

- 全集積症例数 433症例-> 500症例以上
 - 画像収集症例 215症例-> 500症例以上
 - SNP解析症例 257症例-> 300症例以上
 - エクソーム解析症例 52症例 (年度末予定)
 - > 100症例以上

集積症例画像集

特発性肺線維症急性増悪

掲載したものは収集症例の一部である。DAD 様の所見がある場合は、
IPF を広めに診断している



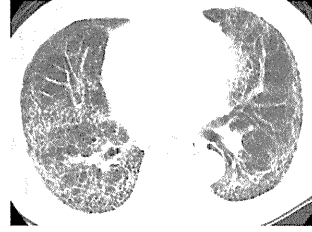男性

IPF AE

増悪前CT画像

増悪時CT画像

増悪後CT画像

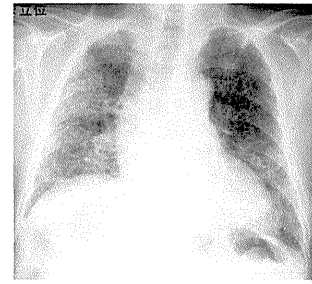


2007/12/22

増悪前XP

増悪時XP

増悪後XP



2007/12/21

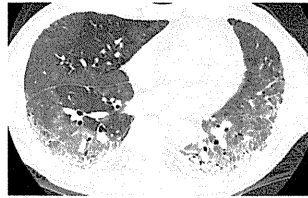
男性

IPF AE

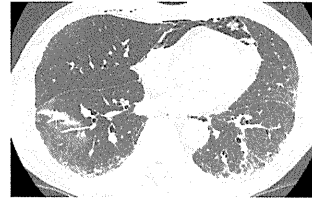増悪前CT画像

増悪時CT画像

増悪後CT画像



2005/08/04

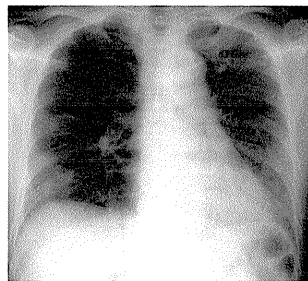


2005/09/12

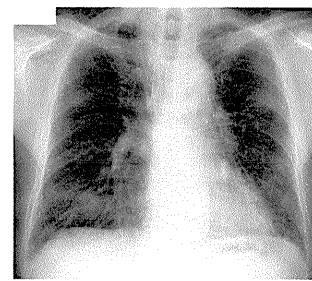
増悪前XP

増悪時XP

増悪後XP



2005/08/03

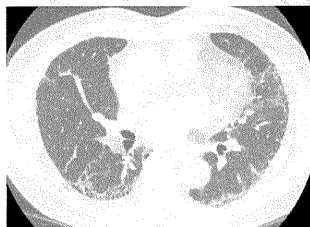

2005/09/12

男性

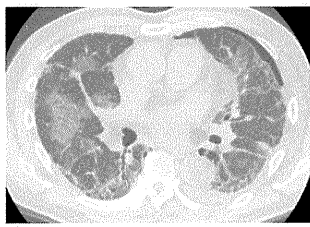
IPF AE

増悪前CT画像



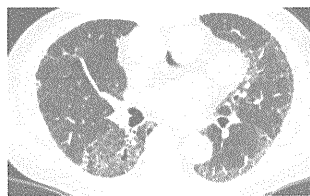
2008/07/01

増悪時CT画像



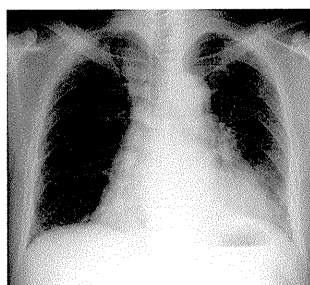
2008/07/17

増悪後CT画像



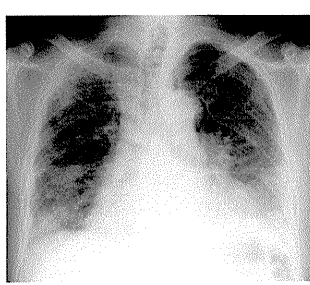
2008/08/25

増悪前XP



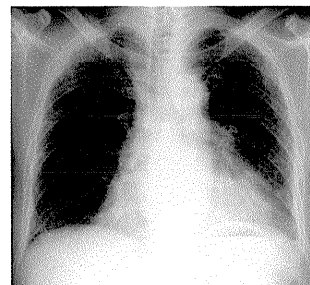
2008/07/01

増悪時XP



2008/07/17

増悪後XP

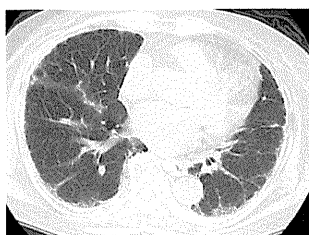

2008/08/25

女性

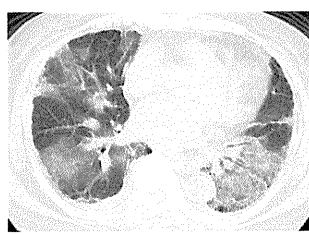IPF AE

増悪前CT画像



2008/06/11

増悪時CT画像



2008/12/08

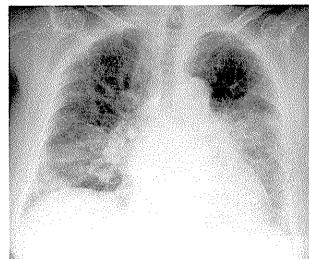増悪後CT画像



増悪前XP

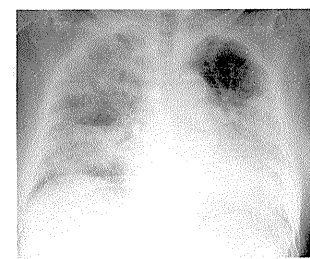


増悪時XP



2008/12/08

増悪後XP



2009/01/06

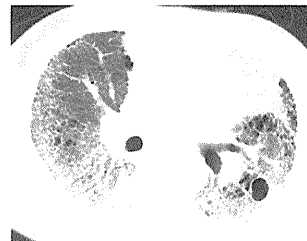
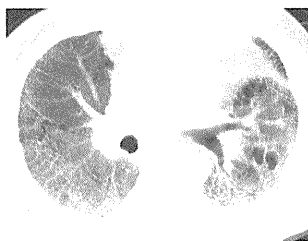
男性

F-NSIP AE

増悪前CT画像

増悪時CT画像

増悪後CT画像



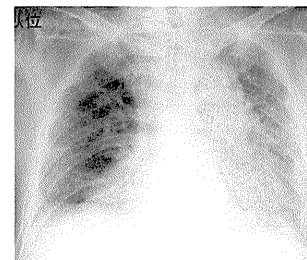
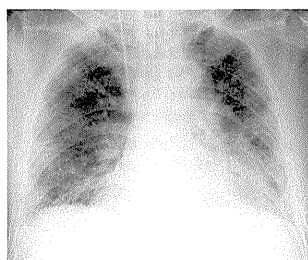2009/01/27

2009/03/05

増悪前XP

増悪時XP

増悪後XP



2009/01/26

2009/03/06

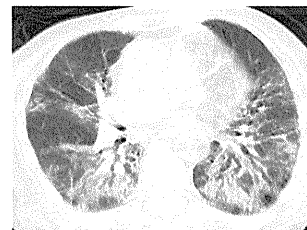
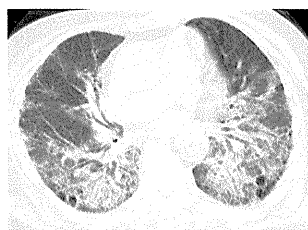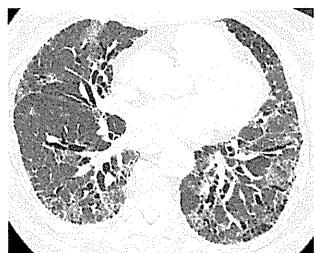
女性

IPF AE

増悪前CT画像

増悪時CT画像

増悪後CT画像



2009/04/01

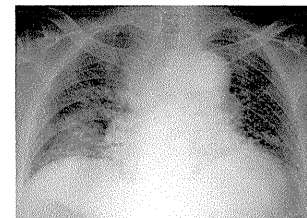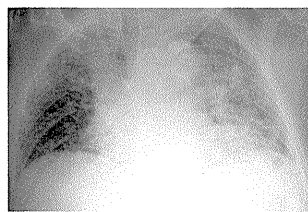
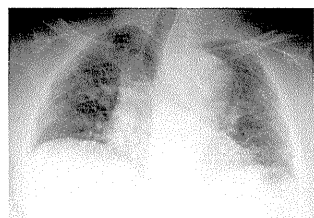
2009/06/28

2009/09/17

増悪前XP

増悪時XP

増悪後XP



2008/06/03

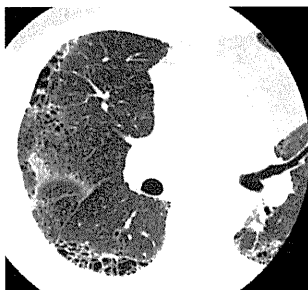
2009/06/28

2009/09/17

男性

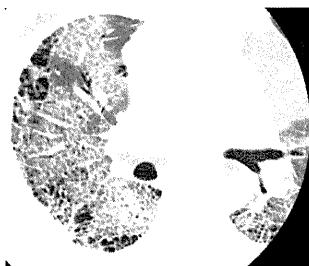
IPF AE

増悪前CT画像



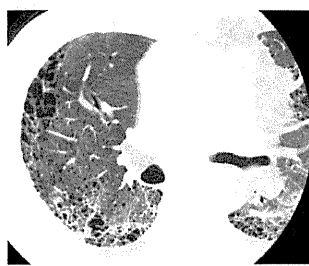
2008/09/01

増悪時CT画像



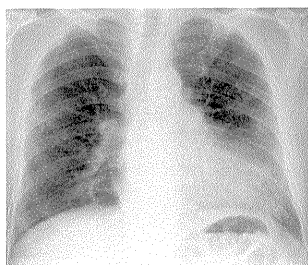2009/04/20

増悪後CT画像



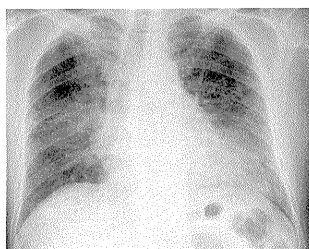2009/05/15

増悪前XP



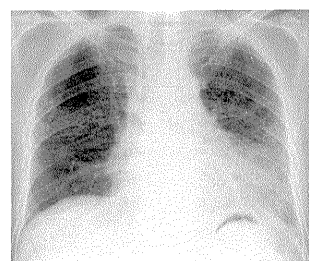2008/07/09

増悪時XP



2009/04/20

増悪後XP

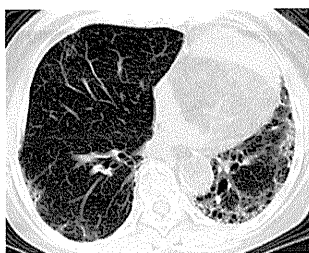

2009/05/13

女性

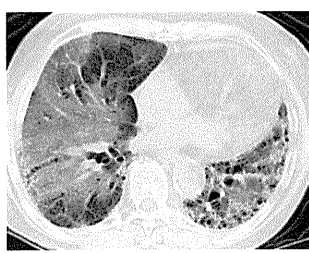
IPF AE

増悪前CT画像



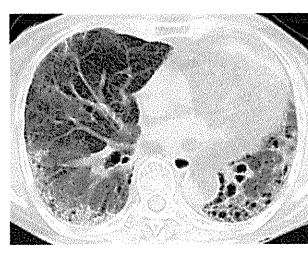
2009/02/16

増悪時CT画像



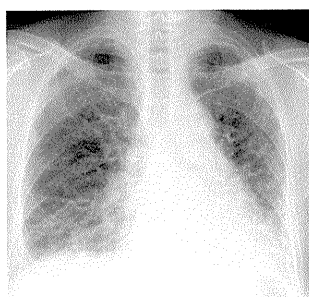
2009/04/22

増悪後CT画像



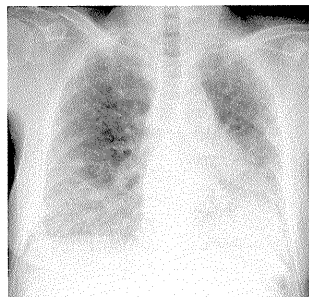2009/06/22

増悪前XP



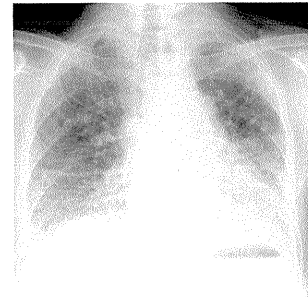
2009/01/30

増悪時XP



2009/04/22

増悪後XP

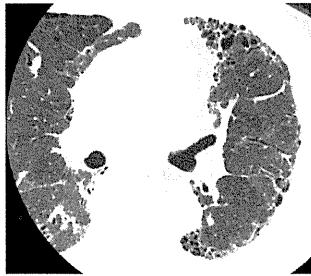


2009/06/18

男性

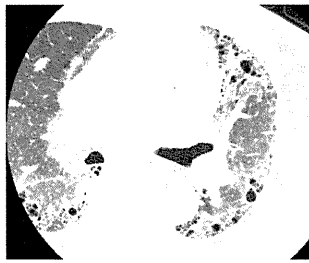
IPF AE

増悪前CT画像



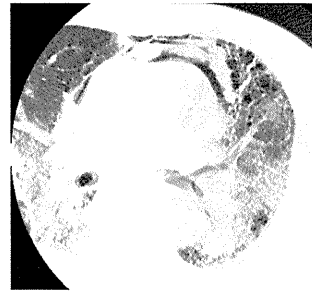
2009/03/18

増悪時CT画像



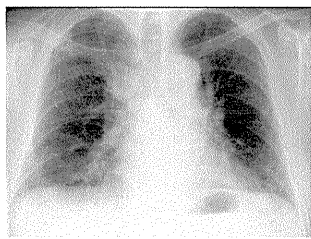
2009/05/11

増悪後CT画像



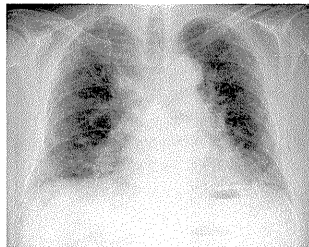
2009/06/12

増悪前XP



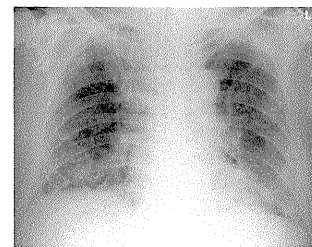2009/03/18

増悪時XP



2009/05/11

増悪後XP

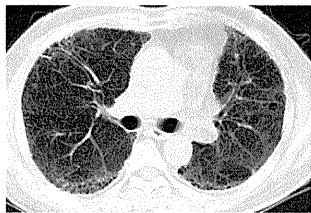


2009/06/12

男性

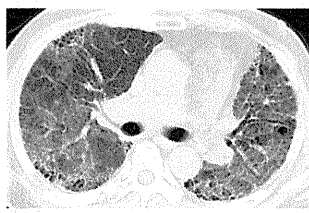
IPF AE

増悪前CT画像



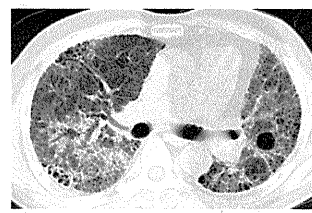
2009/02/25

増悪時CT画像



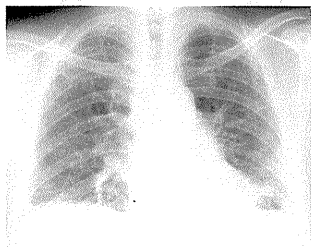
2009/06/13

増悪後CT画像



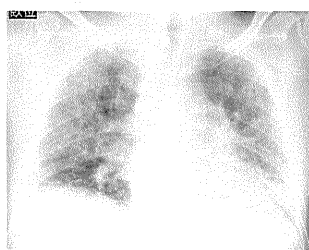
2009/06/23

増悪前XP



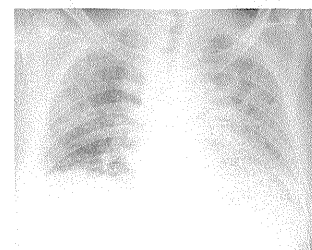2009/02/25

増悪時XP



2009/06/13

増悪後XP

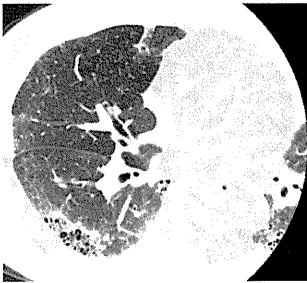


2009/06/24

男性

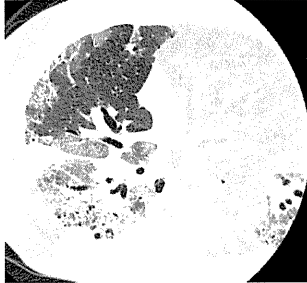
IPF AE

増悪前CT画像



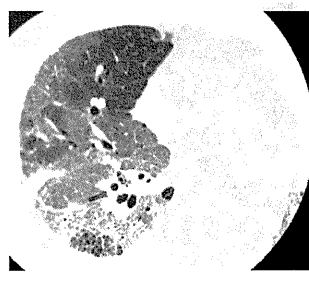
2009/07/09

増悪時CT画像



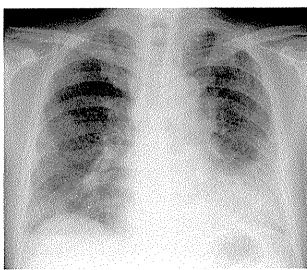
2009/08/03

増悪後CT画像



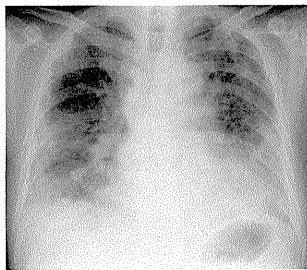
2009/08/10

増悪前XP



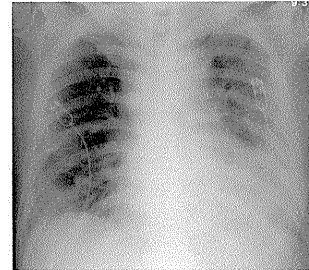
2009/07/09

増悪時XP



2009/08/03

増悪後XP

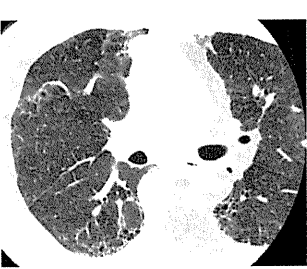

2009/08/10

男性

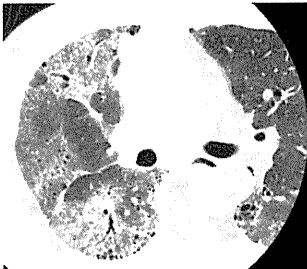
IPF AE

増悪前CT画像



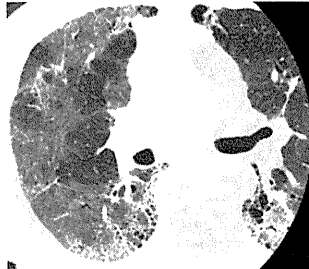
2009/07/14

増悪時CT画像



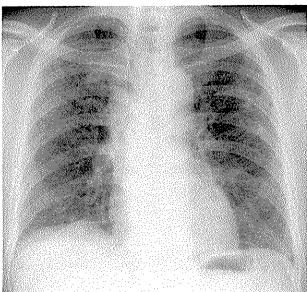
2009/08/11

増悪後CT画像



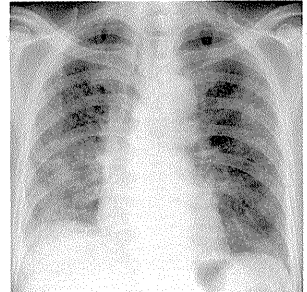
2009/09/11

増悪前XP



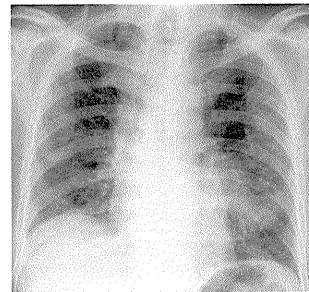
2009/07/28

増悪時XP



2009/08/11

増悪後XP

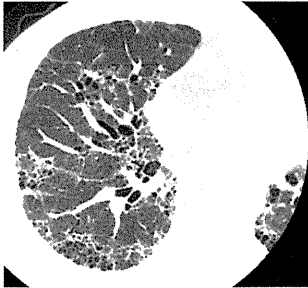

2009/09/11

男性

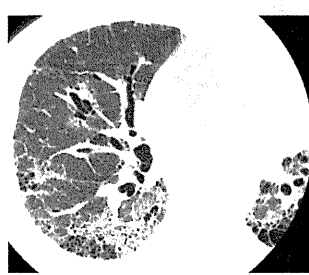
IPF AE

増悪前CT画像



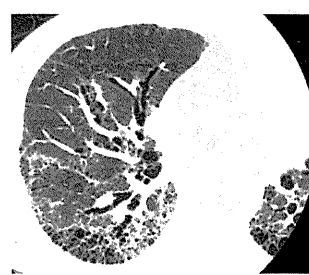
2009/08/05

増悪時CT画像



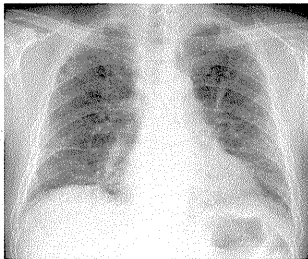
2009/08/19

増悪後CT画像



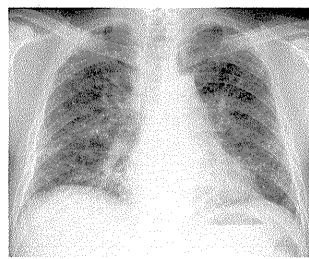
2009/09/09

増悪前XP



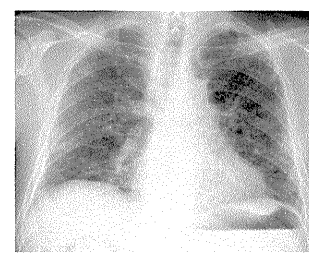2009/08/05

増悪時XP



2009/08/19

増悪後XP

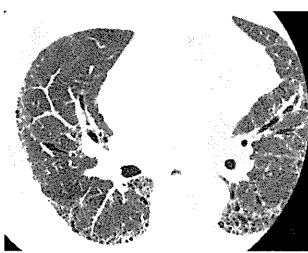


2009/09/10

男性

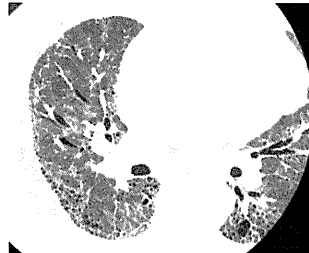
IPF AE

増悪前CT画像



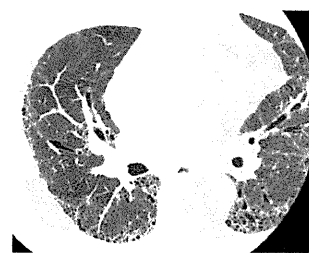
2009/06/19

増悪時CT画像



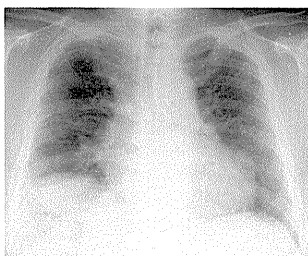
2009/09/15

増悪後CT画像



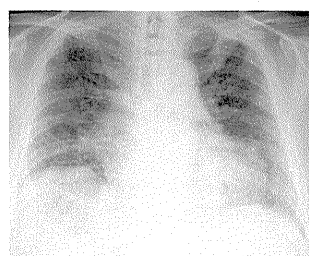
2009/10/13

増悪前XP



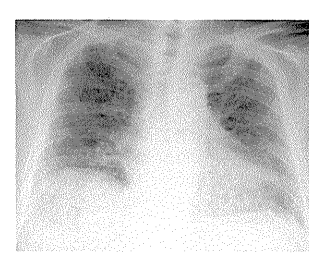2009/06/19

増悪時XP



2009/09/15

増悪後XP

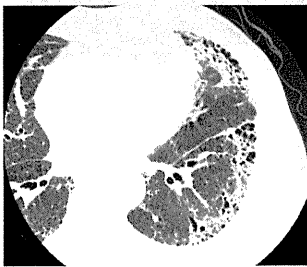


2009/10/13

男性

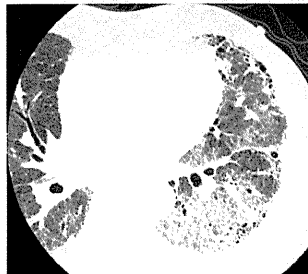
IPF AE

増悪前CT画像



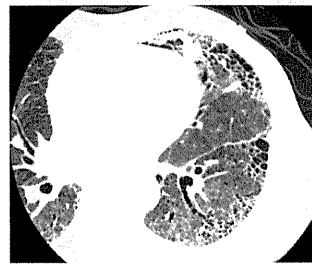
2009/09/09

増悪時CT画像



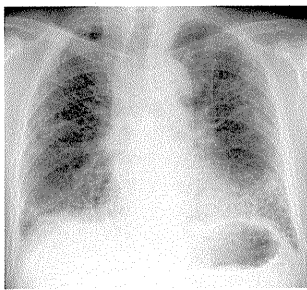
2009/12/03

増悪後CT画像



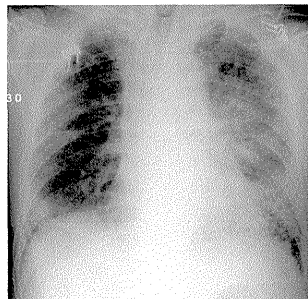
2010/01/06

増悪前XP



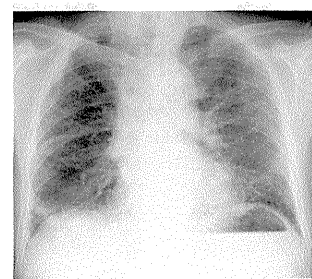
2009/10/07

増悪時XP



2009/12/03

増悪後XP

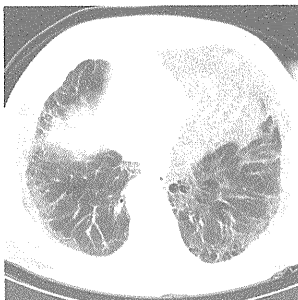


2010/01/07

女性

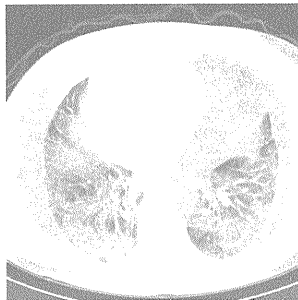IPF AE

増悪前CT画像




2008/10/29

増悪時CT画像



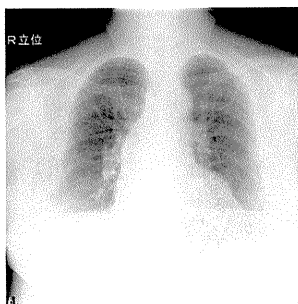
2009/12/05

増悪後CT画像



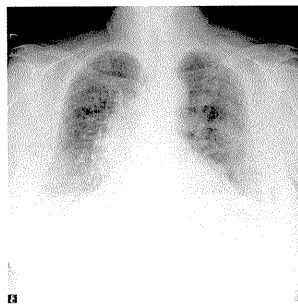
存在せず

増悪前XP



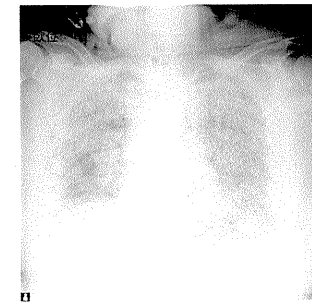2009/07/29

増悪時XP



2009/12/05

増悪後XP

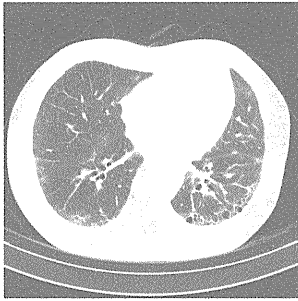


2010/01/02

男性

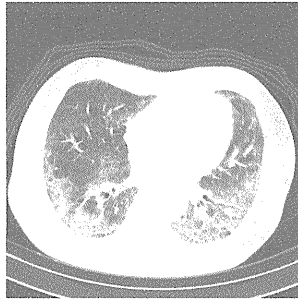IPF AE

増悪前CT画像



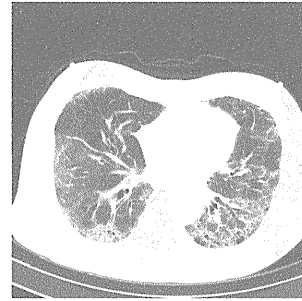2009/08/10

増悪時CT画像



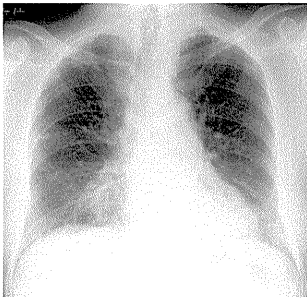
2009/12/07

増悪後CT画像



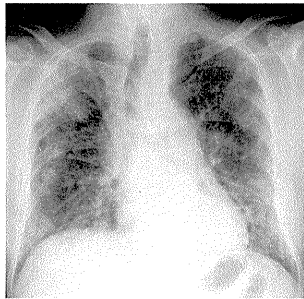
2010/01/19

増悪前XP

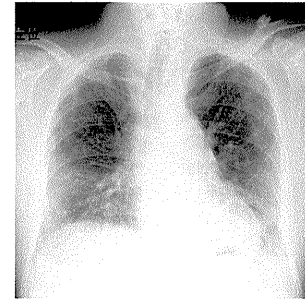

2009/08/10

増悪時XP



増悪後XP

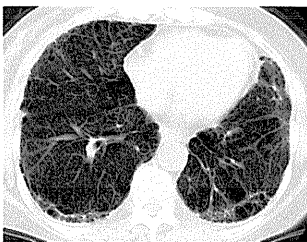


2010/01/22

女性

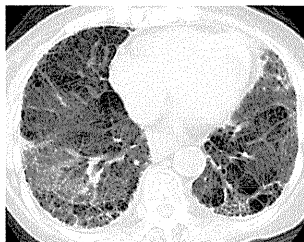
IPF AE

増悪前CT画像



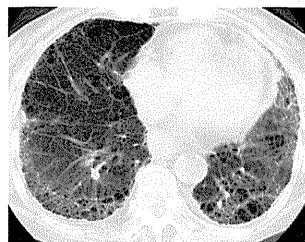2008/12/03

増悪時CT画像



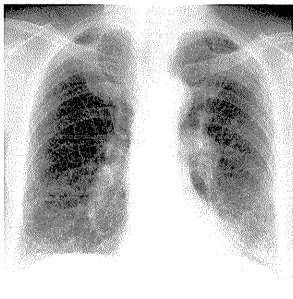
2009/12/02

増悪後CT画像



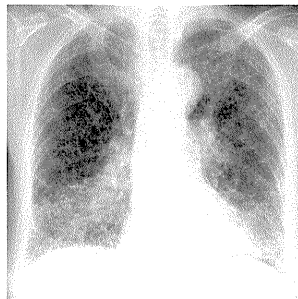2010/01/20

増悪前XP



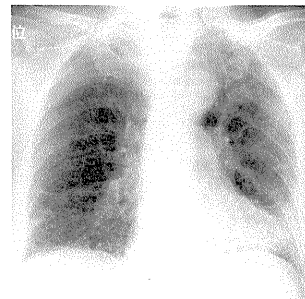2008/12/24

増悪時XP



2009/12/02

増悪後XP



2010/01/18

2009/12/01

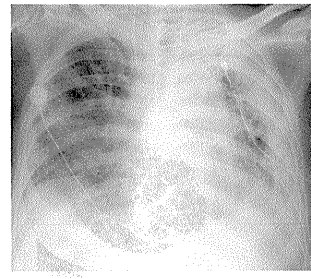
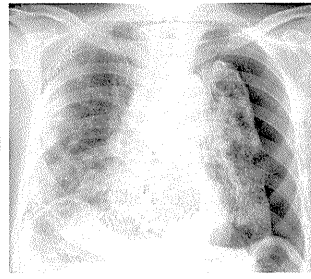
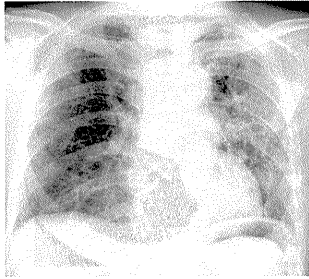
2010/01/14

2010/02/26

増悪前XP

増悪時XP

増悪後XP



2009/11/30

2010/01/14

2010/02/26




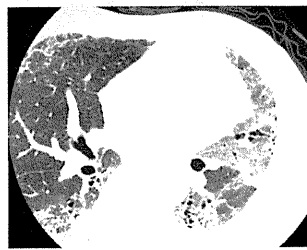
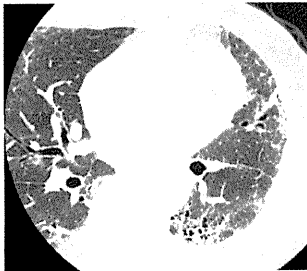
男性

IPF AE

増悪前CT画像

増悪時CT画像

増悪後CT画像



2009/12/01

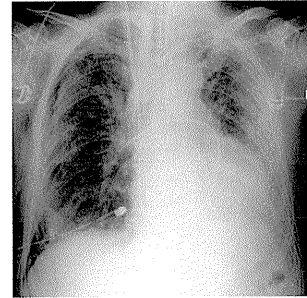
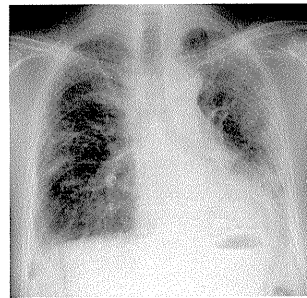
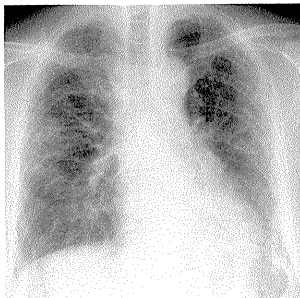
2010/01/19

2010/01/26

増悪前XP

増悪時XP

増悪後XP



2009/12/01

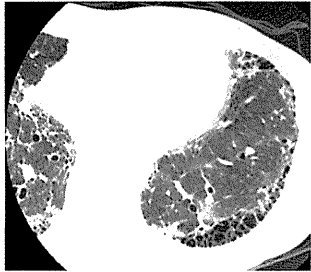
2010/01/19

2010/01/26

男性

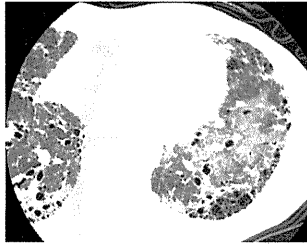
IPF AE

増悪前CT画像



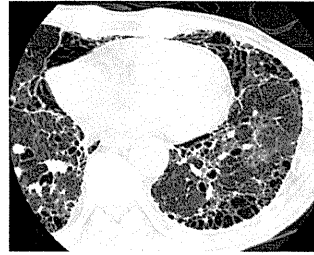2009/12/15

増悪時CT画像



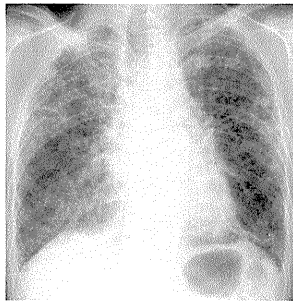
2010/02/08

増悪後CT画像



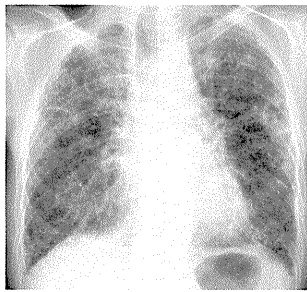
2010/03/01

増悪前XP



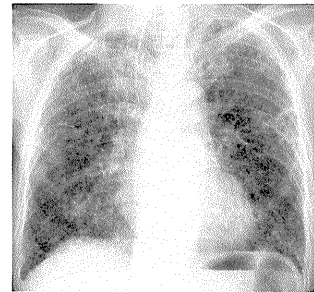
2010/01/12

増悪時XP



2010/02/08

増悪後XP



2010/03/01

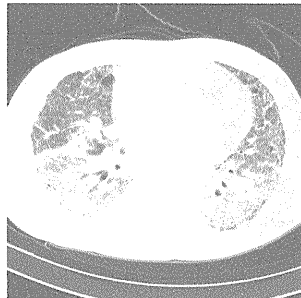
男性

IPF AE

増悪前CT画像

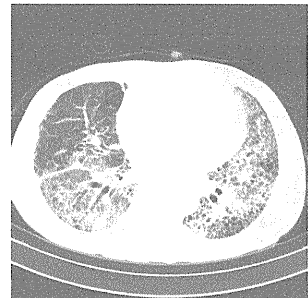


増悪時CT画像



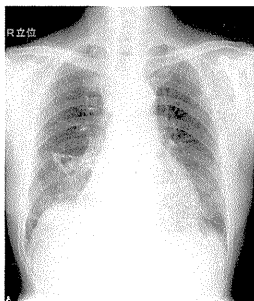
2010/02/03

増悪後CT画像



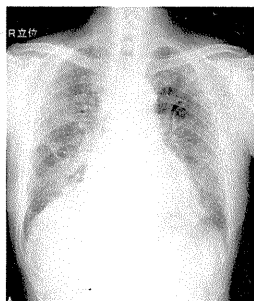
2010/03/08

増悪前XP



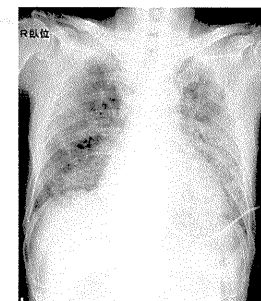
2009/12/03

増悪時XP



2010/02/03

増悪後XP

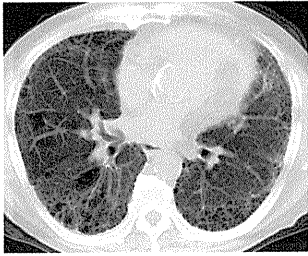


2010/03/08

男性

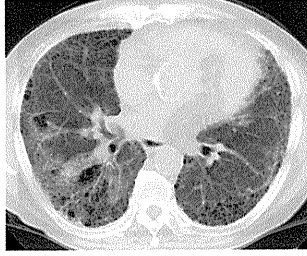
IPF AE

増悪前CT画像



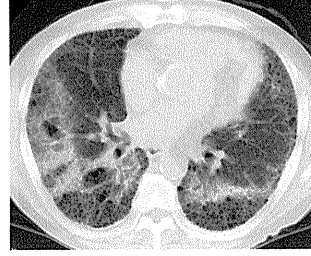
2009/11/12

増悪時CT画像



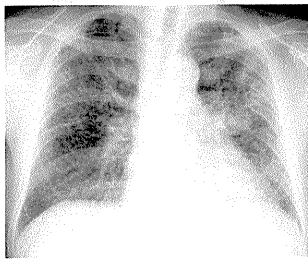
2009/11/15

増悪後CT画像



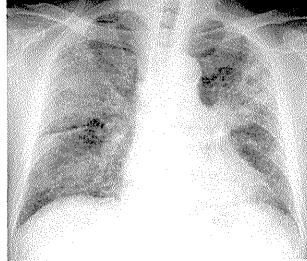
2009/11/26

増悪前XP



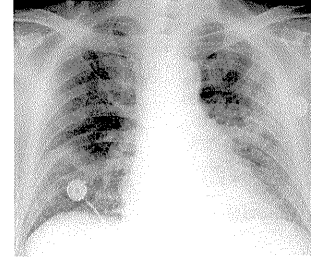
2009/11/12

増悪時XP



2009/11/15

増悪後XP

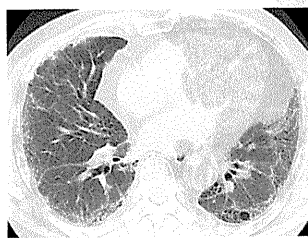


2009/11/26

男性

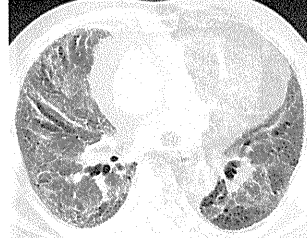IPF AE

増悪前CT画像



2009/06/18

増悪時CT画像

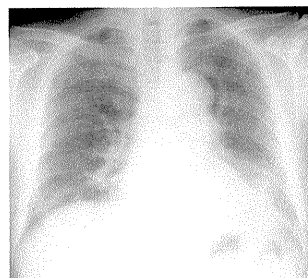


2010/02/22

増悪後CT画像

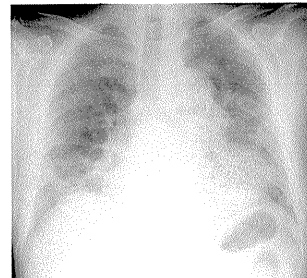

増悪前XP



2009/06/18

増悪時XP



2010/02/22

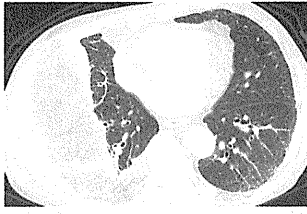増悪後XP



男性

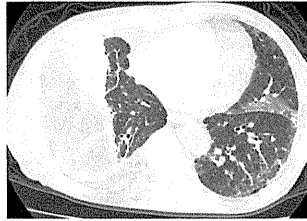
IPF AE

増悪前CT画像



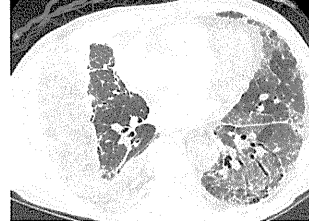2010/01/22

増悪時CT画像



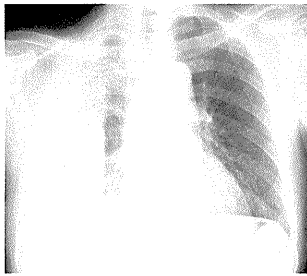
2010/02/16

増悪後CT画像



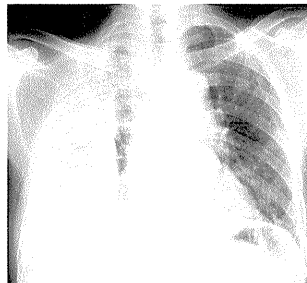
2010/03/18

増悪前XP



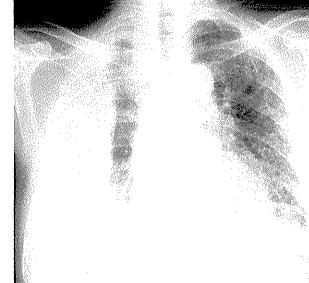
2010/01/26

増悪時XP



2010/02/17

増悪後XP

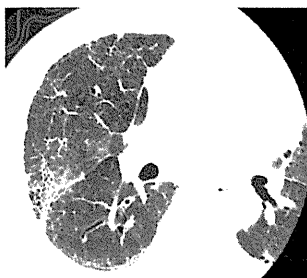


2010/03/18

男性

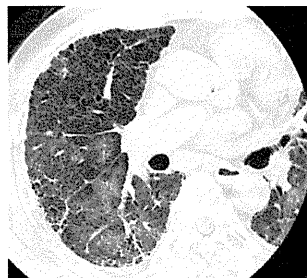
IPF AE

増悪前CT画像



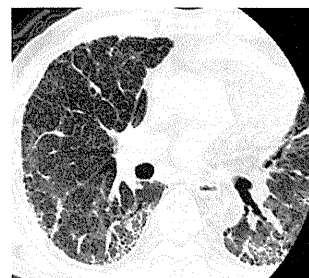
2010/01/14

増悪時CT画像



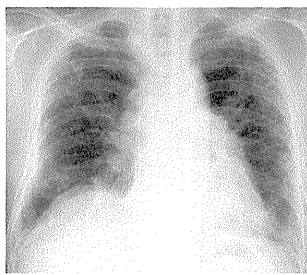
2010/03/03

増悪後CT画像



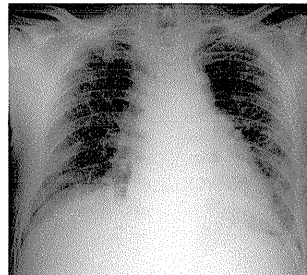
2010/03/31

増悪前XP



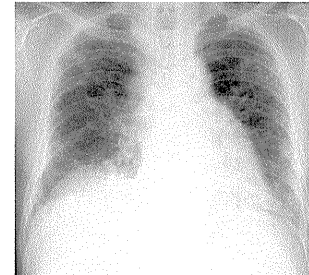
2010/01/21

増悪時XP



2010/03/02

増悪後XP



2010/03/31

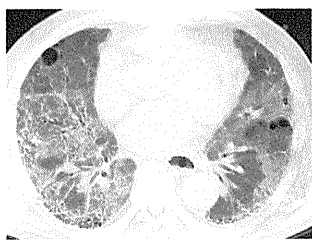
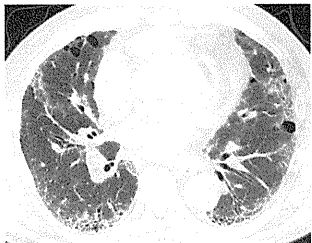男性

IPF AE

増悪前CT画像

増悪時CT画像

増悪後CT画像



2010/03/05

2010/04/09

増悪前XP

増悪時XP

増悪後XP



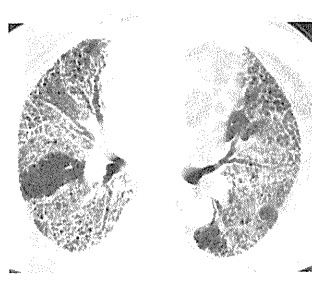
女性

IPF AE

増悪前CT画像

増悪時CT画像

増悪後CT画像

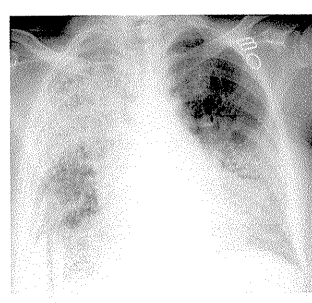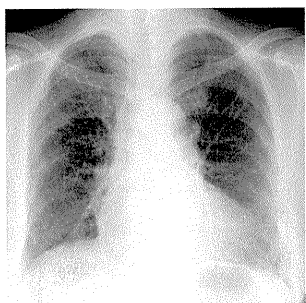


2010/04/27

増悪前XP

増悪時XP

増悪後XP



2007/06/12

2010/04/28

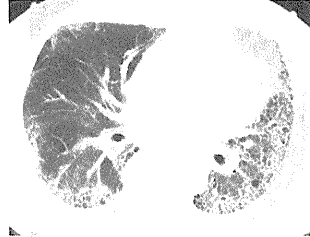
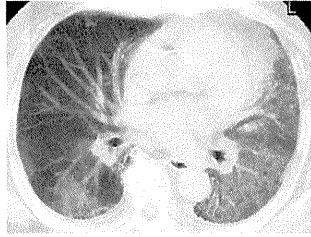
男性

IPF AE

増悪前CT画像

増悪時CT画像

増悪後CT画像



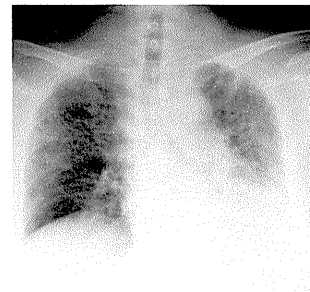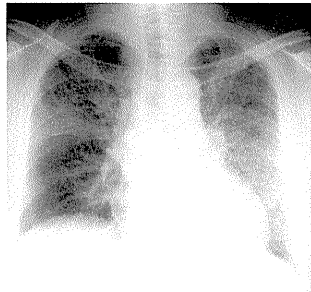
2010/04/28

2010/05/15

増悪前XP

増悪時XP

増悪後XP



2010/04/28

2010/05/15

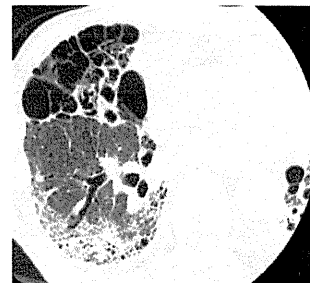
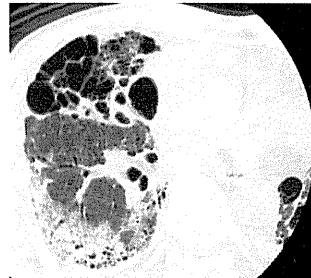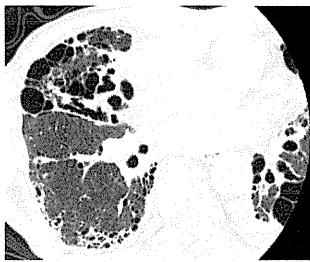
男性

IPF AE

増悪前CT画像

増悪時CT画像

増悪後CT画像



2010/03/08

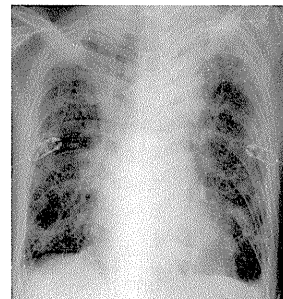
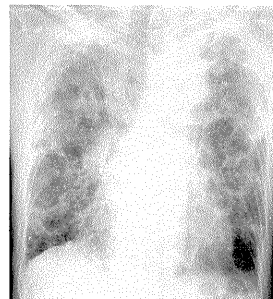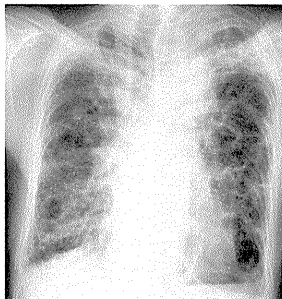
2010/06/06

2010/06/24

増悪前XP

増悪時XP

増悪後XP



2010/03/19

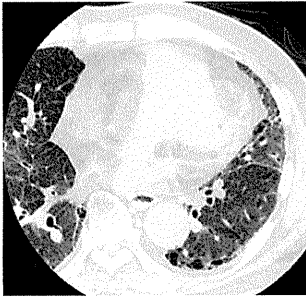
2010/06/06

2010/06/24

男性

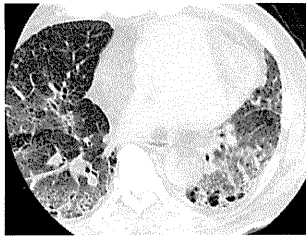
IPF AE

増悪前CT画像



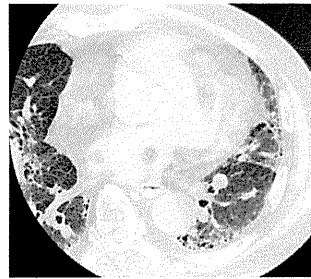
2010/03/19

増悪時CT画像



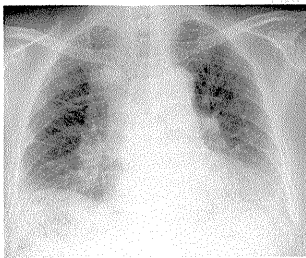
2010/06/13

増悪後CT画像



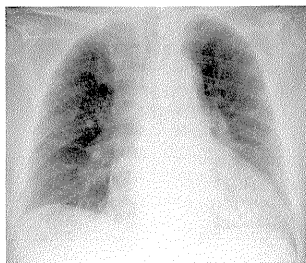2010/08/16

増悪前XP



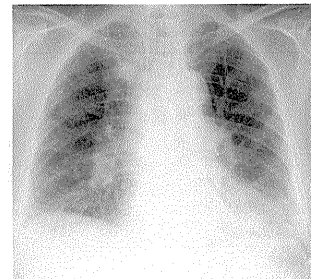
2010/03/03

増悪時XP



2010/06/13

増悪後XP




2010/08/16

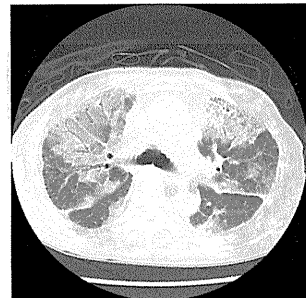
女性

IPF AE

増悪前CT画像



増悪時CT画像

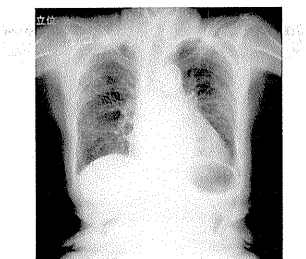


2010.08.14

増悪後CT画像

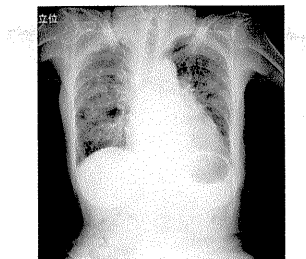


増悪前XP



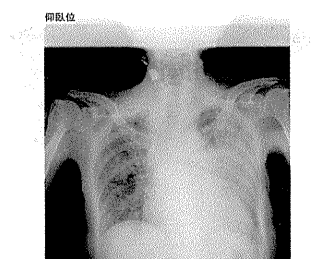
2010.04.08

増悪時XP



2010.08.16

増悪後XP



2010.10.08

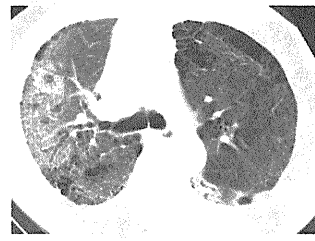
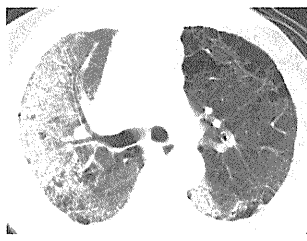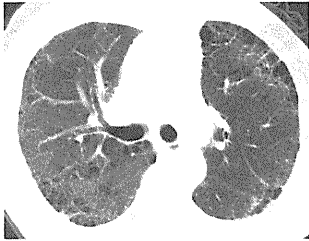男性

IPF AE

増悪前CT画像

増悪時CT画像

増悪後CT画像



2010/04/28

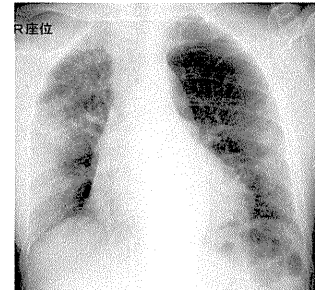
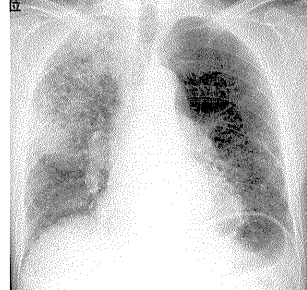
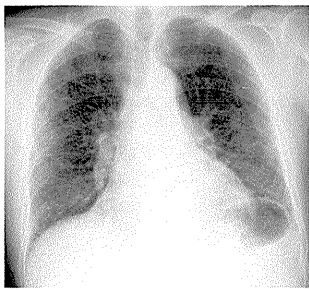
2010/08/19

2010/09/01

増悪前XP

増悪時XP

増悪後XP



2010/04/28

2010/08/19

2010/09/01

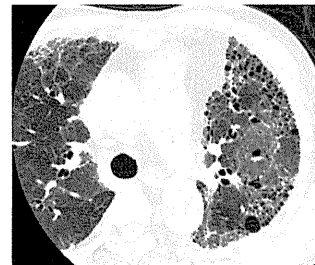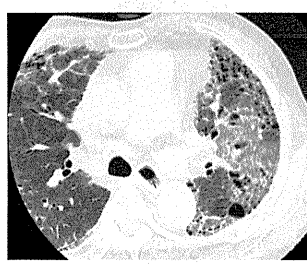
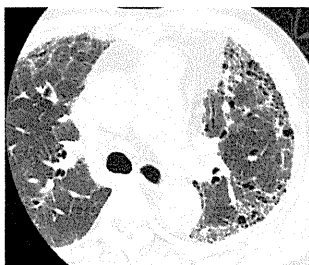
男性

IPF AE

増悪前CT画像

増悪時CT画像

増悪後CT画像



2010/06/23

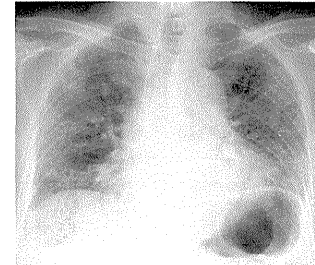
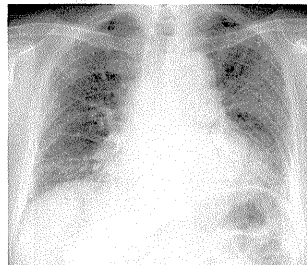
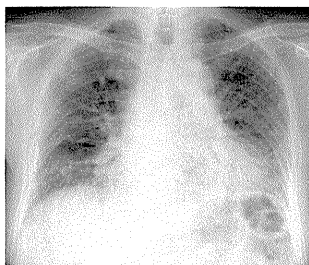
2010/08/13

2010/08/26

増悪前XP

増悪時XP

増悪後XP



2010/06/23

2010/08/13

2010/08/26