甲状腺機能検査

FT3 3.36, FT4 1.09 とともに正常です。

アシアロ肝シンチ(2009/10/29)

HH15:0.652, LHL15:0.902 と軽度低下。肝予備能は軽度低下しています。

骨密度測定(2009/10/30)

腰椎の骨密度は正常。大腿骨骨密度は低値です。その他の部位の骨密度は正常。

CT 検査(2009/10/29) 腹部エコー検査 (2009/10/29)

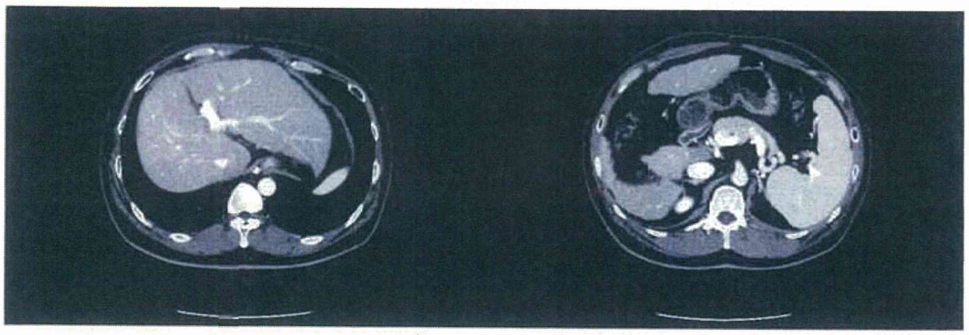

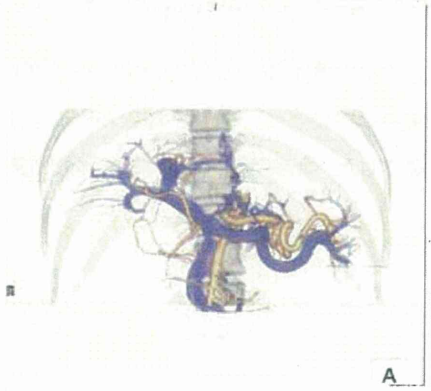

腹水はありません。しかし肝表面に若干凹凸あり、辺縁鈍で肝硬変のパターンです。内部には肝硬変に伴う小結節が多発しているが、積極的に肝がんを疑う所見はありません。食道静脈瘤あり、胃腎シャントもあり。精巣周囲の静脈も拡張しており、門脈圧が亢進しているようです。胆嚢内に２ｃｍ大の結石あり。腎臓に良性の嚢胞（水ふくろ）があります。膵は異常所見なし。脾臓の腫大あり。肺には病変なし。

上部消化管内視鏡検査(2009/10/30)

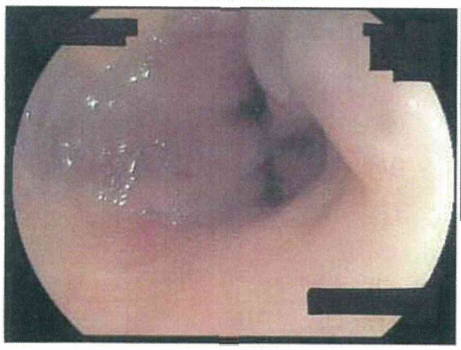

軽度の食道静脈瘤あり、血豆サインがあります。治療の必要があると考えられます。

胃、十二指腸に潰瘍、腫瘍など異常なし。

食道静脈瘤: Lm,F1,Cb,RC+,Lg-

まとめ

1． 肝障害の程度

C 型肝炎ウイルスは検出感度以上で、肝硬変を認めます。肝予備能機能も少し低下しています。脾機能亢進症もあり、専門医の診察、治療が必要です。Child-Pugh 分類ではAの 6 点で肝移植適応は今のところないと考えますが、今後の厳重な経過観察が必要です。肝内には肝細胞癌疑わせる腫瘤はありません。食道静脈瘤に血豆を認めますので、治療の必要の可能性があります。

2． その他の検査

CD4 リンパ球の実数は正常です。HIV の定量では HIV-1 RNA 定量は検出感度以下です。糖尿病もなく、甲状腺機能なども正常です。大腿骨骨密度低下については担当主治医とご相談下さい。経過観察と考えます。

症例5

33歳　男性

診　断：血友病Ａ　HIV感染症

現病歴：ＡＩＤＳ発症なし　慢性Ｂ肝、Ｃ肝は消失

解説

採血検査（2009/11/04）

血液型はＢ型、Rh(+)です。血球検査では白血球（体のなかのパトロール）は9,300と正常範囲内です。

ヘモグロビン（貧血の程度）は15.7と正常範囲内です。血小板（一次止血機構）も12.7万と正常範囲内です。リンパ球のパーセントはCD4 43.6%、CD8 42.2%と正常。CD4/CD8 の比は1.0、 CD4 実数は1081と正常でした。

凝固系（2009/10/30）

プロトロンビン時間は94%と正常範囲内です。APTTは41.9秒と若干延長しています。アンチトロンビンIIIは107%と正常範囲内です。第8因子活性は10%と低下しています。第9因子活性は98%と正常範囲内です。

電解質

ナトリウム 141　正常, カリウム　4.0, 塩素 110　とほぼ正常範囲内です。

肝機能検査

AST/ALT （肝炎の活動性を示す）は29/52 IU/Lとほぼ正常です。総ビリルビン（黄疸の程度）は0.8 mg/dlと正常です。アルブミン（肝臓が作るたんぱく質）は4.8 g/dlと正常です。アンモニア（肝臓が分解する物質）も47と正常範囲内です。ICG検査（10%以下が正常）は2%と正常範囲内です。フィッシャー比（アミノ酸）は2.9と正常範囲です。

腎機能検査

血清尿素窒素値11、血清クレアチニン値は0.65と正常です。

糖尿病検査

Hb-A1c(採血前1ヶ月間の血糖の調整を示す)は5.1と正常範囲です。空腹時血糖も88と正常です。

感染症検査

B型肝炎はキャリアの状態です。C型肝炎の抗体は陽性です。HIV-1,2抗体は陽性です。T細胞白血病ウイルス(HTLV-1)は陰性です。サイトメガロウイルス、単純ヘルペス、水痘ウイルスは既感染です。HBV　DNA定量は検出感度以下です。HCV　RNA定量は検出感度以下です。HIV-1 RNA 定量は検出感度以下です。

腫瘍マーカー

肝細胞癌のマーカーAFP（アルファ フェト蛋白、正常値10以下）は2.4と正常範囲内、PIVKA-II も10（正常値40以下）と正常です。胃癌、大腸癌のマーカーCEAは4.5と正常です。

甲状腺機能検査

FT3 3.49, FT4 1.43 とともに正常です。

自己免疫検査

抗核抗体は正常範囲内です。

尿検査(2009/11/6)

尿糖なし、尿蛋白なし、尿潜血なし

アシアロ肝シンチ(2009/11/5)

HH15:0.441, LHL15:0.965 と正常。肝予備能は保たれています。

骨密度測定(2009/10/30)

骨密度は正常。椎体の変形も認めない。

心電図検査(2009/11/4)

心拍数 72 回/分で、波形に異常を認めない。

CT 検査(2009/11/5) 腹部エコー検査 (2009/11/5)

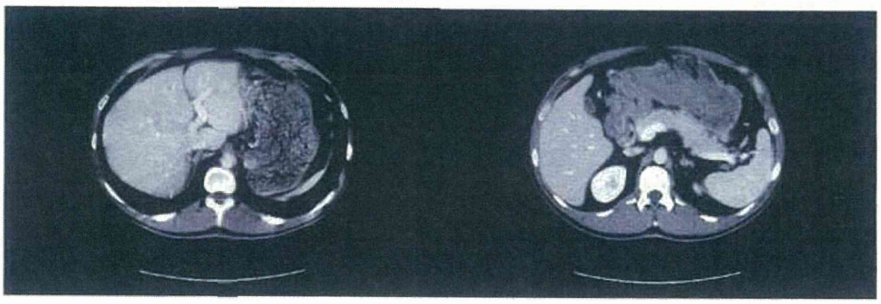

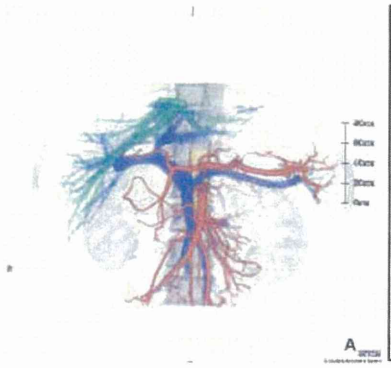

腹水はありません。肝は辺縁鈍で、若干慢性肝炎の像。
内部には S7 に小さい良性の嚢胞 (水ふくろ) があります。肝がんを疑う所見はありません。胆嚢、膵、両腎は異常所見なし。軽度、脾臓の腫大あり。肝動脈、門脈の形態に異常なし。

上部消化管内視鏡検査(2009/11/6)

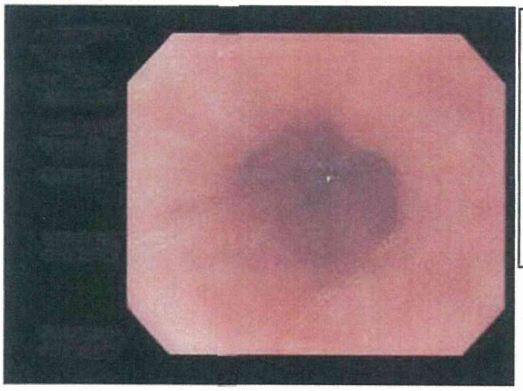

カンジダ (カビ) の付着あるが、静脈瘤などなし。
経過観察。
胃、十二指腸に潰瘍、腫瘍など異常なし。

まとめ

1. 肝障害の程度

C 型肝炎ウイルスは検出感度以下で、肝機能、肝予備能機能も正常です。

脾機能亢進症もありません。Child-Pugh 分類では A の 5 点で肝移植適応はありません。

肝内には肝細胞癌疑わせる腫瘤はありません。

食道静脈瘤もありません。

2. その他の検査

CD4 リンパ球の実数は正常です。HIV の定量では HIV-1 RNA 定量は検出感度以下です。糖尿病もなく、甲状腺機能なども正常です。胃カメラ検査、心電図、検尿も異常ありません。

症例 6

40 歳　男性

診　断：血友病 A　HIV 感染症　C 型肝硬変　軽度の食道静脈瘤あり　門脈血栓の疑いあり

現病歴：平成 9 年以前 AZT. ddI　平成 9 年 11 月　d4T. ddI (HIV-1RNA 1000～3000 コピー)

平成 15 年 4 月カレトラ. ABC . ddI　HIV／1RNA ＜50 コピー

平成 17 年 7 月カレトラ. ABC . ビリアード

C 型肝炎　食道静脈瘤処置入院 平成 14 年 10 月～12 月　平成 15 年 8 月～9 月

平成 17 年 6 月～　INF ペガシス 90ug によりウイルス消失

平成 18 年 8 月肝性脳症の疑いにより入院　平成 19 年 9 月肝性脳症の疑いにより入院

解説

心電図（2009/11/11）

正常範囲内です。

一般検血検査（2009/11/11）

血液型は A 型、Rh(+)です。血球検査では白血球（体のなかのパトロール）は 5,900 と正常範囲内です。ヘモグロビン（貧血の程度）は 12.0 と正常範囲内。血小板（一次止血機構）も 16.6 万と正常範囲内。リンパ球のパーセントは CD4 26.1%、CD8 36.7%と正常。CD4/CD8 の比は 0.7, CD4 実数は 558 と正常でした。抗核抗体は正常範囲内です。

凝固系（2009/11/11）

プロトロンビン時間は 69%と若干低下しています。APTT は 50.4 秒と延長しています。アンチトロンビン III は 74%と若干低下しています。第 8 因子活性は 11%、第 9 因子活性は 59%と低下しています。

電解質

Na 138　正常, カリウム　3.8、Cl 108　と正常範囲内です。

肝機能検査

AST/ALT　（肝炎の活動性を示す）は 36/29 IU/L とほぼ正常です。総ビリルビン（黄疸の程度）は 1.3 mg/dl と正常です。アルブミン（肝臓が作るたんぱく質）は 3.6 g/dl と若干低下しています。ICG 検査（10%以下が正常）は 44%と異常値です。フィッシャー比（アミノ酸）は 1.2 と低下しています。

腎機能検査

血清 尿素窒素値 15、血清クレアチニン値は 0.62 と正常です。

糖尿病検査

Hb-A1c(採血前 1 ヶ月間の血糖の調整を示す)は 5.8 と正常範囲です。空腹時血糖も 98 と正常です。

感染症検査

B 型肝炎は既感染パターン。C 型肝炎の抗体は陽性です。HIV-1,2 抗体は陽性です。T 細胞白血病ウイルス(HTLV-1)は陰性です。サイトメガロウイルス、水痘ウイルス、単純ヘルペスには未感染です。HCV　RNA 定量　は検出されません。HIV-1 RNA 定量　は 46 と検出されています。

腫瘍マーカー

肝細胞癌のマーカーAFP（アルファ フェト蛋白、正常値 10 以下）は 2.8 と正常。もう一つのマーカーPIVKA-II は 128 と若干上昇してます。経過観察要です。胃癌、大腸癌のマーカーCEA は 4.1 と正常です。

甲状腺機能検査

FT3 3.42, FT4 0.91, TSH 1.65 と正常です。

アシアロ肝シンチ(2009/11/12)

HH15:0.823, LHL15:0.755 と高度低下。肝予備能は高度に低下しています。

骨密度測定(2009/11/13)

骨密度は正常です。

検尿検査(2009/11/13)

尿糖、尿潜血は陰性です。尿蛋白は+/-で経過観察です。

CT 検査(2009/11/12) 腹部エコー検査 (2009/11/12)

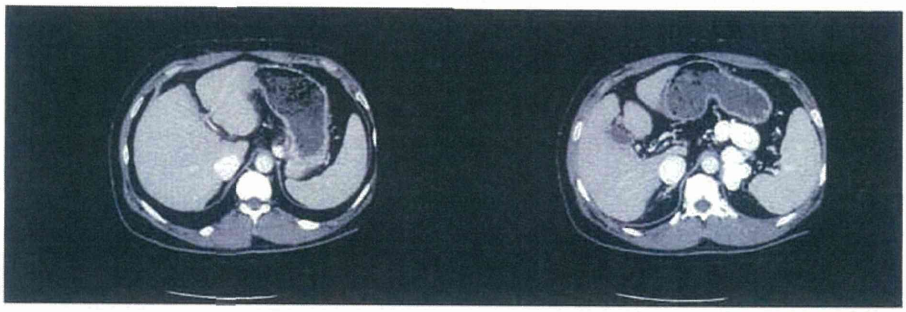

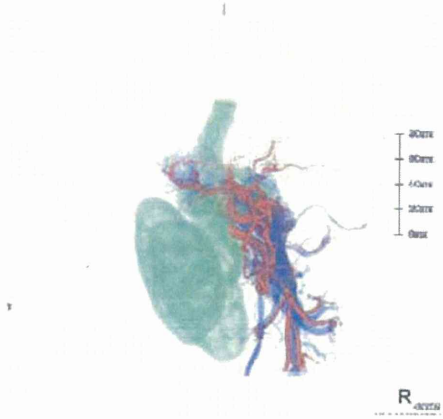

腹水はありません。しかし肝左葉は肥大し、表面に若干凹凸あり、辺縁鈍で肝硬変のパターンです。内部には肝がんを疑う所見はありません。
門脈が極めて細く、血栓もありそうです。門脈圧亢進のため、大きな脾腎シャントがあります。胆嚢には異常なし。膵は異常所見なし。脾臓の腫大あり。脾臓内に良性の血管腫が疑われます（経過観察）。両方の腎臓に良性の嚢胞（水ふくろ）があります。

上部消化管内視鏡検査(2009/11/13)

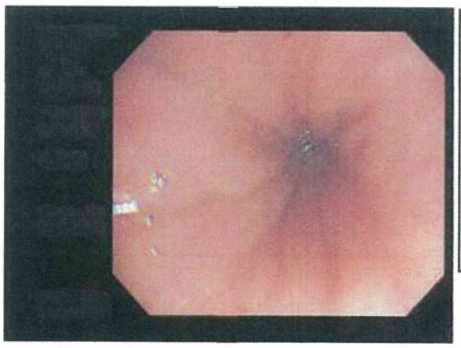

軽度の食道静脈瘤がありますが、治療の必要はないと考えられます。
胃が少し荒れています。慢性胃炎の所見です。十二指腸も少し荒れていますが、潰瘍、腫瘍など異常はありません。

まとめ

1． 肝障害の程度

C 型肝炎ウイルスは検出感度以上で、肝硬変を認めます。肝予備能機能も低下しています。門脈血流低下、門脈血栓も疑われ、専門医の診察、治療が必要です。Child-Pugh 分類ではAの６点で、今後、肝移植適応となる可能性があります。定期的な評価が必要でしょう。

肝内には肝細胞癌疑わせる腫瘤はありませんが、ひとつの腫瘍マーカーが少し上昇していますので経過観察要です。

2． その他の検査

CD4 リンパ球の実数は正常です。HIV の定量では HIV-1 RNA 定量は検出されており、専門医の診察が必要と考えます。糖尿病もなく、甲状腺機能なども正常です。

症例 7

32 歳　男性

診　断：血友病 A　HIV 感染症　C 型慢性肝炎

現病歴：ＡＩＤＳ発症なし　肺炎（ロキソニン）　口腔内カンジタ（10 年前）

解説

採血検査（2009/10/21）

血球検査では白血球数 6100（体のなかのパトロール）、ヘモグロビン 13.5（貧血の程度）は正常です。血小板（一次止血機構）は 16.1 万と正常です。血液型は B 型、Rh(+)です。リンパ球 CD4 23.3%、CD8 40.5%と正常。CD4/CD8 0.6, CD4 実数 707 と正常範囲内です。

凝固系

プロトロンビン時間は 78%(INR1.14)とほぼ正常。APTT は 138.2 秒と延長しています。アンチトロンビン III は 91%と正常です。第 8 因子活性は 1%以下と著明に低下しています。第 9 因子活性 54%と低下しています。

電解質

Na 138　正常, カリウム　4.2, Cl 106　と正常範囲内です。

肝機能検査

AST/ALT　（肝炎の活動性を示す）は 54/58 IU/L と若干上昇しています。総ビリルビン（黄疸の程度）は 0.7 mg/dl と正常範囲内です。アルブミン（肝臓が作るたんぱく質）は 4.3 g/dl と正常範囲内です。フィッシャー比（アミノ酸）は 2.6 と正常範囲内です。

腎機能検査

血清クレアチニン値は 0.86 と正常範囲内です。

糖尿病検査

Hb-A1c(採血前 1 ヶ月間の血糖の調整を示す)は 4.9 と正常範囲です。空腹時血糖も 84 と正常です。

感染症検査

B 型肝炎は既感染パターン。C 型肝炎の抗体は陽性です。HIV-1,2 抗体は陽性です。サイトメガロウイルス、単純ヘルペスウイルス、水痘ウイルスはすべて既感染です。HCV　RNA 定量　は 6.6 と検出されています。HIV-1 RNA 定量　検出感度以下です。

腫瘍マーカー

肝細胞癌のマーカーAFP（アルファ フェト蛋白）は 3.3、PIVKA-II も 40 とともにほぼ正常です。胃癌、大腸癌のマーカーCEA も 2.3 と正常です。

甲状腺機能検査

FT3 3.61, FT41.17, TSH 1.60 と正常です。

腹部エコー検査（2009/11/19）

肝表面平滑、辺縁鋭、内部均一。肝内に腫瘍性病変なし。脂肪肝なし。腹水なし。胆嚢内に病変なし。

膵も異常所見なし。

アシアロ肝シンチ(2009/11/19)

HH15:0,682, LHL15:0.902　と肝予備能はやや低下しています。

ICG 負荷試験(2009/11/19)

15 分値は 14%と若干低下してます。

骨密度測定(2009/11/20)

骨密度は正常です。

検尿検査(2009/11/20)

尿糖、尿潜血は陰性です。尿蛋白は+/-で経過観察です。

心電図 (2009/11/18)

正常範囲内です。

CT 検査(2009/11/19)

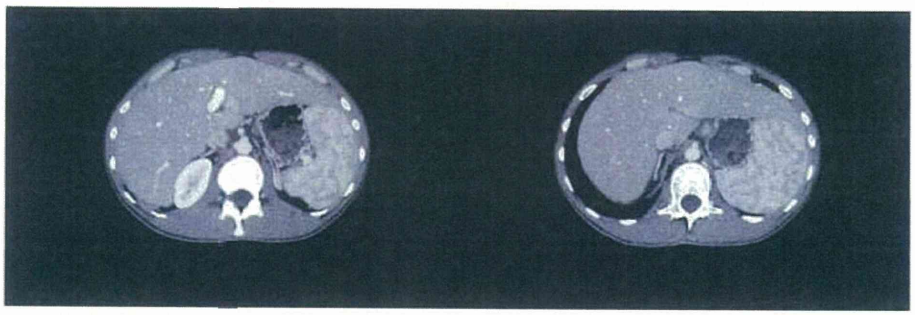

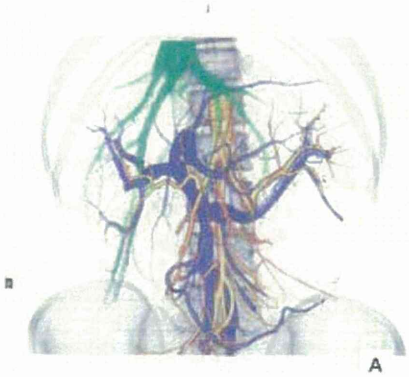

肝表面平滑、辺縁鋭、内部均一。肝内に腫瘍性病変なし。脂肪肝なし。腹水なし。肝臓の血管系に異常なし。胆嚢は壁が均一に肥厚しているが腫大なし（経過観察）。膵も異常所見なし。肝臓および脾臓腫大あり。慢性肝炎の所見だと考えます。

上部消化管内視鏡検査(2009/11/20)

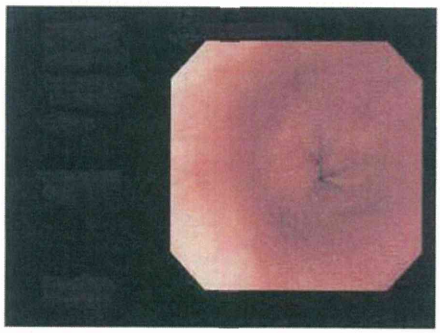

食道、胃、十二指腸に腫瘍性病変なし。胃、十二指腸に静脈瘤、潰瘍なし。慢性胃炎の所見のみです。

まとめ

1． 肝障害の程度

C 型肝炎ウイルスは検出されており、若干の肝障害は認めています。肝予備能は若干低下していますが、表面上の肝機能は保たれており（Child-Pugh 分類 A、MELD score 7）、現在のところ肝移植適応はありません。引き続き、経過観察で宜しいと思います。C 型慢性肝炎の治療については専門医にコンサルトしてください。腫瘍マーカー(AFP, PIVKA-II)の上昇もなく、肝内に腫瘍性病変は指摘されません。

2． その他の検査

CD4 リンパ球の実数が 707 と正常範囲内で、HIV の定量でも HIV-1 RNA 定量は検出されていません。糖尿病もなく、甲状腺機能なども正常です。慢性胃炎は経過観察で宜しいかと思います。

症例 8

46 歳　男性

診　断：血友病Ａ　HIV 感染症　C 型肝硬変

現病歴：血友病Ａ（アドベイト 1 回 1000 単位／月）　肝損傷（中学生時）　ＨＩＶ感染症

ＨＣＶ感染症（2003 年　ＩＦＮ療法でウイルス陰性化）　甲状腺機能低下

現症：10 年前からツルバダ、レイアタッツ、アービアソフトカプセルを内服。ＨＩＶ関連

リポジストロフィーに対し脂肪肝細胞移植予定で入院

解説

心電図（2009/12/9）

正常範囲内です。

一般検血検査（2009/12/9）

血液型はＢ型、Rh(+)です。血球検査では白血球（体のなかのパトロール）は 6,300 と正常範囲内です。ヘモグロビン（貧血の程度）は 14.9 と正常範囲内。血小板（一次止血機構）も 18.7 万と正常範囲内。リンパ球のパーセントは CD4 40.3%、CD8 24.4%と正常。CD4/CD8 の比は 1.7, CD4 実数は 879 と正常でした。抗核抗体は正常範囲内です。

凝固系（2009/12/9）

プロトロンビン時間は 89%と正常範囲内。APTT は 47.5 秒と延長しています。アンチトロンビン III は 82%と正常範囲内。第 8 因子活性は 4%正常範囲内。第 9 因子活性と正常範囲内。

電解質

Na 140、カリウム　3.8、Cl 103　と正常範囲内です。

肝機能検査

AST/ALT　（肝炎の活動性を示す）は 25/11 IU/L とほぼ正常です。総ビリルビン（黄疸の程度）は 3.4 mg/dl と上昇しています。おそらく、肝機能異常というよりは先天的な高ビリルビン血症と考えられます。経過観察で良いと思います。アルブミン（肝臓が作るたんぱく質）は 4.5 g/dl と正常です。ICG 検査（10%以下が正常）は 9%と正常です。フィッシャー比（アミノ酸）は 2.9 と正常です。アンモニア値は 35 と正常です。

腎機能検査

血清 尿素窒素値 19、血清クレアチニン値は 0.75 と正常です。

糖尿病検査

Hb-A1c(採血前 1 ヶ月間の血糖の調整を示す)は 6.3 と正常範囲です。空腹時血糖も 105 と正常です。

感染症検査

B 型肝炎は既感染パターン。C 型肝炎の抗体は陽性です。HIV-1,2 抗体は陽性です。T 細胞白血病ウイルス(HTLV-1)は陰性です。サイトメガロウイルス、水痘ウイルス、単純ヘルペスには既感染です。HCV　RNA 定量　は検出されておりません。HIV-1 RNA 定量　は検出されておりません。

腫瘍マーカー

肝細胞癌のマーカーAFP（アルファ フェト蛋白、正常値 10 以下）は 4.5 と正常。もう一つのマーカーPIVKA-II も 12 と正常範囲内。胃癌、大腸癌のマーカーCEA は 1.7 と正常です。

甲状腺機能検査

FT3 3.12, FT4 1.01, TSH 0.956 と正常です。

アシアロ肝シンチ(2009/12/10)

HH15:0.507, LHL15:0.945 と正常範囲内。肝予備能は正常です。

骨密度測定(2009/12/11)

大腿骨頸部骨密度がやや低値です。その他の骨密度は正常です。

検尿検査(2009/12/9)

尿糖、尿潜血は陰性です。尿蛋白は+/-で経過観察です。

CT 検査(2009/12/10) 腹部エコー検査 (2009/12/10)

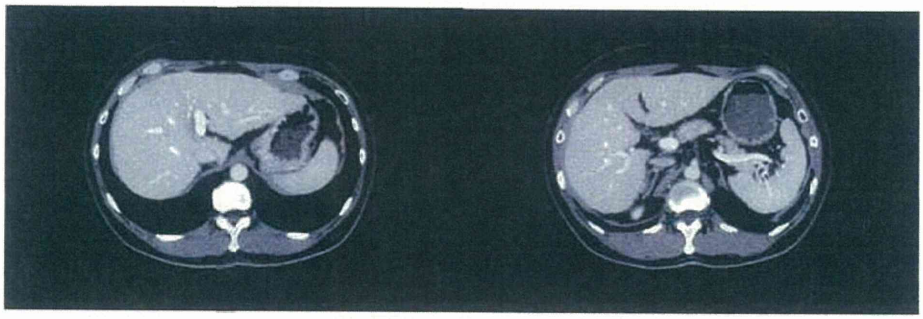

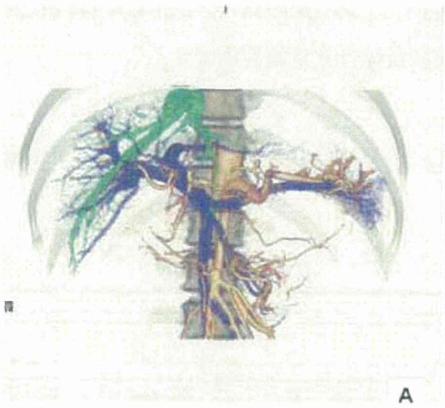

腹水はありません。しかし肝臓は表面に若干凹凸あり、辺縁鈍で肝硬変のパターンです。内部には肝がんを疑う所見はありません。血管系は正常分岐パターンです。門脈圧亢進のためか、若干の脾臓の腫大あり。胆嚢壁は軽度厚くなっています。膵、腎は異常所見なし。

上部消化管内視鏡検査(2009/12/11)

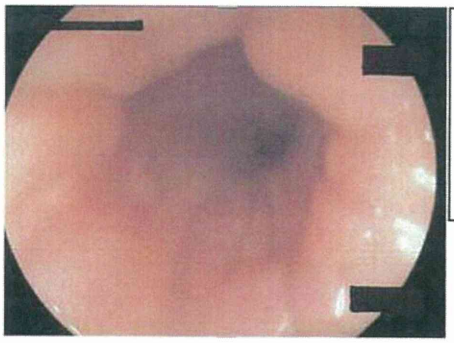

食道静脈瘤なし。

胃は軽度の慢性胃炎の所見です。十二指腸には異常ありません。胃、十二指腸内に潰瘍、腫瘍など異常はありません。

まとめ

1． 肝障害の程度

画像上肝硬変を認めますが、C 型肝炎ウイルスも検出感度以下で、肝予備能機能も十分保持されています。肝がんを疑わせる所見もありません。黄疸がありますが、肝機能異常はありませんので、先天的ものを疑います。経過観察と思います。Child-Pugh 分類ではAの６点で、肝移植適応はありません。今後も定期的な評価を行ってください。

2． その他の検査

CD4 リンパ球の実数は正常です。HIV-1 RNA 定量も検出感度以下です。糖尿病もなく、甲状腺機能なども正常です。胃カメラでも特に治療が必要な病変はありません。

症例 9

35 歳　男性

診　断：血友病 A　HIV 感染症　C 型肝硬変　門脈圧亢進症

現病歴：平成 14 年 3 月　ペグインターフェロン,リバビリン投与　（リバビリンは 2 カ月位で投後中注）

AZT. ddI. ddc. 3TC. EFV. IPV　その他不明　現在ツルバタ. ストックリン使用

解説

心電図（2010/2/03）

正常です。

一般検血検査（2010/02/03）

血液型は A 型、Rh(+)です.血球検査では白血球（体のなかのパトロール）は 3,500 と正常範囲下限です。ヘモグロビン（貧血の程度）は 15.3 と正常範囲内。血小板（一次止血機構）は 9.4 万と低下しています。リンパ球のパーセントは CD4 31.9%、CD8 53.3%と正常。CD4/CD8 の比は 0.6 と正常下限です。CD4 実数は 419 と正常でした。抗核抗体（自己抗体）は正常範囲内です。

凝固系（2010/2/03）

プロトロンビン時間は 90%と正常範囲内。APTT は 57.5 秒と延長しています。アンチトロンビン III は 100%と正常範囲内。第 8 因子活性は 14%と低下しています。第 9 因子活性は 84%で正常範囲内。

電解質

Na 142、カリウム　3.6、Cl 105　と正常範囲内です。

肝機能検査

AST/ALT　（肝炎の活動性を示す）は 33/37 IU/L とほぼ正常です。総ビリルビン（黄疸の程度）は 1.0 mg/dl と正常範囲です。アルブミン（肝臓が作るたんぱく質）は 4.7 g/dl と正常です。ICG 検査（10%以下が正常）は 5%と正常範囲内です。フィッシャー比（アミノ酸）は 5.43 と正常です。アンモニア値は 39 と正常です。

腎機能検査

血清 尿素窒素値 12、血清クレアチニン値は 0.94 と正常です。

糖尿病検査

Hb-A1c(採血前 1 ヶ月間の血糖の調整を示す)は 4.6 と正常範囲です。空腹時血糖も 77 と正常です。

感染症検査

B 型肝炎は陰性。C 型肝炎の抗体は陽性です。また、HCV　RNA 定量も 7.1 と検出されています。HIV-1,2 抗体は陽性です。しかし、HIV-1 RNA 定量　は検出されておりません。T 細胞白血病ウイルス(HTLV-1)は陰性です。水痘ウイルスには既感染（かかった後）です。サイトメガロウイルス、単純ヘルペスには未感染です。

腫瘍マーカー

肝細胞癌のマーカーAFP（アルファ フェト蛋白、正常値 10 以下）は 4.0 と正常。もう一つのマーカーPIVKA-II も 16 と正常範囲内。胃癌、大腸癌のマーカーCEA は 0.3 と正常です。

甲状腺機能検査

FT3 3.73, FT4 1.17, TSH 2.92 と正常です。

アシアロ肝シンチ(2010/2/04)

HH15:0.527, LHL15:0.930 と正常範囲内。肝予備能は正常です。

骨密度測定(2010/1/15)

正常範囲内です。

検尿検査(2010/2/05)

尿糖は陰性です。尿潜血、尿蛋白は+/-で経過観察です。

胸部・腹部レントゲン検査(2010 /2/05)

特に異常ありません。

CT 検査(2010/2/04) 腹部エコー検査 (2010/2/04)

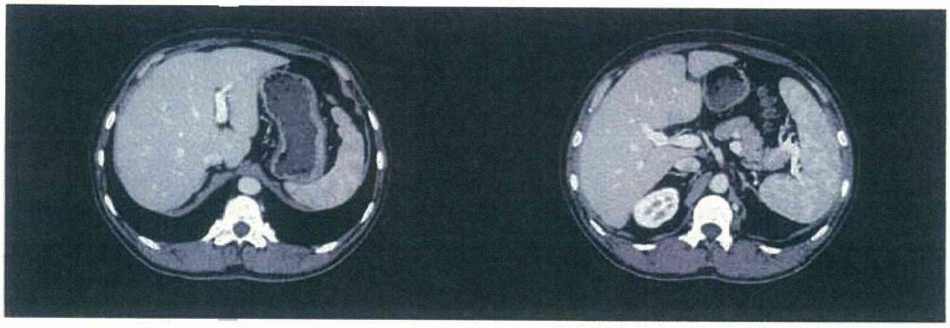

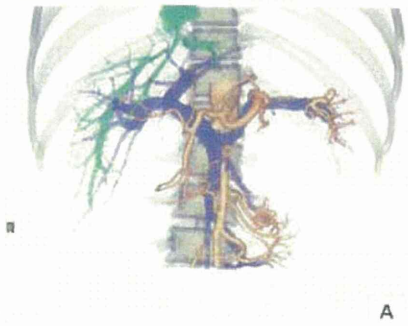

腹水はありません。肝も見かけ上、辺縁が鈍で肝硬変が疑われます。門脈圧も亢進しているようです。
しかし、内部には肝がんを疑う所見はありません。脾臓も、肝硬変により、少し腫大（腫れている）ようです。
胆嚢、膵に異常所見なし。左右腎臓異常なし。

上部消化管内視鏡検査(2010/2/05)

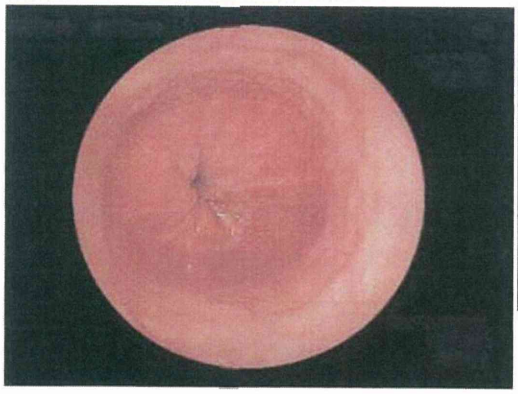

食道静脈瘤なし。
胃は軽度の慢性胃炎の所見です（経過観察で良いと思います)。十二指腸には異常ありません。胃、十二指腸内に潰瘍、腫瘍など異常はありません。

まとめ

1． 肝障害の程度

画像上、肝臓は肝硬変のようです。脾臓も少し腫れています。また、C 型肝炎ウイルスも検出されています。専門医のフォローが必要です。しかし肝予備能機能も十分保持されています。肝がんを疑わせる所見もありません。Child-Pugh 分類ではAの５点で、肝移植適応はありません。今後も定期的な評価を行ってください。

2． その他の検査

CD4 リンパ球の実数は正常です。HIV-1 RNA 定量も検出感度以下です。糖尿病もなく、甲状腺機能なども正常です。胃カメラでも特に治療が必要な病変はありません。

症例 10

45 歳　男性

診　断：血友病 A　HIV 感染症　C 型肝炎

現病歴：1996 年　腔内カンジタ、CD4、100 以下　1997 年　結核、トキソプラズマ脳症、カリニ肺炎

服薬（抗 HIV 薬）：ストックリン、アイセントレス

解説

心電図（2010/1/20）

完全右脚ブロックです。専門医の診察を受けてください。

一般検血検査（2010/01/20）

血液型は O 型、Rh(+)です.血球検査では白血球（体のなかのパトロール）は 5,400 と正常範囲内です。ヘモグロビン（貧血の程度）は 15.1 と正常範囲内。血小板（一次止血機構）も 24.1 万と正常範囲内。リンパ球のパーセントは CD4 18.9%(低下)、CD8 43.2%と正常。CD4/CD8 の比は 0.4 と低下してます。 CD4 実数は 443 と正常でした。抗核抗体（自己抗体）は正常範囲内です。

凝固系（2010/1/20）

プロトロンビン時間は 110%と正常範囲内。APTT は 38.2 秒と延長しています。アンチトロンビン III は 97%と正常範囲内。第 8 因子活性は 24%と低下しています。第 9 因子活性と正常範囲内。

電解質

Na 140、カリウム　3.9、Cl 101　と正常範囲内です。

肝機能検査

AST/ALT　（肝炎の活動性を示す）は 41/28 IU/L とほぼ正常です。総ビリルビン（黄疸の程度）は 0.7 mg/dl と正常範囲です。アルブミン（肝臓が作るたんぱく質）は 4.5 g/dl と正常です。ICG 検査（10%以下が正常）は 14%と若干上昇していますが、他のデータと合わせると、正常範囲内と考えます。フィッシャー比（アミノ酸）は 7.94 と正常です。アンモニア値は 74 と正常です。

腎機能検査

血清 尿素窒素値 20、血清クレアチニン値は 0.9 と正常です。

糖尿病検査

Hb-A1c(採血前 1 ヶ月間の血糖の調整を示す)は 6.0 と正常範囲です。空腹時血糖も 106 と正常です。

感染症検査

B 型肝炎はワクチンを接種したような状態です。C 型肝炎の抗体は陽性です。しかし、HCV　RNA 定量では検出されていません。HIV-1,2 抗体は陽性です。しかし、HIV-1 RNA 定量　は検出されておりません。T 細胞白血病ウイルス(HTLV-1)は陰性です。

腫瘍マーカー

肝細胞癌のマーカーAFP（アルファ フェト蛋白、正常値 10 以下）は 2.4 と正常。もう一つのマーカーPIVKA-II も 36 と正常範囲内。胃癌、大腸癌のマーカーCEA は 1.3 と正常です。

甲状腺機能検査

FT3 3.43, FT4 1.23, TSH 1.880 と正常です。

アシアロ肝シンチ(2010/1/21)

HH15:0.431, LHL15:0.950 と正常範囲内。肝予備能は正常です。

骨密度測定(2010/1/22)

いずれの部位でも低値です。ただし、圧迫骨折などはありません。経過観察です。

検尿検査(2010/1/22)

尿糖、尿潜血は陰性です。尿蛋白は 1+で経過観察です。

胸部・腹部レントゲン検査(2010 /1/20)

特に異常ありません。

CT 検査(2010/1/21) 腹部エコー検査 (2010/1/21)

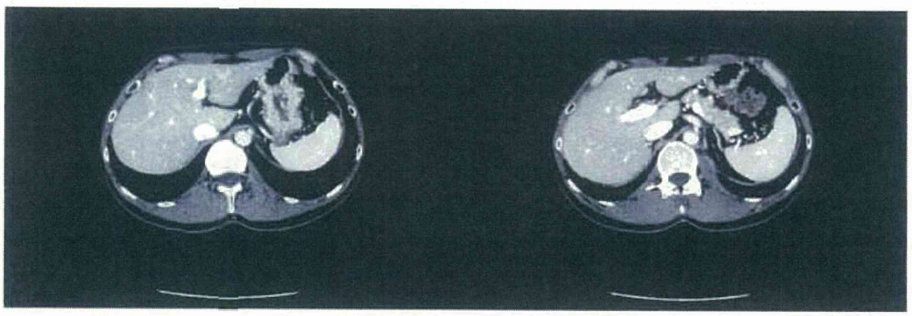

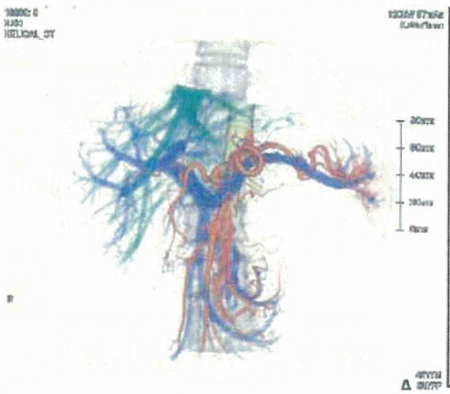

腹水はありません。肝も見かけ上、正常です。内部には肝がんを疑う所見はありません。血管系は正常分岐パターンです。脾臓も正常です。胆嚢、膵に異常所見なし。両側腎の実質が薄いですが、その他、腫瘍などありません。経過観察で良いと思います。

上部消化管内視鏡検査(2010/1/22)

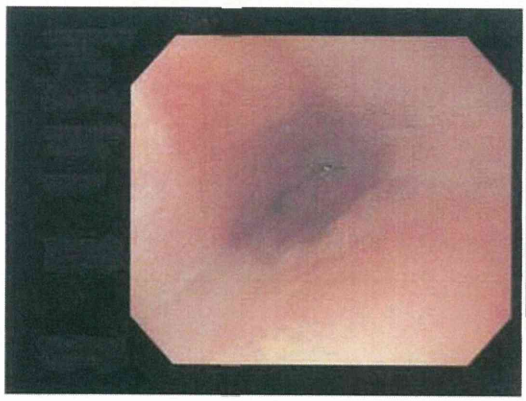

食道静脈瘤なし。

胃は軽度の慢性胃炎の所見です(経過観察で良いと思います)。

十二指腸には異常ありません。

胃、十二指腸内に潰瘍、腫瘍など異常はありません。

まとめ

1. 肝障害の程度

画像上、肝臓に異常は認めません。C 型肝炎ウイルスも検出感度以下で、肝予備能機能も十分保持されています。肝がんを疑わせる所見もありません。Child-Pugh 分類ではAの５点で、肝移植適応はありません。今後も定期的な評価を行ってください。

2. その他の検査

CD4 リンパ球の実数は正常です。HIV-1 RNA 定量も検出感度以下です。糖尿病もなく、甲状腺機能なども正常です。胃カメラでも特に治療が必要な病変はありません。心電図にて完全右脚ブロックです。専門医の診察を受けてください。

症例 11

35 歳　男性

診　断：血友病 A　HIV 感染症　C 型肝硬変　門脈圧亢進症

現病歴：小学 5 年生の段階で HIV 感染が分かる。（一番古い検査履歴）。子供の頃より多く入院歴はあるが詳細は記録に残っておらず。IFN は、2000 年頃に入院して経過を見ていたが、ウイルスの消失は認められず。その後リバビリンとの併用を試みるも効果なし。

1992 年 10 月　Azt による治療開始（CD4 は 200 以下）

1993 年 10 月　DDI シロップを始める（Azt との併用）経口少量インターフェロン使用

1994 年 6 月　上記インターフェロンをやめる　12 月　Azt 中止、DDI のみ

1996 年 7 月　3TC 追加　1997 年 7 月　ネルフィナビル、D4T 開始、DDI 中止

1998 年 1 月　3TC 中止　1998 年 4 月　3TC 再開

2000 年　アバカビル、3TC、アンプルナビルに変更（D4T,ネルフィナビル中止）

数年後　ノービア＋エプジコム＋プリジスタに変更

2009 年　ノービア＋エプジコム＋プリジスタ服用

解説

心電図（2010/2/03）

正常です。

一般検血検査（2010/02/03）

血液型は A 型、Rh(+)です。血球検査では白血球（体のなかのパトロール）は 3,500 と正常範囲下限です。ヘモグロビン（貧血の程度）は 15.3 と正常範囲内。血小板（一次止血機構）は 9.4 万と低下しています。リンパ球のパーセントは CD4 31.9%、CD8 53.3%と正常。CD4/CD8 の比は 0.6 と正常下限です。CD4 実数は 419 と正常でした。抗核抗体（自己抗体）は正常範囲内です。

凝固系（2010/2/03）

プロトロンビン時間は 90%と正常範囲内。APTT は 57.5 秒と延長しています。アンチトロンビン III は 100%と正常範囲内。第 8 因子活性は 14%と低下しています。第 9 因子活性は 84%で正常範囲内。

電解質

Na 142、カリウム　3.6、Cl 105　と正常範囲内です。

肝機能検査

AST/ALT　（肝炎の活動性を示す）は 33/37 IU/L とほぼ正常です。総ビリルビン（黄疸の程度）は 1.0 mg/dl と正常範囲です。アルブミン（肝臓が作るたんぱく質）は 4.7 g/dl と正常です。ICG 検査（10%以下が正常）は 5%と正常範囲内です。フィッシャー比（アミノ酸）は 6.96 と正常です。アンモニア値は 40 と正常です。

腎機能検査

血清 尿素窒素値 12、血清クレアチニン値は 0.94 と正常です。

糖尿病検査

Hb-A1c(採血前 1 ヶ月間の血糖の調整を示す)は 4.6 と正常範囲です。空腹時血糖も 77 と正常です。

感染症検査　B 型肝炎は陰性。C 型肝炎の抗体は陽性。HCV RNA 定量も 6.96 と検出されています。HIV-1,2 抗体は陽性です。しかし、HIV-1 RNA 定量は検出されておりません。T 細胞白血病ウイルス(HTLV-1)は陰性。水痘ウイルスには既感染（かかった後）です。サイトメガロウイルス、単純ヘルペスには未感染です。

腫瘍マーカー　肝細胞癌のマーカーAFP（アルファ フェト蛋白、正常値 10 以下）は 4.0 と正常。もう一つのマーカーPIVKA-II も 16 と正常範囲内。胃癌、大腸癌のマーカーCEA は 0.3 と正常です。

甲状腺機能検査　FT3 3.73, FT4 1.17, TSH 2.92 と正常です。

アシアロ肝シンチ(2010/2/04)　HH15:0.527, LHL15:0.930 と正常範囲内。肝予備能は正常です。

骨密度測定(2010/2/5)　正常範囲内です。

検尿検査(2010/2/05)　尿糖は陰性です。尿潜血、尿蛋白は+/-で経過観察です。

胸部・腹部レントゲン検査(2010 /2/05)　特に異常ありません。

CT 検査(2010/2/04) 腹部エコー検査（2010/2/04）

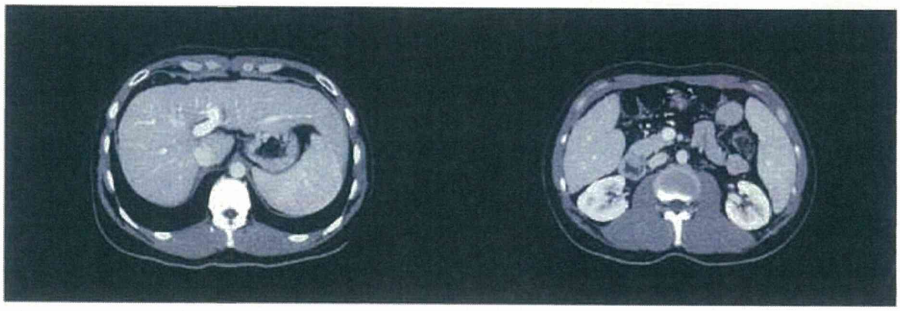

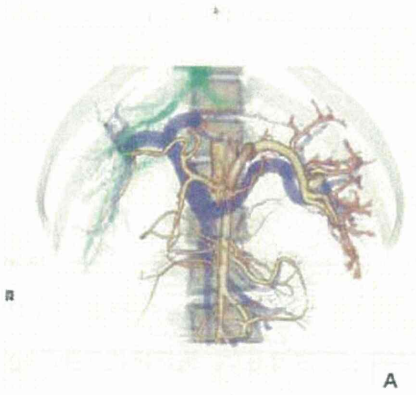

腹水はありません。肝も見かけ上、辺縁が鈍で肝硬変が疑われます。門脈圧も亢進しているようです。
しかし、内部には肝がんを疑う所見はありません。脾臓も、肝硬変により、少し腫大（腫れている）ようです。
胆嚢、膵に異常所見なし。左右腎臓異常なし。

上部消化管内視鏡検査(2010/2/05)

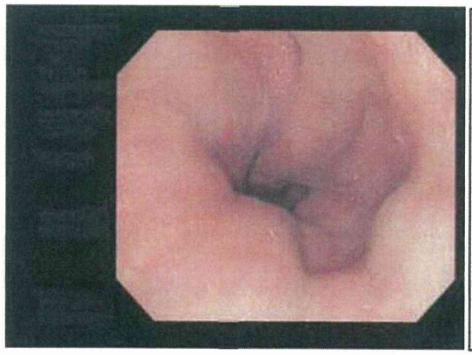

食道静脈瘤なし。
胃は軽度の慢性胃炎の所見です（経過観察で良いと思います）。十二指腸には異常ありません。胃、十二指腸内に潰瘍、腫瘍など異常はありません。

まとめ

1．肝障害の程度

画像上、肝臓は肝硬変のようです。脾臓も少し腫れています。また、C 型肝炎ウイルスも検出されています。専門医のフォローが必要です。しかし肝予備能機能も十分保持されています。肝がんを疑わせる所見もありません。Child-Pugh 分類ではAの５点で、肝移植適応はありません。今後も定期的な評価を行ってください。

2．その他の検査

CD4 リンパ球の実数は正常です。HIV-1 RNA 定量も検出感度以下です。糖尿病もなく、甲状腺機能なども正常です。胃カメラでも特に治療が必要な病変はありません。骨密度、胸部腹部レントゲンも正常です。

症例 12

32 歳　男性

診　断：血友病 A　HIV 感染症　C 型肝炎　高尿酸血症

現病歴：7 歳時、血液製剤により HIV/HCV 感染、18 歳時に HIV 発症。29 歳時、IFN 施行するも効果なく、3 か月で終了。その後、年に 3～4 回程度の入院、血友病患者の HIV, HCV 重複感染者を対象とした健診目的で 2010 年当科入院

解説

心電図（2010/2/24）

脈拍 83 回/分。ほぼ正常。

一般検血検査（2010/2/24）

血液型は A 型、Rh(+)です。血球検査では白血球（体のなかのパトロール）は 5,100 と正常です。ヘモグロビン（貧血の程度）は 14.4 と正常範囲内。血小板（一次止血機構）は 19.4 万と正常範囲内。リンパ球のパーセントは CD4 30.7%、CD8 40.9%と正常。CD4/CD8 の比は 0.8 と正常範囲内です。CD4 実数は 479 と正常でした。抗核抗体（自己抗体）は正常範囲内です。

凝固系（2010/2/24）

プロトロンビン時間は 104%と正常範囲内。APTT は 45.5 秒と延長しています。アンチトロンビン III は 108%と正常範囲内。第 8 因子活性は 24 と低下。第 9 因子活性は 87 と正常です。

電解質

Na 140、カリウム　3.8、Cl 102　と正常範囲内です。

肝機能検査

AST/ALT　（肝炎の活動性を示す）は 28/32 IU/L と正常範囲です。総ビリルビン（黄疸の程度）は 0.4mg/dl と正常範囲です。アルブミン（肝臓が作るたんぱく質）は 4.5 g/dl と正常です。フィッシャー比（アミノ酸）は 4.0 と正常です。アンモニア値は 33 と正常です。総コレステロールは 218、中性脂肪も 78 と正常です。尿酸値が上昇しています。

腎機能検査

血清 尿素窒素値 16 と正常です。血清クレアチニン値は 0.9 と正常です。

糖尿病検査

Hb-A1c(採血前 1 ヶ月間の血糖の調整を示す)は 5.4 と正常範囲です。空腹時血糖は 133 と高値でしたので、再検の必要ありです。

感染症検査

B 型肝炎に以前感染した跡があります（HBc 抗体高値）。C 型肝炎の抗体は陽性です。HCV－RNA も血中に検出されています。HIV-1,2 抗体は陽性です。しかし、HIV-1 RNA 定量　も検出されておりません。T 細胞白血病ウイルス(HTLV-1)は陰性です。サイトメガロウイルス、水痘ウイルスには既感染（かかった後）です。単純ヘルペスは未感染です。（かかっていない）

腫瘍マーカー

肝細胞癌のマーカーAFP（アルファ フェト蛋白、正常値 10 以下）は 2.2 と正常範囲内。もう一つのマーカーPIVKA-II も 21 と正常範囲内。胃癌、大腸癌のマーカーCEA は 0.3 と正常です。

甲状腺機能検査

FT3 4.32 と上昇していました。 FT4 は 1.25 と正常です。しかし TSH も 6.67 と上昇しています。

アシアロ肝シンチ（2010/2/25）　LHL15 は 0.889 で、若干予備能が低下しています。

検尿検査(2010/2/26)　尿糖は陰性です。尿潜血も陰性です。尿蛋白が２＋ですので、再検査要です。

胸部・腹部レントゲン検査(2010 /2/25)　胸部、腹部レントゲンは特に異常ありません。

骨密度測定（2010/2/26）　正常範囲内です。

CT 検査(2010/2/25)

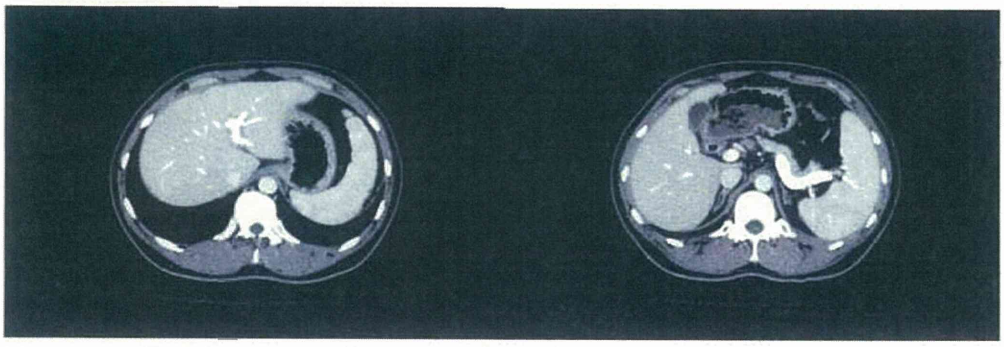

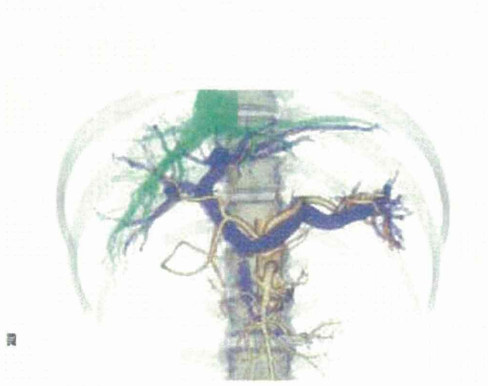

腹水はありません。肝左外側区域に 9mm の血管腫（良性）を疑わせる像があります。肝がんを疑う所見ではありません。膵臓に異常所見なし。左右腎臓にはのう胞（ふくろ）あり。

A

上部消化管内視鏡検査(2010/2/26)

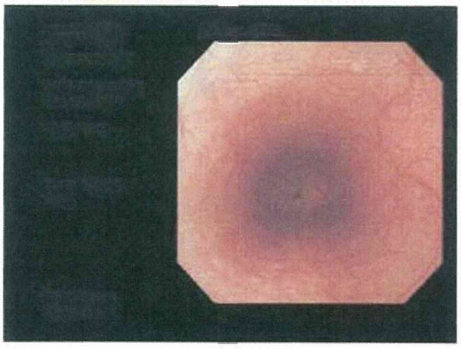

食道、十二指腸に腫瘍、潰瘍、静脈瘤はありません。
慢性胃炎の所見のみです。

まとめ

１．肝障害の程度

画像上、肝臓は正常のようです。腹水もありません。肝がんなどを疑わせる所見もありません。左外側区域に 9mm の血管腫（良性）の存在が疑われます。専門医でフォローされてください。肝予備能機能は若干低下しています。肝機能を示す Child-Pugh 分類ではＡの 5 点で、今のところ肝移植適応はありません。B 型肝炎は過去の感染を示します。特に現在治療の必要などはありません。

２．その他の検査

CD4 リンパ球の実数 479 と正常範囲内です。HIV-1 RNA 定量も検出感度以下です。甲状腺機能の異常が疑われますので、専門医の診察要です。高尿酸血症がありますので、専門医の診察が必要です。

症例 13

31 歳　男性

診　断：血友病 A　HIV 感染症　C 型肝硬変　食道静脈瘤　胃静脈瘤　高度の門脈圧亢進症

現病歴：出生時の黄疸・出血傾向を機に血友病 A 判明。2 歳時に脳出血による精神発達遅滞、転換を羅患した。14 歳時 HIV/HCV 感染が判明し、AZT 開始。15 歳時 CD4 減少のため ddI へ内服変更。19 歳時に HAART（d4T,3TC,NFV）を開始。

2008 年 2 月 HAART 選択のセカンドオピニオンの目的で国立国際医療センター受診。

腹部エコー、MRI で肝多発腫瘍を認め、肝細胞癌が否定できなかったが、血小板低下、肝内門脈の閉塞のため TAE は行わず、画像的に経過を追う。

HAART 出血傾向悪化を懸念し現状維持。

2008 年 4 月 NFV トラフは高値（2914ng/ml）のため NFV 減量（9 錠から 4 錠）、d4T から TDF へ内服変更。

2008 年 12 月肝多発腫瘍、食道静脈瘤評価目的で入院。腹部エコーで同年 4 月と比べ病変増大。最大 16.2cm×14.7cm 多発腫瘍あり。AFP12mg/dl 微増。肝生検を施行するも脂肪変性のみで肝細胞癌の確定診断に至らず。一旦退院。

2009 年 1 月多発肝腫瘍の精査・加療目的で入院。

解説

心電図（2010/3/15）　左室肥大、軽度の ST-T 異常があります。専門医の診察を希望します。

一般検血検査（2010/03/15）　血液型は A 型、Rh(+)です.血球検査では白血球（体のなかのパトロール）数は 1,800 低下してます。ヘモグロビン（貧血の程度）は 14.0 と正常範囲内。血小板（一次止血機構）は 4.4 万と低下しています。リンパ球のパーセントは CD4 28.8%、CD8 53.2%と正常。CD4/CD8 の比は 0.5 と低下しています。CD4 実数は 190 と低下しています。抗核抗体（自己抗体）は正常範囲内です。

凝固系（2010/3/15）　プロトロンビン時間は 43%と低下しています。APTT は 78.6 秒と延長しています。アンチトロンビン III は 46%と低下しています。第 8 因子活性は 30%と低下しています。第 9 因子活性も 44%と低下しています。

電解質　Na 139、カリウム　2.9、Cl 104　と正常範囲内です。

肝機能検査　AST/ALT　（肝炎の活動性を示す）は 34/24 IU/L とほぼ正常です。総ビリルビン（黄疸の程度）は 2.0 mg/dl と若干上昇しています。アルブミン（肝臓が作るたんぱく質）は 3.1g/dl と低下しています。ICG 検査（10%以下が正常）は 51%と高度異常値です。フィッシャー比（アミノ酸）は 1.2 と著明に低下しています。アンモニア値は 208 と上昇しています。

腎機能検査　血清 尿素窒素値 14、血清クレアチニン値は 0.61 と正常です。

糖尿病検査　Hb-A1c(採血前 1 ヶ月間の血糖の調整を示す)は 5.6 と正常範囲です。空腹時血糖は 237 と上昇。（食事後に採血？）

感染症検査　B 型肝炎は既感染です（過去にかかった跡があります）。C 型肝炎の抗体は陽性です。しかし、HCV　RNA 定量は検出されていません。HIV-1,2 抗体は陽性です。しかし、HIV-1 RNA 定量は検出されておりません。T 細胞白血病ウイルス(HTLV-1)は陰性です。水痘ウイルス、サイトメガロウイルス、単純ヘルペスには既感染（かかった後）です。

腫瘍マーカー　肝細胞癌のマーカーAFP（アルファ フェト蛋白、正常値 10 以下）は 47.7 と上昇してます。もう一つのマーカーPIVKA-II も 8 と正常範囲内。胃癌、大腸癌のマーカーCEA は 1.5 と正常です。

甲状腺機能検査　FT3 3.14, FT4 1.14, TSH 1.77 と正常です。

頭部 CT 検査(2010/3/16)　明らかな出血、新しい梗塞はありません。右側頭葉は脳梗塞後の所見であり、脳実質が萎縮しています。

アシアロ肝シンチ(2010/3/17)　HH15:0.733, LHL15:0.761 と低下してます。肝予備能は著明に低下しています。

骨密度測定(2010/3/18)　正常範囲内です。

検尿検査(2010/3/17)　尿糖は陰性です。尿潜血、尿蛋白は+/-で経過観察です。

胸部・腹部レントゲン検査(2010 /2/05)　特に異常ありません。

腹部 CT 検査(2010/3/16) 腹部エコー検査（2010/3/16）

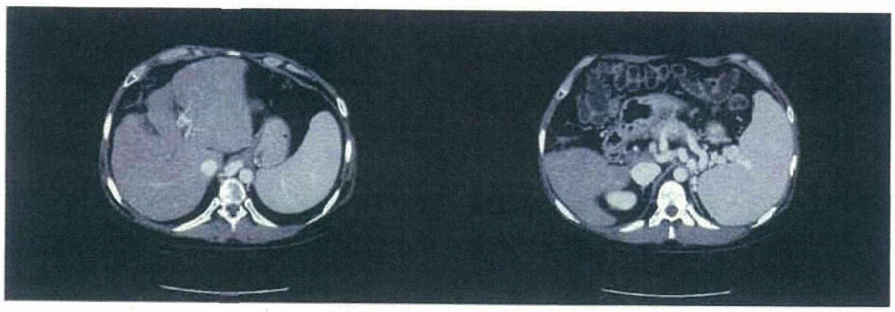

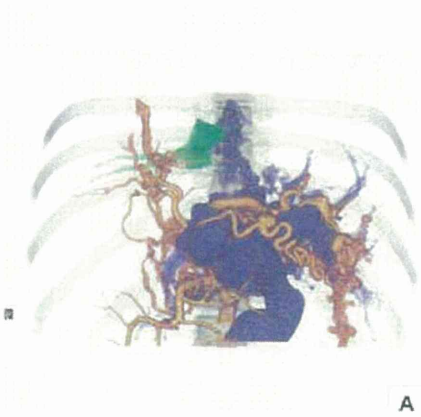

腹水はありません。肝も見かけ上、辺縁が鈍で肝硬変が疑われます。また、内部（S4）には造影剤による染まりがみられるが、肝がんを疑う所見ではないようです。脾臓も、肝硬変により、腫大（腫れている）しています。門脈が完全に詰まっています。それにより、門脈に入るべき血流が食道静脈瘤や腎臓に流れています。

胆嚢、膵に異常所見なし。左右腎臓異常なし。

上部消化管内視鏡検査(2010/3/19)

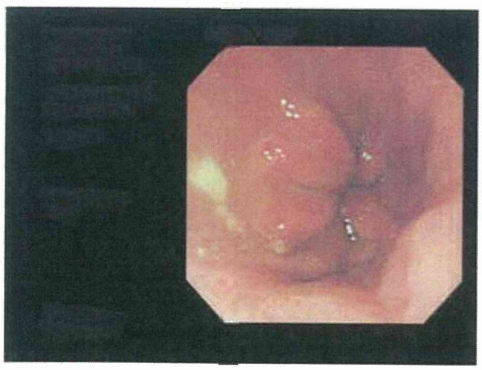

食道静脈瘤あり。しかし、すぐに出血しそうなものでは無いようです。

噴門部で胃静脈瘤あり、経過観察が必要です。十二指腸には異常ありません。胃、十二指腸内に潰瘍、腫瘍など異常はありません。

まとめ

1．肝障害の程度　画像上、肝臓は肝硬変です。脾臓も腫れています。肝予備能機能は低下しています。肝がんを疑わせる所見はありません。Child-Pugh 分類では C の 10 点（脳症ありとしました）で、肝移植適応ありと考えます。門脈（腸や脾臓の血液を肝臓に送る血管）が完全に血栓（血の固まり）で詰まっており、門脈圧亢進症状が高度です。今後も定期的な評価を行ってください。

2．その他の検査　CD4 リンパ球の実数は低下していますが、HIV-1 RNA 定量は検出感度以下です。HCV RNA も検出感度以下です。甲状腺機能は正常です。糖尿病は再検の必要ありです。胃カメラでは食道、胃に静脈瘤があります。骨密度、胸部腹部レントゲンは正常です。

症例 14

50 歳　女性

診　断：HIV 感染症　B 型肝炎

現病歴：1987 年　2 次感染告知　1992 年東京大学医科学研究所にて AZT 治療開始

1997 年　国立国際医療センターへ通院開始　2004 年琉球大学附属病院へ通院

(検査、治験等で短期入院はあるが、治療目的での入院は無し)

服薬歴（抗 HIV 薬）：

1991 年 5 月　AZT 開始　1996 年 4 月 DDI　1997 年 5 月 AZT・3TC・インディナビル

1998 年 10 月　ゼリット・エピビル（3TC）・ビラセプト

2002 年 3 月　脂質代謝異常にてメバロチン開始

2004 年 2 月　アタザサビル・ザイアジェン・エピビル

2004 年 5 月　カレトラ・ザイアジェン・エピビル　2004 年 9 月　休薬

2008 年 4 月　再開（HBV 増）ツルバダ・カレトラ（ソバロ）

（中性脂肪　300～500↑、コレステロール　250～300↑）ゼチーア追加

2009 年 1 月　アイセントレス・ザイアジェン・エピビル（リバロ）

（腎機能↓、クレアチン 1.06↑）

解説

心電図（2010/3/17）

正常です。

一般検血検査（2010/03/19）

血液型は A 型、Rh(+)です.血球検査では白血球（体のなかのパトロール）は 4,300 と正常範囲内です。ヘモグロビン（貧血の程度）は 14.0 と正常範囲内。血小板（一次止血機構）は 18.3 万と正常範囲内。リンパ球のパーセントは CD4 32.8%、CD8 45.9%と正常。CD4/CD8 の比は 0.7 と正常下限です。CD4 実数は 590 と正常でした。抗核抗体（自己抗体）は正常範囲内です。

凝固系（2010/3/19）

プロトロンビン時間は 102%と正常範囲内。APTT は 27.1 秒と正常範囲内。アンチトロンビン III は 100%と正常範囲内。第 8 因子活性は 14%と低下しています。第 9 因子活性は 84%で正常範囲内。

電解質

Na 140、カリウム　4.1、Cl 103　と正常範囲内です。

肝機能検査

AST/ALT　（肝炎の活動性を示す）は 27/19 IU/L とほぼ正常です。総ビリルビン（黄疸の程度）は 0.8 mg/dl と正常範囲です。アルブミン（肝臓が作るたんぱく質）は 4.5 g/dl と正常です。ICG 検査（10%以下が正常）は 7%と正常範囲内です。フィッシャー比（アミノ酸）は 3.4 と正常です。アンモニア値は 40 と正常です。

腎機能検査

血清 尿素窒素値 14、血清クレアチニン値は 1.03 と正常です。

糖尿病検査

Hb-A1c(採血前 1 ヶ月間の血糖の調整を示す)は 4.6 と正常範囲です。空腹時血糖も 77 と正常です。