すようになり，貧血が進行し全身状態悪化のため入院した．

入院後治療経過：入院時，右大腿部近位外側に15×15 cmの巨大な腫瘍を認め，易出血性であり感染を伴い強い腐敗臭を生じていた（図2）．大量の軟膏を塗布し包帯交換を毎日行っていたが，包帯交換のたびに新鮮出血を生じ，これが原因で貧血が進行し，全身状態も悪化していた．腫瘍縮小と易出血性，腐敗臭改善のためにMohsペースト塗布を試みた（図3）．その結果腫瘍は硬化して縮小し，滲出液や出血の停止を認め，全身状態を改善させることが可能となった（図4）．Mohsペースト塗布を週に一度4回施行し，自宅へ退院した．Mohsペースト塗布開始8ヵ月後に腫瘍死したが，局所のコントロールは良好であった．

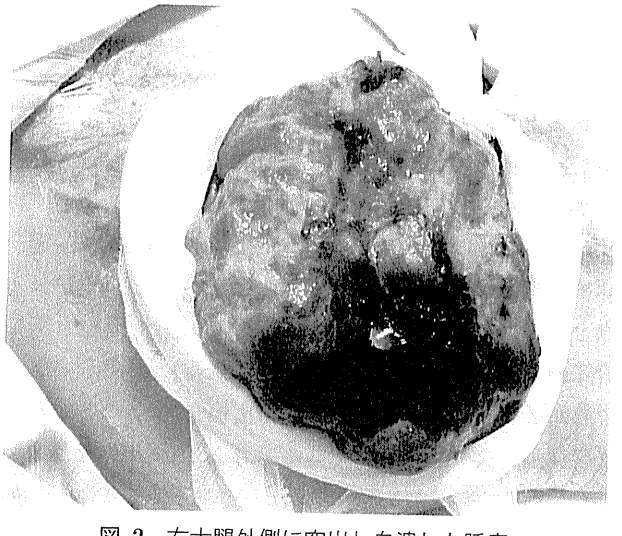

図 2．右大腿外側に突出し自潰した腫瘍

考　　察

Mohsペーストは，Mohsが1930年代に創始した皮膚癌治療Mohs chemosurgeryで考案された外用剤である[1,2]．塩化亜鉛を主成分とし固定能に優れ，顕微鏡下に組織の性状も確認可能である．このペーストを使用し，硬化した組織を削り取って凍結切片を作成し，顕微鏡で確認しながら腫瘍細胞がなくなるまで固定・切除を繰り返して完全切除をめざす方法である．原材料は，①塩化亜鉛飽和水溶液50 ml，②亜鉛華でんぷん10〜30 g，③グリセリン15 mlで，混和して作成する[2]．実際の作成方法は，まず①を作成することから始める．ビーカーに蒸留水50 mlをとり①を加えスターラーで攪拌するが，飽和させるためには約100 gの塩化亜鉛が必要で，数時間を要する．われわれは翌日まで攪拌し，ろ紙で上清だけをとっている．乳鉢に飽和水と②を徐々に混ぜ均一な状態とする．最後に③を加えると粘稠な白色ペーストが作成される[3]．使用まで時間を要する際は，アルミ箔で遮光するとよい．

これを腫瘍に塗布してガーゼで保護し，われわれは48時間放置している．硬化した腫瘍はそのまま放置しても，鋏などで削り取ってもよい．本例は硬化後，数日で自然に脱落した．亜鉛華でんぷんの蛋白沈殿効果により腫瘍細胞，細菌が化学的に硬化し，止血，殺菌される

a．ペーストはゲル状で，周囲をガーゼやオプサイトで保護する．

b．ペーストをへらなどで広げ，乾ガーゼでおおい48時間おく．

図 3．Mohsペースト使用前の腫瘍

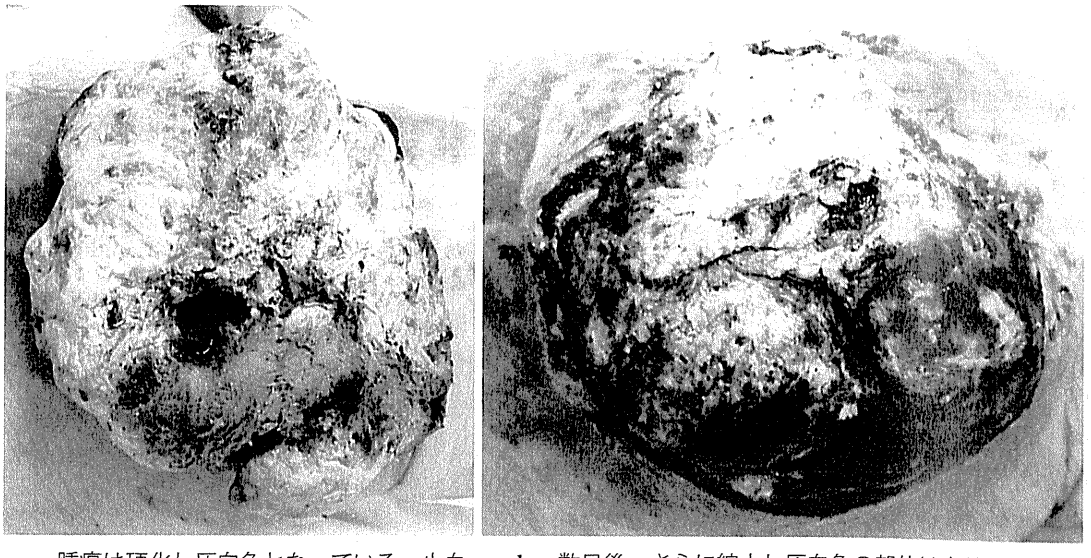

a．腫瘍は硬化し灰白色となっている．止血し，腐敗臭は消失した．　b．数日後．さらに縮小し灰白色の部位は自然に脱落した．

図 4．Mohs ペースト使用後の腫瘍

と考えられている[4]．正常皮膚とペーストが接触するのを防ぐため，われわれはオプサイトやガーゼで保護したが，マニキュア，除光液を使用してもよい．外用中は疼痛を訴えることがあるが，非ステロイド性抗炎症薬（NSAIDs）で対応可能である．薬剤はいずれも安価で容易に入手可能で作成も簡便であり，効果も一目瞭然で優れた方法と思われる．

最近では Mohs ペーストを元来の目的である Mohs chemosurgery ではなく，出血，悪臭を伴った癌緩和治療に有効であったとする報告を散見する[5~7]．皮膚悪性腫瘍に限らず手術的治療や放射線療法などの局所的治療をやり尽くしたにもかかわらず，時に再発・転移が皮膚面に生じ，広範囲の皮膚潰瘍となる症例を経験する．根治的治療ができない悪性軟部腫瘍例においては，拡大した腫瘍からの出血や滲出液，感染・悪臭が大きな障害となり，患者の QOL や介護者の負担が問題になる．Mohs ペーストは簡単な手技であり，腫瘍除去という元来の目的だけでなく，腫瘍からの止血困難な出血に対する止血や，悪性腫瘍の潰瘍面の二次感染・悪臭の除去などさまざまな点において有用である．さらに患者や介護者の苦痛や不安が取り除かれるだけでなく，処置の回数や所要時間も大幅に短縮することができる．今後増加するであろう高齢者や終末期の医療において，切除不能な悪性軟部腫瘍例の局所病巣に対する Mohs ペーストは，終末期医療における QOL の向上や介護者の負担の軽減に有用であると思われる．本例も超高齢者の悪性軟部腫瘍であるが，手術が困難で対症療法のみ行われていた．腫瘍から常に出血しており家族では介護困難であったが，Mohs ペーストにより腫瘍の縮小，滲出液や出血の減少を認め全身状態を改善させ自宅へ退院した．

問題点としては疼痛管理や周囲正常皮膚への障害があるが，前述のように十分対応可能である．施行にあたり若干の習熟が必要であるが，適応範囲の広いこの方法は緩和治療には必要なテクニックであると考える．

文　献

1) Mohs FE：Chemosurgery. Clin Plast Surg **7**：349-360, 1980
2) Mohs FE：Chemosurgical techniques. Otolaryngol Clin North Am **15**：209-224, 1982
3) 石井眞澄：皮膚科診療プラクティス，大原國章（編），文光堂，東京，4巻，p31，1998
4) 重山昌人，大萱豊秋，大久保恒正ほか：各種疾患に対する特殊院内製剤設計と臨床応用．医薬ジャーナル **41**：131-136，2005
5) 小川久貴，増田慎三，増田紘子ほか：切除不能乳癌局所病巣への Mohs paste 外用の試み．癌と化療 **35**：1531-1534，2008
6) 高橋明仁，竹之内辰也，松原三希子ほか：Mohs ペーストが緩和治療に有効であった原発不明癌の1例．皮の臨 **50**：110-111，2008
7) 小野紀子，稲本伸子，森永正二郎ほか：Mohs ペースト外用により末期癌医療が改善しえた2例．皮の臨 **50**：1263-1266，2008