

検印省略

消化器診療最新ガイドライン [第2版]

定価(本体 6,500円+税)

2006年(平成18年)1月31日発行	第1版第1刷
2007年(平成19年)9月14日発行	新装版第1刷
2011年(平成23年)10月17日発行	第2版第1刷©

編者 たか はし しん いち  
高橋 信一

発行者 渡辺 嘉之

発行所 株式会社 総合医学社

〒101-0061 東京都千代田区三崎町1-1-4

電話 03-3219-2920 FAX 03-3219-0410

URL: <http://www.sogo-igaku.co.jp>

Printed in Japan

日本ハイコム株式会社

ISBN978-4-88378-826-2 C3047 ¥6500E

本書に掲載する著作物の複製権・翻訳権・上映権・譲渡権・公衆送信権(送信可能化権を含む)は株式会社総合医学社が保有します。

・ **JCOPY** <(社) 出版者著作権管理機構 委託出版物>

本書を無断で複製する行為(コピー、スキャン、デジタルデータ化など)は、「私的使用のための複製」など著作権法上の限られた例外を除き禁じられています。大学、病院、企業などにおいて、業務上使用する目的(診療、研究活動を含む)で上記の行為を行うことは、その使用範囲が内部的であっても、私的利用には該当せず、違法です。また私的使用に該当する場合であっても、代行業者等の第三者に依頼して上記の行為を行うことは違法となります。複製される場合は、そのつど事前に、**JCOPY**

(社) 出版者著作権管理機構(電話 03-3513-6969, FAX 03-3513-6979, e-mail: [info@jcopy.or.jp](mailto:info@jcopy.or.jp)) の許諾を得てください。

## 小腸腫瘍

なかむらてつや おいぬまたけし てらの あきら  
中村哲也<sup>1)</sup>, 生沼健司<sup>2)</sup>, 寺野 彰<sup>3)</sup>

<sup>1)</sup> 獨協医科大学 医療情報センター 教授,  
<sup>2)</sup> 獨協医科大学 消化器内科 非常勤講師, <sup>3)</sup> 獨協学園 理事長

### ガイドラインの現況

従来、小腸腫瘍の発生頻度は胃や大腸に比べると稀であり、全消化管腫瘍の6%程度、全消化管悪性腫瘍の1%程度を占めるにすぎないとされていた。しかし、カプセル内視鏡 (capsule endoscopy : CE) とダブルバルーン内視鏡 (double-balloon endoscopy : DBE) が開発されて全小腸が比較的容易に観察できるようになると、小腸腫瘍の早期発見が可能になり内視鏡的に治療できる病変も見つかるようになった。このように小腸腫瘍の内視鏡診断と治療は劇的に変化した。が、保険適用になった時期がDBEは2003年12月、小腸用CEは2007年10月のため、まだ小腸腫瘍についてのガイドラインは作成されていない。そこで本稿では、現時点で最もスタンダードと思われる小腸用CEとDBEを中心とした小腸腫瘍に対する診断と治療法について述べる。

### どういう疾患・病態か



小腸腫瘍は悪性腫瘍と良性腫瘍に大別され、前者は悪性リンパ腫、GIST (gastrointestinal stromal tumor)、原発性小腸癌 (腺癌)、転移性腫瘍などが代表であり、後者は腺腫、過誤腫、脂肪腫、血管腫などが挙げられる。小腸腫瘍はかなり大きくなるまで無症状のことが多い。主な初発症状として消化管出血 (下血、貧血)、腹痛、嘔吐、腸閉塞、穿孔、体重減少などがある。腸閉塞、穿孔、体重減少で発見された小腸腫瘍は悪性の可能性が高く、小腸の悪性腫瘍は診断時に45 ~ 75%で転移を認め20 ~ 50%の症例は外科的治療の適応外であり、一般に予後が悪い。

上下部消化管内視鏡で原因不明の消化管出血135例を対象とした日本初の小腸用CEによる多施設共同研究によれば、初回CEで発見され確定診断がついた70例中12例 (17.1%) が腫瘍性病変であった [GIST, 良性ポリープ: 各3例, 小腸腺癌: 2例, 悪性リンパ腫, 転移性腫瘍 (腺癌), カルチノイド, 粘膜下腫瘍 (脂肪腫): 各1例]<sup>1)</sup>。また日本初のDBE施行症例多施設集計では、対象1,035症例中144症例 (13.9%) に小腸腫瘍を認めた<sup>2)</sup>。Peutz-Jeghers syndrome (PJS) など診断済みの小腸腫瘍に対する病変評価あるいは治療目的で行った25症例を除く119症例の内訳を、表1に示す。

### 治療に必要な検査と診断



#### 1 小腸用CE

2011年5月現在、PillCam SB2 (ギブン・イメージング, 図1) とEndo Capsule (オリンパス医療システムズ) の小腸用CEが、上部および下部消化管検査 (内視鏡検査を含む)

表 1 DBE適応別の小腸腫瘍診断名の内訳 (n=119)

適 応	診断名	患者数 (%)
小腸腫瘍疑い (n=61)	悪性リンパ腫	24 (39.3)
	GIST	9 (14.8)
	PJS	6 (9.8)
	FAP	6 (9.8)
	小腸癌	6 (9.8)
	転移性腫瘍または他臓器癌浸潤	4 (6.6)
	その他	6 (9.8)
原因不明消化管出血 (n=39)	GIST	17 (43.6)
	転移性腫瘍または他臓器癌浸潤	5 (12.8)
	小腸癌	3 (7.7)
	カルチノイド	3 (7.7)
	血管腫	3 (7.7)
	腺 腫	3 (7.7)
	その他	5 (12.8)
狭窄症状 (n=10)	小腸癌	4 (40.0)
	転移性腫瘍または他臓器癌浸潤	3 (30.0)
	その他	3 (30.0)
その他 (n=9)		

DBE : double-balloon endoscopy, GIST : gastrointestinal stromal tumor, PJS : Peutz-Jeghers syndrome, FAP : familial adenomatous polyposis

(文献 2 : Mitsui K et al, 2009を参照して作成)




図 1 小腸用カプセル内視鏡 PillCam SB2  
(ギブン・イメージング)

を行っても原因が不明の消化管出血患者を対象として保険適用になっている。これらのCEはいずれも11×26mmで、絶食した患者がCEを嚥下すると消化管内を蠕動に伴って進み、一方向で1秒に2回発光すると同時に

写真を撮影し、ほとんどの症例で全小腸の観察が可能である。

ほぼ唯一の偶発症として、CEが消化管の狭窄部位の口側で2週間以上とどまり体外に排泄されない滞留 (retention) がある。したがって、滞留をきたす可能性が高い腹痛、嘔吐、腸閉塞などの消化管狭窄症状を伴う小腸腫瘍疑い患者に対して現時点でCEは禁忌である。

## ② バルーン内視鏡 (balloon assisted endoscopy : BAE)

2003年に世界で初めて開発されたDBE (富士フイルムメディカル, 図 2) とその後開発されたシングルバルーン内視鏡 (オリンパスメディカルシステムズ) を併せてバルーン内視鏡 (balloon assisted endoscopy : BAE) と

## 治療の実際

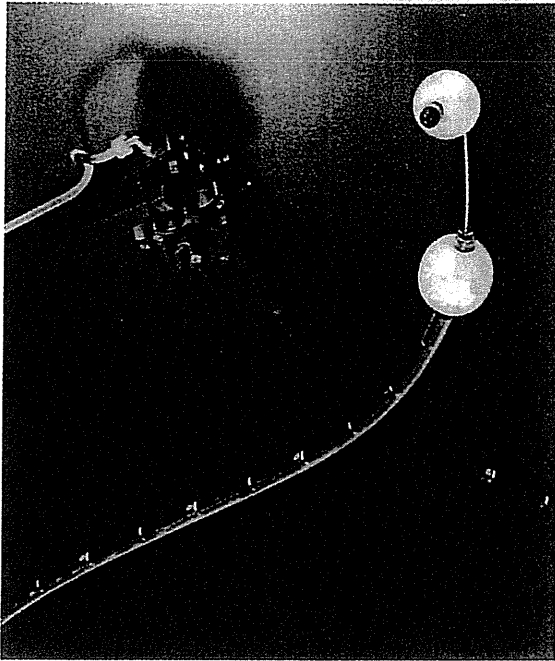
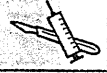

図2 ダブルバルーン内視鏡 EN-450P  
(富士フィルム)

呼ぶ。これらは一度の検査で全小腸を観察することも可能であるが、一般的には病変の存在部位に応じて経口的または経肛門的に小腸へ挿入する。いずれも鉗子孔を備えていることから、生検や内視鏡治療が可能であり、小腸用CEを行った後に診断の確定または治療の目的でDBEを行えば、いずれの検査も保険適用になる。

### ③ マルチスライス (multi-slice) CT (multi-detector row CT : MDCT) ■

MDCTの登場により、一度の検査で撮影可能な範囲が広がり空間分解能に優れた画像が短時間で得られるようになった。通常断面だけでなく冠状断や矢状断、さらには任意断面の再構成まで可能になったため、小腸の腫瘍や壁肥厚、狭窄、リンパ節腫脹や異常血管の存在など消化管外の情報が容易に得られる。小腸疾患に対して最初からMDCTによる腹部dynamic造影CTを行い、もし小腸腫瘍を疑う所見があればBAEによる精査を行うという考え方もある<sup>3)</sup>。

小腸腫瘍の治療は、悪性リンパ腫と出血を伴わない脂肪腫など良性腫瘍の一部を除き、病巣を除去することが原則となる。臨床症状や血液検査などから小腸腫瘍が疑われる場合、狭窄症状を伴わなければ小腸用CEでまず存在診断を行い、経口または経肛門の近いルートから精査治療目的のBAEを行うとよい。腺腫や過誤腫などで内視鏡的に切除可能な病変は内視鏡治療を行い、外科手術が必要なものに対してはBAEで点墨を行うと手術時の助けとなる。腹痛、嘔吐、腸閉塞などの消化管狭窄症状を伴う小腸腫瘍疑い患者に対しては、まずMDCTで病変の存在診断と腫瘍周辺の情報を得たうえで、BAEによる精査を慎重に行い生検による組織診断の後に治療方針を決定する。

消化管出血（下血、貧血）以外に症状がなく、上部・下部消化管内視鏡検査で原因が不明の場合には、たとえ小腸腫瘍の疑いがなくても小腸用CEを行うほうがよい。粘膜下腫瘍の上部に潰瘍やびらんを伴うという特徴的な内視鏡所見を示すGISTの場合、CEのみで診断が可能であり（図3）、すぐに外科手術が行えることもある。CEで小腸腫瘍が疑われても確定診断に至らない場合には、BAEによる精査が必要となる。BAEによる生検で悪性リンパ腫と診断された場合には、免疫学的検査や病期診断を行ったうえで化学療法を考慮する。

## 専門医に紹介するタイミング

小腸用CE、BAE、MDCTは大学病院をはじめとする比較的大規模な医療施設を中心に急速に普及しているが、CE読影やBAEによ

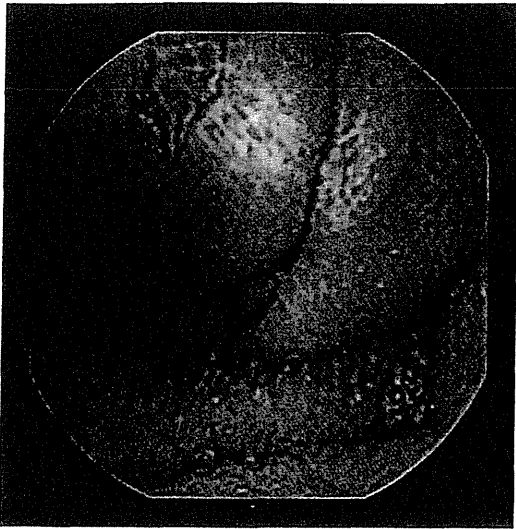


図3 GISTのカプセル内視鏡画像  
潰瘍を伴う小腸粘膜下腫瘍を認める。

る内視鏡治療のエキスパートは、まだ数多くない。したがって小腸腫瘍が疑われるが緊急性がない場合には、まず自施設で血液検査、上部・下部消化管内視鏡検査や腹部超音波検査などを行い、小腸腫瘍が強く疑われた時点で専門医に紹介するとよい。

一方、腹痛、嘔吐などの小腸の閉塞症状を伴う場合や、小腸穿孔の疑い、上部消化管以外からの著明な消化管出血症例は、最初からBAEのエキスパートが所属する専門施設へ紹介することが望ましい。

## 専門医からの

one point

## ワンポイントアドバイス

- ①上部・下部消化管内視鏡検査で原因不明の消化管出血症例は、CEで小腸腫瘍の早期診断ができることがある。
- ②CEとBAEの組合せによって内視鏡的治療が可能な小腸腫瘍がある。
- ③MDCTは小腸腫瘍の存在診断だけでなく質的診断に有効なことがある。
- ④BAEによる生検診断によって小腸腫瘍の治療方針が決定する。

## 文 献

- 1) 中村哲也, 荒川哲男, 後藤秀実 他: 小腸用カプセル内視鏡の日本人における多施設共同研究報告 - 原因不明消化管出血を中心に -. Gastroenterol Endosc 49 : 324-334, 2007
- 2) Mitsui K, Tanaka S, Yamamoto H et al : Role of double-balloon endoscopy in the diagnosis of small-bowel tumors: the first Japanese multicenter study. Gastrointest Endosc 70 : 498-504, 2009
- 3) 矢野智則, 西村直之, 三浦義正 他: II. 診療の進歩 8. 小腸腫瘍 1) 良性. 日内会誌 100 : 102-107, 2011

改訂第3版

# 内視鏡診断のプロセスと 疾患別内視鏡像

監修 田尻 久雄

編集 田中 信治 / 長南 明道 / 武藤 学



下部消化管



日本メディカルセンター

改訂第3版  
内視鏡診断のプロセスと疾患別内視鏡像  
[下部消化管]

---

2005年10月10日 第1版1刷発行  
2007年2月1日 第2版1刷発行  
2010年3月1日 第2版3刷発行  
2011年10月25日 第3版1刷発行

---

監修 田尻 久雄  
編集 田中 信治, 長南 明道, 武藤 学  
発行者 増永 和也  
発行所 株式会社 日本メディカルセンター  
東京都千代田区神田神保町1-64 (神保町協和ビル)  
〒101-0051 TEL 03 (3291) 3901 (代)  
印刷所 三報社印刷株式会社

---

ISBN978-4-88875-242-8

©2011 乱丁・落丁は、お取り替えいたします。

本書に掲載された著作物の複写・転載およびデータベースへの取り込みに関する許諾権は日本メディカルセンターが保有しています。

**JCOPY** <(株)出版者著作権管理機構 委託出版物>

本書の無断複写は著作権法上での例外を除き禁じられています。複写される場合は、そのつど事前に、(株)出版者著作権管理機構(電話 03-3513-6969, FAX 03-3513-6979, e-mail: info@jcopy.or.jp)の許諾を得てください。

## 7. カプセル内視鏡検査 (1) GIVEN

中村哲也, 生沼健司, 寺野 彰

カプセル内視鏡検査とは、カプセル型の小さな内視鏡を絶食した患者が自ら飲み込むことで小腸を中心とする消化管内腔の撮影ができる新しい消化管内視鏡検査である。日本では、上部および下部消化管の検査を行っても原因が不明の消化管出血に対して、Given Imaging社のギブン画像診断システム（図1）が2007年10月1日に保険適用になった。

本稿では、まずカプセル内視鏡のシステムと保険適用・禁忌について解説し、2011年8月時点で最新のカプセル内視鏡 PillCam® SB2 とそれに対応する最新ソフトウェア RAPID Access 6.5 による読影法を含む検査法について述べる。

### ギブン画像診断システムとそのメカニズム

システムは、大きく分けて以下の①～④の四つの機器で構成されている。

① カプセル内視鏡本体（PillCam SB2：図1a）。




図1 ギブン画像診断システム

- a : PillCam SB2 カプセル本体
- b : ホルダに入ったカプセルおよびセンサアレイ, データレコーダ, 装着用ベルト
- c : 専用ワークステーションおよびRAPIDリアルタイム (右端のノートパソコン)
- d : 画像解析画面 (RAPID Access 6.5)



- ② カプセル内視鏡本体から送信された画像データを受信するセンサアレイと、外部記録装置（データレコーダ DR2：図 1b）。
- ③ リアルタイム観察用機器（RAPID；Reporting and Processing of Images and Data リアルタイム：図 1c 右端のノート型パソコン）。
- ④ 患者のデータや撮影された画像を処理し解析する専用コンピュータシステム（RAPID ワークステーション：図 1c）。これには、専用のソフトウェア（RAPID Access 6.5：図 1d）がインストールされている。

また日本では、これら以外にカプセル内視鏡回収キットが付属している。

カプセル内視鏡本体先端の片側にある透明ドームは、小腸内で絨毛と接触することで透明な状態に保たれ、ドームの形は白色 LED（light emitting diodes）から発光される照明光が反射して写り込まないように設計されている。画像センサとして、Given 社は省電力で安価な CMOS（Complementary Metal Oxide Semiconductor）を採用している。カプセル内視鏡本体で撮影された画像データは、腹部の所定位置に貼り付けた 8 個のセンサアレイを介して外部記録装置であるデータレコーダ DR2 に無線送信されるが、その無線には日本の電波法の基準を満たした安全性の高いラジオ波が使用されている。

RAPID ワークステーションの専用ソフトでは、カプセル内視鏡本体からのシグナルの強弱をセンサアレイが感知することによりカプセル内視鏡の体内でのおおよその位置を知ることができる。

## カプセル内視鏡 PillCam SB2 の保険適用・禁忌

保険適用の対象となるのは、内視鏡検査を含む上部および下部消化管検査を行っても原因不明の消化管出血を伴う患者である<sup>1)</sup>。

カプセル内視鏡特有の偶発症として滞留（retention）があり、それは「カプセル内視鏡検査において、カプセルが消化管の狭窄の口側に少なくとも 2 週間以上とどまること」と定義されている<sup>2)</sup>。これに関連して、腹部 X 線検査、腹部超音波検査、病歴や手術歴、臨床所見などで消化管の閉塞、狭窄、瘻孔が認められる、または疑われる患者と、診断確定済みのクローン病患者、放射性腸炎による狭窄が疑われる患者、腹腔内の外科的手術歴があり、小腸検査を含む適切な検査にて同検査実施に問題がないことを確認できない患者では、腸管狭窄によりカプセル内視鏡が滞留するおそれが高いために禁忌とされる。

心臓ペースメーカーまたはほかの電気医療機器が埋め込まれている患者や、嚥下障害を有する患者も禁忌とされる<sup>1)</sup>。

## カプセル内視鏡 PillCam SB2 の検査法

### 1. 検査全体の流れとその担当者（＜ ＞内）<sup>3)</sup>

#### 1) 初診時

- ・適用対象の選別と同意書の取得、検査予約 ＜医師＞
- ・検査の予定、注意事項などの説明 ＜医師または看護師など＞

#### 2) 検査前

- ・検査に必要な機器の確認 ＜医師または看護師など＞

- ・検査前の内服薬中止や前日からの絶食（8時間以上）など <患者>

### 3) 検査当日

- ・検査準備 <医師または看護師など>
- ・カプセル内視鏡の嚥下 <患者：医師または看護師などが立ち会う>
- ・検査機器の取り外しと機器の返却 <患者，医師または看護師など>
- ・外部記録装置からワークステーションへのデータ転送 <医師または看護師など>
- ・検査機器，装置の手入れ <医師または看護師など>

### 4) 画像診断（検査当日または翌日以降）

- ・下見（プレビュー） <医師または看護師など>
- ・詳細検討（レビュー） <医師または看護師など>
- ・報告書（レポート）作成 <医師>
- ・検査データの管理 <医師または看護師など>

### 5) 検査終了後（カプセルが排出された時点を検査終了とする考えもある）

- ・カプセル排出の確認および回収 <患者>
- ・滞留の有無の確認 <医師>
- ・検査結果説明 <医師>
- ・滞留時のマネジメント <医師>

## 2. 検査法

検査当日，8時間以上12時間程度絶食した患者の腹部に8個のセンサアレイを貼り付け，それに接続した外部記録装置をセットする．機器の動作を確認してから，患者にカプセル内視鏡本体を適量の水とともに飲み込ませる．この際，RAPIDリアルタイムによって，カプセルが食道を通過して胃内に入ったことを確認するとよい．患者は，カプセル嚥下2時間後には水分が飲み，4時間後には軽い食事もとれる．検査中に激しい運動をしたり，強い磁気にさらされたりしなければ，患者は自由に行動でき，ほぼふつうの日常生活が行える．

カプセル内視鏡本体は作動開始後1秒に2回発光すると同時に写真撮影を開始し，検査を8時間行った場合1人の患者当たり57,600枚の静止画像（JPEG画像）が撮影できる．カプセル内視鏡で撮影された画像データは，すべて外部記録装置に送信され保存される．カプセル内視鏡本体は排便とともに体外に排出され，使い捨てである．

PillCam SB2では電池寿命が最大15時間程度あるため，外来患者の場合には飲み込んだ7～8時間後にRAPIDリアルタイムの画像を観察して大腸の画像が確認できれば検査終了とするとよい（全小腸をカプセルが通過し，滞留の可能性がほとんどないと考えられるため）．

外部記録装置に保存された静止画像データはRAPIDワークステーションに転送され，RAPID Access 6.5によって，特殊フォーマットのビデオ画像に変換される．検査当日または翌日以降に，ワークステーションのビデオ画面で画像を動画として解析し，最終的に医師がレポートを作成する．

## 3. RAPID Access 6.5による画像診断

カプセル内視鏡検査では，画像診断（読影）がもっとも重要である．本稿では，ギブン

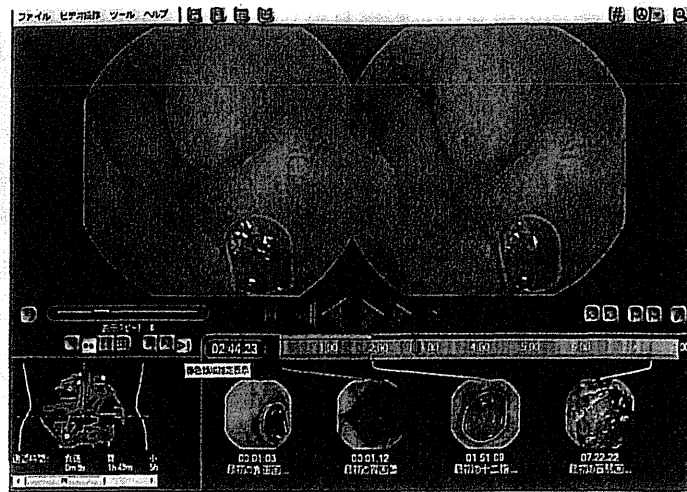


図2 赤色領域表示画面  
画面中央付近に小さな発赤が確認できる。

画像診断システムの PillCam SB2 および RAPID Access 6.5 を使用した場合の方法について紹介する。

画像診断は、プレビュー→レビュー→レポート作成の順で行うのが基本的な流れである。

#### 1) プレビュー（下見）

オートマチックモードでクイックビューを行うと、数分程度で撮影画像全体を下見できる。最初の胃画像、十二指腸画像、大腸画像などのランドマークを設定すると、胃は水色、小腸は茶色、大腸は黄土色に色分けされた体内での位置表示が示され、胃の通過時間と小腸の通過時間も自動的に計算される（図2左下）。その後、赤色領域推定表示（suspected blood indicator；SBI）で小腸出血の可能性がある部位を調べる（図2）。赤色領域推定表示とは、小腸内腔の平均色より赤い部位をコンピュータが示してくれるCAD（computer aided diagnosis）の一つで、偽陰性率が比較的低いため小腸の出血部位を手早く発見できる便利な機能である。

#### 2) レビュー（詳細検討）

プレビューだけで何も異常が見つからなくても、必ずレビューを行う必要がある。経験や技量に応じて2画面表示（図2）あるいは4画面表示にして、オートマチックモードあるいはマニュアルモードでの動画を詳細に検討していく。

RAPID Access 6.5 では、小腸用カプセル内視鏡のために設定された分光内視鏡画像システム（Flexible spectral Imaging Color Enhancement；FICE 1~3）が新たに搭載され、より微細な所見が拾い上げられるようになった（図3）<sup>4)</sup>。さらに画質調整機能も備わり、画像のシャープさや明るさを調整して読影しやすくすることも可能である。またモザイクビュー画面が追加され、連続した18画面あるいは24画面の画像（図4）を一度に見ることができるようになった。有意な所見あるいは判断困難な所見があれば、その静止画像をサムネイル（thumbnail、縮小表示）としてキャプチャ（保存）し、必要に応じてそのコメントを記入する。これまでどおりRAPIDアトラス（図5、6）が標準装備されていて、海外で診断された代表的なカプセル内視鏡画像と比較することができる（図6）。なお、それぞれのアトラス画像には、カプセル内視鏡検査のレポート用に作成された標準用語集であるCEST（capsule endoscopy structured terminology）<sup>5)</sup>での説明も表示されるようになって

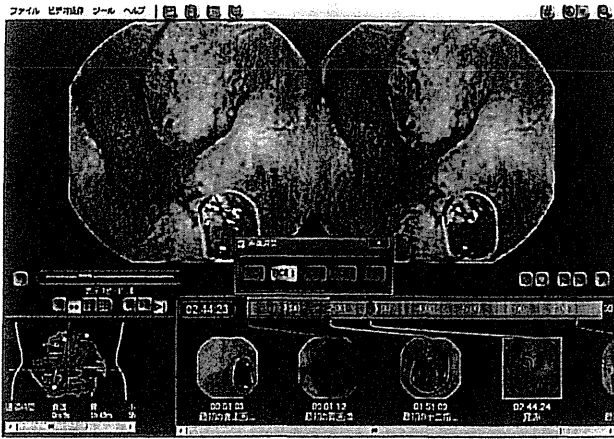


図3 FICE1 (波長: R 535 nm, G 540 nm, B 535 nm) 表示画面  
図2で確認された発赤がより明瞭に観察される。

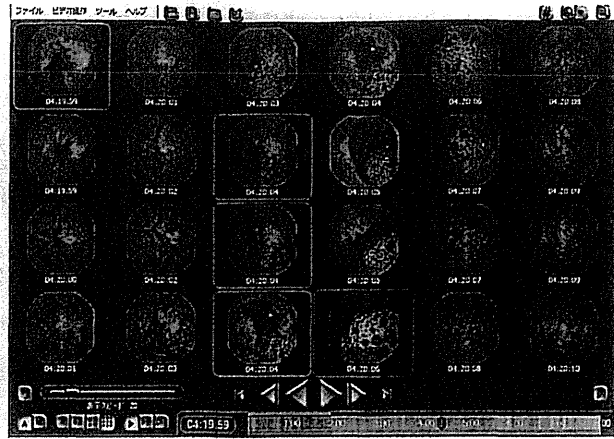


図4 モザイクビュー画面 (24 画面表示)

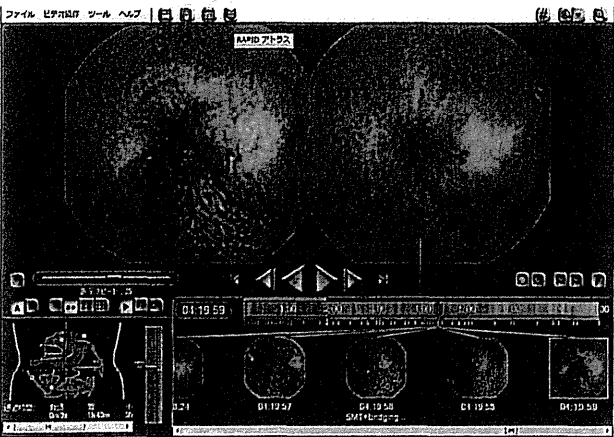


図5 カプセル内視鏡により発見された小腸粘膜下腫瘍

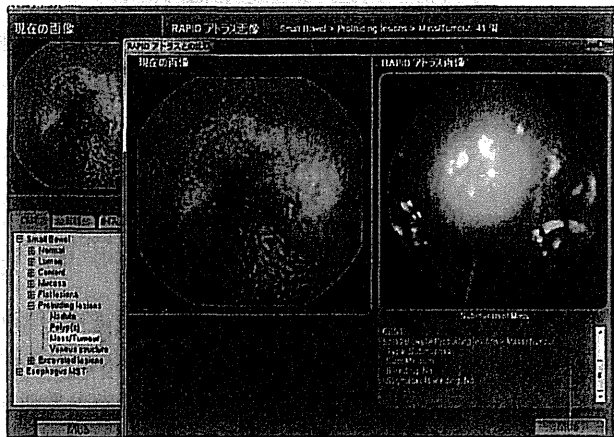


図6 RAPID アトラスとの対比  
類似した画像を選択すると CEST (capsule endoscopy structured terminology) による説明が表示される。

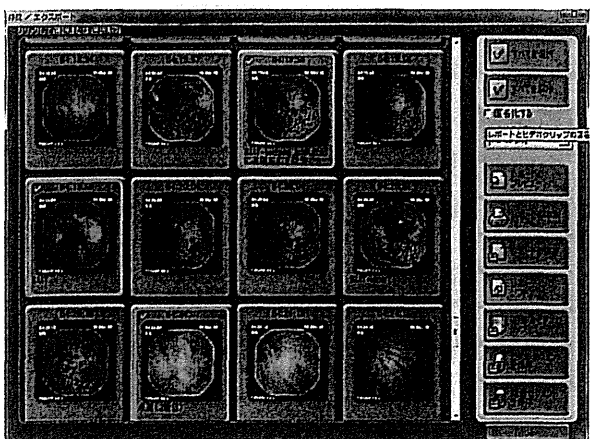


図7 レポート作成/エクスポート画面  
レポートに添付する画像を選択する。




図8 カプセル内視鏡レポートのプレビュー画面

いる (図 6).

### 3) レポート (報告書) 作成

レビューによって必要十分なサムネイルが保存された後, 患者情報や所見のまとめ, 診断の概要や次に推奨する追加処置などについてのコメントを記載する. 保存したサムネイルからレポートに表示する画像を選び出し (図 7), レポートを完成させる (図 8).

## おわりに

2007年10月1日に日本で初めて保険適用になった小腸用カプセル内視鏡, ギブン画像診断システムについて, そのシステムと保険適用・禁忌について解説し, 2011年4月時点で最新のカプセル内視鏡 PillCam SB2 とそれに対応する最新ソフトウェア RAPID Access 6.5 による検査法を紹介した.

カプセル内視鏡はハード, ソフトともに日進月歩で, 日本でもまもなく大腸用カプセル内視鏡も保険適用となる可能性が高い. 今後, カプセル内視鏡の検査法や読影法は急速に進歩していく可能性が高く, カプセル内視鏡検査に従事する医療関係者は, 学会やセミナーなどを通じて新しい知識を得るように努力することが望ましい.

### 文 献

- 1) ギブン画像診断システム (医療機器承認番号 21900BZY00045000) 添付文書. 2007
- 2) Cave D, Legnani P, de Franchis R, et al: ICCE consensus for capsule retention. *Endoscopy* 2005; 37: 1065-1067
- 3) 中村哲也, 生沼健司: 小腸用カプセル内視鏡の検査方法. 寺野 彰 監修, 榎 信廣, 中村哲也 編: カプセル内視鏡スタンダードテキスト. 6-10, 南江堂, 東京, 2010
- 4) 中村哲也, 高橋 遼: カプセル内視鏡 FICE に関して—カプセル内視鏡への FICE の応用. 寺野 彰 監修, 後藤秀実, 中村哲也, 山本博徳 編: カプセル内視鏡 FICE 症例画像集. 2-5, ギブン・イメージング株式会社, 東京, 2011
- 5) Korman LY, Delvaux M, Gay G, et al: Capsule endoscopy structured terminology (CEST): proposal of a standardized and structured terminology for reporting capsule endoscopy procedures. *Endoscopy* 2005; 37: 951-959

画像と流れで理解できる

# Visual 小腸疾患

# 診療マニュアル

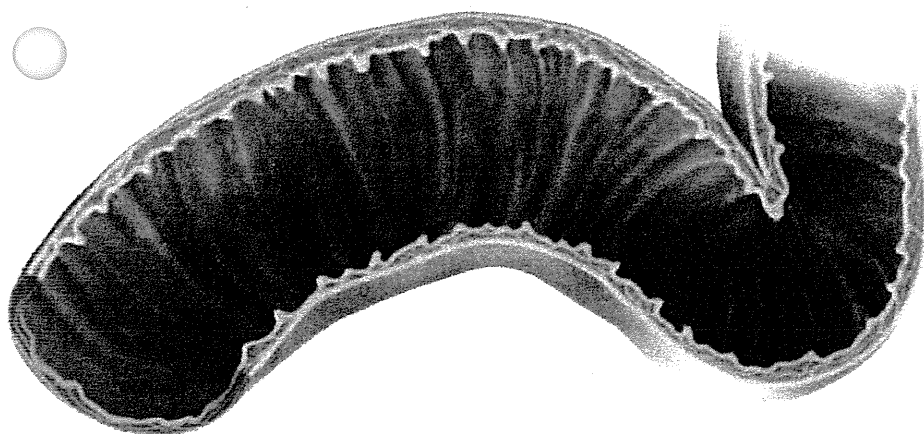
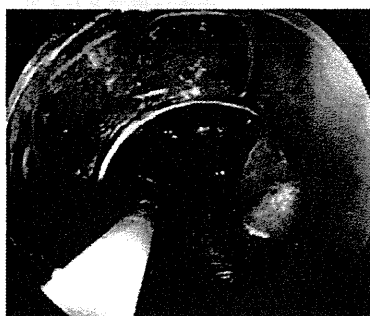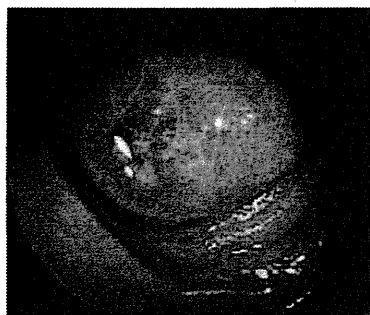
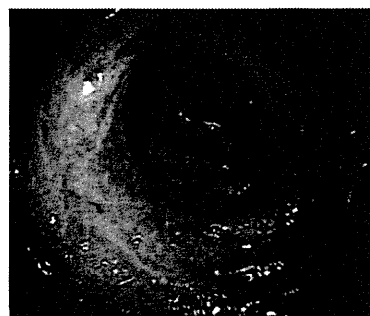
● 診療のポイントとコツ

監修 山本 博徳 自治医科大学光学医療センター 教授

編集 山本 博徳 自治医科大学光学医療センター 教授

砂田圭二郎 自治医科大学光学医療センター 講師

矢野 智則 自治医科大学光学医療センター



MEDICAL VIEW

画像と流れで理解できる  
Visual 小腸疾患診療マニュアル 診療のポイントとコツ

2011年11月1日 第1版第1刷発行

■監修 山本博徳 やまもと ひろのり

■編集 山本博徳 やまもと ひろのり  
砂田圭二郎 すなだ けいじろう  
矢野智則 やの ともり

■発行者 浅原実郎

■発行所 株式会社メジカルビュー社  
〒162-0845 東京都新宿区市谷本村町2-30  
電話 03(5228)2050(代表)  
ホームページ <http://www.medicalview.co.jp/>

営業部 FAX 03(5228)2059  
E-mail [eigy@medicalview.co.jp](mailto:eigy@medicalview.co.jp)

編集部 FAX 03(5228)2062  
E-mail [ed@medicalview.co.jp](mailto:ed@medicalview.co.jp)

■印刷所 株式会社廣済堂

ISBN978-4-7583-1171-7 C3047

©MEDICAL VIEW, 2011. Printed in Japan

・本書に掲載された著作物の複写・複製・転載・翻訳・データベースへの取り込みおよび送信(送信可能化権を含む)・上映・譲渡に関する許諾権は、(株)メジカルビュー社が保有しています。

・JCOPY(社)出版者著作権管理機構 委託出版物)

本書の無断複写は著作権法上での例外を除き禁じられています。複写される場合は、そのつど事前に、(株)出版者著作権管理機構(電話 03-3513-6969, FAX 03-3513-6979, e-mail: [info@jcopy.or.jp](mailto:info@jcopy.or.jp))の許諾を得てください。

・本書をコピー、スキャン、デジタルデータ化するなどの複製を無許諾で行う行為は、著作権法上での限られた例外(「私的使用のための複製」など)を除き禁じられています。大学、病院、企業などにおいて、研究活動、診察を含み業務上使用する目的で上記の行為を行うことは私的使用には該当せず違法です。また私的使用のためであっても、代行業者等の第三者に依頼して上記の行為を行うことは違法となります。

# カプセル内視鏡検査

獨協医科大学医療情報センター 中村 哲也

獨協医科大学消化器内科 生沼 健司

獨協学園理事長 寺野 彰

専門医  
からの

## ワンポイントアドバイス

- 2011年6月現在, オリンパスメディカルシステムズ株式会社製(図1), およびギブン・イメージング株式会社製(図2)の小腸用カプセル内視鏡が使用可能である。
- カプセル内視鏡では所見の拾い上げとそれらの解釈(読影)が重要で, 使用する機器やソフトウェアに慣れる必要がある。
- カプセル内視鏡のみで確定診断に至ることは比較的少なく, 症例によってはバルーン内視鏡による病理組織検査が必要になる。
- カプセル内視鏡によって存在診断と部位の推定を行った後にバルーン内視鏡や造影CT検査などを行うと, より短いステップでの小腸病変の診断が可能になる。

## 小腸用カプセル内視鏡のシステムと検査の基本的原理

小腸用カプセル内視鏡システムは, 大きく分けて①~④の4つの機器で構成されている。

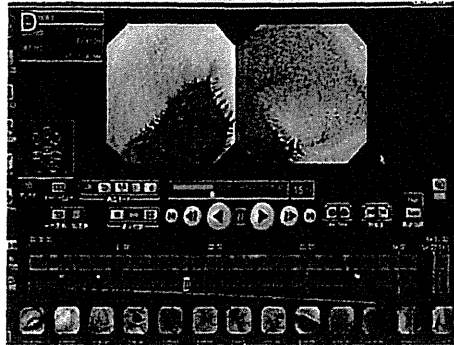
- ①カプセル内視鏡本体(EndoCapsule EC Type1: 図1A, PillCam SB2: 図2A)。
- ②カプセル内視鏡本体から送信された画像データを受信するアンテナユニット(図1B), センサレイ(図2B)と, 外部記憶装置(受信装置RE-1: 図1B左, データレコーダDR2: 図2B左)。
- ③リアルタイム観察用機器(リアルタイムビューワーVE-1: 図1B右とC右下, RAPID; Reporting and Processing of Images and Data リアルタイム: 図2C右)。
- ④患者のデータや撮影された画像を処理し解析する専用コンピュータシステム(オリンパスワークステーションWS-1: 図1C, RAPIDワークステーション: 図2C)。これらには, それ

ぞれ専用のソフトウェア(オリンパス画像解析ソフト: 図1D, RAPID Access 6.5: 図2D)がインストールされている。

両社とも, これら以外にカプセル内視鏡回収キットが付属している。

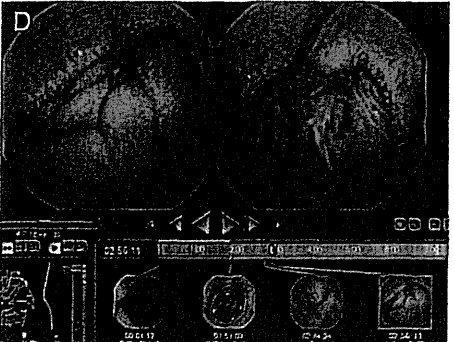


カプセル内視鏡本体先端の透明ドームは, 白色LED(Light Emitting Diodes)から発光される照明光が反射して写り込まないように設計されており, さらに小腸内で絨毛と接触することで透明な状態に保たれる。画像センサとして, オリンパスは画像が鮮明なCCD(charge-coupled device)を, ギブンは省電力で安価なCMOS(Complementary Metal Oxide Semiconductor)を載せている。カプセル内視鏡本体で撮影された画像データ(毎秒2枚)は, 腹部体表の所定の位置(図3: ギブン・イメージング<オリンパスもほぼ同部位>)に貼付した





**図1** オリンパスカプセル内視鏡システム

A : EndoCapsule 本体。 B : レシーバー (左上), リアルタイムビューアー (右上), アンテナ (下)。  
C : 専用ワークステーション。 D : 画像解析画面。



**図2** ギブン画像診断システム

A : PillCam SB2 カプセル本体。 B : ホルダに入ったカプセルおよびセンサアレイ, データレコーダ, 装着用ベルト。 C : 専用ワークステーションおよびRAPID リアルタイム (右端のノートパソコン)。 D : 画像解析画面 (RAPID Access 6.5)

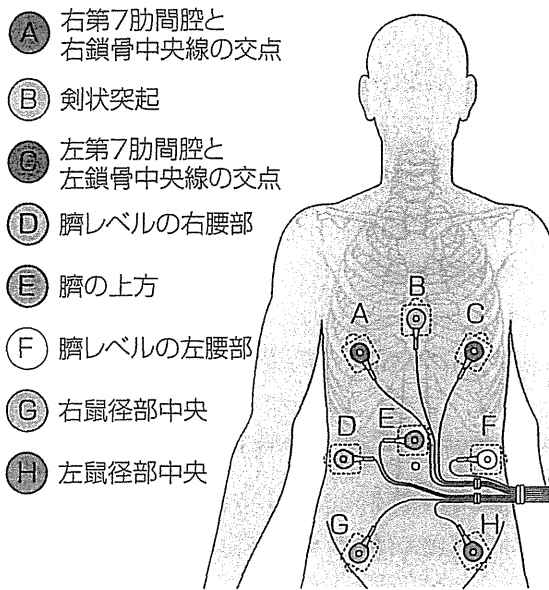


図3 カプセル内視鏡小腸検査センサアレイ取付ガイド(ギブン・イメージング)

センサアレイは、指定の場所に正確に貼付することが望ましい。カプセル内視鏡に近い3個のセンサアレイで体内の位置を表示するため、センサアレイが破損している時や貼付位置を間違えた場合には正確な位置表示ができない点に注意が必要である。

センサアレイ(アンテナユニット)を介して外部記録装置に安全性の高いラジオ波で無線送信される。患者は強い磁場が発生するところ(MRI

の近くなど)以外は、特に活動の制限はない。

RAPIDソフトウェアでは、カプセル内視鏡本体からのシグナルの強弱をセンサアレイが感知することによりカプセル内視鏡の体内でのおよその位置(二次元)を示す(オリンパスの場合はカプセルに最も近いアンテナが表示される)。またRAPIDリアルタイムやリアルタイムビューアーを使用すれば、その時点での消化管内の画像を確認することができる。

カプセル内視鏡は、消化管出血があり上部および下部消化管の検査で出血源が不明の患者に対して、できれば出血が止まらないうちに検査を行うことが望ましい。現時点では、滞留(p.58)をきたす可能性の高い消化管狭窄がある患者や、腸閉塞の患者に対しては検査を行わない方が良い。カプセル内視鏡は患者が嚥下するだけで消化管内腔の画像を撮影できるため、他の検査に比べてきわめて侵襲が低い一方、現在の機種では組織診断や治療ができないという限界がある。

前処置については定まったものはないが、消化管内の泡を消すために上部消化管内視鏡と同様にジメチコンを使用する方が良い。

## 検査の手順

小腸用カプセル内視鏡検査のおおまかな流れは、以下の通りである<sup>1)</sup>。

1. 検査前日より8時間以上12時間程度絶食し、当日の朝、患者の腹部体表に8個のアンテナまたはセンサアレイを貼付し、それに接続した外部記録装置をセットする。必ず機器の動作を確認してから、適量の水とともにカプセル内視鏡本体を飲み込ませる。この際、リアルタイムビューアーあるいはRAPIDリアルタイムを用いれば、カプセルが食道を通過して胃内に入ったか、さらに十二指腸に入ったか否かなど

を確認することができる。

2. 患者は、カプセル嚥下2時間後には水分が飲め、4時間後には軽い食事も摂れる。検査中に貼付したアンテナまたはセンサアレイが取れるような激しい運動をしたり、MRIに近寄るなど強い磁気にさらされたりしなければ、患者は行動に制限がなく、ほぼ普通の日常生活が行える。カプセル内視鏡で撮影された画像データは、すべて外部記録装置に送信され保存される。カプセル内視鏡本体は排便とともに体外に排出され、使い捨てである。

3. カプセル内視鏡を嚥下した7～8時間後にリアルタイムビューあるいはRAPIDリアルタイムの画像を観察し、大腸内であることが確認できれば検査終了として良い(全小腸をカプセルが通過し、滞留の可能性がほとんどなくなったため)。
4. 外部記録装置に保存された静止画像デー

タはワークステーションに転送し、画像解析用ソフトウェアによって、特殊フォーマットのビデオ画像に変換される。検査当日または翌日以降に、ワークステーションのビデオ画面で画像を動画あるいは静止画として読影し、最終的に医師がレポートを作成する。

## III 読影法とコツ

カプセル内視鏡検査では、撮影された画像の読影が最も重要である。本稿では、ギブン画像診断システムのPillCam SB2およびRAPID Access 6.5を使用した際の読影法について紹介する。

読影は、①プレビュー、②レビュー、③レポート作成の順で行うのが基本的な流れである。

### ● プレビュー(下見)

まず、オートマチックモードでのクイックビュー(図4)で撮影画像全体を数分で下見する。最初の胃画像、十二指腸画像、盲腸画像などのランドマーク(図5)を設定すると、胃は水色、小腸は茶色、大腸は黄土色に色分けされた体内での位置表示が示され、胃の通過時間と小

腸の通過時間も自動的に計算される(図6左下)。

次に赤色領域推定表示(suspected blood indicator; SBI)で、小腸出血の可能性がある部位を調べる(図6)。赤色領域推定表示とは、小腸内腔の平均色より赤い部位をコンピュータが示してくれるCAD(computer aided diagnosis)の一つで偽陰性率が比較的低いため、顕性出血の診断の際には非常に役に立つ。

### ● レビュー(詳細検討)

プレビューだけで何も異常がみつからなくても、必ずレビューを行う必要がある。

まず、レビューの前に画質調整機能を用いてシャープネスや明るさおよび色調の調節を行う(図7)。またRAPID Access 6.5では富士フイ

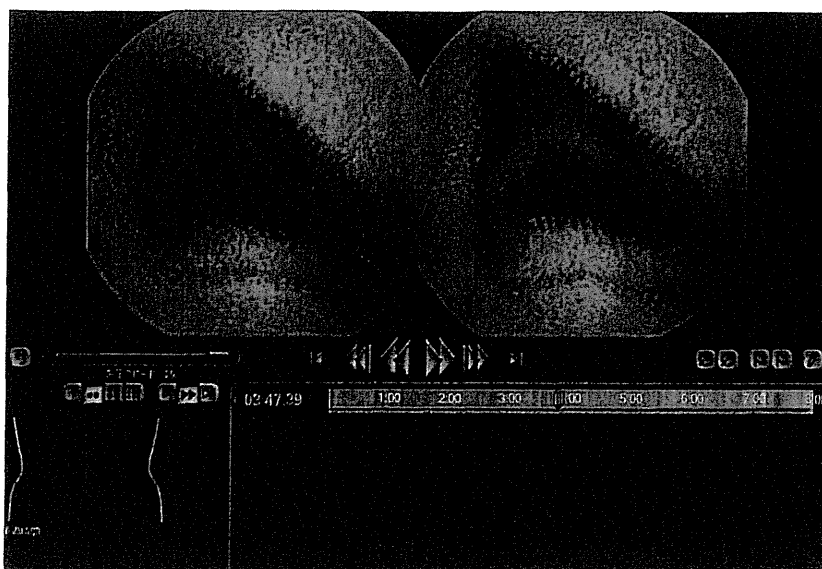
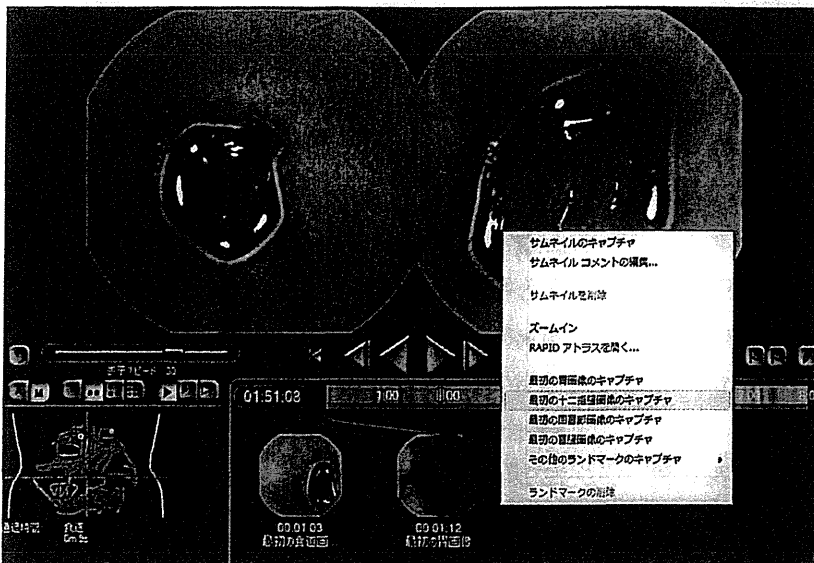


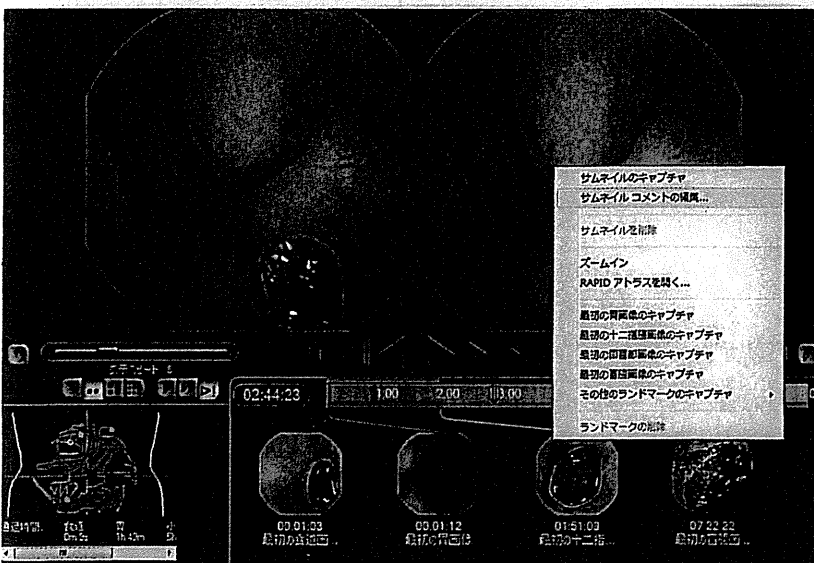
図4 クイックビュー画面

オートマチックモードでのクイックビューで、撮影画像全体を数分で下見する。その際にどの時点で食道から胃に入ったか、胃から十二指腸に入ったか、出血があるか否かなどをメモしておくが良い。



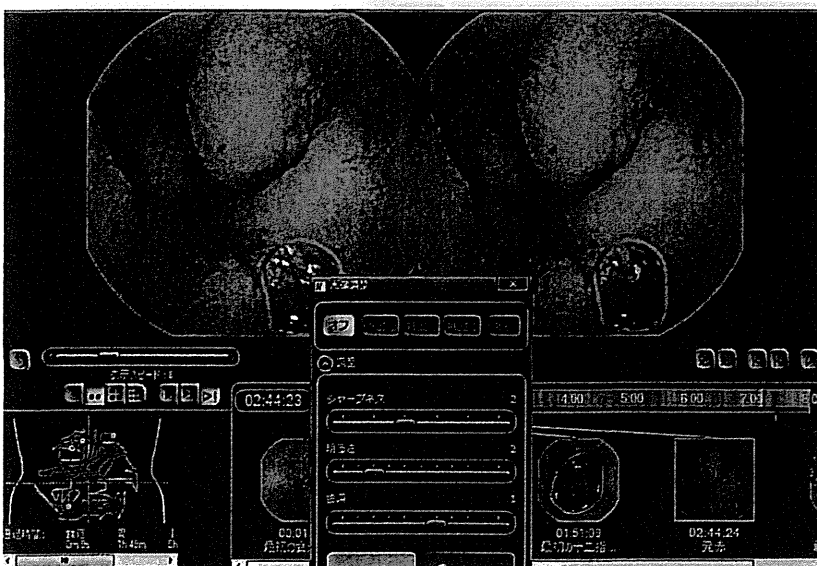【図5】 ランドマークの設定

最初の胃画像、十二指腸画像、盲腸画像が基本のランドマークであるが、その他のランドマークも可能な限りキャプチャ(設定)しておくことで役に立つことが多い。



【図6】 赤色領域表示機能(SBI)

赤色領域推定表示機能は、小腸内腔の平均色より赤い部位をコンピュータが示してくれるCAD (computer aided diagnosis) の一つで、顕性出血の診断の際には非常に役に立つ。その一方、画面中央に泡が存在する場合にはしばしば偽陽性となる点にも注意が必要である。



【図7】 画質調節機能

画面のシャープネス、明るさ、色調を自由に調節できて便利だが、読影の度に調整することはあまりお勧めできない。