

に推測することしかできず、厳密な範囲診断は困難であることが多い。一方で、NBIにて観察を行うと、病変は brownish area (茶褐色調領域) としてより明瞭に認識され、存在診断が容易になる。しかし、病変の境界に関しては、NBI に拡大観察を併用し注意深く観察したとしても、やはり限界があり、部分的に境界が明瞭に見える場合もあるが、簡便に厳密な範囲診断をすることはできない。一方で、ヨード染色を行うと、食道表在癌は境界明瞭な不染帯として認識され、周囲の非腫瘍粘膜との境界が明らかとなる。また、NBI で認識した範囲より広いヨード不染帯となることも経験される。このように、現時点では食道表在癌の範囲診断に関してはヨード染色が最も有用かつ簡便な方法である。さらにヨード染色後に数分待っていると、癌部はピンク色に観察され、これをピンクカラーサイン (pink color sign) と呼んでいる。炎症で扁平上皮の上層が剝離された場合にも観察されるが、境界明瞭な領域として認められた場合には、癌に特徴的な所見と考えられている。これはヨード染色直後であっても sodium thiosulfate hydrate を撒布すると、瞬時にピンクカラーサインを観察することができる。このピンクカラーサインを用いると、主病変周囲の小さなまだら不染と主病変との色調の違いが明瞭になり、さらに詳細な範囲診断が可能となる。

■ B. 症例提示

胸部下部食道の右後壁～左壁に及ぶ約 2/3 周性の食道表在癌 (SCC) で、通常観察では発赤としてかろうじて認識できる程度であり、範囲診断は困難であった (図 5a)。NBI では同部位が比較的境界明瞭な brownish area として認識された。ただし、病変の口側は境界明瞭であったが、病変の左壁側の範囲を追うことはできない (図 5b)。ヨード染色を行うと、病変は境界明瞭な不染帯として認識され、NBI で認識困難であった部位を含めて、病変の範囲が容易か

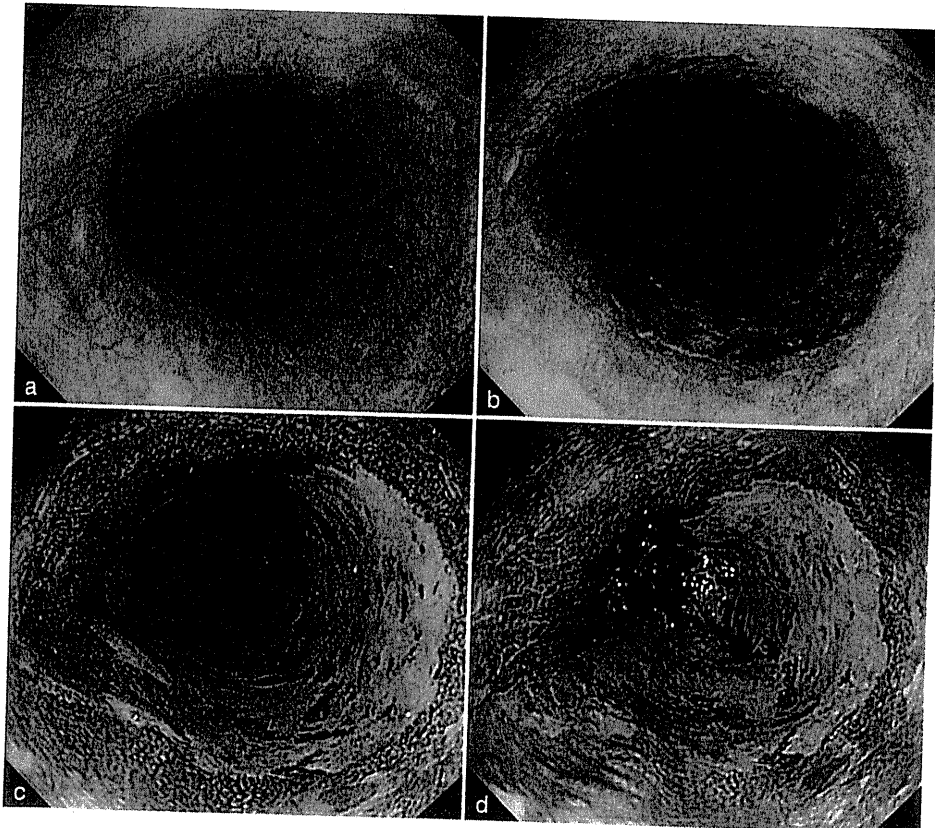


図 5 症例：食道表在癌 (SCC)

つ明瞭に認識できた(図 5c). sodium thiosulfate hydrate を撒布すると、ピンクカラーサインとして認識され、ヨード染色同様に病変の範囲が明瞭となった(図 5d).

■ C. 今後の展望

NBI は通常観察と比べて、食道表在癌の検出については明らかに有用であるが、厳密に病変の範囲を診断する点では限界があり、依然としてヨード染色が不可欠である。最近では周在性の広い病変に対する内視鏡的粘膜下層剥離術(endoscopic submucosal dissection : ESD)を行う機会も増えており、正確な範囲診断に基づき、確実に無駄なく病巣を切除し、広範な切除による術後狭窄を回避することが重要となってきた。常に次に行うべき治療法とその合併症を念頭において、正確に範囲診断をするように心がけるべきである。

参考文献

- 1) 井上晴洋ほか：[食道]こだわりの境界診断と ESD —ピンクカラーサインとシルバーメタリックサイン—。消化器内視鏡 18 : 171-178, 2006
- 2) 浅田由喜ほか：食道病変：色素内視鏡による鑑別診断— NBI との対比および併用の有用性—。消化器内視鏡 18 : 1842-1848, 2006

1) 色素撒布のコツ

当院(国立がん研究センター中央病院)では、食道にヨード液(1.5~3%)を撒布する際には、撒布チューブを使用している。シリンジを用いて直接ヨード液を注入すると、染まりむらができてしまうことが多い。撒布チューブを少し出した状態でスコープを抜去していき、食道胃接合部から胸部上部食道まで撒布する(目安は門歯より約 20 cm)。その際、送気し続けながら管腔を拡張させ、肛門側よりスコープを抜去しながら、食道壁が均一に染色されているか確認しつつ施行する。ヨード撒布直後に水洗を行うことで余分なヨードを落とし、クリアな画像を得ることができる。しかしながら、ヨード染色には胸焼けや胸痛、嘔気といった副作用があり、頸部・胸部上部食道にヨード液を撒布するとむせ込む可能性があるので十分注意する必要がある。最後にチオ硫酸ナトリウム(sodium thiosulfate hydrate)で中和することで胸焼けを軽減できる。

Barrett 食道癌に対しては、初めにインジゴカルミンを撒布し、その後にヨード染色を行うのがよい。これは病変の肛門側の扁平上皮癌を確認することが主目的であるが、ヨードは一度染色したら落とせないが、インジゴカルミンは水洗にて容易に除去できるからである。

4 内視鏡治療適応

■ A. 食道癌診断・治療ガイドラインの定義

「食道癌診断・治療ガイドライン」では、内視鏡治療の絶対的適応は、「壁深達度 EP ないし LPM と診断され、かつ周在性 2/3 以下のもの」、相対的適応は「臨床的にリンパ節転移がない症例で、壁深達度 MM, SM1 と診断したもの、あるいは EP, LPM で周在性 2/3 以上のもの」と定義されている(図 11)。これは、他の消化管癌と同様に、リンパ節転移のリスクにより規定されており、壁深達度が粘膜層(T1a)のうち EP, LPM 病変では、リンパ節転移はきわめてまれであり、内視鏡治療による局所切除で十分な根治性が得られる。また、周在性は、食道という狭い管腔臓器の解剖学的特徴から、粘膜切除が全周に及ぶ場合、瘢痕狭窄の発生が予測されるため、周在性 2/3 以下の病変を適応としている(図 12)。

■ B. T1a-MM/T1b-SM1 への適応

T1a-MM/T1b-SM1 のリンパ節転移は、9.3%/19.6% と報告されており、局所治療のみの内視鏡治療では根治性が確保できない。さらに、SM2-3 になると約 50% にリンパ節転移を認めることから、化学放射線治療(CRT)や手術が必要となる。それゆえ、MM/SM1 病変は内視鏡治療の絶対的適応とはならないが、その低侵襲性から手術拒否例や併存疾患のため手術・CRT が適応できない症例などでは、画像診断上リンパ節転移が認められないことを条件に相対的適応とされている。

近年では、内視鏡的粘膜切除術(endoscopic mucosal resection: EMR)だけでなく、内視鏡的粘膜下層剥離術(endoscopic submucosal dissection: ESD)が食道にも適応されるようになり、一括切除による正確な病理診断が可能となった。通常内視鏡による深達度診断の正診率は、EP/LPM: 94%, MM/SM1: 74%, SM2-3: 74%, 食道表在癌全体で 85% と報告されており、当然深達度診断が困難な場合もある。そのため、最近では MM/SM1 と診断された病変に対しても、診断的な EMR/ESD が施行されることが増えており、病理結果を確認してから追

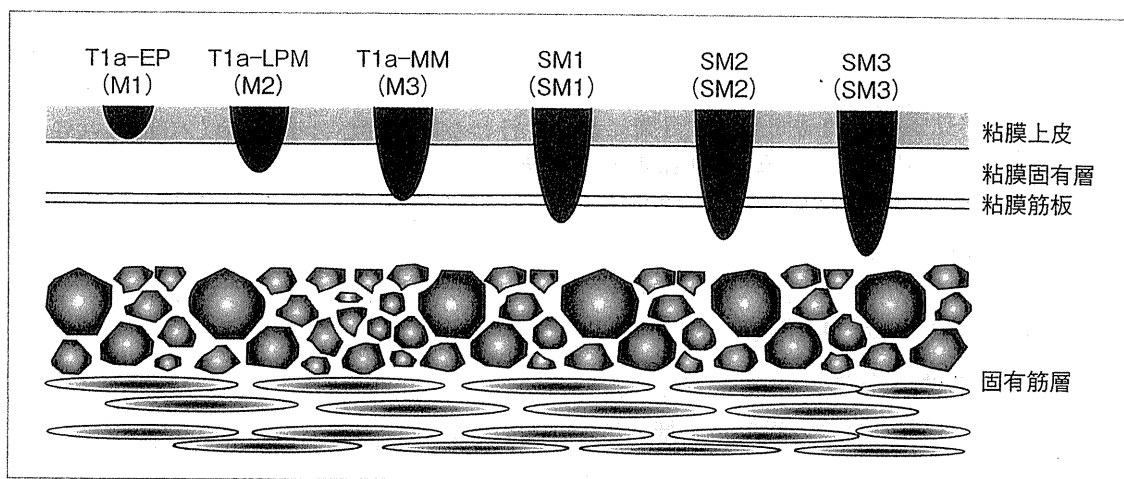


図 11 食道表在癌の深達度亜分類

【日本食道学会(編): 食道癌診断・治療ガイドライン, 2007年4月版, 金原出版, 東京, p78, 2007より引用】

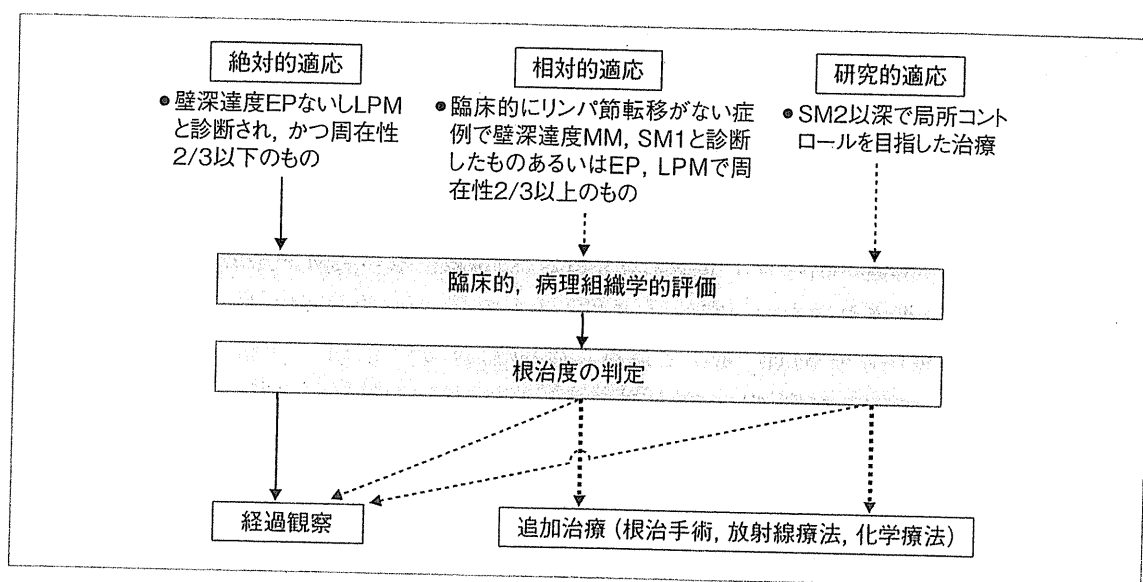


図 12 内視鏡的切除の適応

〔日本食道学会(編): 食道癌診断・治療ガイドライン, 2007年4月版, 金原出版, 東京, p10, 2007より引用〕

追加治療の必要性を検討する場合も多くなってきた。MM/SM1 病変のうち、INF β/γ , ly/v, 低分化型癌の各要素がすべて陰性だった症例はリンパ節転移率 4.2% だったため、これに該当する病変に対しての食道 EMR/ESD の拡大が図られている。実際に、EMR が施行された pMM-SM1 の症例では、5 年生存率が 96.3% であり、EMR が施行された pMM の症例のみでは cause-specific の 5 年生存率は 95%、ESD が施行された pMM-SM2 の症例では cause-specific の 5 年生存率は 85% と報告されている。しかしながら、MM-SM2 病変に対する EMR/ESD 後の食道癌自体による死亡例も報告されており、今後のさらなる症例集積と解析が必要である。

■ C. 治療後狭窄

切除の周在性が 3/4 以上となった場合、治療後狭窄が必発である。切除を 3/4 周性より小さくするためには、食道癌自体の周在性は 2/3 程度までとされる。また、長軸方向に 3 cm 以上の切除でも、狭窄が発生しやすいことが判明している。狭窄が発生した場合は、頻回のバルーン拡張術を数週間～数ヵ月間にわたり行わなければならない、著しく患者の QOL を低下させる。最近では、食道 ESD 潰瘍底にステロイドを局注する方法や長期間(2 ヶ月程度)ステロイドを内服する方法などが注目を集めており、狭窄を予防できる可能性があるが、今後のさらなる検討が必要である。

■ D. EMR か、ESD か？

2008 年 4 月に食道 ESD が保険収載された。しかしながら、その普及や技術の確立に先んじた感は否めない。当然、一括切除による正確な病理診断が理想的であるが、食道 ESD はきわめて技術的難易度が高く、偶発症の発生率も高く、施行できる施設や術者は限られている。一方、20 mm 以下の病変への EMR は広く施行され、80～100% の一括切除率である。また、年齢やパフォーマンスステータス(PS)、併存疾患などから EMR を選択する場合もある。一

一括切除は分割切除より局所再発の危険性が低いと報告されているが、適切な経過観察がされれば、局所再発は内視鏡的に制御可能であることが多く、一括切除と分割切除の間で生存率に有意差は認められていない。すなわち、ESD に固執しすぎず、患者の状態や施行医のレベルなどを考慮し、現時点では、状況によっては EMR による分割切除も許容されるものと考えられる。しかしながら、一括切除の有意性は明らかであるため、今後のデバイス、手技の開発が望まれる。

E. 今後の展望

食道癌では、その臓器特性から手術侵襲がきわめて大きく、CRT においても重篤な副作用が存在するため、将来的に内視鏡治療の適応が拡大されていく傾向にある。しかしながら、壁深達度 MM-SM2 の病変において、内視鏡治療後のリンパ節転移や遠隔転移による原病死が報告されており、慎重に治療適応を見極める必要がある。

参考文献

- 1) 日本食道学会(編)：食道癌診断・治療ガイドライン，2007年4月版，金原出版，東京，2007
- 2) 小山恒男ほか：転移のあった m3・sm1 食道癌の特徴。胃と腸 37：71-74, 2002
- 3) 門馬久美子ほか：食道表在癌の深達度診断を誤った要因—内視鏡の立場から。胃と腸 39：889-900, 2004
- 4) Katada C, et al : Esophageal stenosis after endoscopic mucosal resection of superficial esophageal lesions. *Gastrointest Endosc* 57 : 165-169, 2003
- 5) Ono S, et al : Long-term outcomes of endoscopic submucosal dissection for superficial esophageal squamous cell neoplasms. *Gastrointest Endosc* 70 : 860-866, 2009
- 6) Katada C, et al : Clinical outcome after endoscopic mucosal resection for esophageal squamous cell carcinoma invading the muscularis mucosae—a multicenter retrospective cohort study. *Endoscopy* 39 : 779-783, 2007
- 7) 門馬久美子ほか：食道扁平上皮癌に対する EMR と ESD の使い分け。胃と腸 44 : 325-334, 2009

5 NBI分類

食道病変の質的診断において、表層の微小血管の評価が重要である。最も表層の微小血管は上皮基底層から乳頭状に切れ上がった組織内に存在する。傍基底層や基底層の組織構造の変化に伴って、この微小血管の形態も変化するため、組織学的構造異型を反映すると考えられている。

この扁平上皮乳頭内血管の径は約 7 μm であり、その詳細な形態的变化をとらえるためには拡大観察が必須である。狭帯域光観察(narrow band imaging : NBI)システムは、照射光をヘモグロビンに吸収されやすい 415 nm と 540 nm の 2 つの波長を中心に狭帯域化することにより、血管の視認性を向上させ、通常光に比し微小血管の観察に優れている。

A. 食道微小血管パターン分類

上皮内乳頭血管ループ(intra-epithelial papillary capillary loop : IPCL)を評価した井上分類と NBI と異なる画像強調技術である Flexible intelligent color enhancement (FICE) で微小血管をとらえた有馬分類の 2 つがある。そして、これらの分類は質的診断(鑑別)だけでなく、治療方針決定に重要な癌壁深達度診断の一助となる。

目指せエキスパート！ — 症例から学ぶ —

Case 2

Profile

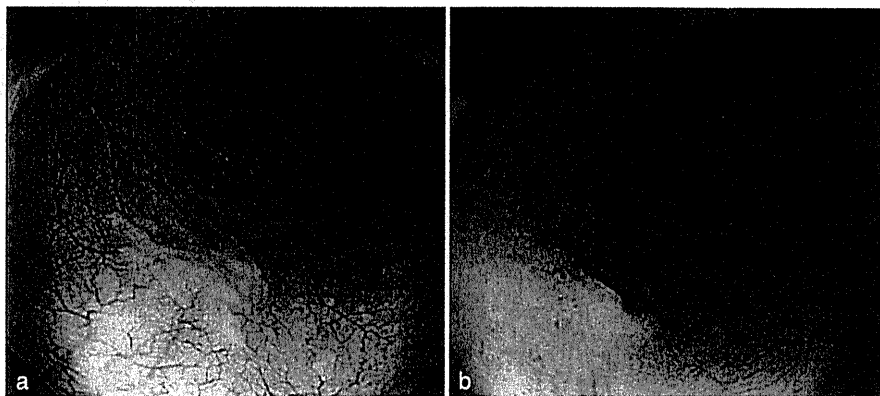
70 歳代, 男性.

胸部中部食道の陥凹性病変に対する精査加療目的で, 当科を紹介となった.

Q1 病変の通常内視鏡診断は？ (図1)

- ① 食道表在癌, 0-IIc・T1a-EP~T1a-LPM(粘膜固有層内)
- ② 食道表在癌, 0-IIc・T1a-MM~T1b-SM1(粘膜筋板~ 200 μm 以内の粘膜下浅層)
- ③ 食道表在癌, 0-IIc・T1b-SM2~T1b-SM3(粘膜筋板~ 200 μm 超の粘膜下深層)
- ④ 食道炎

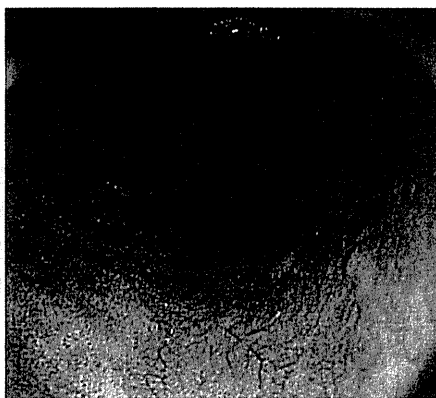
図 1



Q2 NBI(narrow band imaging)観察での所見は？ (図2)

- ① brownish area(茶褐色調領域)
- ② 白色調の領域
- ③ 判定不能

図 2



A1 ② 食道表在癌, 0-IIc・T1a-MM~T1b-SM1

通常内視鏡観察で、胸部中部食道後壁に発赤調の浅い陥凹性病変を認める(図 1a)。陥凹内は粗糙で軽度肥厚していて、陥凹周囲には軽度の辺縁隆起を伴う(図 1b)。ただし、陥凹は浅く、陥凹内に明らかな粗大結節はなく、壁の厚みや陥凹周囲の辺縁隆起も軽度である。以上から、発赤調の粗糙な陥凹性病変であり、不整感を伴っているため食道炎は否定され、食道表在癌と診断する。陥凹内は軽度肥厚し、陥凹周囲には軽度の辺縁隆起を伴っており(図 1b)、また食道壁を伸展しても認識できる程度の陥凹であることから(図 1a)、深達度は T1a-MM~T1b-SM1 を疑う。深い陥凹性病変ではなく、著明な壁肥厚や陥凹内の粗大結節は認めず、0-IIc・T1b-SM2~SM3 までの浸潤はないものとする。

A2 ① brownish area

陥凹周囲の非腫瘍上皮は白色調でやや光沢があるのに対して、陥凹部は明瞭な brownish area(茶褐色調領域)として認識され、非腫瘍上皮との明瞭な境界が形成される。明瞭な brownish area であり、質的診断としては通常内視鏡診断同様、食道癌を疑う。なお次の段階として、深達度診断について NBI(narrow band imaging; 狭帯域光観察)拡大内視鏡による詳細な観察を行う必要がある。

2) NBI 内視鏡撮像のコツ

- プロナーゼ水、ガスコン水で可及的に食道内洗浄し粘液・唾液の除去に努める。
- 内視鏡先端にフードを装着(2mm 程度出す)することは、拡大観察時の焦点距離の保持に有用である。
- NBI 撮像を著しく妨害する出血を回避するため、観察・撮影した後、直ちに病変から離れることを心がける。
- NBI 観察時(拡大なし)は送気量を若干少なめにすると腫瘍部分がより明瞭な brownish area(茶褐色調領域)を呈する可能性が高まる。
- 当科で採用している NBI 光源の設定は、構造強調 A or B 8, 色彩 1 である。
- 蠕動や心拍動は、1)スコープと病変との接触による出血を助長する、2)焦点の合った撮像を困難にする、などの要因となる。よって、われわれは鎮痙薬として心拍動に影響しない glucagon を投与可能な症例に用いている。

Q3 NBI(narrow band imaging)拡大内視鏡診断は？ (図3)

- ① 食道表在癌, 0-IIc・T1a-EP~T1a-LPM(粘膜固有層内)
- ② 食道表在癌, 0-IIc・T1a-MM~T1b-SM1(粘膜筋板~ 200 μm 以内の粘膜下浅層)
- ③ 食道表在癌, 0-IIc・T1b-SM2~T1b-SM3(粘膜筋板~ 200 μm 超の粘膜下深層)
- ④ 食道炎

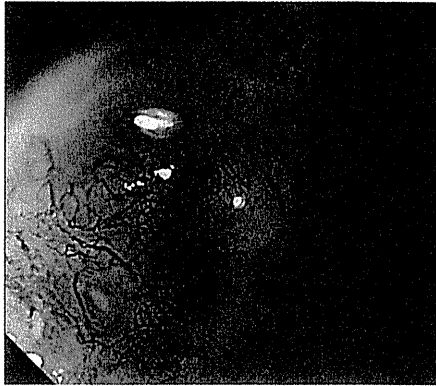

図 3

Q4 ヨード撒布による色素内視鏡診断は(病変の質的診断は)? (図4)

- ① 食道扁平上皮癌
- ② 食道乳頭腫
- ③ 食道炎

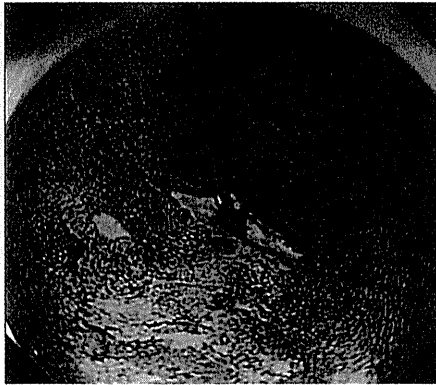


図 4

A3 ② 食道表在癌, 0-IIc・T1a-MM~T1b-SM1

NBI 通常観察で認められた brownish area(茶褐色調領域)に対して, NBI にて拡大観察を行った. 陥凹部に一致して, 高度に破壊され不規則な配列をきたしている IPCL の増生を認める. Type V-3 に相当する変化で, 深達度 T1a-MM~T1b-SM1 の食道表在癌と診断する. Type V_N に相当する太く蛇行した血管や無血管野は認めず, 0-IIc・T1b-SM2~SM3 までの浸潤はないものとする.

A4 ① 食道扁平上皮癌

通常観察で発赤調の陥凹として, また NBI 通常観察で brownish area として認識された部位に一致して, 境界明瞭なヨード不染帯を認めた. 食道扁平上皮癌と診断する. 食道炎や食道乳頭腫では不染帯になることはなく, ヨードの染色性からも否定される.

《病理解説》(図 5)

Squamous cell carcinoma, 8×8 mm, 0-IIc, T1a-MM, ly0, v0, pHM(-), pVM(-)

不染帯にほぼ一致して扁平上皮癌が粘膜固有層への胞巣形成性の浸潤を示している. 腫瘍の一部は粘膜筋板内まで浸潤している(図 5). 脈管侵襲を認めない. 側方, 深部断端に腫瘍の露出を認めない.



図 5

参考文献

- 1) 友利彰寿: 癌の深達度診断—食道. 症例で身につける消化管内視鏡シリーズ 食道・胃・十二指腸診断. 田尻久雄, 小山恒男(編), 羊土社, 東京, p88-94, 2009
- 2) 熊谷洋一ほか: 食道—拡大観察・写真撮影の基本とコツ. 症例で身につける消化管内視鏡シリーズ 食道・胃・十二指腸診断. 田尻久雄, 小山恒男(編), 羊土社, 東京, p104-111, 2009
- 3) 熊谷洋一ほか: 食道—微小血管パターンの分類と意義. 症例で身につける消化管内視鏡シリーズ 食道・胃・十二指腸診断, 田尻久雄, 小山恒男(編), 羊土社, 東京, p112-115, 2009

目指せエキスパート! — 症例から学ぶ —

Case 6

Profile

58 歳, 女性.

人間ドックで施行した上部内視鏡検査で, 胸部中部食道の隆起性病変を指摘された. 精査目的で当科を紹介となった.

Q1 病変の通常内視鏡診断は? (図 1)

- ① 食道癌肉腫 ② 食道乳頭腫 ③ 食道顆粒細胞腫 ④ 食道癌

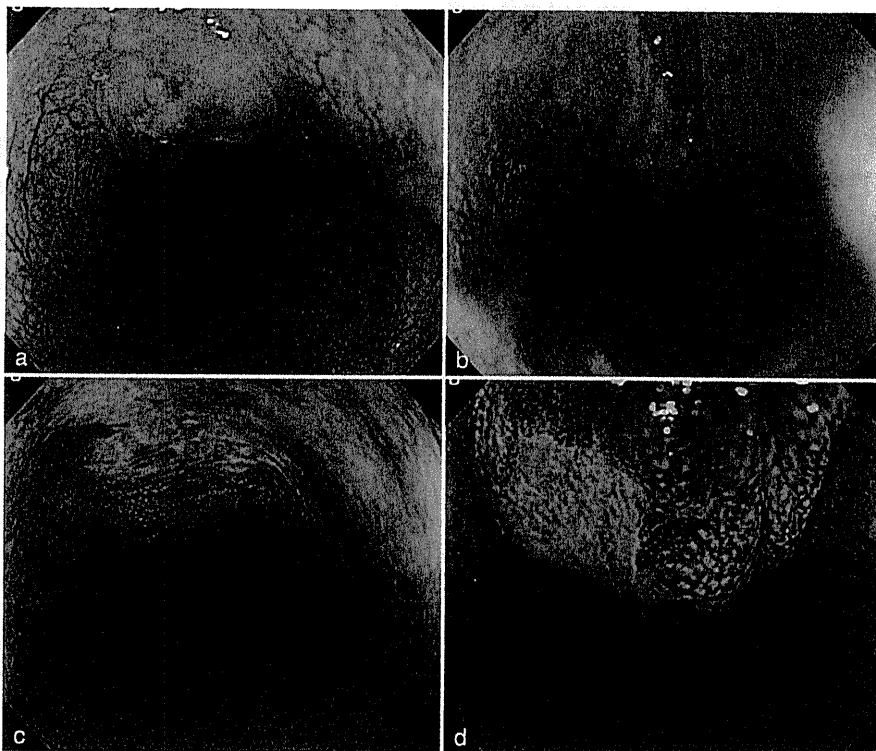


図 1

Q2 陥凹部により生検が施行された. 次に追加すべき検査は?

- ① 胸部 CT ② 超音波内視鏡 ③ ポジトロン断層法(PET)

A1 ④ 食道癌

通常内視鏡所見では、表面平滑で、頂部に発赤調の浅い陥凹を伴う粘膜下腫瘍様の隆起病変を認める。ヨード染色後、陥凹に一致して不染を示す。空気変形を認め、送気・脱気により、頂部の不染帯の部分と隆起の部分にずれが生じているように見えることから、可動性を有する腫瘍であることがわかる。①を疑う際にみられる腫瘍の表面の不整は認められず、否定的である。②は通常光観察では退色調の扁平な隆起性病変として認識されることが多く、ヨード染色後は均一な淡い不染帯を示すことが特徴であり、今回の所見とは一致しない。③に関しては、ヨード撒布前の観察では、中央がわずかに陥凹した白色調隆起であり、いわゆる大臼歯様と表現される形態と類似している。しかし、ヨード染色後陥凹部は境界の明瞭な不染帯となり、頂部の陥凹が薄い不染帯を示す食道顆粒細胞腫とは異なる印象である。したがって診断としては④を念頭におき、さらに追加検索が必要となる。

A2 ② 超音波内視鏡

超音波内視鏡は病変の断層像が得られるため、癌の深達度診断、粘膜下腫瘍の診断には非常に有効である。通常観察、生検結果から否定しておくべき疾患として、食道粘膜下腫瘍様形態をとるSM浸潤癌があるが、超音波内視鏡は粘膜下膨隆部分の質的診断、深達度診断、リンパ節の評価に関しても有用な検査である。今後の治療方針を決定するうえでは必要不可欠な検査であろう。

鑑別診断

② Glycogenic acanthosis

糖原過形成(glycogenic acanthosis)の成因は不明であるが、炎症・感染・腫瘍との関係はなく、病的意義はないとされている。通常内視鏡では多発性の白色調扁平隆起として認識される(図1)。同様に白色調の隆起性病変を示す0-II a型食道扁平上皮癌、乳頭腫などの鑑別が問題となる場合もある。しかし、糖原過形成が多発性であること、透明感があること、ヨード染色で濃染像を示す(図2)ことなどから、それらとの鑑別は難しくない。また、NBI(narrow band imaging; 狭帯域光観察)拡大内視鏡においても、1つのcomponentからなる隆起内を直線状に伸びた拡張を伴う微小血管が認められ、扁平上皮癌や乳頭腫とは明らかに異なる内視鏡像を示す(図3)。

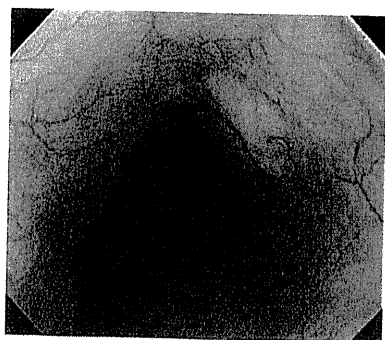


図1

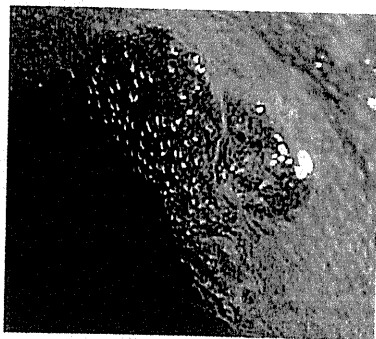


図2

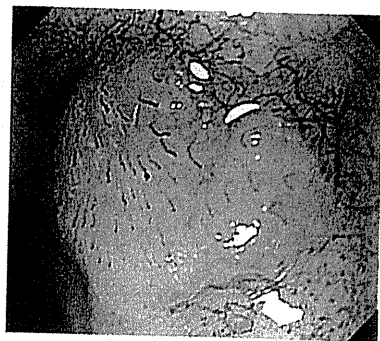

図3

Q3 EUS 像から最も考えやすい診断は？ (図2)

- ① 0-I s 型・SM 深部浸潤癌
- ② 粘膜下腫瘍上に発生した M 癌
- ③ 食道 gastrointestinal stromal tumor (GIST)
- ④ 転移性腫瘍

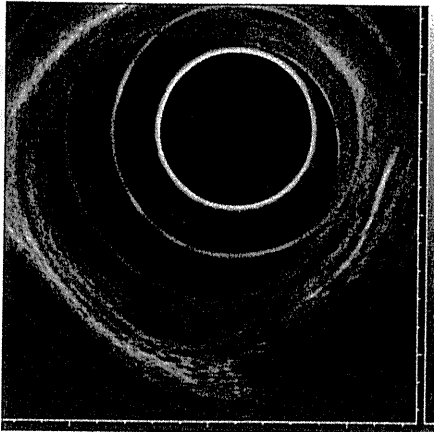


図 2

Q4 治療方針は？

- ① 内視鏡的粘膜切除術 (EMR/ESD)
- ② アルゴンプラズマ凝固 (APC)
- ③ 食道部分切除

A3 ② 粘膜下腫瘍上に発生した M 癌

EUS 所見(図 2)は, 第 1 層は評価不十分である. 腫瘍は第 2 層深層もしくは第 3 層浅層から発生する, 均一な内部エコーを有する低エコー領域として描出される. 境界は明瞭で辺縁は整である. 上皮性腫瘍を疑う内部エコー不均一や辺縁不整などは認めない. したがって①の SM 浸潤癌は考えにくい. GIST は低エコー領域として描出されるが, 通常第 4 層から発生することが多く, したがって③も考えにくい. ④の転移性腫瘍は通常粘膜下層以深から発生することが多く, 今回の腫瘍の局在から不正解としたが, 可能性としては否定できず, 他のモダリティの検査結果も参考に総合判断で否定すべきであろう. 本症例の診断は第 2 層(粘膜深層)から発生する粘膜下腫瘍上に発生した M 癌であったが, 通常内視鏡所見と超音波内視鏡所見のみでは確定診断に至るのは困難であろう. たとえば, 第 2 層から発生する粘膜下腫瘍をあげても, 平滑筋腫, 顆粒細胞腫などがあり, EUS 上, 両者の鑑別は難しい. 考えうるいくつかの疾患を鑑別としてあげることが重要であると考え.

A4 ① EMR/ESD

食道粘膜下腫瘍上に発生した早期食道癌というのは比較的まれな疾患であるが, 国内外で散見され, まとまった症例報告もなされている. 術前診断に苦慮することも多く, SM 深部浸潤癌と診断され, 食道亜全摘+3 領域リンパ節郭清や, 放射線化学療法の行われた症例も存在する. 本症例に関しては, 腫瘍は第 2 層から発生しており, 腫瘍型も 10 mm 以下と小さなものであった. 内視鏡切除の可能な病変と考えられ, 病変の一括切除, 詳細な病理学的検索は不可欠であることから, 選択肢は①に絞られる. 当院でも当初は ESD を予定していたが, 良好な粘膜下膨隆が得られ, 病変の可動性が良好であったことから, スネアリングで一括切除可能と判断し, EMR を選択した. 腫瘍の大きさによっては, ESD や部分切除も選択肢になりうる.

《病理解説》(図 3)

Squamous cell carcinoma *in situ* on leiomyoma, 5×5 mm, 0-IIb, T1a-EP(M1), ly0, v0, pHM(-), pVM(-)

検体は 7 分割して検討した. 粘膜下層に約 8 mm 大の粘膜下腫瘍病変を認め, この表層に扁平上皮癌が上皮内のみ認められた. 両病変に連続性は認められなかった.

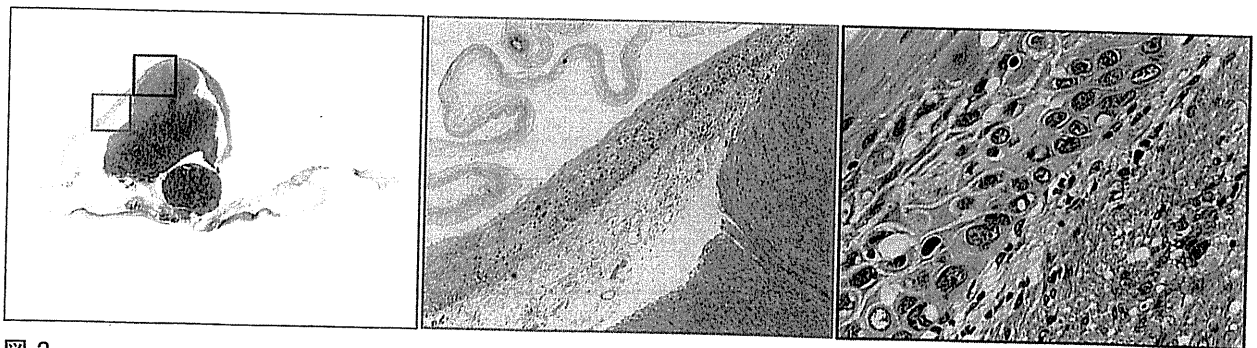


図 3

Case 9

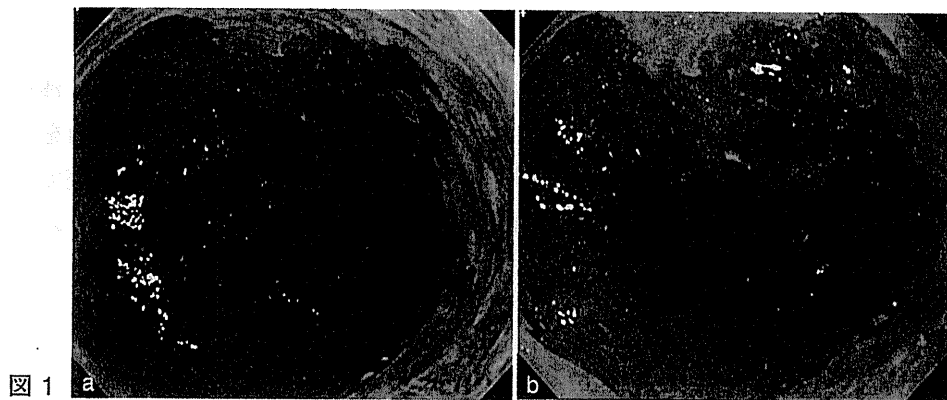
Profile

70 歳代, 男性.

腹部食道の陥凹性病変に対する精査加療目的で, 当科を紹介となった.

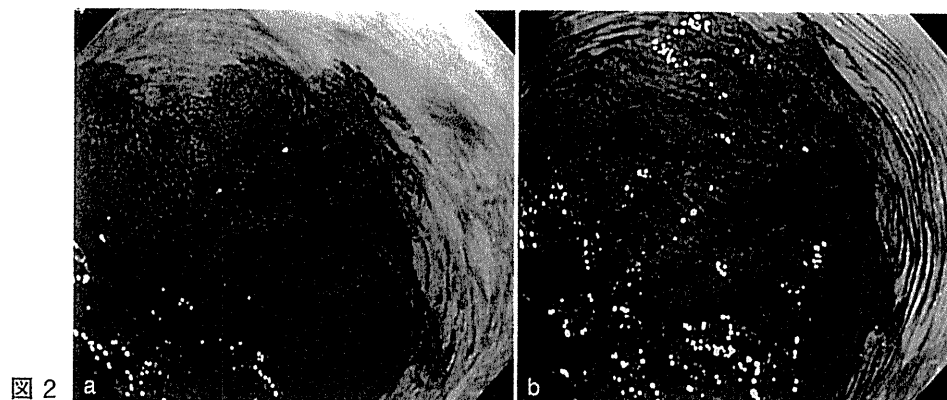
Q1 病変の通常内視鏡診断は? (図 1)

- ① 逆流性食道炎
- ② 正常の Barrett 食道(short segment Barrett esophagus : SSBE)
- ③ 正常の Barrett 食道(long segment Barrett esophagus : LSBE)
- ④ SSBE を背景にした Barrett 食道癌
- ⑤ LSBE を背景にした Barrett 食道癌



Q2 インジゴカルミン撒布による色素内視鏡診断は? (図 2)

- ① 表面陥凹型(0-IIc)
- ② 表面隆起型(0-IIa)
- ③ 表在陥凹型(0-III)



A1 ④ SSBE を背景にした Barrett 食道癌

通常内視鏡で、食道を送気によりやや伸展した状態で観察すると、腹部食道の前壁～右壁～後壁側(内視鏡画像の11時から5時方向)に、食道側へ伸展した円柱上皮を認める(図1a)。右後壁側(内視鏡画像の4時から5時方向)には、胃側から伸展した円柱上皮の内部に白色調の遺残扁平上皮島を認め、Barrett 食道であるとわかる。円柱上皮の長さは3cm未満でありSSBEと診断する。

このSSBEを背景として、squamocolumnar junction(SCJ)のすぐ肛門側で右前壁側(内視鏡画像の0時から4時方向)に発赤調の粗大な粘膜を認める。食道内を少し脱気し近接して観察すると、表面粗大な浅い陥凹性病変として認識できる(図1b)。

以上から、SSBEを背景にした発赤調の表面粗大な浅い陥凹性病変であり、SSBEを背景にしたBarrett 食道癌を疑う。

A2 ① 表面陥凹型(O-IIc)

インジゴカルミン撒布では、肛門側の正常円柱上皮に比べて、表面が粗大な浅い陥凹性病変として認識され、周囲との明瞭な境界が形成される(図2a)。さらに、食道内を少し脱気し近接して観察すると、粗大な浅い陥凹性病変がより明瞭になり、粘膜模様が不整であることがわかる(図2b)。以上より、表面陥凹型(O-IIc)のBarrett 食道癌と診断する。なお、周在性はおよそ1/3周性と判断した。

Q3 NBI 拡大内視鏡診断は(病変の質的診断は)? (図3)

- ① 食道扁平上皮癌 ② 食道腺癌 ③ 食道炎

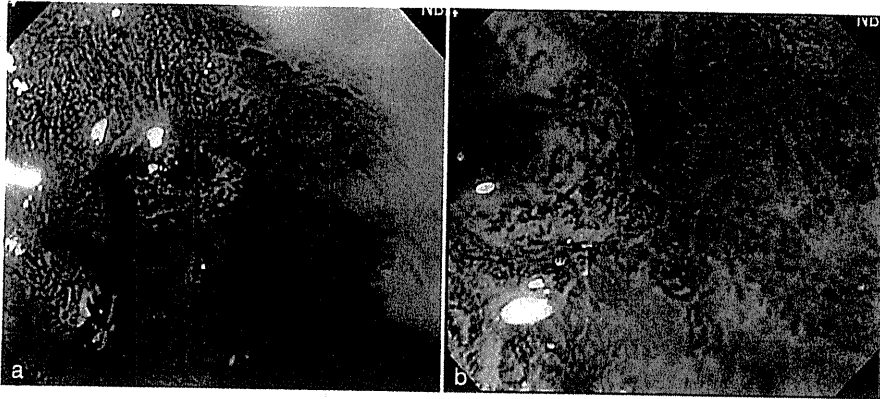


図3

Q4 最終内視鏡診断は?

- ① SSBE を背景にした Barrett 食道癌, 0-IIc・T1a-M
② SSBE を背景にした Barrett 食道癌, 0-IIc・T1b-SM
③ SSBE を背景にした Barrett 食道癌, 0-IIc・T2-MP

A3 ② 食道腺癌

図 3a の四角枠内を NBI にて拡大観察すると(図 3b), 口径不同や走行異常を呈する異常血管を認める. 図 3b の右上の部分には network pattern もみられ, 分化型腺癌を疑う所見である. なお, 扁平上皮癌にみられる, いわゆる異型な IPCL の増生は認められない.

A4 ① SSBE を背景にした Barrett 食道癌, 0-IIc・T1a-M

通常観察で SSBE を背景にした Barrett 食道癌を疑い, インジゴカルミン撒布で明瞭な陥凹性病変として認識された. NBI 拡大観察で口径不同や走行異常を呈する異常血管を認め, network pattern も認められ, 分化型腺癌を疑った. 病変は空気調整にて容易に変形し軟らかい印象を受けることから(図 1b, 2b), 深達度 T1a-M の病変と診断した. 以上から, SSBE を背景にした Barrett 食道腺癌, 0-IIc・T1a-M と診断し, 周在性もおよそ 1/3 周性であることから, 内視鏡的切除の適応と考え ESD を施行した.

《病理解説》(図 4)

Adenocarcinoma in Barrett's esophagus(SSBE), 30 × 12 mm, 0-IIc, T1a-DMM, ly0, v0, pHM(-), pVM(-)

扁平上皮(緑矢印)と胃底腺粘膜(赤矢印)の間に腸上皮化生を認め, 同部直下に粘膜筋板の二重化を認める(図 4a). また, 腸上皮化生内の胃側には小さな扁平上皮島を認めており(青矢印), 背景粘膜が Barrett 粘膜であることがわかる. この Barrett 粘膜を背景に高異型度高分化腺癌が粘膜内に増殖しており, 腫瘍部直下の粘膜筋板も二重化している(図 4b). 腫瘍は深層粘膜筋板(黄矢印)まで浸潤しており, 深達度 pT1a-DMM と診断する(図 4c). なお, 粘膜下層への浸潤と脈管侵襲は認めなかった.

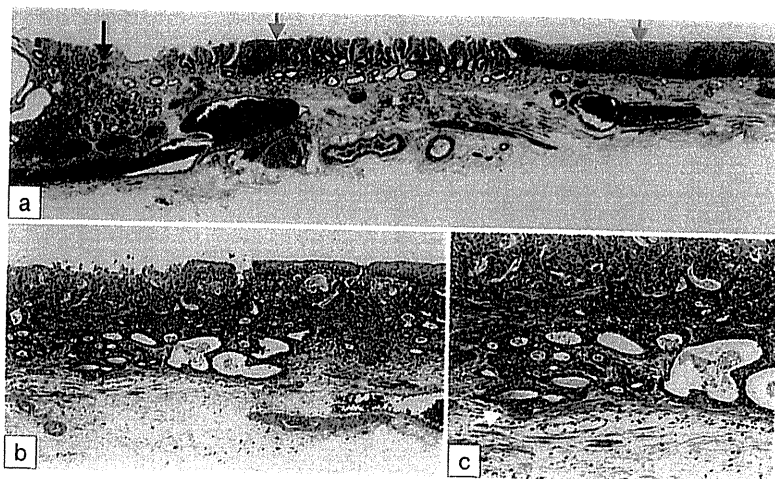


図 4

参考文献

- 1) 鈴木晴久, 斉藤大三: 食道 Barrett 食道癌の内視鏡診断. 臨床消化器内科 22: 797-802, 2007
- 2) Goda K, et al: Usefulness of magnifying endoscopy with narrow band imaging for the detection of specialized intestinal metaplasia in columnar-lined esophagus and Barrett's adenocarcinoma. Gastrointest Endosc 65: 36-46, 2007
- 3) 日本食道学会(編): 食道癌取扱い規約, 第 10 版, 金原出版, 東京, 2008

Q2 治療方針を判断するうえで、次に行うべき検査を 2つ 選べ

- ① 拡大内視鏡検査 ② 胸部 CT 検査 ③ 超音波内視鏡検査(EUS)
④ ポジトロン断層法(PET) ⑤ 胸部 MRI 検査

Q3 適切な治療法は？

- ① 外科的切除術 ② 内視鏡的粘膜切除術(EMR)・内視鏡的粘膜下層剥離術(ESD) ③ 化学放射線療法 ④ 放射線療法 ⑤ 光線力学療法(photodynamic therapy : PDT)

鑑別診断

③ SMT(良性；平滑筋腫，顆粒細胞腫)

食道平滑筋腫は，食道粘膜下腫瘍のなかで最も多い。正常粘膜に覆われている半球状の形態を呈し，粘膜筋板由来と固有筋層由来がある(図 1)。通常の内視鏡下生検で腫瘍組織を得ることはほとんど不可能である。5 cm 以下で潰瘍やびらんを伴わない場合は，経過観察とすることがほとんどである。

顆粒細胞腫は，比較的まれな食道粘膜下腫瘍であり，1 cm 前後の黄白色調隆起として観察され，大白歯状と表現されるように中心部が陥凹していることが多い(図 2)。腫瘍は，粘膜固有層から粘膜下層を中心に存在しているが，時に固有筋層まで及ぶ。上皮直下に発生し，腫瘍を覆う粘膜が菲薄であるため，大部分の症例で内視鏡下生検にて診断が可能である。一般的には良性腫瘍と考えられているが，リンパ節に転移したまれな症例が報告されており，良悪性については境界領域と考えて対処すべきである。

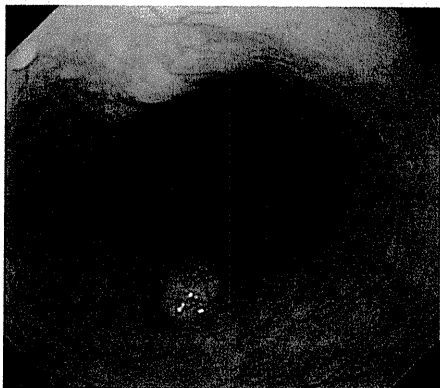


図 1

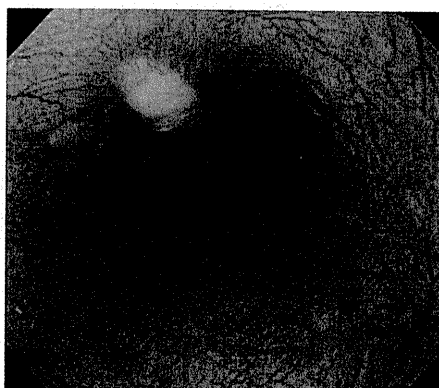


図 2

鑑別診断

⑤ 乳頭腫

A. 食道隆起性病変の鑑別診断

食道隆起性病変の鑑別診断としては、隆起型食道癌(0-I型, 0-II a型), glycogenic acanthosis, 乳頭腫, 顆粒細胞腫, 粘膜下腫瘍(SMT)などがあげられる。鑑別点としては、隆起の性状, 有茎性か無茎性か, 辺縁・表面は平滑か不整か, びらんや潰瘍の有無, 色調, ヨードの染色性などがあげられる。

B. 乳頭腫

乳頭腫は食道粘膜の扁平上皮が乳頭状の構造をとって増殖した病変である。肉眼形態としては、小さい白色調隆起でイソギンチャク様のものや、透明感のある白色調で丈の低い扁平隆起, やや発赤調で分葉傾向のある比較的大きい隆起などがある。0-I型, 0-II a型の隆起型食道癌との鑑別が必要であるが、乳頭腫はヨード染色で正染性あるいは淡染性を示し、鑑別は比較的容易である。また、NBI 拡大内視鏡により乳頭状腫瘍内に直線的に伸長している、不整所見の乏しい微小血管を認めるのが特徴である。

【症例提示】

胸部上部食道に径 6 mm 大の、光沢のある小さい白色調隆起を認める(図 1a)。水洗にて白色隆起がイソギンチャク様に形態変化するのわかる(図 1b)。NBI 拡大にて観察すると乳頭状腫瘍内に直線的に伸長している、不整所見の乏しい微小血管を認める(図 1b)。ヨード染色では正染性を示し(図 1c)、生検にて乳頭腫と診断した(図 2)。

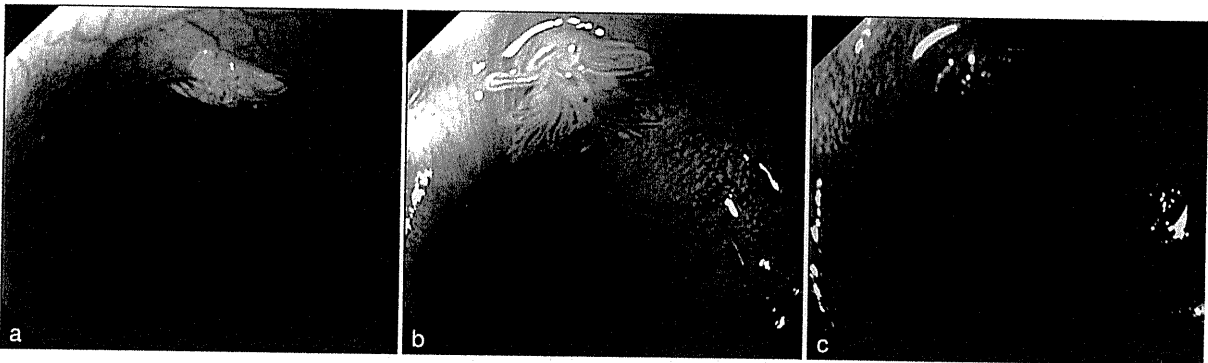

図 1

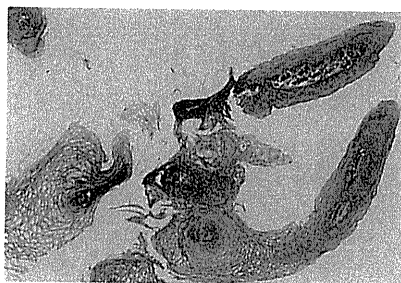

図 2

参考文献

- 1) 高橋亜紀子, 小山恒男: 腫瘍・非腫瘍の鑑別—食道. 症例で身につける消化管内視鏡シリーズ 食道・胃・十二指腸診断, 田尻久雄, 小山恒男(編), 羊土社, 東京, p66-76, 2009
- 2) 幕内博康ほか: (プラス 30 秒 色素法の活用) 食道病変: 色素内視鏡による鑑別診断. 消化器内視鏡 18: 1835-1841, 2006

つ明瞭に認識できた(図 5c). sodium thiosulfate hydrate を撒布すると、ピンクカラーサインとして認識され、ヨード染色同様に病変の範囲が明瞭となった(図 5d).

■ C. 今後の展望

NBI は通常観察と比べて、食道表在癌の検出については明らかに有用であるが、厳密に病変の範囲を診断する点では限界があり、依然としてヨード染色が不可欠である。最近では周在性の広い病変に対する内視鏡的粘膜下層剥離術(endoscopic submucosal dissection : ESD)を行う機会も増えており、正確な範囲診断に基づき、確実に無駄なく病巣を切除し、広範な切除による術後狭窄を回避することが重要となってきた。常に次に行うべき治療法とその合併症を念頭において、正確に範囲診断をするように心がけるべきである。

参考文献

- 1) 井上晴洋ほか：[食道]こだわりの境界診断と ESD —ピンクカラーサインとシルバーメタリックサイン—, 消化器内視鏡 18 : 171-178, 2006
- 2) 浅田由喜ほか：食道病変：色素内視鏡による鑑別診断— NBI との対比および併用の有用性—, 消化器内視鏡 18 : 1842-1848, 2006

1) 色素撒布のコツ

当院(国立がん研究センター中央病院)では、食道にヨード液(1.5~3%)を撒布する際には、撒布チューブを使用している。シリンジを用いて直接ヨード液を注入すると、染まりむらができることが多い。撒布チューブを少し出した状態でスコープを抜去していき、食道胃接合部から胸部上部食道まで撒布する(目安は門歯より約 20 cm)。その際、送気し続けながら管腔を拡張させ、肛門側よりスコープを抜去しながら、食道壁が均一に染色されているか確認しつつ施行する。ヨード撒布直後に水洗を行うことで余分なヨードを落とし、クリアな画像を得ることができる。しかしながら、ヨード染色には胸焼けや胸痛、嘔気といった副作用があり、頸部・胸部上部食道にヨード液を撒布するとむせ込む可能性があるので十分注意する必要がある。最後にチオ硫酸ナトリウム(sodium thiosulfate hydrate)で中和することで胸焼けを軽減できる。

Barrett 食道癌に対しては、初めにインジゴカルミンを撒布し、その後にヨード染色を行うのがよい。これは病変の肛門側の扁平上皮島を確認することが主目的であるが、ヨードは一度染色したら落とせないが、インジゴカルミンは水洗にて容易に除去できるからである。