

目指せ！内視鏡診断エキスパート
—早期消化管癌の診断 Q&A—

2011年1月15日 発行

編集者 田尻久雄, 斎藤 豊

発行者 小立鈺彦

発行所 株式会社 南江堂

〒113-8410 東京都文京区本郷三丁目42番6号

☎(出版)03-3811-7236 (営業)03-3811-7239


ホームページ <http://www.nankodo.co.jp/>

振替口座 00120-1-149

© Nankodo Co., Ltd., 2011

定価はカバーに表示してあります。
落丁・乱丁の場合はお取り替えいたします。

本書の無断複写を禁じます。

 ((社)出版者著作権管理機構委託出版物)

本書の無断複写は、著作権法上での例外を除き、禁じられています。複写される場合は、そのつど事前に(社)出版者著作権管理機構(TEL 03-3513-6969, FAX 03-3513-6979, e-mail: info@jcopy.or.jp)の許諾を得てください。

印刷・製本 永和印刷
協力 リーブルプランニング

Printed and Bound in Japan
ISBN 978-4-524-26285-4

目次

I 内視鏡検査を始める前に 1

1. 検査の基本事項, 診断の進め方 加藤智弘 2
2. 内視鏡機器の基礎知識 荒川廣志 4
3. 画像強調観察(IEE)の基礎知識 田尻久雄 8
4. ルーチン検査の基本 角川康夫 11
5. 内視鏡検査時の抗血栓療法ガイドラインの注意点 荒川廣志 19

II 咽頭・喉頭 21

[知っておきたい基礎知識] 22

1. 解剖知識と正常像 郷田憲一・吉村 昇・田尻久雄 22
2. 内視鏡診断 鈴木晴久 23
3. 内視鏡治療適応 野中 哲・小田一郎 26

[目指せエキスパート! 一症例から学ぶ] 29

- Case 1 郷田憲一・吉村 昇・池上雅博 29
- Case 2 野中 哲・斎藤 豊 33
- Case 3 野中 哲・斎藤 豊 37
- Case 4 松本美野里・斎藤 豊・九嶋亮治 41

[鑑別疾患]

- ①乳頭腫 郷田憲一・吉村 昇・田尻久雄 31
- ②咽頭炎 吉村 昇・郷田憲一・池上雅博 39

[Side Memo]

- 1) 咽喉頭部観察の注意点 郷田憲一・吉村 昇・田尻久雄 25
- 2) 観察のコツ(粘液除去): pronase 鈴木晴久 28
- 3) 咽喉頭 NBI 内視鏡撮像のコツ 郷田憲一・吉村 昇・田尻久雄 34
- 4) ヨード撒布の注意点 鈴木晴久 35
- 5) 内視鏡治療の注意点 鈴木晴久・斎藤 豊 42

III 食道 47

[知っておきたい基礎知識] 48

1. 解剖知識と正常像 郷田憲一・吉村 昇・田尻久雄 48
2. 範囲診断 鈴木晴久・斎藤 豊 49

3. 深達度診断	吉永繁高	52
4. 内視鏡治療適応	野中 哲・斎藤 豊	55
5. NBI 分類	土橋 昭・郷田憲一・田尻久雄	57
[目指せエキスパート！ —症例から学ぶ—]		61
Case 1	郷田憲一・吉村 昇・池上雅博	61
Case 2	鈴木晴久・斎藤 豊・谷口浩和	65
Case 3	郷田憲一・吉村 昇・池上雅博	69
Case 4	吉永繁高・九嶋亮治	73
Case 5	郷田憲一・池上雅博・田尻久雄	77
Case 6	松本美野里・斎藤 豊・九嶋亮治	81
Case 7	郷田憲一・吉村 昇・田尻久雄	85
Case 8	郷田憲一・吉村 昇・池上雅博	89
Case 9	鈴木晴久・斎藤 豊・九嶋亮治	95
[鑑別疾患]		
①GERD	郷田憲一・吉村 昇・田尻久雄	60
②Glycogenic acanthosis	郷田憲一・吉村 昇・田尻久雄	82
③SMT(良性；平滑筋腫，顆粒細胞腫)	野中 哲・斎藤 豊	91
④SMT(悪性；melanoma)	河俣浩之・小田一郎・谷口浩和	94
⑤乳頭腫	鈴木晴久・斎藤 豊・谷口浩和	99
[Side Memo]		
1)色素撒布のコツ	野中 哲・斎藤 豊	51
2)NBI 内視鏡撮像のコツ	郷田憲一・吉村 昇・田尻久雄	66
3)血管分類：有馬分類 vs 井上分類	吉永繁高	74
4)食道癌の特殊型	野中 哲・小田一郎	78
6)EMR/ESD のコツ	吉永繁高	86
5)特殊例(por の M 癌)	土橋 昭・郷田憲一・池上雅博	90

IV 胃

101

[知っておきたい基礎知識]		102
1. 解剖知識と正常像	山崎琢士・加藤智弘	102
2. 範囲診断	吉永繁高	105
3. 深達度診断	小田一郎・鈴木晴久・吉永繁高	108
4. 内視鏡治療適応	小田一郎・鈴木晴久・吉永繁高	113
5. NBI 分類	加藤智弘	115
[目指せエキスパート！ —症例から学ぶ—]		121
Case 1	山崎琢士・加藤智弘	121
Case 2	森 源喜・吉永繁高・九嶋亮治	125
Case 3	山崎琢士・加藤智弘	127
Case 4	小田柿智之・鈴木晴久・谷口浩和	135

Case 5	吉永繁高・九嶋亮治	139
Case 6	小田一郎・鈴木晴久・谷口浩和	145
Case 7	山崎琢士・加藤智弘	149
Case 8	山崎琢士・加藤智弘	153
Case 9	吉永繁高・九嶋亮治	159
Case 10	河俣浩之・小田一郎・谷口浩和	163
[鑑別疾患]		
①腺腫	山崎琢士・加藤智弘	134
②IIc like advance	吉永繁高・九嶋亮治	140
③O-I, M	小田一郎・鈴木晴久・谷口浩和	143
④O-IIc+IIIとO-IIc	河俣浩之・小田一郎・谷口浩和	144
⑤過形成ポリープ	鈴木晴久・小田一郎・谷口浩和	147
⑥胃炎	山崎琢士・加藤智弘	157
⑦境界が不明瞭な早期胃癌	山崎琢士・加藤智弘	167
[Side Memo]		
1)生検の部位・順番	山崎琢士・加藤智弘	119
2)通常観察でどこまで正確な診断が可能か	吉永繁高	123
3)NBI 併用拡大内視鏡による観察のコツ	山崎琢士・加藤智弘	128
4)経鼻内視鏡のメリット・デメリット	角川康夫	133
5)背景粘膜による観察のポイント	鈴木晴久・小田一郎	137
6)スクリーニングの pit fall	吉永繁高	158

V

十二指腸・小腸

169

[知っておきたい基礎知識]		170
1)解剖知識と正常像	吉村 昇・郷田憲一・田尻久雄	170
2)範囲診断と深達度診断	郷田憲一・吉村 昇・田尻久雄	172
3)内視鏡治療適応(十二指腸)	郷田憲一・吉村 昇・田尻久雄	173
4)内視鏡治療適応(小腸)	加藤智弘	174
[目指せエキスパート！ 一症例から学ぶ]		177
Case 1	吉村 昇・郷田憲一・池上雅博	177
Case 2	吉村 昇・郷田憲一・池上雅博	181
Case 3	吉村 昇・郷田憲一・池上雅博	185
Case 4	今津博雄	189
Case 5	今津博雄	193
Case 6	猿田雅之・加藤智弘	197
Case 7	有廣誠二・加藤智弘	201
[鑑別疾患]		
①回盲部病変	猿田雅之・加藤智弘	176
②治療方針(局所治療)	三森教雄・郷田憲一	179

③IIa 型異所性粘膜	郷田憲一・吉村 昇・田尻久雄	183
④FAP に伴う十二指腸腺腫	野中 哲・小田一郎	191
⑤大きな腺腫	郷田憲一・吉村 昇・田尻久雄	195
⑥小腸 SMT	有廣誠二・加藤智弘	207
⑦カルチノイド	猪又寛子・郷田憲一・田尻久雄	208

VI 大腸

209

[知っておきたい基礎知識]		210
1. 解剖知識と正常像	荒川廣志	210
2. 深達度診断	松田尚久	214
3. NBI 分類	斎藤彰一	217
4. 内視鏡治療適応	斎藤 豊	220
[目指せエキスパート! —症例から学ぶ—]		223
Case 1	相原弘之・池上雅博	223
Case 2	相原弘之・池上雅博	227
Case 3	山田真善・松田尚久・斎藤 豊	231
Case 4	二上敏樹・池上雅博	235
Case 5	中尾 裕・池上雅博	239
Case 6	豊嶋直也・松田尚久・斎藤 豊	243
Case 7	坂本 琢・松田尚久・斎藤 豊	247
Case 8	大谷友彦・池上雅博	251
Case 9	坂本 琢・松田尚久・斎藤 豊	257
Case 10	斎藤彰一・池上雅博	261
Case 11	豊嶋直也・松田尚久・斎藤 豊	265
[Side Memo]		
1) 通常内視鏡観察のポイント	斎藤彰一	222
2) 拡大色素内視鏡のコツ	松田尚久	228
3) 通常 EMR のコツ	松田尚久	254
4) ESD 手技のポイントとコツ	斎藤 豊	269

索引

271

目指せエキスパート! — 症例から学ぶ —

Case 2

Profile

60 歳, 男性.

食道癌精査目的のため当院へ紹介された.

初回内視鏡検査において, 右梨状陥凹に表在癌を指摘された.

Q1 肉眼型は? (図1)

- ① 0-IIa ② 0-IIb+IIa ③ 0-IIb+I ④ 0-IIa+I

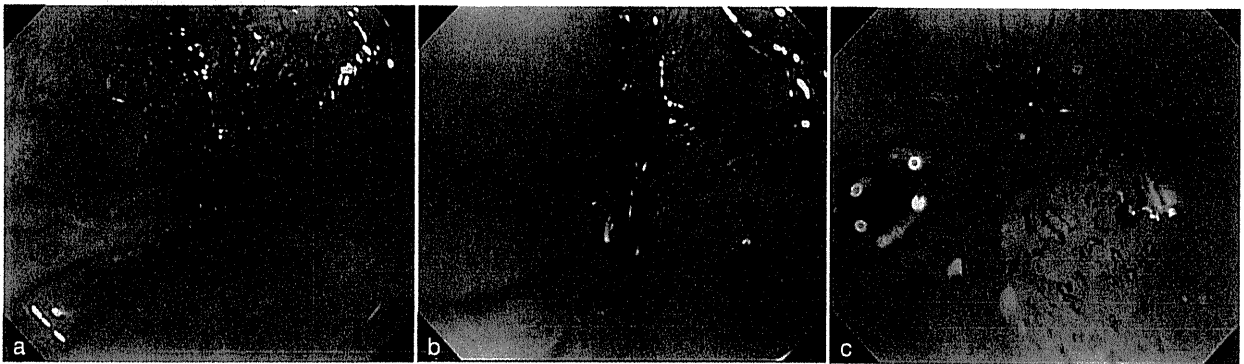


図 1

Q2 NBI (narrow band imaging) 拡大観察の診断は? (図2)

- ① type V-1 ② type V-2 ③ type V-3 ④ type V_N

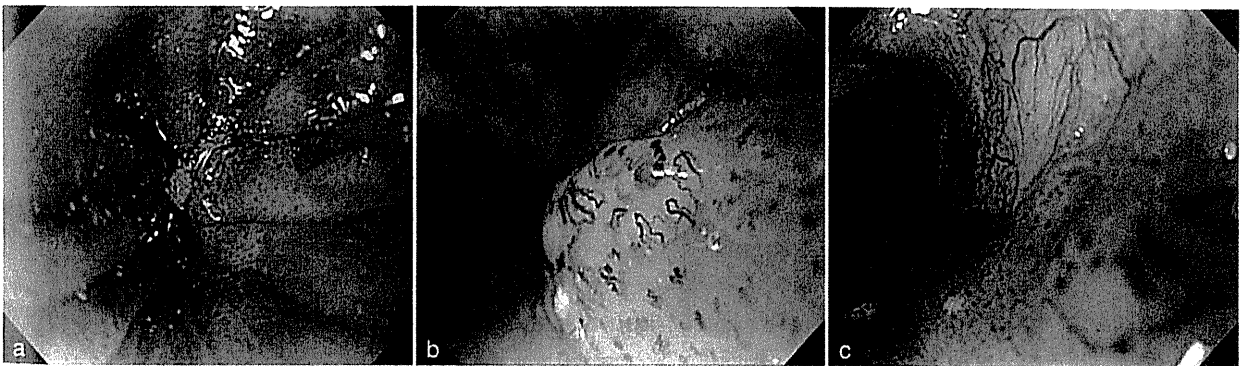


図 2

A1 ① 0-IIa

右梨状陥凹外側の小隆起と、その周囲の血管透見が低下している退色調の粘膜からなる病変である。わずかに隆起しているように見えることから、基本的には平坦隆起性病変であるといえる。そして、右梨状陥凹外側の小隆起は、高さとしては1 mm程度であると考えられることから、0-Iとまではいえない。平坦隆起性病変と中心部の結節状変化であるが、肉眼型としては0-IIaと診断する。

A2 ④ type V_N

NBI拡大観察の診断学は主に食道癌において発展してきた。上皮内乳頭血管ループ(intra-epithelial papillary capillary loop: IPCL)を用いたIPCLパターン分類は、基本的に食道癌に対する分類であり、これを咽頭領域にそのまま当てはめてもよいかという議論もある。ただ食道と咽頭は同じ扁平上皮が連続しており、実際のNBI拡大観察もほぼ同様の所見を呈している。深達度診断としての解釈に若干の違いはあるが、咽頭領域にも適応してよいと考えられる。

本症例は、右梨状陥凹外側の小隆起が特徴的である。通常観察において、小隆起周囲の血管透見が低下している領域は、IPCL type V-1を呈しており、上皮内癌と考えられる。しかし、小隆起においては、太くなった血管が不規則に走行しており、腫瘍血管と考えられる。IPCL type V_N様を呈していると判断し、上皮下以深への浸潤が疑われる。

3) 咽喉頭 NBI 内視鏡撮像のコツ

- ① 咽頭麻酔前にプロナーゼ®(pronase)で咽頭内の唾液の除去に努める。
- ② 内視鏡先端にフードを装着する(2 mm程度出す)ことは、拡大観察時の焦点距離の保持に有用であるばかりでなく、梨状陥凹尖端部や輪状後部～食道入口部など生理的狭窄部の観察にも効果的である。
- ③ NBI撮像を著しく妨害する出血を回避するため、観察・撮像した後、直ちに病変から離れることを心がける。
- ④ 当科で採用しているNBI光源の設定は、構造強調A or B 8, 色彩1である。
- ⑤ 上皮下を主体に浸潤増殖する癌病変など壁の変形や解剖学的偏位のみが存在診断の決め手となる場合があるため、NBIでの観察前に、明るく広い視野を確保でき、解剖学的構造の変化をとらえやすい通常内視鏡での観察は不可欠と考えている。

Q3 深達度診断は？

- ① 上皮内癌 ② 上皮下浸潤癌 ③ 筋層以深への浸潤癌

Q4 治療方針は？

- ① 内視鏡治療 ② 化学放射線療法 ③ 外科切除 ④ 経過観察

4) ヨード撒布の注意点

咽頭表在癌に対しては誤嚥の危険性からヨード液は撒布できず、かつては確立された早期診断の方法がなかったが、近年では狭帯域光観察(NBI)により、咽頭表在癌の早期発見が可能となった。さらに現在では、咽頭表在癌に対する内視鏡治療も施行されるようになってきた。当院(国立がん研究センター中央病院)でも2004年頃から咽頭表在癌の内視鏡治療を行っているが、実際に咽頭表在癌を治療するにあたり、正確な範囲決定のためには依然として治療直前のヨード撒布が不可欠な現状にある。NBIの認識よりヨード不染帯が広がることも経験するからである。われわれは咽頭表在癌症例の多くを、全身麻酔下かつ気管内挿管下に内視鏡治療しているが、病変が小さく、誤嚥などの危険が少なく、術前に明らかに短時間で合併症なく治療可能と推測される場合に限り、頭頸科医師と相談のうえで、静脈麻酔下かつ非挿管下に内視鏡治療を施行している。

静脈麻酔下・非挿管下に内視鏡治療する際のヨード撒布のコツとしては、まずヨード液を撒布チューブの先端まで満たし、次にチューブ先端を病変にゆっくり近づけて、1滴1滴確かめながら染色を行うことである。ヨード液は食道観察に用いるものを2~3倍に希釈し1~1.5%の濃度にして用いている。もともと静脈麻酔下で内視鏡治療する病変は小さいものに限っているため、これで十分に範囲診断が可能である。一方で、全身麻酔下・挿管下に内視鏡治療を施行する際には、撒布チューブを用いてヨード液を病変とその周囲に撒布し、術前に比べてより側方に病変が進展していないかを確認するようにしている。ただし、挿管下で誤嚥の可能性はないが、喉頭へのヨード撒布を避け、喉頭浮腫や喉頭痙攣を起こさないように必要最小限に撒布する必要がある。さらに、ヨード撒布を繰り返さないようにするために、1回の撒布である程度範囲診断を行い、可及的すみやかにマーキングすることも重要である。さらに、病変切除後には、sodium thiosulfate hydrate(デトキソール® など)や生理食塩水でヨードを洗浄することも、喉頭浮腫の予防のためには必要である。

参考文献

- 1) Nonaka S, Saito Y : Endoscopic diagnosis of pharyngeal carcinoma by NBI. Endoscopy 40 : 347-351, 2008
- 2) Suzuki H, et al : Feasibility of endoscopic mucosal resection for superficial pharyngeal cancer: a minimally invasive treatment. Endoscopy 42 : 1-7, 2010

A3 ② 上皮下浸潤癌

右梨状陥凹外側の白色調小隆起がポイントである。それ以外の領域は、肉眼的にはわずかな隆起であり、NBI 拡大観察においても IPCL type V-1 であり、上皮内癌であると考えられる。小隆起は、Q2 でも概説したように、上皮下浸潤を示唆する所見であり、同部位において上皮下浸潤癌と診断する。ただ、隆起自体は小さいため、上皮下に浸潤している腫瘍量はそれほど多くはないと考えられる。

A4 ① 内視鏡治療

本症例は、食道入口部直下まで腫瘍が伸展しており(図 2c)、ESD は管腔が狭いため困難と判断し、EMRC 法を選択した。EMRC 法による切除が右梨状陥凹から食道入口部にかけて全周性の切除となってしまった(図 3, 4)。術後狭窄が発生し、頻回のブジーを要した。このように高度な狭窄が予想される症例に対しては、化学放射線療法も選択肢に入る。しかし、化学放射線療法は一度しか行えず、嘔声や唾液分泌障害などの副作用があるため、慎重に検討する必要がある。また、食道入口部に及ぶ病変は内視鏡的咽喉頭手術(endoscopic laryngopharyngeal surgery: ELPS)のよい適応と考えられるが、当時はほとんど知られておらず、選択肢にはなかった。本症例は、治療後 5 年が経過しているが、無再発生存中である。

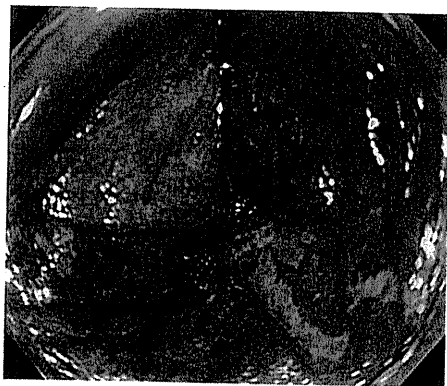

図 3

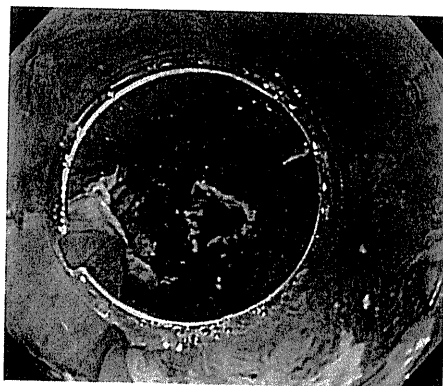


図 4

《病理解説》(図 5)

Superficial hypopharyngeal cancer, squamous cell carcinoma, invasive, 約 15 mm 大, 上皮下浸潤 500 μ m, Iy0, v0, HM(\pm), VM(-)

図 5 は、小さな結節状変化の部位であり、上皮下に浸潤しており(約 500 μ m)、同部位以外は上皮内癌だった。NBI 拡大観察での血管所見と深達度は一致しているといえる。

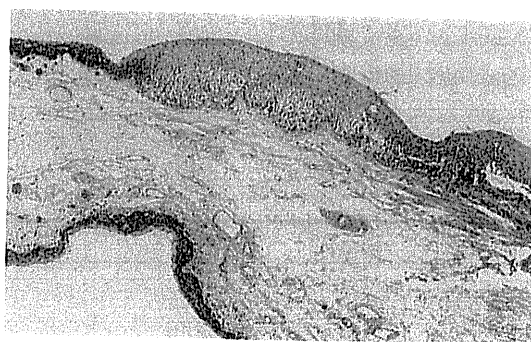


図 5

目指せエキスパート！— 症例から学ぶ —

Case 3

Profile

52 歳, 男性.

食道癌に対して化学放射線療法の既往がある患者で, 経過観察中に中咽頭口蓋垂に病変を指摘された.

Q1 肉眼型は? (図1; 食道癌取扱い基準に沿って)

- ① 0-IIb ② 0-IIb+IIa ③ 0-IIa+IIc ④ 0-IIa+I

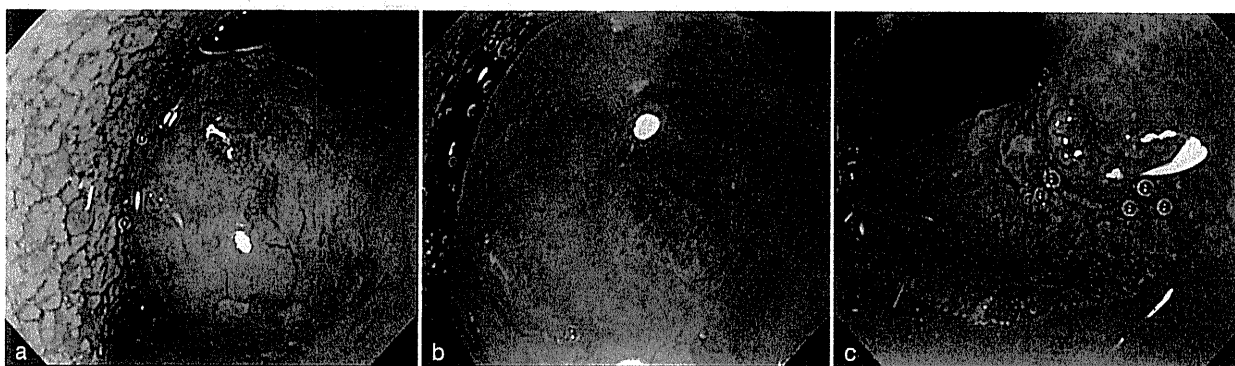

図 1

Q2 NBI (narrow band imaging) 拡大観察の診断は?

(図2; IPCL (intra-epithelial papillary capillary loop) パターン分類)

- ① type V-1 ② type V-2 ③ type V-3 ④ type V_N

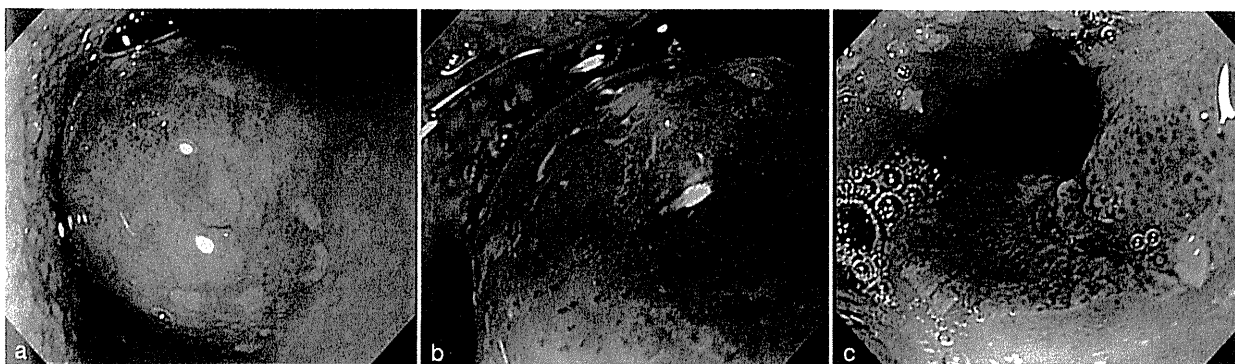


図 2

A1 ② 0-IIb+IIa

口蓋垂頂部と基部に発赤粗糙粘膜が認められ、その間に正常粘膜が介在していることがわかる。また、これに連続するように左口蓋弓には白色小顆粒状の平坦隆起が認められ、その境界は明瞭である。口蓋垂の発赤粗糙粘膜はほぼ平坦であり、左口蓋弓は平坦隆起を示していることから、0-IIb+IIa と考える。

A2 ① type V-1

通常観察に一致して brownish area(茶褐色調領域)が認められ、上皮内乳頭血管ループ(IPCL)を用いた IPCL パターン分類は、口蓋垂頂部では type V-1 が観察される。送水ボタンのみにて水洗したものの一部に粘液の付着があるが、認識可能である。IPCL の密度がやや低く、その異型も弱い。brownish area と不整な IPCL が観察されることから、癌を疑う。また、左口蓋弓にはカエルの卵が集簇したような形態の中に不整な IPCL が認められ、これも type V-1 と考える。

Q3 深達度診断は？

- ① 上皮内癌 ② 上皮下浸潤癌 ③ 筋層以深への浸潤癌

Q4 治療方針は？

- ① 内視鏡治療 ② 化学放射線療法 ③ 外科切除 ④ 経過観察

鑑別診断

② 咽頭炎

咽頭・喉頭には炎症性隆起が好発する(特に梨状陥凹、舌根部に多い)。5 mm 程度までの大きさで隆起を示し、多発する場合が多く、陥凹や表面に白苔を伴うこともある。本例のように NBI 観察で brownish area(茶褐色調領域)を示すことも少なくなく、腫瘍性病変との鑑別を要する。

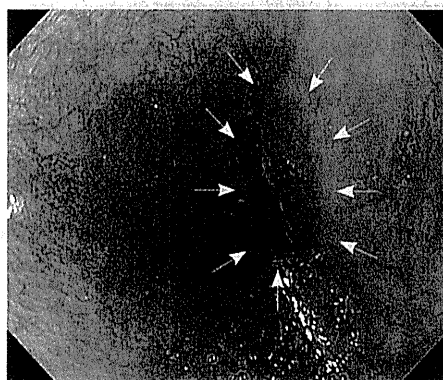


図 1 通常内視鏡像
左梨状陥凹に 3~4 mm 大の軽度発赤を示す平皿状の扁平隆起性病変を認める。

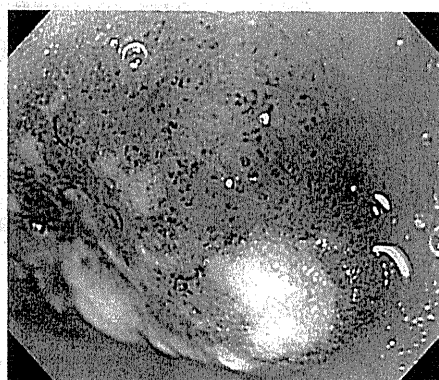


図 2 NBI 拡大内視鏡像
NBI 観察では brownish area として描出され、表面に小白苔を伴っている。NBI 拡大観察では微小血管間の背景上皮は茶褐色調を呈しており、微小血管の拡張・増生は認めるものの、口径不同や形状不均一などの不整所見に乏しい。




図 3 病理組織所見(生検標本)
上皮下間質内に異型のないリンパ球がびまん性に浸潤または不明瞭ながら結節性に集簇する像を認める。

参考文献

- 1) 門馬久美子ほか：早期の中・下咽頭癌の内視鏡診断と治療—早期病変を中心に—。消化器内視鏡 18：1396-1405, 2006

A3 ① 上皮内癌

通常観察では、口蓋垂の発赤粗糙粘膜と左口蓋弓の白色小顆粒状の平坦隆起として認識され、丈の高い隆起や結節状変化・びらんや潰瘍などの上皮浸潤を示唆する所見には乏しい。NBI拡大観察では、IPCLが高度に破壊されている所見はない。以上より、上皮内癌と診断する。

A4 ① 内視鏡治療または ③ 外科切除

病変は中咽頭であり下咽頭ではないため、必ずしも気管内挿管による全身麻酔下管理でなくとも、内視鏡室で治療が可能である。また、口蓋垂を切除しても、成人では機能的には何ら問題とならないとされる。口蓋垂および口蓋弓は局注による膨隆が良好であるため、内視鏡治療は比較的施行しやすい。ただ、経口内視鏡では口蓋垂の裏側を観察することはできないため、現在では経鼻内視鏡が普及してきており、経鼻ルートで口蓋垂の裏側を観察し、病変の広がりや評価する必要がある。本症例は、口蓋垂の治療部位の再発はみられていないが、この後に下咽頭に別病変が出現し、内視鏡治療を行っている。

近年では、内視鏡的咽喉頭手術(ELPS)が登場しており、本症例に対しても適応があると考えられる。また、口腔内から直視可能な部位では従来の耳鼻咽喉科手術器具を用いた顕微鏡を使用した直視下局所切除が可能であり、これも選択肢に入ると考える。

《病理解説》(図3)

Superficial mesopharyngeal cancer, squamous cell carcinoma *in situ*, 20 × 13 mm, ly0, v0, LM(+), VM(-)

マッピングを図3aに示す。右が口蓋垂(15 × 12 mm)、左が口蓋弓(16 × 12 mm)の切除検体で、内視鏡で観察したときと同じ位置関係に配置している。すべて上皮内に限局する扁平上皮癌だった。口蓋垂の非腫瘍粘膜は切片2~3で見られ(図3b)、左口蓋弓の「カエルの卵状」の部位は、切片2にあたる(図3c)。

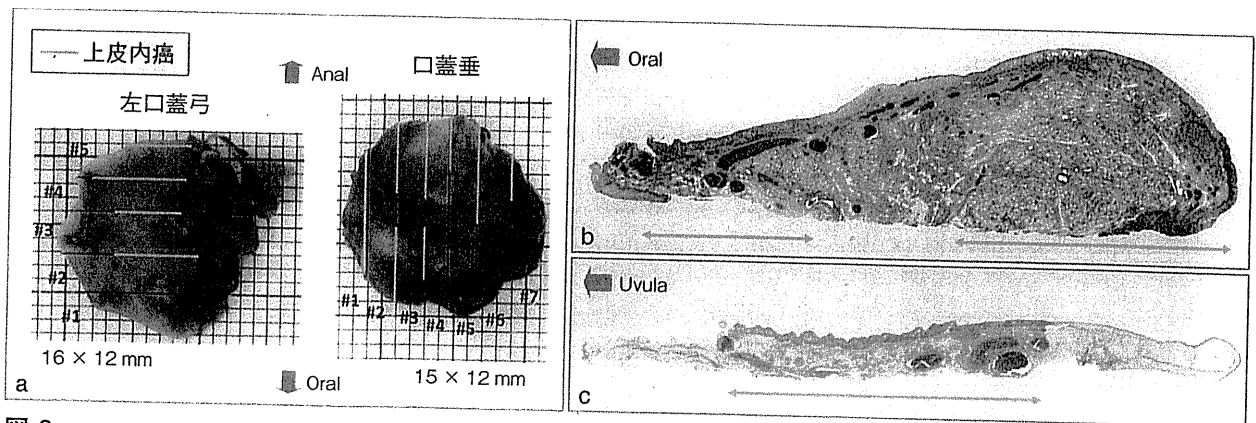


図3

Case 4

Profile

71 歳, 男性.

中咽頭後壁の上皮内癌に対して内視鏡治療を受けた既往がある. 病理結果は側方断端(+)で経過観察中であった. 定期検査で同部位に一致して発赤調の粘膜変化を認めた.

Q1 次に行うべき検査は? (図1: 通常内視鏡像)

- ① NBI(narrow band imaging)拡大観察 ② 生検 ③ ヨード染色

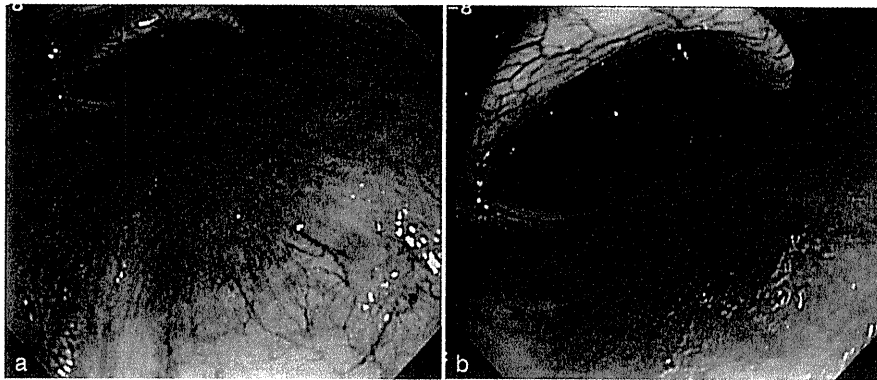


図 1

A1 ① NBI 拡大観察

通常内視鏡所見では、前回内視鏡治療の癒痕と思われる粘膜のひきつれと、その周囲に広範に広がる発赤調粘膜を認める。病変の辺縁は境界不明瞭で、明らかな領域性を有するとは言いがたい。しかし、前回治療で側方断端が陽性であったことから遺残再発の可能性は十分考えられ、病変の詳細な観察は必要である。近年、中下咽頭領域の扁平上皮癌の早期発見に対するNBIの有用性が広く認識されつつある。手元のボタンのみで切り替えが可能であるという簡便さと、拡大観察である程度の病変の質的診断も可能であることから、ハイリスク群のスクリーニング時には積極的な使用を勧める。

5) 内視鏡治療の注意点

近年の内視鏡診断学の進歩に伴い、咽頭癌の早期発見が可能になり、リンパ節転移のない表在性の癌に対し、内視鏡的粘膜切除術(EMR)などの内視鏡切除が選択されるようになってきた。2004年3月から2007年12月の間に、当院にてEMRを施行した表在性中・下咽頭癌36例・43病変の検討によると、咽頭痛など軽微なものを除くと、計4例に合併症を認めた。術後に臨床的な対応を要す高度の喉頭浮腫をきたしたものが2例と、ヨード液の垂れ込みによる頬部皮膚炎が2例であった。術後喉頭浮腫をきたした2例は、両側下咽頭を切除した1例と、披裂喉頭面を含め切除した1例で、おのおの再挿管と誤嚥性肺炎に対する加療を要した。皮膚炎は2例とも自然軽快した。

これらの経験から、現在当院では、術後喉頭浮腫の予防策として、1)ヨード染色後の十分な洗浄、2)ステロイドの投与、3)適切な抜管時期の設定を行っている。切除が両側の下咽頭に及ぶか、披裂の喉頭面に及んだ場合、EMR直後の喉頭浮腫が高度の場合には、喉頭鏡で確認してから翌日抜管を行っている。また、ヨード液の垂れ込みによる頬部皮膚炎を予防するため、治療前に口角周囲から頬部などを中心に顔面を覆うように接着用テープを貼り、ヨードの顔面への曝露を予防するようにしている。

最近ではわれわれ消化管内視鏡医が咽頭領域の表在癌に対する内視鏡診断と治療にかかわることが多くなってきているが、治療法の選択と決定、喉頭浮腫による窒息が起こったときの気管内挿管や気管切開などの緊急対応、術後の経過観察など、もともとこの領域の専門家でないといふ十分な対応ができないことも多いため、必ず頭頸科との密な連携のもとで、より安全に内視鏡治療を行わなければならない。

参考文献

- 1) Suzuki H, et al : Feasibility of endoscopic mucosal resection for superficial pharyngeal cancer: a minimally invasive treatment. Endoscopy 42 : 1-7, 2010

Q2 NBI(narrow band imaging)および AFI(autofluorescence imaging) 所見を示す。これらの NBI/AFI 所見より次に行うべき検査を選択せよ(複数選択可)(図 2)

- ① 生検 ② ヨード染色 ③ 超音波内視鏡検査(EUS)

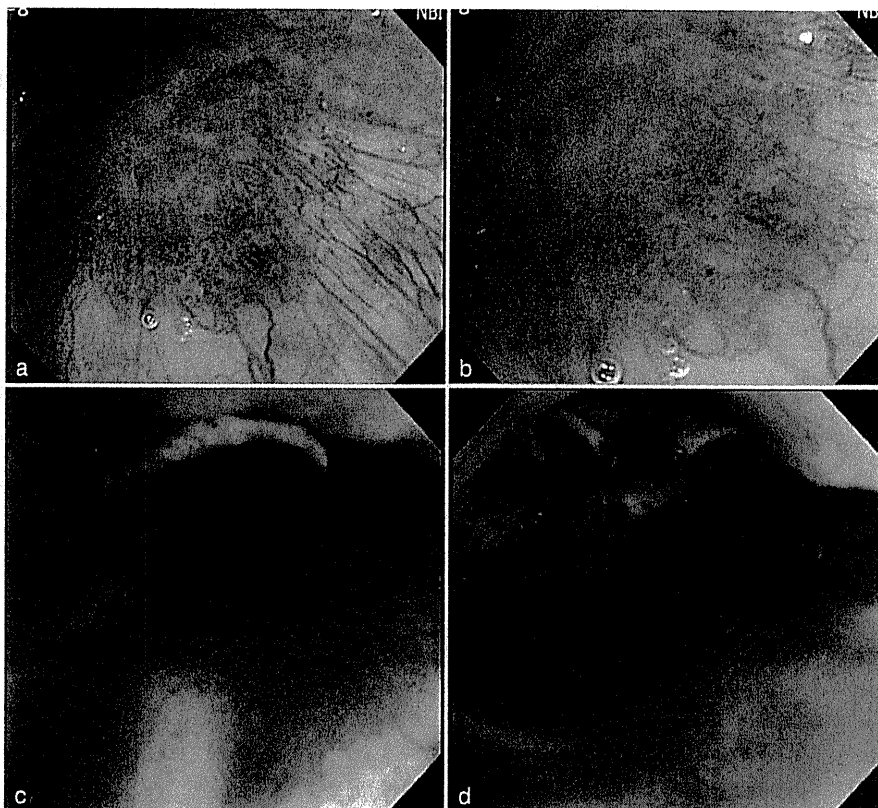


図 2

Q3 治療として選択すべきでないものは？

- ① アルゴンプラズマ凝固(APC) ② 内視鏡的粘膜切除術(EMR/ESD)
③ 外科切除 ④ 放射線療法

A2 ① 生検 ② ヨード染色

NBI 所見全体像は、brownish area(茶褐色調領域)としてはやや色調が薄いものの、認識可能な部分を認めるが、領域性ははっきりしない(図 2a)。拡大所見では異常血管を認めるが、やはり領域性は認めない(図 2b)。瘢痕周囲は異常血管を認めるが分布は非常に疎である。本症例に関しては、異常血管の存在を認めるが領域性はなく、NBI 診断では炎症か腫瘍性変化なのか判断は困難である。AFI 所見は発赤粘膜に一致してマゼンタ調を示す。AFI 観察で病変がマゼンタ調を示す原理は、腫瘍の厚みと血管増生により蛍光減弱することであるが、腫瘍性病変のみならず炎症性病変でもマゼンタ調を示すことがある。AFI は咽頭領域において病変の視認性に優れているとの報告もあるが有用性の報告は少なく、今後の検討課題である。

NBI は咽頭、食道の扁平上皮領域においては大変有用であるという報告が多数なされており、ヨード染色に匹敵するほどの威力を発揮するが、表面を正常上皮が覆う基底層型上皮内癌扁平など、brownish area として観察されないが、ヨード染色で不染を示すような病変もあり、本症例のように判断に迷うような症例においては、ヨード染色は必須であろう。したがって、確定診断のため生検を施行し、また病変範囲確定のためにヨード染色を行う。

咽頭領域でヨードを撒布する際は、その組織刺激性から喉頭浮腫や喉頭痙攣、誤嚥の危険性があるので、全身麻酔下で気管挿管をした上で行う。本症例はマゼンタ調の色調変化を示した部位から生検を複数採取し、扁平上皮癌が検出され、ヨード染色で下咽頭から中咽頭にかかる広範な不染を示した(図 3)。

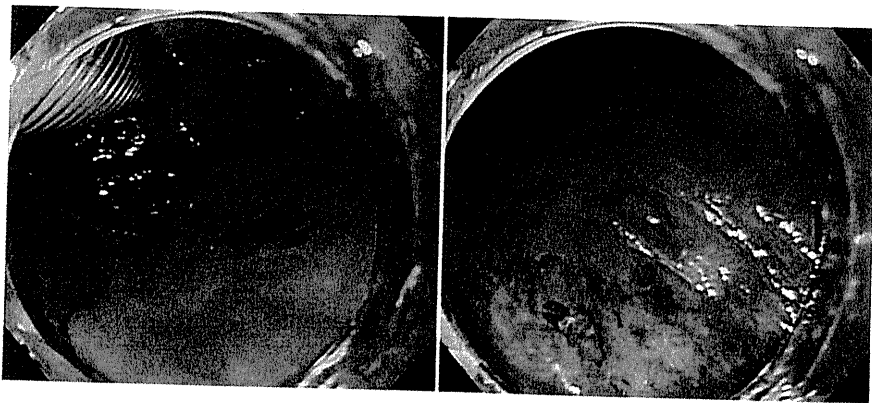


図 3

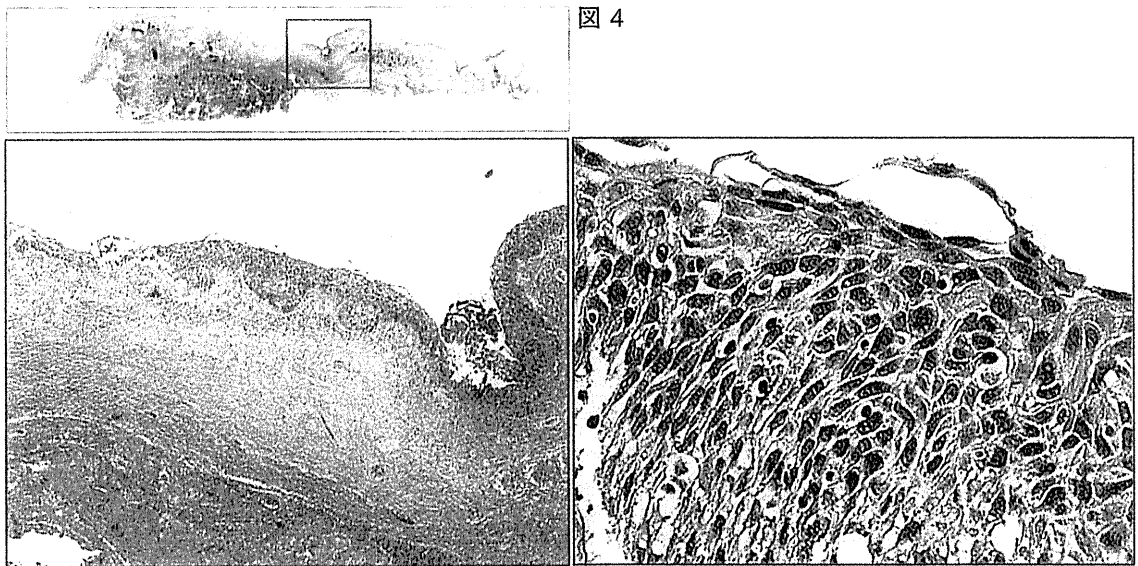
A3 ① アルゴンプラズマ凝固(APC)

病変は前回治療の影響による瘢痕や再生性変化により、範囲、深達度診断が非常に困難である。瘢痕周囲に発生した病変であり、再発の可能性が高く、より慎重な治療および病理学的検討が要求される。したがって、①の APC では病変の根治性の確認が困難であり、行うべきではない。本症例は正確な範囲診断のため全身麻酔下でヨード撒布を行い、診断的に内視鏡的粘膜下層剥離術(ESD)を施行した(図 4)。

《病理解説》(図 4)

Squamous cell carcinoma, micro invasive, 32×16 mm, ly0, v0, LM(+), VM(-)

一部で上皮下間質への微小な浸潤傾向を示したが、おおむね上皮内にとどまるものであった。導管内進展は認めなかった。



A1 ① NBI 拡大観察

通常内視鏡所見では、前回内視鏡治療の瘢痕と思われる粘膜のひきつれと、その周囲に広範に広がる発赤調粘膜を認める。病変の辺縁は境界不明瞭で、明らかな領域性を有するとは言いがたい。しかし、前回治療で側方断端が陽性であったことから遺残再発の可能性は十分考えられ、病変の詳細な観察は必要である。近年、中下咽頭領域の扁平上皮癌の早期発見に対するNBIの有用性が広く認識されつつある。手元のボタンのみで切り替えが可能であるという簡便さと、拡大観察である程度の病変の質的診断も可能であることから、ハイリスク群のスクリーニング時には積極的な使用を勧める。

5) 内視鏡治療の注意点

近年の内視鏡診断学の進歩に伴い、咽頭癌の早期発見が可能になり、リンパ節転移のない表在性の癌に対し、内視鏡的粘膜切除術(EMR)などの内視鏡切除が選択されるようになってきた。2004年3月から2007年12月の間に、当院にてEMRを施行した表在性中・下咽頭癌36例・43病変の検討によると、咽頭痛など軽微なものを除くと、計4例に合併症を認めた。術後に臨床的な対応を要す高度の喉頭浮腫をきたしたものが2例と、ヨード液の垂れ込みによる頬部皮膚炎が2例であった。術後喉頭浮腫をきたした2例は、両側下咽頭を切除した1例と、披裂喉頭面を含め切除した1例で、おのおの再挿管と誤嚥性肺炎に対する加療を要した。皮膚炎は2例とも自然軽快した。

これらの経験から、現在当院では、術後喉頭浮腫の予防策として、1)ヨード染色後の十分な洗浄、2)ステロイドの投与、3)適切な抜管時期の設定を行っている。切除が両側の下咽頭に及ぶか、披裂の喉頭面に及んだ場合、EMR直後の喉頭浮腫が高度の場合には、喉頭鏡で確認してから翌日抜管を行っている。また、ヨード液の垂れ込みによる頬部皮膚炎を予防するため、治療前に口角周囲から頬部などを中心に顔面を覆うように接着用テープを貼り、ヨードの顔面への曝露を予防するようにしている。

最近ではわれわれ消化管内視鏡医が咽頭領域の表在癌に対する内視鏡診断と治療にかかわることが多くなってきているが、治療法の選択と決定、喉頭浮腫による窒息が起こったときの気管内挿管や気管切開などの緊急対応、術後の経過観察など、もともとこの領域の専門家でないといふ十分な対応ができないことも多いため、必ず頭頸科との密な連携のもとで、より安全に内視鏡治療を行わなければならない。

参考文献

- 1) Suzuki H, et al : Feasibility of endoscopic mucosal resection for superficial pharyngeal cancer: a minimally invasive treatment. Endoscopy 42 : 1-7, 2010

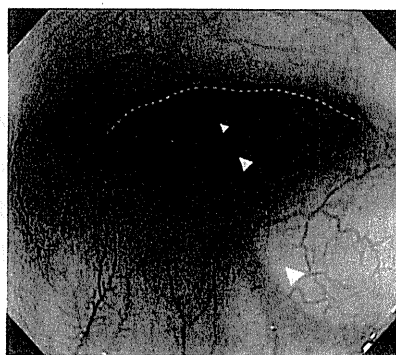


図 2

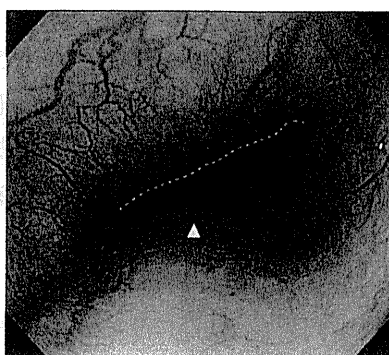


図 3

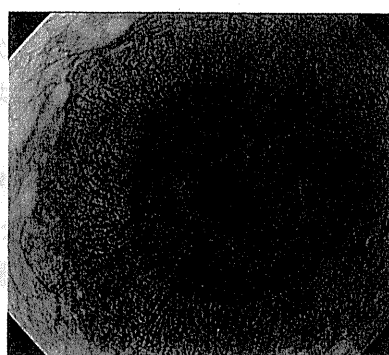


図 4

も観察可能である。しかし、反射が強い場合には、内視鏡抜去時に送気しつつ、少しずつ引きながら観察する。第二生理的狭窄部(左主気管支や大動脈弓による圧迫：図 2 点線：左主気管支，矢頭：椎体)や心臓(左心房)・下行大動脈による壁外性圧迫部(図 3 点線：左心房，矢頭：椎体)の肛門側は陰になって死角となりやすいため、送気量の調節とスコープの回転により、良好な視野を確保するよう心がける。食道胃接合部とその近傍の観察に際し、食道胃接合部が呼吸性に移動することを利用する。下部食道括約筋の収縮が強く観察が困難な症例に対しては、深呼吸させると良好な視野を確保できる場合がある(図 4)。これは呼吸運動で横隔膜食道裂孔が収縮・弛緩することを利用したもので、食道胃接合部が弛緩しつつ口側に展開したときに、素早く観察・撮影を行う(図 4)。

食道粘膜の最表層は重層扁平上皮で被覆されているため、他の消化管に比し、透明感のある白みがかかった色調を呈する。食道の重層扁平上皮は菲薄なため、内視鏡で表層部に分布する血管が透見でき、正常では食道入口部および食道胃接合部で柵状に(図 4)、それ以外の部位では樹枝状～網状に走行する(図 2, 3)。これら血管透見像の途絶や消失などは、早期食道癌をはじめ病変の存在診断にきわめて重要な異常所見である。

2 範囲診断

食道扁平上皮癌(squamous cell carcinoma：SCC)においては、ヨード染色による色素内視鏡が普及しており、食道表在癌の早期発見に寄与してきた。しかし、その刺激の強さから、患者への負担が大きいことが問題となっていた。近年開発された狭帯域光観察(narrow band imaging：NBI)の登場により、刺激の強いヨード染色を必要とせず、侵襲が少なく食道表在癌を早期発見することが可能になり、拡大機能と併用することで、質的診断や深達度診断を行うことも可能となってきた。しかし、病変を拾い上げた後に病変の範囲を厳密に診断するためには、依然としてヨード染色が不可欠であるのが現状である。本項では、NBI とヨード染色による、食道表在癌の範囲診断の特色や工夫を概説する。

A. NBI とヨード染色での範囲診断

まず、通常内視鏡による観察では、発赤などの色調変化と、わずかな陥凹、あるいは隆起に注目することで、表在癌の存在についての認識が可能であるが、病変の境界に関しては大まか