

CONCLUSION

Imaging with FIESTA can reveal critical perforating arteries and cranial nerves surrounding the aneurysm preoperatively. It could be recruited for the evaluation of the aneurysm to assess surgical risks, to decide which modality should be selected, and to minimize surgical morbidity.

Disclosure

The authors have no personal financial or institutional interest in any of the drugs, materials, or devices described in this article. This work was partially supported by a grant for Health Care Research from the Ministry of Health, Labor and Welfare in Japan (H21-Clinical Research-General-008).

REFERENCES

- Gerardin E, Daumas-Duport B, Tollard E, et al. Usefulness of multislice computerized tomography angiography in preoperative diagnosis of ruptured cerebral aneurysms. *J Neuroradiol.* 2009;36(5):278-284.
- Koussouras C, Charitanti A, Giavroglou C, et al. Intracranial aneurysms: evaluation using CTA and MRA: correlation with DSA and intraoperative findings. *Neuroradiology.* 2004;46(10):842-850.
- Ogawa T, Okudera T, Noguchi K, et al. Cerebral aneurysms: evaluation with three-dimensional CT angiography. *AJNR Am J Neuroradiol.* 1996;17(3):447-454.
- Caruso R, Colonnese C, Elefante A, Innocenzi G, Raguso M, Gagliardi FM. Use of spiral computerized tomography angiography in patients with cerebral aneurysm: our experience. *J Neurosurg Sci.* 2002;46(1):4-9.
- Kato Y, Katada K, Hayakawa M, et al. Can 3D-CTA surpass DSA in diagnosis of cerebral aneurysm? *Acta Neurochir (Wien).* 2001;143(3):245-250.
- Kato Y, Sano H, Katada K, et al. Application of three-dimensional CT angiography (3D-CTA) to cerebral aneurysms. *Surg Neurol.* 1999;52(2):113-121.
- Tanrikulu L, Hastreiter P, Richter G, Doefler A, Naraghi R. Virtual neuroendoscopy: MRI-based three-dimensional visualization of the cranial nerves in the posterior cranial fossa. *Br J Neurosurg.* 2008;22(2):207-212.
- Awaji M, Okamoto K, Nishiyama K. Magnetic resonance cisternography for preoperative evaluation of arachnoid cysts. *Neuroradiology.* 2007;49(9):721-726.
- Kimoto H, Nagaoaka T, Nariai T, Takada Y, Ohno K, Yoshino N. Preoperative evaluation of neurovascular compression in patients with trigeminal neuralgia by use of three-dimensional reconstruction from two types of high-resolution magnetic resonance imaging. *Neurosurgery.* 2002;51(4):956-961.
- Naganawa S, Koshikawa T, Fukatsu H, Ishigaki T, Fukuta T. MR cisternography of the cerebellopontine angle: comparison of three-dimensional fast asymmetrical spin-echo and three-dimensional constructive interference in the steady-state sequences. *AJNR Am J Neuroradiol.* 2001;22(6):1179-1185.
- Sato M, Nakano M, Sasanuma J, Asari J, Watanabe K. Preoperative cerebral aneurysm assessment by three-dimensional magnetic resonance angiography: feasibility of surgery without conventional catheter angiography. *Neurosurgery.* 2005;56(5):903-912.
- Satoh T, Omi M, Ohsako C, et al. Visualization of aneurysmal contours and perianeurysmal environment with conventional and transparent 3D MR cisternography. *AJNR Am J Neuroradiol.* 2005;26(2):313-318.
- Mikami T, Minamida Y, Yamaki T, Koyanagi I, Nonaka T, Houkin K. Cranial nerve assessment in posterior fossa tumors with fast imaging employing steady-state acquisition (FIESTA). *Neurosurg Rev.* 2005;28(4):261-266.
- Chavez GD, De Salles AA, Solberg TD, Pedrosa A, Espinoza D, Villablanca P. Three-dimensional fast imaging employing steady-state acquisition magnetic resonance imaging for stereotactic radiosurgery of trigeminal neuralgia. *Neurosurgery.* 2005;56(3):E628.
- Hatipoglu HG, Durakoglugil T, Ciliz D, Yuksel E. Comparison of FSE T2W and 3D FIESTA sequences in the evaluation of posterior fossa cranial nerves with MR cisternography. *Diagn Interv Radiol.* 2007;13(2):56-60.
- Morita A, Fujiwara S, Hashi K, Ohtsu H, Kirino T. Risk of rupture associated with intact cerebral aneurysms in the Japanese population: a systematic review of the literature from Japan. *J Neurosurg.* 2005;102(4):601-606.

- Wichers DO, Whisnant JP, Huston J III, et al. Unruptured intracranial aneurysms: natural history, clinical outcome, and risks of surgical and endovascular treatment. *Lancet.* 2003;362(9378):103-110.
- Unruptured intracranial aneurysms: risk of rupture and risks of surgical intervention: International Study of Unruptured Intracranial Aneurysms Investigators. *N Engl J Med.* 1998;339(24):1725-1733.
- Hernesniemi J, Dashti R, Lehecka M, et al. Microneurosurgical management of anterior communicating artery aneurysms. *Surg Neurol.* 2008;70(1):8-28.
- Dashti R, Hernesniemi J, Niemela M, et al. Microneurosurgical management of middle cerebral artery bifurcation aneurysms. *Surg Neurol.* 2007;67(5):441-456.
- Harrison MJ, Johnson BA, Gardner GM, Welling BG. Preliminary results on the management of unruptured intracranial aneurysms with magnetic resonance angiography and computed tomographic angiography. *Neurosurgery.* 1997;40(5):947-955.
- Kakizawa Y, Hongo K, Takasawa H, et al. "Real" three-dimensional constructive interference in steady-state imaging to discern microneurosurgical anatomy: technical note. *J Neurosurg.* 2003;98(3):625-630.
- Casselman JW, Kuhweide R, Deimling M, Ampe W, Dehaene I, Meeus L. Constructive interference in steady state-3DFT MR imaging of the inner ear and cerebellopontine angle. *AJNR Am J Neuroradiol.* 1993;14(1):47-57.

COMMENTS

The authors present a series of 82 patients imaged with fast imaging employing steady-state acquisition sequence before surgical treatment of intracranial aneurysm. The technique demands meticulous analysis of the images before surgery. Although time-consuming, it prepares the surgeon for the technical challenges in dissecting the base of the aneurysm and forces the surgeon to consider the anatomic details before surgery. The authors present excellent sensitivity and specificity in detecting the hypothalamic artery around anterior communicating artery aneurysms and in detecting attachment of posterior communicating artery aneurysm to the third nerve and the anterior choroidal artery. However, the microanatomy around middle cerebral artery aneurysms remains unsolved with this method.

One of the most difficult tasks for the cerebrovascular surgeon is to assess the patency of the perforating arteries that may frequently be severed during dissection or especially after clipping. In addition to intraoperative indocyanine green angiography¹ and digital subtraction angiography,² the presented method is tool for our armamentarium for safer aneurysm surgery and optimizing the quality of clipping.

Riku Kivisaari
Mika Niemelä
Juha Hernesniemi
Helsinki, Finland

- Dashti R, Laakso A, Niemelä M, Porras M, Hernesniemi JA. Microscope-integrated near-infrared green video angiography during surgery of intracranial aneurysms: the Helsinki experience. *Surg Neurol.* 2009;71(5):543-550.
- Kivisaari RP, Porras M, Ohman J, Siironen J, Ishii K, Hernesniemi J. Routine cerebral angiography after surgery for saccular aneurysms: is it worth it? *Neurosurgery.* 2004;55(5):1015-1024.

The authors report the use of preoperative magnetic resonance imaging using the fast imaging employing steady-state acquisition (FIESTA) sequence in the surgical management of unruptured cerebral aneurysms. By intensifying the contrast between water and solids with high signal-to-noise ratio, the FIESTA sequence enhances visualization

of soft-tissue structures such as cranial nerves and small perforating arteries within cerebrospinal fluid spaces and cisterns. This depiction of exoluminal anatomy can complement the information obtained from endoluminal imaging such as computed tomographic angiography or digital subtraction angiography.

This study introduces a novel concept, but the reported data do not prove its utility or cost-effectiveness. Nonetheless, the cases illustrate the potential benefit of knowing the local microsurgical anatomy and an-

ticipating the challenges to be encountered during dissection of the aneurysm and its environs.

In addition to FIESTA, we have found other magnetic resonance imaging sequences to be potentially useful in the surgical management of cerebral aneurysms for the assessment of intraluminal thrombus, surrounding brain edema, and other features.

Arun Paul Amar
Los Angeles, California

FOLLOW NEUROSURGERY® ON WORDPRESS

NEUROSURGERY Report

Ahead of Print: A Review of Laboratory and Clinical Data Supporting the Safety and Efficacy of Cyclosporine A in Traumatic Brain Injury

Full article access for Neurosurgery subscribers

For details, cyclosporine A (CsA) has proven safe and effective for use in transplantation. In the last ten years, this agent has shown neuroprotective effects in animal models of traumatic brain injury (TBI). This review article will provide a critical overview of the literature on CsA neuroprotective effects in animal studies and current findings of clinical trials in the treatment of traumatic brain injury (TBI) with an emphasis on the possible CsA molecular mechanism of action. Animal data provide compelling evidence of therapeutic benefits of CsA in TBI, but the outcome indices are heterogeneous with respect to the animal model of TBI as well as route, dose, and timing of CsA administration. [Read the rest of this article.](#)

Written by NEUROSURGERY® Editorial Office February 11, 2011 at 9:09 AM

Posted in Publish ahead of print, Trauma with tags cyclosporine A, immunosuppressant, neurotrauma

New Podcasts Posted to iTunes and Available for Free Download

Additional episodes have been added to the Korean, Chinese, Spanish, English and Japanese NEUROSURGERY International Podcasts on iTunes. Each podcast episode is the scientific abstract from a published article translated into a foreign language and read by a native speaker. Use iTunes to download, see and listen to podcasts in your preferred language.

Written by NEUROSURGERY® Editorial Office February 10, 2011 at 11:15 AM

Posted in 2011, Tagged with Podcast

Recent Posts

Ahead of Print: A Review of Laboratory and Clinical Data Supporting the Safety and Efficacy of Cyclosporine A in Traumatic Brain Injury

New Podcasts Posted to iTunes and Available for Free Download

Eye Injury, The Cause of Prolonged Intubation, High-Capital and High-Cost: The Joint Society of Neurotrauma (JSNT)

Video: Anatomical Techniques in Memory Patient Bone Surgery

Science of the Spine: Basic Aspects of Bone Implications of Spinal Injuries in Vertebral Subarachnoid Space

Microsurgical Resection

Category

Case Reports (2)

Follow NEUROSURGERY® at <http://neurosurgerycns.wordpress.com>

NEUROSURGERY
THE JOURNAL OF THE NEUROLOGICAL SOCIETY

SHORT REPORT

Middle cerebral artery atherosclerotic stenosis mimicking a cerebral aneurysm: pitfall in preoperative evaluation of cerebral aneurysms

Keita Shibahashi, Toshikazu Kimura, & Akio Morita

Department of Neurosurgery and Stroke Unit NTT Medical Center Tokyo, Tokyo, Japan

Abstract

We report a case of an aneurysm-like finding of MCA with severe atherosclerosis on standard radiological evaluation, which led us to plan surgical clipping. In particular, patients, whose modalities usually performed for preoperative assessment of cerebral aneurysms, such as DSA, 3D CTA and MRA, are insufficient.

Keywords: aneurysm surgery; operative experience; pseudoaneurysm; revascularization.

Introduction

Screening for cerebral aneurysms by magnetic resonance angiography (MRA) is generally regarded as sufficiently accurate and recommended. On judging surgical indications, computed tomography angiography (CTA) and/or digital subtraction angiography (DSA) is usually performed before surgical intervention. However, all of these modalities assess the vascular lumen.

In cases demonstrating severe cerebral arterial stenosis or occlusion, these modalities can show findings similar to cerebral aneurysms and can lead to erroneous diagnosis. We encountered a case that was diagnosed as having a cerebral aneurysm on preoperative imaging studies, but the lesion was identified as arterial stenosis intraoperatively.

Case report

The patient was a 61-year-old man with slight dysarthria after lacunar infarction at the left corona radiata 10 years earlier. MRA had shown severe stenosis at the end of the M1 portion of the middle cerebral artery (MCA), and a small aneurysm measuring 5 mm at the bifurcation (distal to the stenotic lesion) (Fig. 1A). On follow-up, the stenosis had progressed despite intensive medical therapy, and single photon emission computed tomography (SPECT) with iodoamphetamine showed severe compromised vascular reactivity (Power's

stage II) suggesting that the risk of recurrent stroke was high. So that vascular reconstruction was considered to prevent additional infarction. As percutaneous transluminal angioplasty or stenting of the MCA has been reported to carry relatively high risk of recurrent stenosis we planned superficial temporal artery (STA) – MCA anastomosis. In addition, as the aneurysm had a high dome/neck ratio, suggesting a relatively high risk of subarachnoid hemorrhage, we planned surgical clipping for the MCA bifurcation aneurysm simultaneously. For preoperative evaluation, CTA and DSA (using 5Fr catheter, pump injection for IC imaging of 6 ml contrast agent by 4 ml/sec) were additionally performed to assess if the STA had enough caliber for the bypass, and how the leptomeningeal anastomosis had developed. On these modalities, the findings of the aneurysm were similar to those on MRA (Fig. 1B, C).

Intraoperatively, both the frontal and parietal branches of STA were harvested before the usual pterional craniotomy was performed. The proximal Sylvian fissure was opened for aneurysmal clipping, but after sufficient opening of the fissure to the M1 portion, the M1–M2 junction showed trifurcation (superior trunk, middle trunk and anterior temporal artery arising just proximal to them) and the middle trunk demonstrated severe atherosclerosis (Fig. 2A). On Doppler sonography, antegrade flow was demonstrated inside the atherosclerotic main trunk, and competition between antegrade and retrograde flow from the collateral circulation was observed. Based on these findings, the preoperative findings of aneurysm were shown to be false (Fig. 2B). To revascularize the appropriate artery, the Sylvian fissure was opened more distally, and STA was anastomosed to the precentral artery, which showed retrograde flow on Doppler sonography, and to the well-developed anterior temporal artery. The postoperative course was uneventful. Postoperative DSA demonstrated the patency of both STA branches (Fig. 2C), and the patient was discharged without any new neurological deficit. On follow up, MRA one year after operation also showed the patency of the bypass, and the patient was doing well.

Correspondence: Keita Shibahashi, Department of Neurosurgery and Stroke Unit NTT Medical Center, Tokyo, 5-9-22, Higashigotanda, Shinagawa-ku Tokyo, Japan 141-8625. Tel: 81-3-3448-6111. Fax: 81-3-3448-6080. E-mail: kshibahashi@yahoo.co.jp

Received 29 June 2011; revised 9 October 2011; accepted 15 October 2011

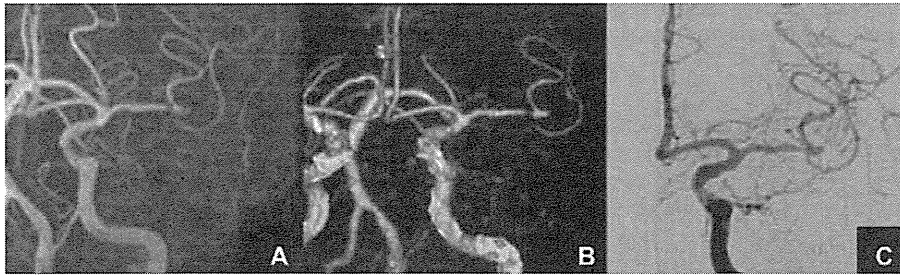

Fig. 1. A. MR Angiography (left) showing MCA stenosis and corn-shaped shadow at the M1-M2 portion, B. CTA (center) and C. DSA (right) showing the same finding. 23 × 7 mm (300 × 300 DPI).

Discussion

Cerebral aneurysms are usually assessed with CTA, MRA and/or DSA to determine whether to treat immediately or to wait and observe its course. As those radiological modalities evaluate blood flow or vascular lumen, such misinterpretation, as in our case, can happen. When atherosclerosis progresses and collateral flow increases gradually, there would be a point where antegrade and retrograde flow from the collateral vessels compete before the artery becomes occluded. At that point, MRA shows aneurysm-like findings with the narrowest part of the atherosclerosis located at the top, causing the blood flow velocity to decrease and the MR signal to fall steeply.

This is because when the proximal portion of the artery becomes stenotic, it is common for the distal portion of the artery to seem very thin on radiological study, and appear like a small branch. Furthermore, vessels were so crowded around this pseudo-bifurcation on CTA or DSA. It can also suggest that the majority of the middle cerebral artery bifurcates around the lateral end of the anterior perforating substance.

In postoperative DSA, the insular distal to the stenosis was barely visible in just one cut among all the series of the examination, and it was difficult to distinguish even retrospectively in preoperative examination.

To avoid misinterpretation of this kind, a heavy T2-weighted 3D gradient echo sequence on MRI, such as constructive interference in the steady state (CISS) or fast imaging employing steady state acquisition (FIESTA) would be useful, since this modality can highlight the external border of the arteries, and the continuity of the vessels can be followed on each consecutive slice.

It is important to note which characteristics of the patient or aneurysm indicate a need for caution. There are several case reports describing vascular occlusion mimicking cerebral aneurysms. Nakano et al.¹ indicated that a corn-like finding of the aneurysm must be interpreted cautiously. Considering that the other reports also described patients with severe main trunk stenosis,²⁻³ an aneurysm demonstrating a corn-like shape in a patient with risk factors for atherosclerosis should indicate the need to perform a heavy T2 sequence of MRI for preoperative evaluation.

Conclusions

Atherosclerotic artery can mimic cerebral aneurysm. To avoid misinterpretation and unnecessary surgery, it would be better to add heavy T2 weighted 3D gradient

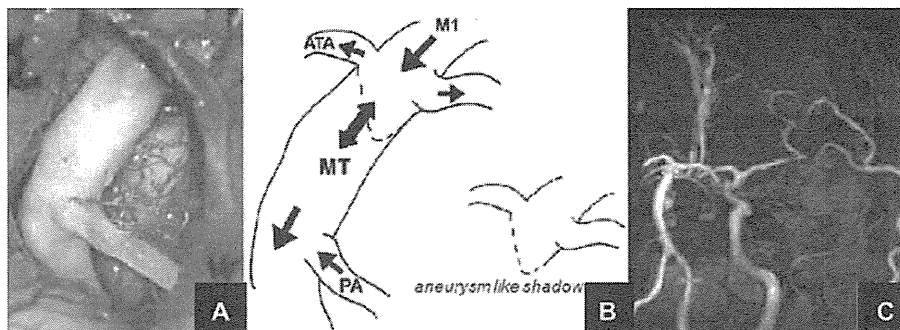


Fig. 2. A. Intraoperative view. The superior trunk is pushed to anterior by vein. B. Schematic drawing. Branching pattern of MCA was trifurcation (middle trunk, superior trunk and anterior temporal artery arising just proximal to them). The arrows show the direction of the blood flow demonstrated by Doppler sonography. It was suspected that competitive blood flow showed an aneurysm-like shadow on preoperative examinations. M1: the M1 portion of the MCA, MT: the middle trunk of the MCA, ATA: anterior temporal artery, PA: prefrontal artery. C. Postoperative MRA shows patent bypass. 28 × 10 mm (300 × 300 DPI)

echo sequence of MRI for preoperative evaluation in those patients with risk factors of atherosclerosis, and corn-shaped aneurysms.

Declaration of interest: The authors report no conflicts of interest. The authors alone are responsible for the content and writing of the article.

References

1. Nakano S, Yokogami K, Ohta H, Wakisaka S. A stump of occluded posterior cerebral artery mimicking a ruptured aneurysm: case report. *Int J Angiol* 2000;9:51-2.
2. Kawanishi M, Sakaguchi I, Miyake H. Occlusion of the posterior communicating artery mimicking cerebral aneurysm: case report. *Neurol Res* 2003;25:543-5.
3. Lee IH, Ko JK, Lee SW. Occlusion of the middle cerebral artery branch mimicking aneurysm. *J Korean Neurosurg Soc* 2007;42:413-15.

UCAS II における未破裂脳動脈瘤治療成績：中間報告 —日本における未破裂脳動脈瘤治療の現況とスタンダードの追求—

森田 明 夫 UCAS II 研究者グループ*

Management Outcomes in the Unruptured Cerebral Aneurysm Study II (UCAS II) : Interim Report —Quest for Standards and Current Status in Japan—

by

Akio Morita, M.D. and UCAS II Study Group

from

UCAS II Administrative Office, Department of Neurosurgery, The University of Tokyo

Introduction: To identify the risks in managing unruptured cerebral aneurysms in Japan, we conducted a prospective multi-center study. **Method:** Patients with newly diagnosed UCA during January 2006 to January 2007 in 31 institutions were prospectively registered. Patients were regularly followed up and registered at 3 months, 12 months and at 60 months (scheduled) after registration. At the same time, three dimensional images, periodic health related quality of life (SF-8, EQ5D) and cognitive function data were collected. Source documents were confirmed by outside reviewers. **Results:** 1,056 patients were registered. The 3 months registration was recorded in 1007, 12 months in 946 cases. Aneurysms were repaired in 558 patients; by clipping in 81% and coiling in 19% of cases. Severe morbidity (Modified Rankin scale worse than 1) was observed in 4.5% of cases and was significantly related with the size, location and history of the subarachnoid hemorrhage. Management morbidity was most frequently caused by perforator injury of the parent artery occlusion. **Conclusion:** With multiple prospective studies conducted in Japan, we can now delineate high risk UCA group for management. With such data, adequate risk communication with the patient can be achieved.

(Received March 14, 2011; accepted April 11, 2011)

Key words: unruptured cerebral aneurysm, management, Japan, UCAS, HRQOL
Jpn J Neurosurg (Tokyo) 20 : 484-490, 2011

はじめに

未破裂脳動脈瘤は、そのほとんどが無症候である。したがってその治療方針を定めるためには、未破裂脳動脈瘤の自然歴を明らかとし、瘤の治療リスクに応じて決定すべきと考える。1998年、次いで2003年に国際未破裂

脳動脈瘤調査（以下、ISUIA）の後ろ向き、また前向きの調査結果が報告され、未破裂脳動脈瘤の破裂リスクは小型瘤では低く、一方で治療による死亡率、重篤合併症発生率は1年後におよそ13~15%に及ぶという報告がなされ、若年以外では小型脳動脈瘤の治療適応は少ないという推奨がなされている¹⁾³⁾¹²⁾。一方でこれまで未破裂

UCAS II 事務局 / 〒113-8655 文京区本郷 7-3-1 東京大学医学部脳神経外科内 (連絡先: 分担主任研究者 森田明夫, 〒141-8625 品川区東五反田 5-9-22, NTT 東日本関東病院脳神経外科)

Address reprint requests to: Akio Morita, M.D., Department of Neurosurgery, NTT Medical Center Tokyo, 5-9-22 Higashigotanda, Shinagawa-ku, Tokyo 141-8625, Japan

*文末の研究者グループ一覧を参照

Table 1 Clinical characteristics of cases and aneurysms involved in UCAS II (Case number=1,059, aneurysm number=1,230)

Features	Numbers and percentages
Patient factors	
Age	61.4 (31~84)
Sex female	705 (66.6%)
Past-current history	Smoking: 21%, Hypertension: 44% (poor control: 10%), Cerebral ischemia: 5%, Hyperlipidemia: 15%, Diabetes mellitus: 5%, Polycystic kidney: 0.3%
Family history	148 (14%) 1st degree relatives 123 (11.6%)
Cause of diagnosis	Screening (including brain dock): 43%, Headache or dizziness: 52%, Symptomatic: 2%, Subarachnoid hemorrhage: 1%, Other 2%
Aneurysm factors	
Size	6.3 (3~35) mm
Multiple	160 (13%)
Saccular	1,156 (94%)
Size	
3, 4 mm	494 (40%)
5, 6 mm	335 (27%)
7~9 mm	238 (19%)
10~24 mm	160 (13%)
25 mm~	3 (0.2%)
Location*	
MCA	415 (34%)
ACom	177 (14%)
ICA	239 (19%)
IC-PCom	168 (14%)
IC-Cav	44 (4%)
A2, 3	40 (3%)
BA	66 (5%)
VA	40 (3%)
Other	14 (1%)

*Abbreviations: MCA: middle cerebral artery, ACom: Anterior communicating artery, ICA: internal carotid artery other than follows, IC-PCom: Internal carotid artery-posterior communicating artery, IC-Cav: Internal carotid artery cavernous portion, A2, 3: anterior cerebral artery A2-3 portion, BA: basilar artery, VA: vertebral artery, Other: other locations

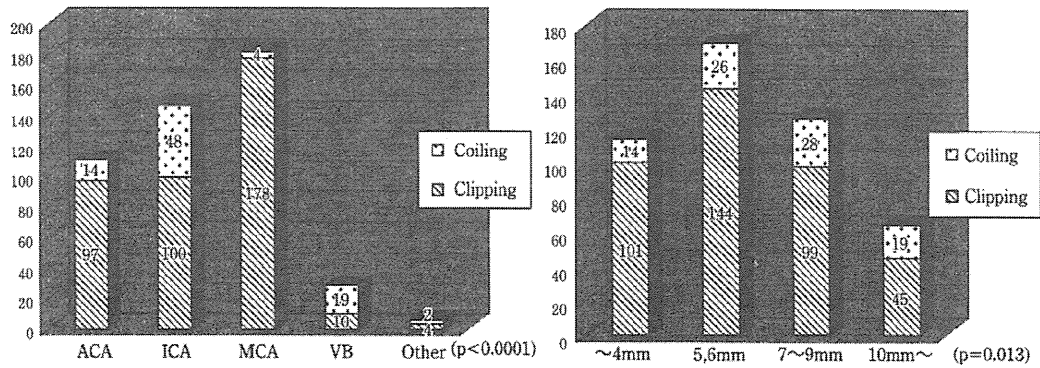
脳動脈瘤の破裂率は日本では欧米よりも高いことが示されており⁵⁾¹¹⁾, また治療結果も ISUIA ほど悪くないことが示されている⁶⁾. そこで日本での未破裂脳動脈瘤の自然歴, 治療成績を明らかとすべく, UCAS Japan, SUAVE, UCAS II などの前向き研究が推進されている⁴⁾¹⁰⁾. UCAS Japan は現在最終結果の検証中であるが, SUAVE 結果は 2010 年秋に報告され, 少しずつ日本における未破裂脳動脈瘤の自然歴が明らかとなりつつある. 治療成績の評価においては, おおよその治療合併症は UCAS Japan でも調査されているが, modified Rankin scale (以下, mRS)

のみならず, 大脳高次機能, 生活の質 (QOL) を含めた詳細な検討が重要と考えられ, 現在 UCAS II が進行中である.

本稿では, UCAS II における脳動脈瘤治療成績の中間結果をまとめ, 現在の日本における未破裂脳動脈瘤治療の現況とスタンダードを示す.

方法

本論文末に示す 31 参加施設において, 2006 年に新規



A/B

Fig. 1 Choice of treatment

A : According to the location. B : According to the size.

ACA : anterior cerebral artery, ICA : internal carotid artery, MCA : middle cerebral artery, VB : vertebro-basilar artery, Other : other location including internal carotid cavernous portion

発見された未破裂脳動脈瘤を対象にした。初診時 mRS2 以上の日常生活レベルが良好症例で、20 歳以上、瘤サイズ（最大径）3 mm 以上を有する患者を対象とした。

各施設において倫理委員会承認を得た後、各患者から informed consent を取得した。その上で発見時（登録施設受診日）、3 カ月、12 カ月、60 カ月で患者状況を調査するというプロトコルを構築した。

その間に起こった治療や画像検査、また変化についてはその後の定期登録とした。一方で破裂や患者死亡、その他追跡ができなくなるような事象があった段階で緊急登録することとした。すべての登録はオンラインで行い、予定の調査時期には reminder メールが届くシステムを構築した。12 カ月登録と 60 カ月登録の間で患者追跡困難例を減らすために、毎年患者に変化や移動を調査する手紙を各施設から送ってもらう方法をとった。

各登録内容に関しては全国に 7 名配置した地域調査委員により各施設をオンサイト訪問し、実際の患者カルテでチェックすることとした。

患者登録においては、各登録時の QOL 調査 (SF-8, SF-36Q9)、患者画像の DICOM 情報、手術前後の高次脳機能 (mini mental state examination : MMSE) を取得することとした。さらに観察例を含めて各患者において、動脈瘤診療開始後 1 年間の診療経費を計算し登録することとした。

結果

2006 年 1 年間で 31 施設より 1,059 症例、1,230 動脈瘤が登録された。2010 年 4 月の時点で 3 カ月登録は 1,007 例 (95%)、12 カ月登録は 946 例 (89%) でなされている。

平均年齢は 61 歳、女性が男性の 2 倍、平均サイズ 6 mm、多発性脳動脈瘤は 13%、プレブを有する動脈瘤は 22% であった。患者・瘤の特性、分布に関して Table 1 にまとめる。

初診時の治療方針は、36% が開頭クリッピング、血管内手術 10%、慎重な観察 36%、単純に経過を追跡 14%、決定していないものが 11% であった。

実際の治療は 558 例に行われ、開頭クリッピング 81%、血管内治療 19% であった。治療選択の瘤サイズ、部位別の選択を Fig. 1 に示す。大きさの大きいもの、脳底動脈瘤、内頸動脈前床突起周囲のものは有意に血管内治療が多く選択されていた。治療後の画像評価のある症例では、90% 以上の瘤閉塞はクリッピングで 91%、血管内で 85% で完遂された。治療症例のうち mRS が 2 ポイント以上低下した症例は 25 例に認められ、mRS のみによる合併症は 4.5% に認められた。術前・後の MMSE 登録のある 247 例において、術後 MMSE が 24 以下に低下した例は 9 例 (3.6%)、その例の中での MMSE と mRS を合わせた重篤合併症例は 5.3% であった。合併症の原因として最も重大なものは、穿通枝の障害が 9 例、母血管の閉塞 4 例、脳圧迫による障害 4 例、一時的血管閉塞による合併症 3 例、術中破裂 2 例であった。その他、身体・精神機能予後に影響しない合併症は、治療症例全体の 22.7% の症例に認められた。最も多い合併症は硬膜下の水腫・血腫が 44 例 (7.9%)、脳内血腫 41 例 (7.3%)、術後痙攣 7 例 (1.3%)、創部感染 2 例 (0.36%)、顔面神経前頭枝麻痺 2 例 (0.36%)、水頭症 2 例 (0.36%)、視力視野障害 2 例 (0.36%)、嗅覚障害 1 例 (0.18%) であった。mRS に影響したファクターを Table 2 に示す。クモ膜下出血に併発した未破裂脳動脈瘤、10 mm 以上

Table 2 Treatment outcomes in the UCASII series
 (Number of cases=558 cases, % indicates cases who had morbidity:
 decline of modified Rankin scale below or equal to 2)

Factors	Data					p-value †
Age	<65		≥65			0.21
	5.1%		6.3%			
Past history	Cerebral ischemia-		Cerebral ischemia+			0.11
	5.1%		12.5%			
Onset	Screening	Headache or dizziness	SAH*	Symptomatic	Other	<0.01
	4.3%	3.7%	25%	0%	25%	
Size	~4 mm	5~9 mm	10 mm~			<0.01
	6.8%	2.8%	14.9%			
Location **	ACA	MCA	ICA	VB	Other	<0.05
	3.7%	3.2%	6.7%	25%	0%	
Management	Clipping		Endovascular			<0.01
	3.8%		12.4%			

Abbreviations: *SAH: subarachnoid hemorrhage, **ACA: anterior cerebral artery, MCA: middle cerebral artery, ICA: internal carotid artery, VB: vertebro-basilar artery, Other: other location including internal carotid cavernous portion
 †: Statistical method: chi square method

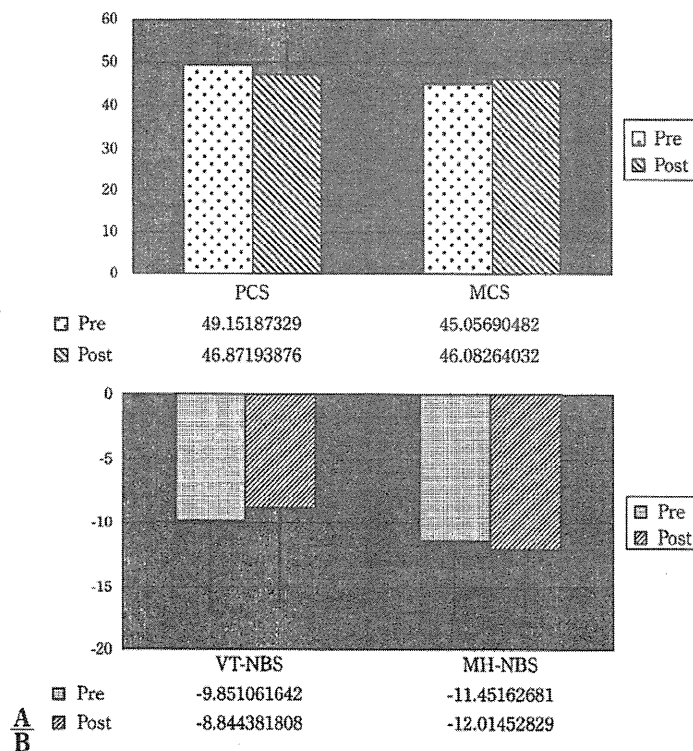


Fig. 2 Outcome of SF-8 and SF-36 mental health, vitality score before and immediately after surgery
 A: Change of physical condition score (PCS) and mental condition score (MCS) of SF-8 prior and after treatment.
 B: Change of norm-based score of SF-36 vitality (VT) and mental health (MH) domain prior and after treatment.

Table 3 Outcome one month after intervention in the ISUIA treatment cohort

	Surgery (n=1,917)	Endovascular (n=451)	Total (n=2,368)
Mortality	29 (1.5%)	8 (1.8%)	37 (1.5%)
Rankin $\geq 3^*$	55 (2.9%)	10 (2.2%)	65 (2.7%)
MMSE ≤ 25	89 (4.6%)	15 (3.3%)	104 (4.4%)
Both	81 (4.2%)	8 (1.8%)	89 (3.8%)
Mortality & morbidity	254 (13.2%)	41 (9.1%)	295 (12.5%)

*Rankin: Rankin scale worse than or equal to 3
MMSE: mini-mental state examination
From Wiebers et al. [Wiebers, 2003 #407]

の瘤、椎骨脳底動脈瘤、血管内治療で治療された例は有意に高い合併症率を有していた。これらのグループの治療合併症は mRS 低下のみでも 10% 以上に認められ、きわめて合併症率が高い。

QOL に関する術前、術後 1 カ月時点での評価を Fig. 2 に示す。解析の段階で術前・後の比較が 206 例で可能であった。SF-8 における身体スコア、精神スコアとも術後大きな変化は認められなかった。SF-36 の mental health, vitality スコアでは術後ほとんど変化はなかった。しかし術前の双方のスコアとも日本人標準値よりも低く、未破裂脳動脈瘤で本検証ができた対象においては、術前から標準人に比してうつスケールは低下していることが示された。EQ5D による総合評価の visual analog scale にも術前・後で変化を認められなかった。

治療にかかった経費に関しては 355 例での解析が可能であった。開頭クリッピング 296 例の平均費用は 176 万円、血管内コイル治療 49 例の平均費用は 237 万円であった。血管内治療が有意に高額費用を要した。(p < 0.001)

考 察

日本において 31 施設の検討では、発見された未破裂脳動脈瘤の約半数に治療がなされている。治療の内訳は、81% が開頭手術、19% が血管内治療であった。これは 2006 年の集計であるが、2001~2004 年に集計された UCAS Japan では、血管内治療は 15% であった。日本における未破裂脳動脈瘤の推移をみると開頭手術の治療数は変化しないが、血管内治療を適応される数が増加し、治療される未破裂脳動脈瘤数が増加していることがわかる (<http://ucas-j.umin.ac.jp/cure.html>)。

ISUIA で報告されている治療成績を Table 3 に示す¹²⁾。

治療後 1 カ月時の評価での合併症・死亡率は 12.5% であるが、Rankin scale のみの低下は 2.7% と比較的 low、MMSE のみの合併症は 4.4%、Rankin scale および MMSE ともに変化したものは 3.8% であった。したがって、未破裂脳動脈瘤の治療結果を評価するためには高次脳機能の評価は欠かせないことを示している。

一方、Otagawa ら⁹⁾は慎重な手術加療により、高次脳機能を含めた治療成績は良好であることを示した。

われわれの多施設 500 例超の検証では、高次脳機能評価を含めた手術治療成績は比較的 good であった。治療成績に影響する因子とし、サイズの大きいもの、後方循環の脳動脈瘤、治療前の既往にクモ膜下出血、虚血性合併症のあるもので治療成績が不良であった。血管内治療を施行された症例では開頭手術よりも合併症が多かった。ただしこの差は適応症例の相違によるものとも考えられる。今後重回帰分析が必要となる。

今回の評価では MMSE を追加すると約 1% 合併症率は悪化する。MRS のみの合併症率は 5~10 mm の瘤が最善であり、むしろさらに小型の瘤、さらに大型の瘤では成績が悪化する。

現時点での UCAS II の治療成績をみると、5~10 mm サイズで前方循環の脳動脈瘤の治療成績は比較的 good であるといえる。

昨年報告された SUAVE 研究では、5 mm 未満の脳動脈瘤の破裂リスクは 0.54% であった¹⁰⁾。破裂に関与する因子で有意なものは若年 (50 歳未満)、4 mm 以上、高血圧を有するもの、多発性が高いと報告された。

この結果および UCAS II の治療成績から検討すると、最も治療による利益が高い群はサイズが 5~10 mm の脳動脈瘤であるといえる。

未破裂脳動脈瘤治療および診断にかかわる QOL の評価に関しては、これまでいくつかの報告が認められる。MARS 研究での 18 例の未破裂脳動脈瘤治療後 SF-36 により評価された QOL は長期に低下することが示されていた⁹⁾。特に physical role limit, vitality, pain のドメイン評価でスコアの回復が遅かった。一方、Yamashiro ら¹³⁾は 64 例の治療前後の SF-36、うつスケール評価を行った。未破裂脳動脈瘤患者は、治療前には 8 つのすべてのドメインで一般人よりも低く、治療後には合併症によって 20% の患者でスコアが低下した。しかし治療後 3 年ですべてのドメインでスコアは正常人と同等となっていたと報告している。治療によって、未破裂脳動脈瘤の診断による QOL 低下は改善されうることを示している。

本研究ではまだデータ集積が完全ではないが、QOL 調査が得られた症例では身体面、精神面とも特に大きな

QOLの変化は認められていない。

以上より本邦での治療成績は、QOLを含めても比較的良好に行われていることが示されている。

一方で未破裂脳動脈瘤が診断され治療に至る経過で、うつ傾向がでることが指摘され、治療により改善する可能性も指摘されている⁷⁾¹³⁾。今回のわれわれの調査では、この差は示すことができなかった。今回はまだ術後1カ月の段階でのQOLのみであるので、今後長期の経過をみていく必要がある。

治療にかかる経費に関してもいくつかの検証が行われている。保健のシステムが国別で異なるのでデータの比較は困難である。Higashidaら²⁾の報告では、手術治療(US\$47,567)のほうが血管内治療(US\$42,044)よりも治療費が高いとしている。治療費用は日本の倍であり、日本では比較的低額で治療が行われていることが示されている。日本では、今回の検証では開頭手術のほうが1年間の医療費は低いことが示されたが、これは血管内治療では材料費が高額であること、また困難例が適応されていることに由来すると思われる。

一方、本研究ではQOL調査と併せてMRIスクリーニングに関する主観的意見も聴取している。192例で意見が得られている。質問内容は「もし診断前に戻れるとしたらスクリーニングを受け診断されることを望むか」とした。術前には2%の患者が「たぶん受けない」としているが、治療後では1.5%が「受けない」、6.8%が「たぶん受けない」に増加していた。すなわち、8%超の患者がスクリーニングを受けて治療後には、診断・治療に至った経緯を後悔しているとも言える。

結 語

今回の中間解析では、UCAS IIに参加した31施設における未破裂脳動脈瘤治療は比較的良好な成績で、かつ低い費用で行われていると考えられる。QOL、精神面での低下もあまり変化が認められなかった。しかしまだ10 mm以上の大型動脈瘤や椎骨脳底動脈瘤の治療予後は不良である。さらに治療成績の向上を図ることが、未破裂脳動脈瘤の破裂予防手術としての意義が高くなる最重要課題であると考えられる。患者の中には診断・治療の経過を後悔していると思われる群が少からず認められる。この事実を鑑みて、患者への説明、理解度の向上にはDVDやパンフレットを用いてリスクコミュニケーションを丁寧に行うことが重要であると考えられる。

謝 辞

本研究は、国立循環器病研究センター循環器病研究委託事業H19公-2「未破裂脳動脈瘤の治療指針と個別意思決定に関する研究」橋本班研究費、厚生労働科学研究費補助金(医療技術実用化総合研究事業)H21-臨床研究-一般-008「未破裂脳動脈瘤の治療の評価技術の開発に関する研究」野崎班 および 先端医薬研究振興財団 2007年度研究助成金「未破裂脳動脈瘤患者のQOL評価」によって補助推進された。

UCAS II研究者グループ

主任研究者：橋本信夫(国立循環器病研究センター)、分担研究主任：森田明夫(NTT 東日本関東病院)、福原俊一(京都大学 医療疫学)、分担研究者：宝清博(北海道大学)、野崎和彦(滋賀医科大学)、池田俊也(国際医療福祉大学薬学部)、中山健夫(京都大学、健康情報学)、地域調査委員：片岡大治、西村雅樹(京都大学)、長嶺義秀(東北大学)、木村俊運(東京大学)、徳永浩司(岡山大学)、秋山幸功(帯広厚生病院)、北川直毅、林 健太郎(長崎大学)、栗田浩樹、丸山啓介(杏林大学)。

UCAS II参加施設

札幌医科大学(秋山幸功)、岩手医科大学(久保慶高)、東北大学(富永梯二、村上謙介)、慶應義塾大学(小野塚聡)、東京女子医科大学(比嘉 隆)、東京大学(飯島 明、木村俊運)、杏林大学(塩川芳昭、丸山啓介)、山梨大学(木内博之、金丸和也)、藤田保健衛生大学(定藤章代)、京都大学(宮本 享、西村雅樹)、奈良県立医科大学(中瀬裕之)、和歌山県立医科大学(板倉 徹、松本博之)、岡山大学(伊達 勲、徳永浩司)、長崎大学(永田 泉、北川直毅、林 健太郎)、秋田県立脳血管研究センター(澤田元史、玉川紀之)、国立大阪医療センター(中島 伸)、国立循環器病研究センター(飯原弘二)、中村記念病院(佐々木雄彦、大里俊明)、武蔵野赤十字病院(戸根 修)、大川原脳神経外科病院(井上慶俊)、広南病院(長嶺義秀)、大阪市立医療センター(小宮山雅樹、石黒友也)、福井赤十字病院(細谷和生)、網走脳神経外科・リハビリテーション病院(谷川緑野)、名寄市立病院(佐古和廣)、静岡市立静岡病院(清水言行)、済生会熊本病院(西 徹)、那須脳神経外科病院(大橋康弘)、仙石病院(大山秀樹)、東大阪市立総合病院(横山和弘、野口博史)、NTT 東日本関東病院(森田明夫、木村俊運)。

文 献

- 1) Bederson JB, Awad IA, Wiebers DO, Piepgras D, Haley EC Jr, Brott T, Hademenos G, Chyatte D, Rosenwasser R, Caroselli C: Recommendations for the management of patients with unruptured intracranial aneurysms: A Statement for healthcare professionals from the Stroke Council

- of the American Heart Association. *Stroke* 31: 2742-2750, 2000.
- 2) Higashida RT, Lahue BJ, Torbey MT, Hopkins LN, Leip E, Hanley DF: Treatment of unruptured intracranial aneurysms: A nationwide assessment of effectiveness. *AJNR Am J Neuroradiol* 28: 146-151, 2007.
 - 3) International Study of Unruptured Intracranial Aneurysms Investigators: Unruptured intracranial aneurysms—Risk of rupture and risks of surgical intervention. *N Engl J Med* 339: 1725-1733, 1998.
 - 4) 森田明夫, UCAS Japan 事務局: オンライン登録による未破裂脳動脈瘤アウトカム研究. *臨床神経学* 42: 1188-1190, 2002.
 - 5) Morita A, Fujiwara S, Hashi K, Ohtsu H, Kirino T: Risk of rupture associated with intact cerebral aneurysms in the Japanese population: A systematic review of the literature from Japan. *J Neurosurg* 102: 601-606, 2005.
 - 6) Orz YI, Hongo K, Tanaka Y, Nagashima H, Osawa M, Kyoshima K, Kobayashi S: Risks of surgery for patients with unruptured intracranial aneurysms. *Surg Neurol* 53: 21-27, 2000.
 - 7) Otawara Y, Ogasawara K, Kubo Y, Tomitsuka N, Watanabe M, Ogawa A, Suzuki M, Yamadate K: Anxiety before and after surgical repair in patients with asymptomatic unruptured intracranial aneurysm. *Surg Neurol* 62: 28-31, 2004.
 - 8) Otawara Y, Ogasawara K, Ogawa A, Yamadate K: Cognitive function before and after surgery in patients with unruptured intracranial aneurysm. *Stroke* 36: 142-143, 2005.
 - 9) Raaymakers TW: Functional outcome and quality of life after angiography and operation for unruptured intracranial aneurysms. On behalf of the MARS Study Group. *J Neurol Neurosurg Psychiatry* 68: 571-576, 2000.
 - 10) Sonobe M, Yamazaki T, Yonekura M, Kikuchi H: Small unruptured intracranial aneurysm verification study: SUAVe study, Japan. *Stroke* 41: 1969-1977, 2010.
 - 11) Wermer MJ, van der Schaaf IC, Algra A, Rinkel GJ: Risk of rupture of unruptured intracranial aneurysms in relation to patient and aneurysm characteristics: An updated meta-analysis. *Stroke* 38: 1404-1410, 2007.
 - 12) Wiebers DO, Whisnant JR, Huston J 3rd, Meissner I, Brown RD Jr, Piepgras DG, Forbes GS, Thielens K, Nichols D, O'Fallon WM, Peacock J, Jaeger L, Kassell NF, Kongable-Beckman GL, Torner JC: Unruptured intracranial aneurysms: Natural history, clinical outcome, and risks of surgical and endovascular treatment. *Lancet* 362: 103-110, 2003.
 - 13) Yamashiro S, Nishi T, Koga K, Goto T, Kaji M, Muta D, Kuratsu J, Fujioka S: Improvement of quality of life in patients surgically treated for asymptomatic unruptured intracranial aneurysms. *J Neurol Neurosurg Psychiatry* 78: 497-500, 2007.

要 旨

UCAS IIにおける未破裂脳動脈瘤治療成績: 中間報告
—日本における未破裂脳動脈瘤治療の現況とスタンダードの追求—

森田 明夫 UCAS II研究者グループ

目的: 未破裂脳動脈瘤は無症候性疾患であり, 治療合併症を最小限に抑える努力が必要である。日本における未破裂脳動脈瘤治療の詳細なデータを得るべく UCAS II を開始した。中間成績を示す。

方法: 2006 年に 31 施設からオンラインで前向き登録された 1,059 例を対象とした。登録時, 3 カ月, 12 カ月, 60 カ月の経過観察登録の予定である。全症例の詳細な画像データ, 各登録時の生活の質 (SF-8, SF-36, EQ5D), 治療前後の高次脳機能 (MMSE), 診療開始後 1 年間の総治療費を計測している。

結果: 治療は 558 例に施行され, 開頭術 81%, 血管内治療 19% であった。重篤な合併症は modified Rankin scale 2 ポイント以上の低下が 25 例 (4.5%) に認められ, MMSE の 24 以下への低下を含めると 5.3% であった。治療予後はサイズ, 部位, クモ膜下出血既往により有意に影響された。SF-8, SF-36, EQ5D で測定された生活の質は術前後に大きな変化は認められなかった。治療に要する費用は 1 年間で約 200 万円であり, 血管内治療が有意に高額であった。

結語: 日本における未破裂脳動脈瘤の治療成績はおおむね良好である。しかし大型動脈瘤や椎骨脳底動脈瘤の治療成績はいまだ不良であり, 今後さらなる治療技術の向上およびリスクコミュニケーションの改善が必要である。

脳外誌 20: 484-490, 2011

5. 未破裂脳動脈瘤

5-2. 未破裂脳動脈瘤が発見された場合の
初期対応

推奨

1. 未破裂脳動脈瘤が診断された場合、未破裂脳動脈瘤の自然歴(年間出血率)などの正確な情報を患者に示し、今後の方針について文書によるインフォームドコンセントを行うことが推奨される(グレードB)。
2. 未破裂脳動脈瘤診断により患者がうつ・不安をきたすことがあり、この点に十分配慮したインフォームドコンセントが重要であり、うつ症状や不安が強度の場合は必要に応じてカウンセリングが推奨される(グレードC1)。
3. 患者および医師のリスクコミュニケーションがうまくできない場合、他医師または他施設によるセカンドオピニオンが推奨される(グレードC1)。

●エビデンス

未破裂脳動脈瘤の自然経過や治療適応、治療法の選択については未確定なものも多く、患者は医師から伝えられた情報を正確に理解することが容易ではない。破裂リスク、治療のリスクは患者には非常に高く捉えられる傾向があり^{1, 2)}(IIb)、未破裂脳動脈瘤が診断されることにより不安が高まるという報告がある^{3, 4)}(IIa)。

引用文献

- 1) King JT Jr, Yonas H, Horowitz MB, Kassam AB, Roberts MS. A failure to communicate : patients with cerebral aneurysms and vascular neurosurgeons. J Neurol Neurosurg Psychiatry 2005 ; 76 : 550-554
- 2) Otawara Y, Ogasawara K, Kubo Y, Tomitsuka N, Watanabe M, Ogawa A, et al. Anxiety before and after surgical repair in patients with asymptomatic unruptured intracranial aneurysm. Surg Neurol 2004 ; 62 : 28-31
- 3) van der Schaaf IC, Brilstra EH, Rinkel GJ, Bossuyt PM, van Gijn J. Quality of life, anxiety, and depression in patients with an untreated intracranial aneurysm or arteriovenous malformation. Stroke 2002 ; 33 : 440-443
- 4) van der Schaaf IC, Wermer MJ, Velthuis BK, Buskens E, Bossuyt PM, Rinkel GJ. Psychosocial impact of finding small aneurysms that are left untreated in patients previously operated on for ruptured aneurysms. J Neurol Neurosurg Psychiatry 2006 ; 77 : 748-752

5. 未破裂脳動脈瘤

5-3. 未破裂脳動脈瘤の治療

推奨

1. 未破裂脳動脈瘤が発見された場合、年齢・健康状態などの患者の背景因子、大きさや部位・形状など病変の特徴、未破裂脳動脈瘤の自然歴、および施設や術者の治療成績を勘案して、治療の適応を検討することが推奨される。なお、治療の適否や方針は十分なインフォームドコンセントを経て決定されることを推奨する(グレードB)。
2. 未破裂脳動脈瘤の自然歴(破裂リスク)から考察すれば、原則として患者の余命が10~15年以上ある場合に、下記の病変について治療を検討することが推奨される(グレードC1)。
 - ①大きさ5~7mm以上の未破裂脳動脈瘤
 - ②5mm未満であっても、
 - A) 症候性の脳動脈瘤
 - B) 後方循環、前交通動脈、および内頸動脈—後交通動脈部などの部位に存在する脳動脈瘤
 - C) Dome neck aspect比が大きい・不整形・ブレブを有するなどの形態的特徴をもつ脳動脈瘤

ただし、前項(5-2. 未破裂脳動脈瘤が発見された場合の初期対応)に記されているように、未破裂脳動脈瘤の診断に伴いつつ症状や不安などが生じることが報告されており、破裂率や合併症のリスクに基づいたbenefit-risk分析ないし費用効果分析だけで治療の適否を検討することは妥当ではない。したがって、上記に適しない症例では、個々に検討し十分なインフォームドコンセントを行う。
3. 開頭手術や血管内治療などの外科的治療を行わず経過観察する場合は、喫煙・大量の飲酒を避け、高血圧を治療する(グレードA)。経過観察する場合は半年から約1年毎の画像による経過観察を行うことが推奨される(グレードC1)。
4. 血管内治療においては、治療後も不完全閉塞や再発などについて経過を観察することが推奨される(グレードB)。
5. 開頭クリッピングの術後においても、長期間経過を追うことが推奨される(グレードC1)。

●エビデンス

1. 破裂に関するリスクについて

現在までに未破裂脳動脈瘤の破裂率に関してエビデンスレベルの高い報告は少ない。未破裂脳動脈瘤の自然歴は大きさ、部位によって異なり、サイズが大きいものや、症候性の未破裂脳動脈瘤は破裂しやすいとされている。その他、年齢、女性、多発性、クモ膜下出血の既往、喫煙、不規則な瘤の形状・ブレブの存在、dome neck aspect比の高いものなどが破裂しやすい因子として報告されている¹⁻¹⁰⁾(IIa-III)。

欧米の53施設で行われた国際未破裂脳動脈瘤研究(ISUIA)では1998年にその中間報告がなされ³⁾(IIb)、さらに2003年に前向きデータの報告が追加されている⁴⁾(IIa)。破裂率に関して、2003年に報告された前向き経過観察(1,692症例、2,686瘤・平均4.1年、6,544人/年)では、クモ膜下出血の既往のない群(Group 1)における瘤7 mm以下の未破裂脳動脈瘤のうち、A群(内頸動脈、前交通動脈、中大脳動脈瘤)では5年間に0%、P群(椎骨脳底動脈瘤と内頸動脈—後交通動脈瘤)では2.5%(年間0.5%)、破裂脳動脈瘤に合併した群(Group 2)において、A群1.5%(年間0.3%)、P群3.4%(年間0.7%)であった。サイズがより大きな脳動脈瘤ではクモ膜下出血既往の有無による差は明らかではなく、7~12mmではA群2.6%(年間0.5%)、P群14.5%(年間2.9%)、13~24mmではA群14.5%(年間2.9%)、P群18.4%(年間3.7%)、25mm以上ではA群40%(年間8%)、P群50%(年間10%)であった。5年間死亡率は12.7%で破裂を認めた51例中33例(65%)が死亡した。

未破裂脳動脈瘤の頻度に関して人種別の差ははまだ明らかではない。しかし、クモ膜下出血発症率はフィンランドと日本において他の地域よりも高いとされているため、未破裂脳動脈瘤の破裂率が人種別で異なる可能性もある。Wermerらのメタアナリシス(19論文より4,795患者、26,122人/年)では、未破裂脳動脈瘤の年間破裂率は5年以下の観察で1.2%、5~10年で0.6%、10年以上で1.3%と経過観察年数で破裂率がやや異なり、サイズによっても異なり5 mm以下でも0.5%、5~10mmで1.2%、10mm以上で1.5%であった。有意差をもつ因子は、5 mm以上の大きさ、後方循環、症候性、また日本およびフィンランドの研究であった^{8, 11)}。

日本では未破裂脳動脈瘤に関して下記のような内容が報告されている。年間破裂率については1.9~2.7%となっており、サイズが大きいもの、後方循環、症候性、多発性および多房性の形状などが破裂のリスクが高い因子であるという報告がある一方で、合併疾患や瘤の部位による破裂率の差は認めないとする報告もある⁵⁻⁷⁾(III)。

UCAS Japanはまだ中間段階であり、正確な破裂率は公開されていないが、全体で年間約0.9%前後、破裂に関与する因子として、脳動脈瘤の大きさと部位が重要であり、現段階では有意差はないが女性、多発性、喫煙、高齢者などもリスクファクターとしてあげられている¹²⁾(IIa)。

米倉らは5 mm未満の小型未破裂脳動脈瘤を全例(329例、380病変)、前向きに観察するSUA Ve 研究を行っており、375人/年の経過観察で3人に破裂(0.8%/年 95%CI: 0.2~3%)、18病変(4.7%)に2 mm以上の拡大が認められたと報告している。拡大や破裂に関与する因子として多発性・女性・70歳以上の高齢、部位として前交通動脈瘤および脳底動脈瘤をあげている¹³⁾(IIa)。

動脈瘤の拡大率に関するデータは破裂率よりさらに少ない。MRAや3D-CTAを用いた観察研究では、7%前後で瘤の拡大が認められたとの報告があり、Kaplan Meierでみた拡

大率推移は1年目2.5%、2年目8%、3年目17.6%と年月を経過するごとに拡大するリスクが高まることが示されている^{14, 15)}(Ⅲ)。拡大に関与する因子として大きさと多形性、病変部位としては脳底動脈瘤や前交通動脈瘤などがあげられている^{13, 19)}(Ⅱa)。

2. 治療に伴う合併症について

治療に伴う合併症の発生率も未破裂脳動脈瘤の治療適応を決定する上で、大きな因子である。治療による合併症の発生率は1.9~12%と報告されている^{4, 12, 20, 21)}(Ⅱa-Ⅲ)。

2003年に報告されたISUIAの前向き研究では開頭術後1か月の時点における重篤合併症(modified Rankin scale 3以上、MMSE 24未満となったもの)の発生率は12%、死亡率は15%、血管内治療ではそれぞれ7.3%、1.8%であった⁴⁾(Ⅱa)。治療成績を悪化させる因子として開頭手術例では動脈瘤の大きさ(12mm以上)、部位(後方循環)、症候性脳虚血の既往、症候性動脈瘤の関与が、血管内治療でも動脈瘤の大きさ(12mm以上)、部位(後方循環)の関与が報告されている。

この他、開頭クリッピング手術のリスクに関する因子としては、前交通動脈瘤や内頸動脈部分岐部動脈瘤という部位をあげている報告もあれば²⁰⁾(Ⅲ)、巨大ではない前方循環の脳動脈瘤に限定すると死亡率は0.8%、合併症発生率は1.9%と治療に関するリスクは低いとする報告や²¹⁾(Ⅲ)、症例数や調査報告年度、年齢、性、動脈瘤サイズ、部位に関して有意差は検出できなかったとする報告もある²²⁾(Ⅲ)。UCAS Japanの中間解析においても、2,600例超の治療成績では、modified Rankin scaleが2ポイント以上悪化する例は5%以下であった¹²⁾(Ⅱb)。

未破裂脳動脈瘤に対する開頭手術が脳高次機能へ与える影響について、ISUIAでは高次機能低下が特に高齢者では高率に発生していることを報告しているが⁴⁾(Ⅱa)、未破裂脳動脈瘤開頭手術の術後にIQはむしろ向上し、ほかの数値の変化には差が認められなかったことを術前後の知能・記憶検査、血流などの詳細に検討により示した研究もあり²³⁾(Ⅱb)、丁寧な手術手技により脳高次機能面での合併症の発生は極力低く抑えることができることが示されている。

未破裂脳動脈瘤の発見や治療が生活の質(Quality of life; QOL)に与える影響についても報告されているが^{24, 26)}、大規模な研究や明確なエビデンスはない。Short Form-36(SF-36)およびうつスケールを用いた解析では、未破裂脳動脈瘤を有する術前患者においてSF-36値が一般人に比較して低下しており、治療直後には一時的に低下することもあるが、3年の経過によって、すべての患者でQOLは一般人のものと同等となっていたという報告は、未破裂脳動脈瘤が発見されたことによるQOLの低下とそれが治療によって改善されることを示している²⁶⁾。一方、未破裂脳動脈瘤の術後短期的にQOLが低下し、術後1年間で相当に回復するものの、やはりQOLの低下を訴えることもあることが報告されている²⁴⁾(Ⅲ)。

3. 治療に関する効果分析について

未破裂脳動脈瘤の年間破裂率や治療に伴う合併症の発生率、患者の年齢などの諸条件を入力することにより、治療に関する費用効果について複数の分析がなされている。入力条件によりその分析結果は異なり、これらの費用効果分析やrisk-benefit分析は明確な推奨を与える根拠とはなっていない^{27, 33)}(Ⅲ)。

例えば、破裂率が年1%であり、治療合併症が5%以内であれば70歳以下で治療は有効となり、破裂率が2%であれば治療合併症率が5~10%であっても65歳以下で有効であり、

合併症が10%を超えると治療の利益はないという報告もされている²⁷⁾。一方、ISUIAの前向きデータに基づく入力条件では、前方循環の7mm未満の瘤の治療はrisk-benefit上、有用性がないとの分析もある³⁰⁾(Ⅲ)。他の動脈瘤においては年齢により有効性が変化する³¹⁾(Ⅲ)。未破裂脳動脈瘤のスクリーニングとしての費用—効果分析では、治療合併症を10%、クモ膜下出血の死亡率を50%、未破裂脳動脈瘤の有病率が3%という仮定では、未破裂脳動脈瘤の年間破裂率が2%であればスクリーニングに意義はあり、0.5%では効果は生まれないと分析されている³²⁾(Ⅲ)。

4. 治療の選択や長期成績について

治療の選択について、治療成績、入院日数、費用などについて、血管内治療と開頭手術を比較した報告はあるが³⁴⁾(Ⅱb)、³⁵⁾(Ⅲ)、いずれも医療制度の異なる外国のデータであったり、無作為臨床試験ではなかったりするため、明らかなエビデンスはない。

未破裂脳動脈瘤治療後の長期成績についての報告は少ない。未破裂脳動脈瘤に対する血管内治療の根治性については、Guglielmi detachable coil(GDC)を用いて91%の病変を完全あるいは準完全に閉塞することができたという報告もあれば、完全閉塞率は54%であったという46報告の集計もあり^{36, 37)}(Ⅲ)、明らかにはされていない。このため、治療後も不完全閉塞や再発などについて経過を観察することが推奨される。

一方、開頭手術により治療された未破裂脳動脈瘤例の長期経過観察において、治療した脳動脈瘤の再発や新生した動脈瘤の破裂などによるクモ膜下出血の発生率は10年で1.4%、20年で11.4%であったという報告があり³⁸⁾(Ⅱb)、たとえクリッピングが完全でも、長期の経過観察が必要である。

引用文献

- 1) Rinkel GJ, Djibuti M, Algra A, van Gijn J. Prevalence and risk of rupture of intracranial aneurysms : a systematic review. *Stroke* 1998 ; 29 : 251-256
- 2) Juvela S, Porras M, Poussa K. Natural history of unruptured intracranial aneurysms : probability of and risk factors for aneurysm rupture. *J Neurosurg* 2000 ; 93 : 379-387
- 3) Unruptured intracranial aneurysms—risk of rupture and risks of surgical intervention. International Study of Unruptured Intracranial Aneurysms Investigators. *N Engl J Med* 1998 ; 339 : 1725-1733
- 4) Wiebers DO, Whisnant JP, Huston J 3rd, Meissner I, Brown RD Jr, Piepgras DG, et al. Unruptured intracranial aneurysms : natural history, clinical outcome, and risks of surgical and endovascular treatment. *Lancet* 2003 ; 362 : 103-110
- 5) Asari S, Ohmoto T. Natural history and risk factors of unruptured cerebral aneurysms. *Clin Neurol Neurosurg* 1993 ; 95 : 205-214
- 6) Yasui N, Suzuki A, Nishimura H, Suzuki K, Abe T. Long-term follow-up study of unruptured intracranial aneurysms. *Neurosurgery* 1997 ; 40 : 1155-1160
- 7) Morita A, Fujiwara S, Hashi K, Ohtsu H, Kirino T. Risk of rupture associated with intact cerebral aneurysms in the Japanese population : a systematic review of the literature from Japan. *J Neurosurg* 2005 ; 102 : 601-606
- 8) Wermer MJ, van der Schaaf IC, Algra A, Rinkel GJ. Risk of rupture of unruptured intracranial aneurysms in relation to patient and aneurysm characteristics : an updated meta-analysis. *Stroke* 2007 ; 38 : 1404-1410
- 9) Ujiie H, Tamano Y, Sasaki K, Hori T. Is the aspect ratio a reliable index for predicting the rupture of a saccular aneurysm? *Neurosurgery* 2001 ; 48 : 495-503
- 10) Raghavan ML, Ma B, Harbaugh RE. Quantified aneurysm shape and rupture risk. *J*

- Neurosurg 2005 ; 102 : 355-362
- 11) Ingall T, Asplund K, Mahonen M, Bonita R. A multinational comparison of subarachnoid hemorrhage epidemiology in the WHO MONICA stroke study. *Stroke* 2000 ; 31 : 1054-1061
 - 12) Morita A. [On-line outcome study of unruptured cerebral aneurysm in Japan (UCAS Japan)]. *Rinsho Shinkeigaku* 2002 ; 42 : 1188-1190
 - 13) Yonekura M. Small unruptured aneurysm verification (SUAVe Study, Japan)--interim report. *Neurol Med Chir (Tokyo)* 2004 ; 44 : 213-214
 - 14) Phan TG, Huston J 3rd, Brown RD Jr, Wiebers DO, Piepgras DG. Intracranial saccular aneurysm enlargement determined using serial magnetic resonance angiography. *J Neurosurg* 2002 ; 97 : 1023-1028
 - 15) Matsubara S, Hadeishi H, Suzuki A, Yasui N, Nishimura H. Incidence and risk factors for the growth of unruptured cerebral aneurysms : observation using serial computerized tomography angiography. *J Neurosurg* 2004 ; 101 : 908-914
 - 16) Juvela S, Poussa K, Porras M. Factors affecting formation and growth of intracranial aneurysms : a long-term follow-up study. *Stroke* 2001 ; 32 : 485-491
 - 17) Cheong JJ, Ghinea N, van Gelder JM. Estimating the annual rate of de novo multiple aneurysms : three statistical approaches. *Neurosurg Focus* 2004 ; 17 : E8
 - 18) Chang HS. Simulation of the natural history of cerebral aneurysms based on data from the International Study of Unruptured Intracranial Aneurysms. *J Neurosurg* 2006 ; 104 : 188-194
 - 19) Horikoshi T, Akiyama I, Yamagata Z, Nukui H. Retrospective analysis of the prevalence of asymptomatic cerebral aneurysm in 4518 patients undergoing magnetic resonance angiography--when does cerebral aneurysm develop? *Neurol Med Chir (Tokyo)* 2002 ; 42 : 105-113
 - 20) Wirth FP, Laws ER Jr, Piepgras D, Scott RM. Surgical treatment of incidental intracranial aneurysms. *Neurosurgery* 1983 ; 12 : 507-511
 - 21) Raaymakers TW, Rinkel GJ, Limburg M, Algra A. Mortality and morbidity of surgery for unruptured intracranial aneurysms : a meta-analysis. *Stroke* 1998 ; 29 : 1531-1538
 - 22) King JT Jr, Glick HA, Mason TJ, Flamm ES. Elective surgery for asymptomatic, unruptured, intracranial aneurysms : a cost-effectiveness analysis. *J Neurosurg* 1995 ; 83 : 403-412
 - 23) Otawara Y, Ogasawara K, Ogawa A, Yamadate K. Cognitive function before and after surgery in patients with unruptured intracranial aneurysm. *Stroke* 2005 ; 36 : 142-143
 - 24) Raaymakers TW. Functional outcome and quality of life after angiography and operation for unruptured intracranial aneurysms. On behalf of the MARS Study Group. *J Neurol Neurosurg Psychiatry* 2000 ; 68 : 571-576
 - 25) Brilstra EH, Rinkel GJ, van der Graaf Y, Sluzewski M, Groen RJ, Lo RT, et al. Quality of life after treatment of unruptured intracranial aneurysms by neurosurgical clipping or by embolisation with coils. A prospective, observational study. *Cerebrovasc Dis* 2004 ; 17 : 44-52
 - 26) Yamashiro S, Nishi T, Koga K, Goto T, Kaji M, Muta D, et al. Improvement of quality of life in patients surgically treated for asymptomatic unruptured intracranial aneurysms. *J Neurol Neurosurg Psychiatry* 2007 ; 78 : 497-500
 - 27) Chang HS, Kirino T. Quantification of operative benefit for unruptured cerebral aneurysms : a theoretical approach. *J Neurosurg* 1995 ; 83 : 413-420
 - 28) Johnston SC, Gress DR, Kahn JG. Which unruptured cerebral aneurysms should be treated? A cost-utility analysis. *Neurology* 1999 ; 52 : 1806-1815
 - 29) Aoki N, Kitahara T, Fukui T, Beck JR, Soma K, Yamamoto W, et al. Management of unruptured intracranial aneurysm in Japan : a Markovian decision analysis with utility

- measurements based on the Glasgow Outcome Scale. *Med Decis Making* 1998 ; 18 : 357-364
- 30) Aoki N, Beck JR, Kitahara T, Ohbu S, Soma K, Ohwada T, et al. Reanalysis of unruptured intracranial aneurysm management : effect of a new international study on the threshold probabilities. *Med Decis Making* 2001 ; 21 : 87-96
 - 31) Vindlacheruvu RR, Mendelow AD, Mitchell P. Risk-benefit analysis of the treatment of unruptured intracranial aneurysms. *J Neurol Neurosurg Psychiatry* 2005 ; 76 : 234-239
 - 32) Yoshimoto Y, Wakai S. Cost-effectiveness analysis of screening for asymptomatic, unruptured intracranial aneurysms. A mathematical model. *Stroke* 1999 ; 30 : 1621-1627
 - 33) Yoshimoto Y. A mathematical model of the natural history of intracranial aneurysms : quantification of the benefit of prophylactic treatment. *J Neurosurg* 2006 ; 104 : 195-200
 - 34) Johnston SC, Zhao S, Dudley RA, Berman MF, Gress DR. Treatment of unruptured cerebral aneurysms in California. *Stroke* 2001 ; 32 : 597-605
 - 35) Higashida RT, Lahue BJ, Torbey MT, Hopkins LN, Leip E, Hanley DF. Treatment of unruptured intracranial aneurysms : a nationwide assessment of effectiveness. *AJNR Am J Neuroradiol* 2007 ; 28 : 146-151
 - 36) Murayama Y, Nien YL, Duckwiler G, Gobin YP, Jahan R, Frazee J, et al. Guglielmi detachable coil embolization of cerebral aneurysms : 11 years' experience. *J Neurosurg* 2003 ; 98 : 959-966
 - 37) Brilstra EH, Rinkel GJ, van der Graaf Y, van Rooij WJ, Algra A. Treatment of intracranial aneurysms by embolization with coils : a systematic review. *Stroke* 1999 ; 30 : 470-476
 - 38) Tsutsumi K, Ueki K, Usui M, Kwak S, Kirino T. Risk of subarachnoid hemorrhage after surgical treatment of unruptured cerebral aneurysms. *Stroke* 1999 ; 30 : 1181-1184

急性期破裂脳動脈瘤の治療選択の現状(第一報) — 2005年前向き集計 —

塩川 芳昭¹, 栗田 浩樹¹, 藤井 清孝², 集計参加施設

Prospective SAH Study in Japan, 2005

Yoshiaki SHIOKAWA, M.D.,¹ Hiroki KURITA, M.D.,¹ and Kiyotaka FUJII, M.D.²

Department of Neurosurgery, Kyorin University School of Medicine, Tokyo, Japan

Summary: To clarify current treatment status of ruptured cerebral aneurysms in Japan, a prospective multicenter observational study on the treatment results for aneurysmal subarachnoid hemorrhage was conducted over calendar year 2005 and final 1-year outcomes were collected. Studied centers were selected from among institutes of committee member of Japanese stroke surgery organization or symposium of vasospasm in Japan. A total of 927 patients were enrolled in this study and treatment policies were left to each institution according to the patients' background and aneurysmal characteristics. The observational protocol was similar to those of ISAT, especially the categorization of aneurysms, follow-up timing at 2 months and 1 year, patient outcome evaluation and recording of incomplete treatment results.

Finally, 770 patients were treated, and clipping was performed on 79% of them. Coil embolization was preferred in aged or vertebro-basilar artery aneurysm patients, and the 2-month outcome was identical in both the clipping and coil-treated groups. The 1-year outcome was better in the clipping group, but the initial patient condition in the clipping group was definitely better. The completeness of treatment was better in clipping, but post-treatment bleeding, hydrocephalus and epilepsy were identical in each group.

Evaluation of overall management outcome is mandatory to elucidate the contribution of endovascular treatment on the treatment result for ruptured cerebral aneurysms.

Key words:

- aneurysm
- clip
- coil
- subarachnoid hemorrhage

Surg Cereb Stroke
(Jpn) 37: 1-6, 2009

はじめに

血管内治療の発展により現在の脳神経外科は破裂脳動脈瘤に対して2つの治療手技を有する状況となった。脳動脈瘤クリッピング術(以下 clip)が半世紀近い歴史を有しているのに対して、コイル塞栓術(以下 coil)が実施されているのは約15年に過ぎず、現在なおその根治性に限界がある

ことは一般に知られた事実である¹⁻³⁾。しかしながら2002年に、主として欧州で行われた破裂脳動脈瘤の prospective randomized studyである international subarachnoid aneurysm trial (ISAT)が発表され⁴⁾⁵⁾、症例を選択すれば血管内治療に優位性のあることが示された。この論文は破裂脳動脈瘤の治療選択に大きな影響を与えたが、患者選択のバイアスによる影響なども考慮すべきであるとの批判も

¹ 杏林大学 脳神経外科, ² 北里大学 脳神経外科 (受稿日 2008.8.25) (脱稿日 2008.9.17) (連絡先: 〒181-8611 東京都三鷹市新川 6-20-2 杏林大学 脳神経外科 塩川芳昭) [Address correspondence: Yoshiaki SHIOKAWA, M.D., Department of Neurosurgery, Kyorin University School of Medicine, 6-20-2 Shinkawa, Mitaka, Tokyo 181-8611, Japan]