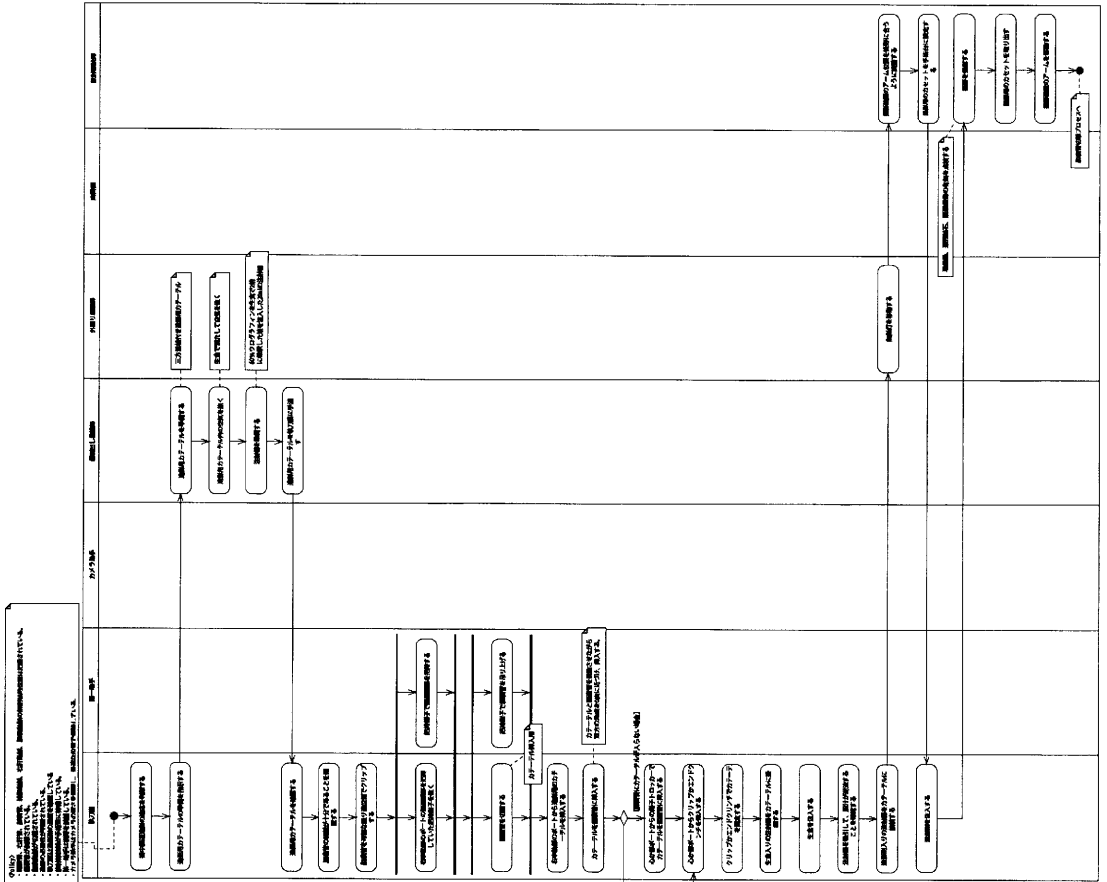


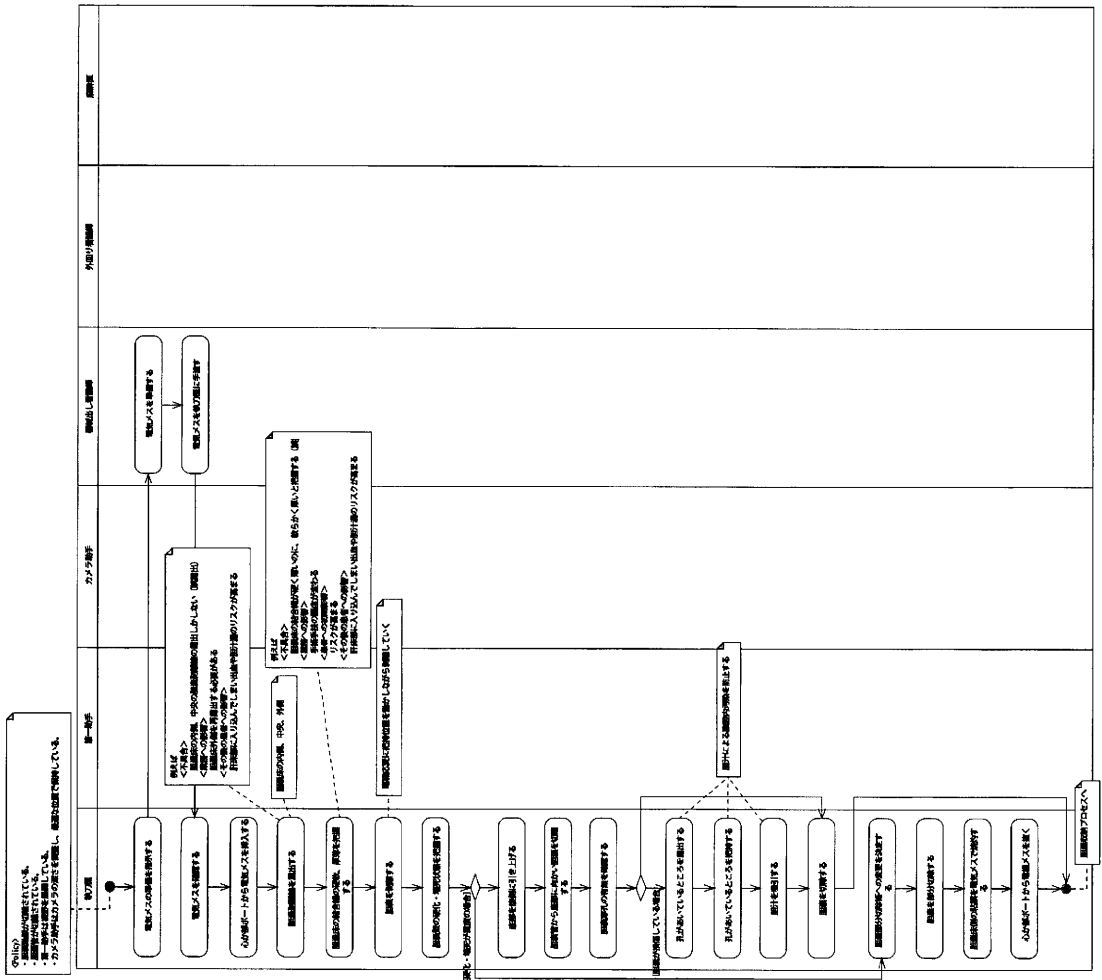


# 胆道造影プロセス

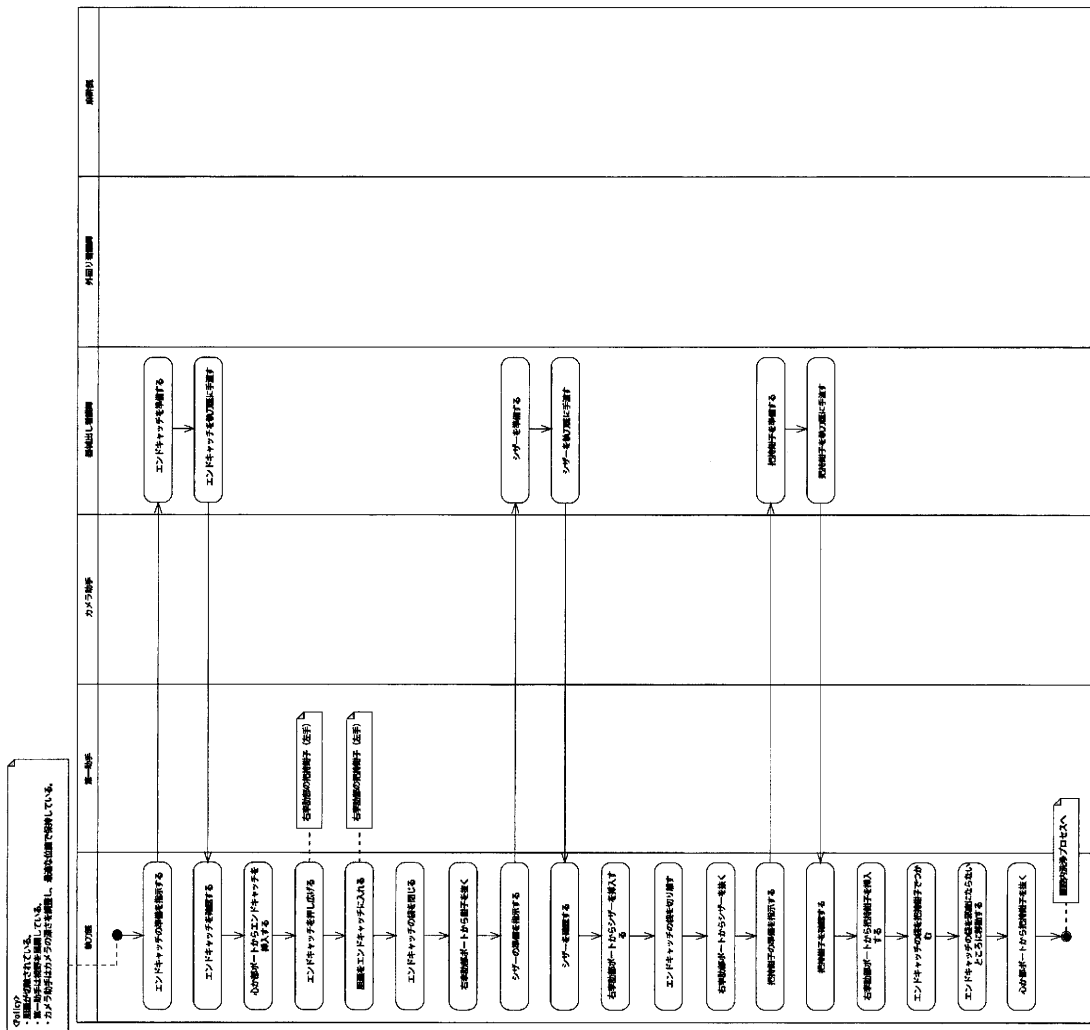




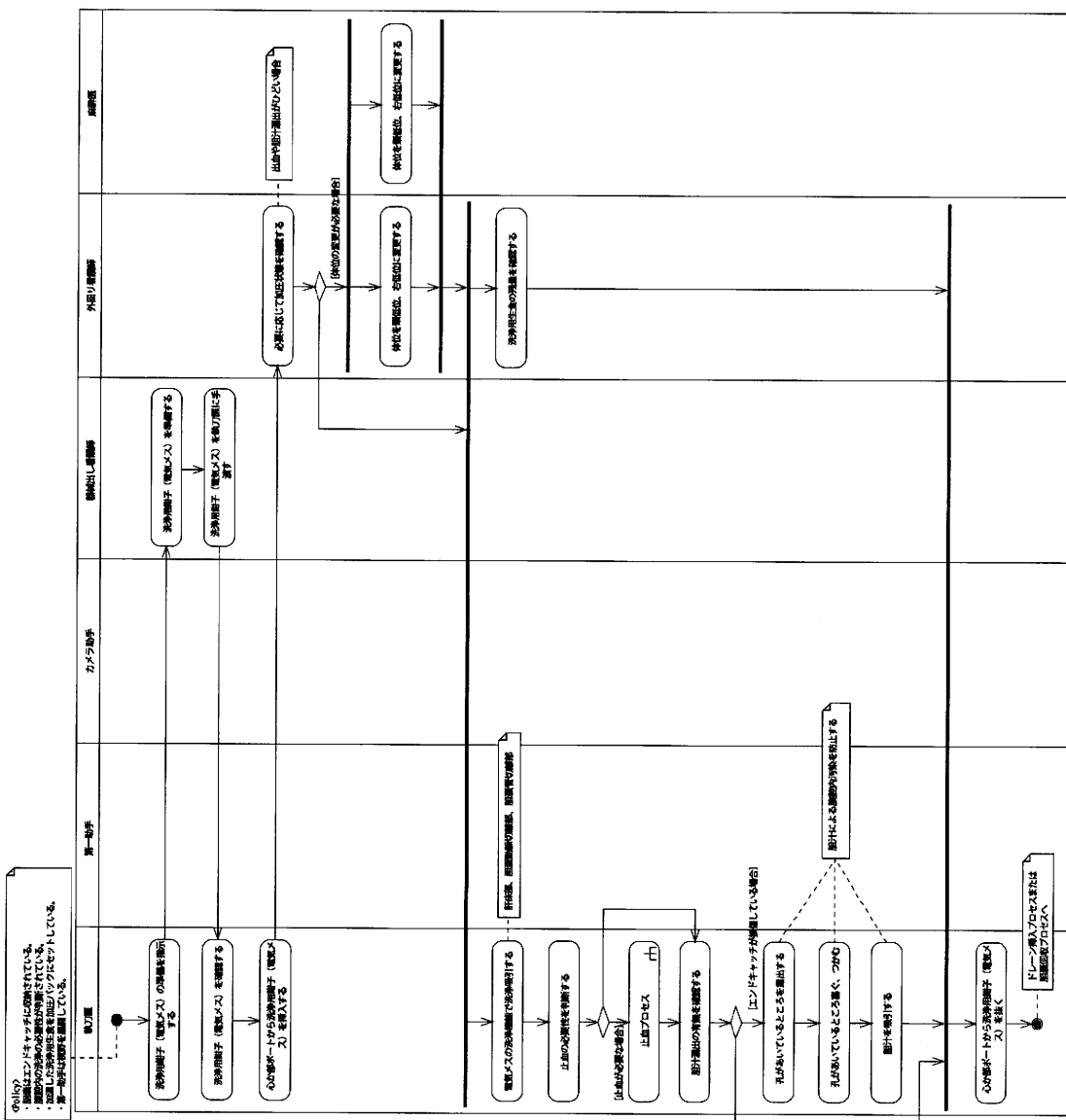
# 胆嚢切除プロセス



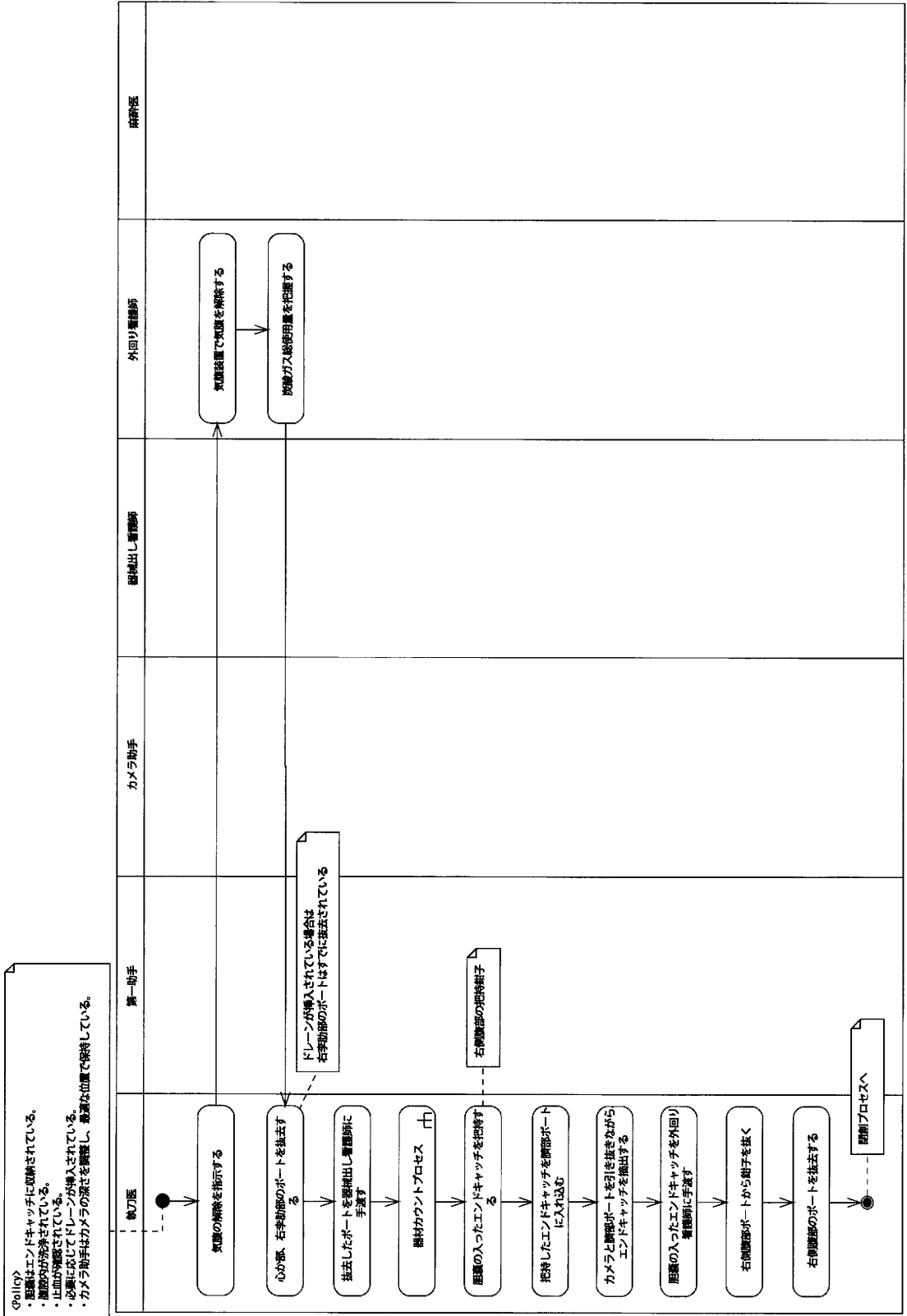
# 胆嚢収納プロセス



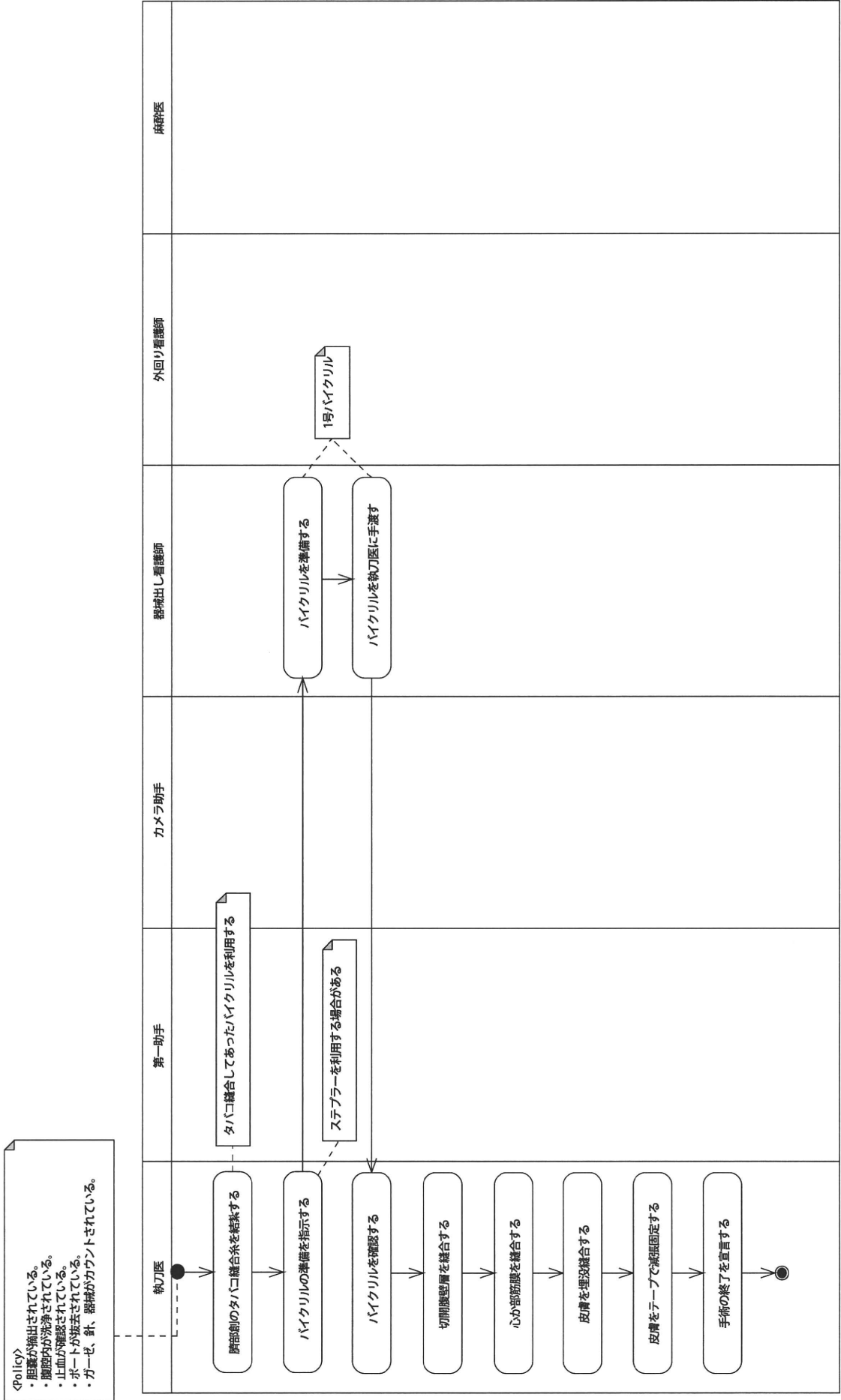
# 腹腔内洗浄プロセス

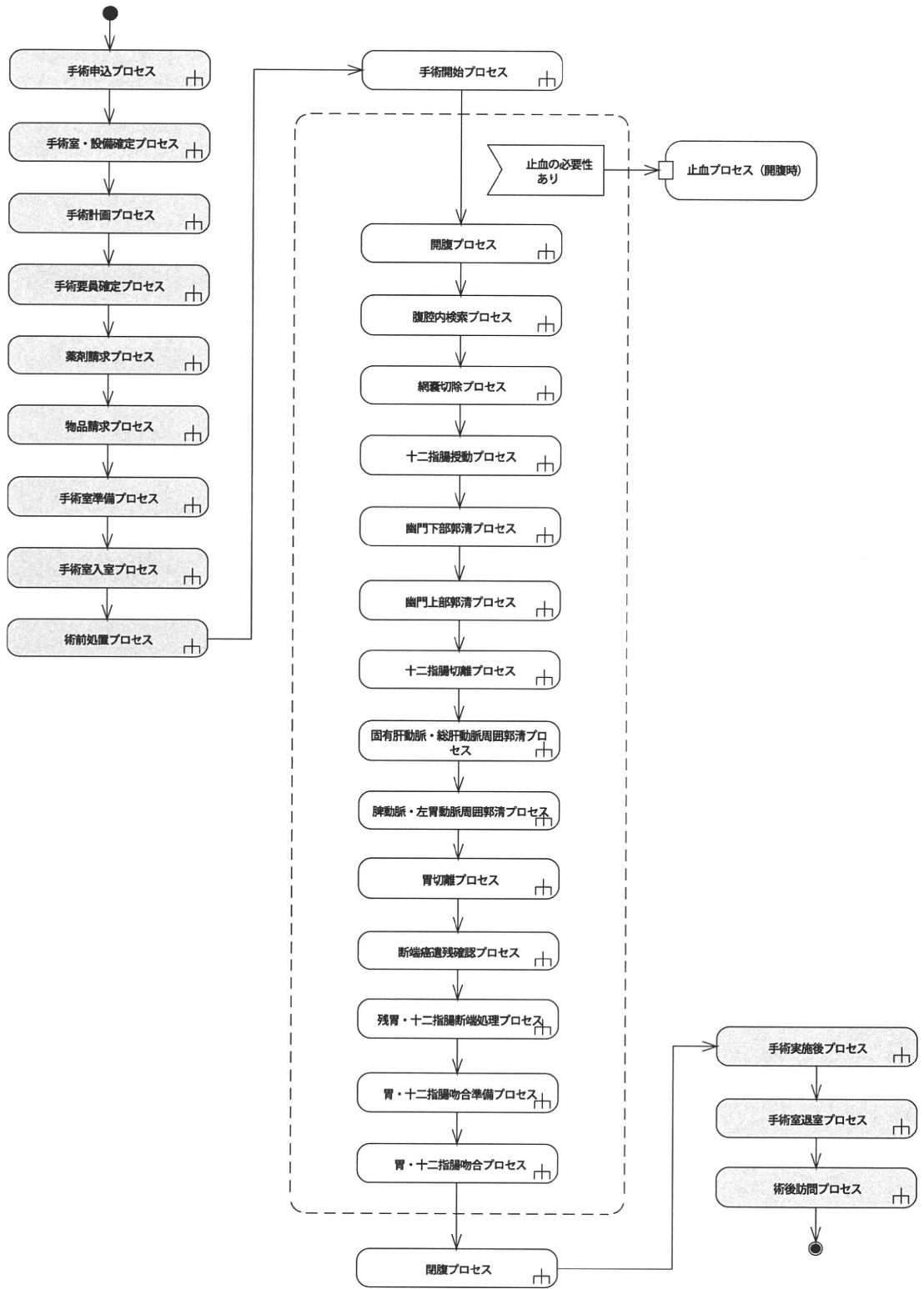




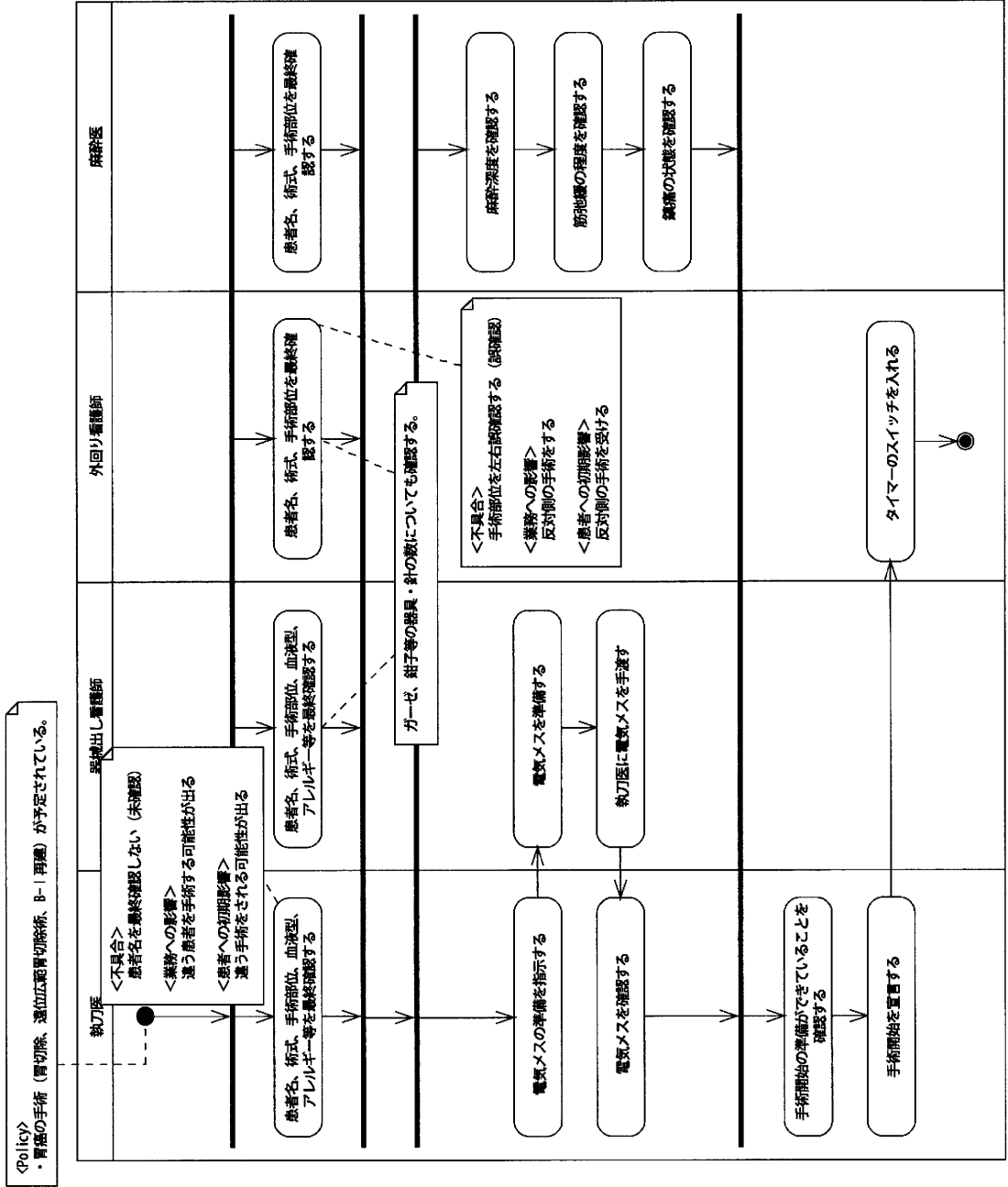




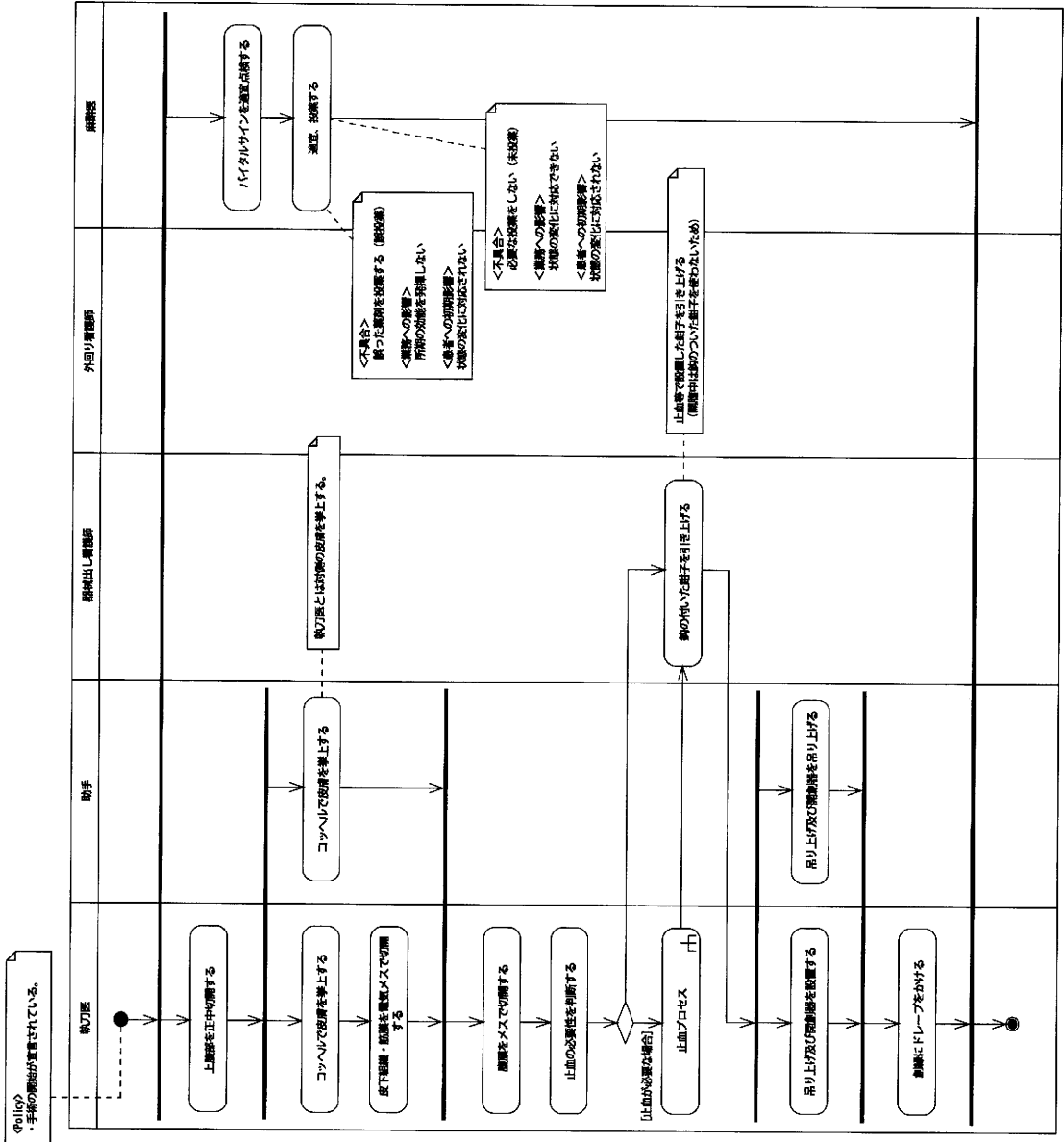




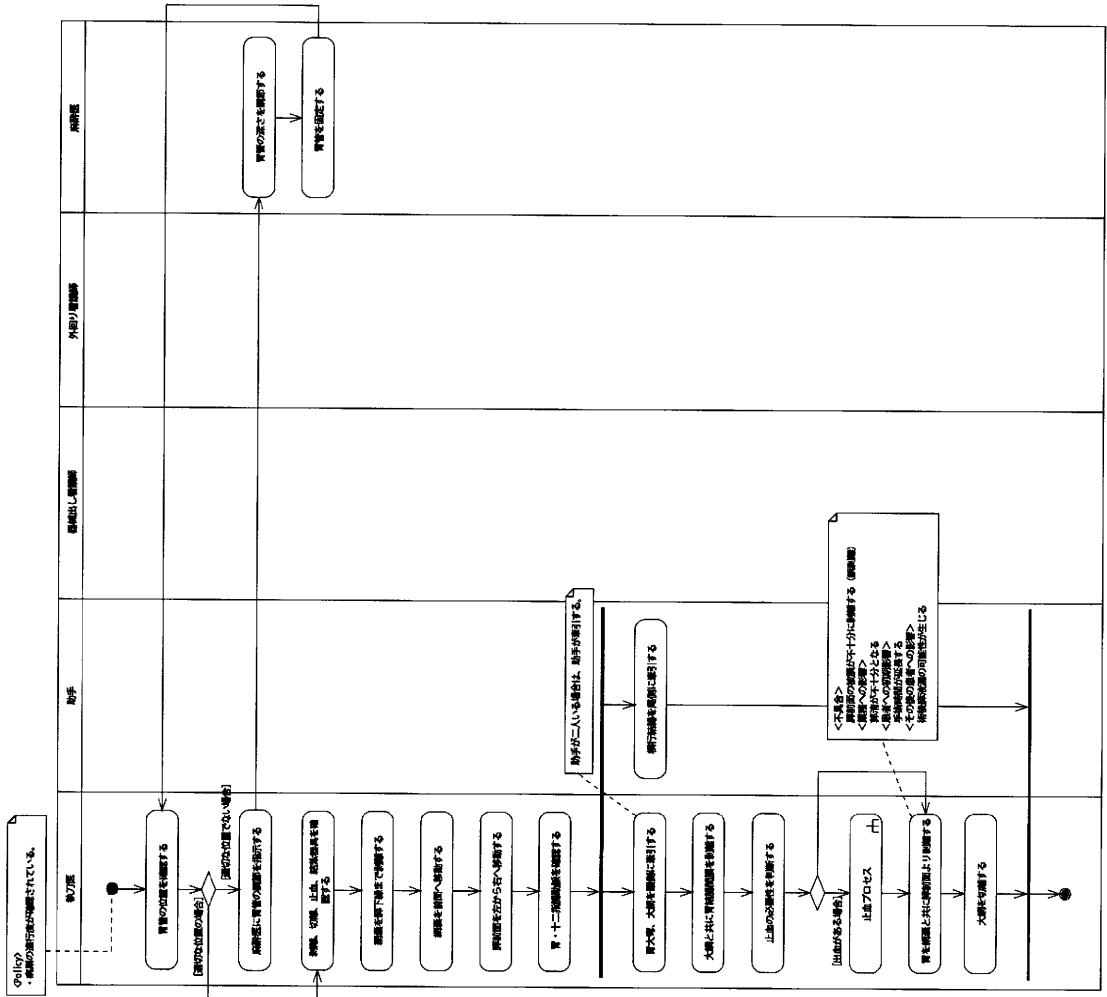
手術開始プロセス



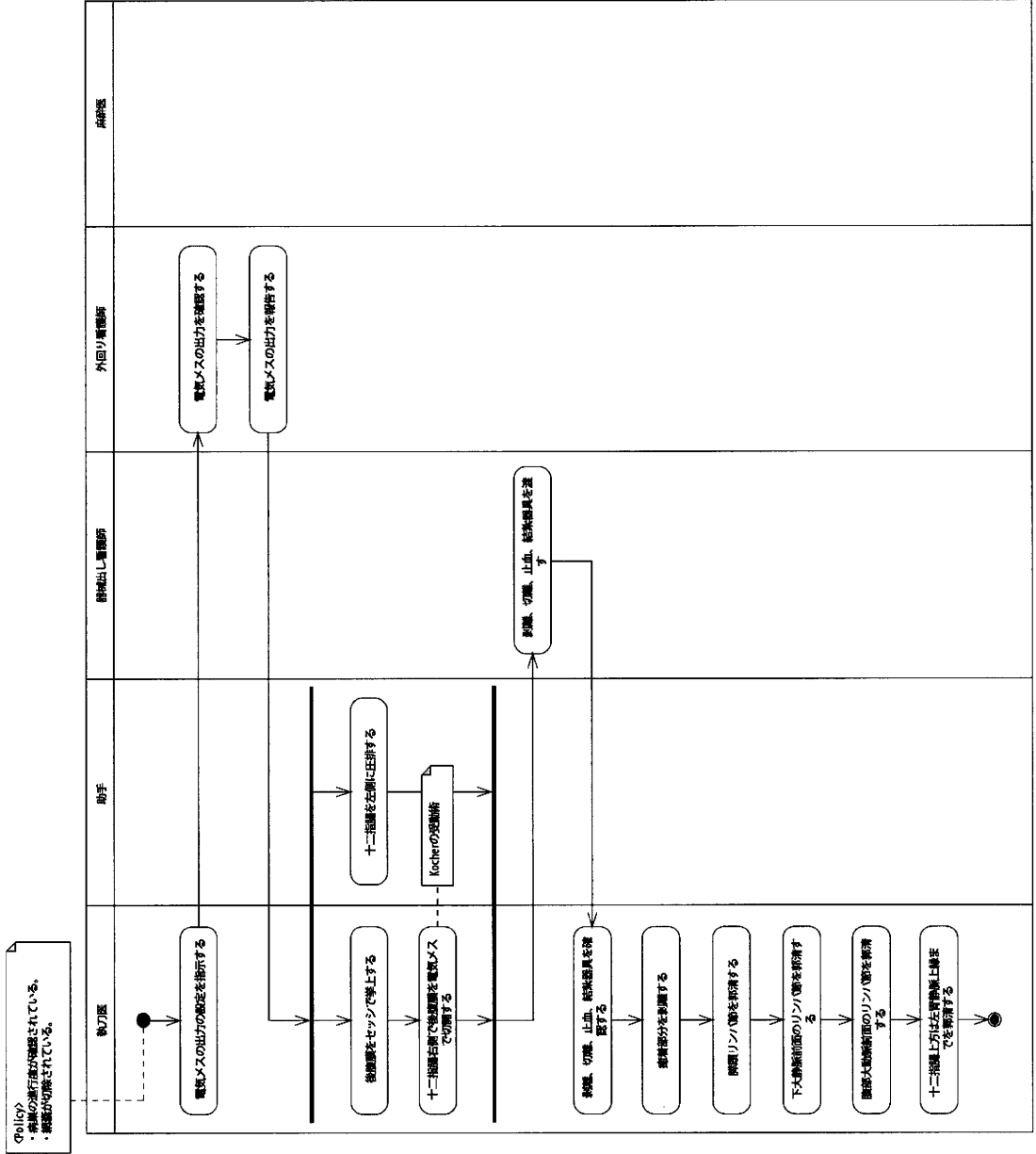
開腹プロセス

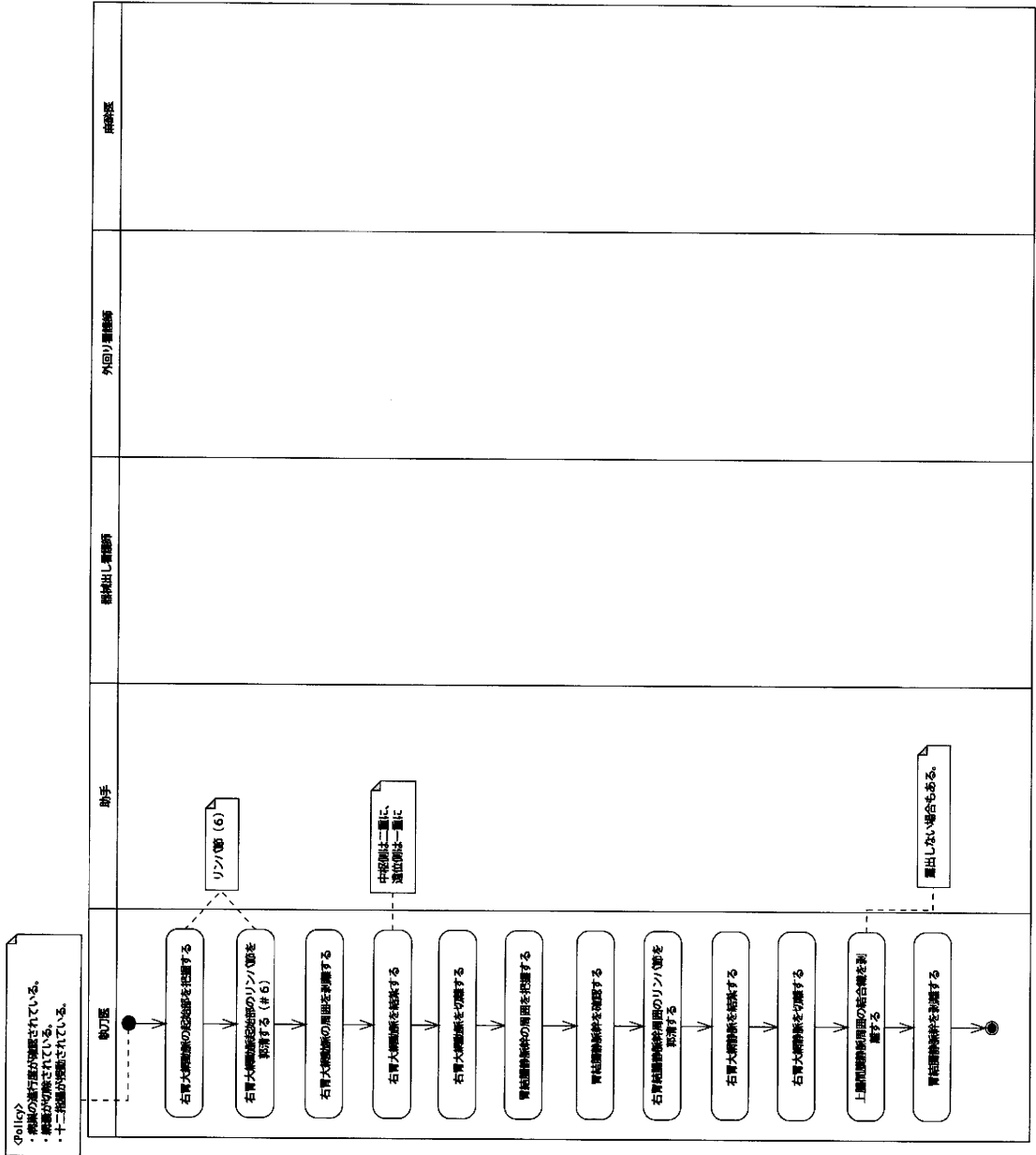






# 十二指腸授動プロセス

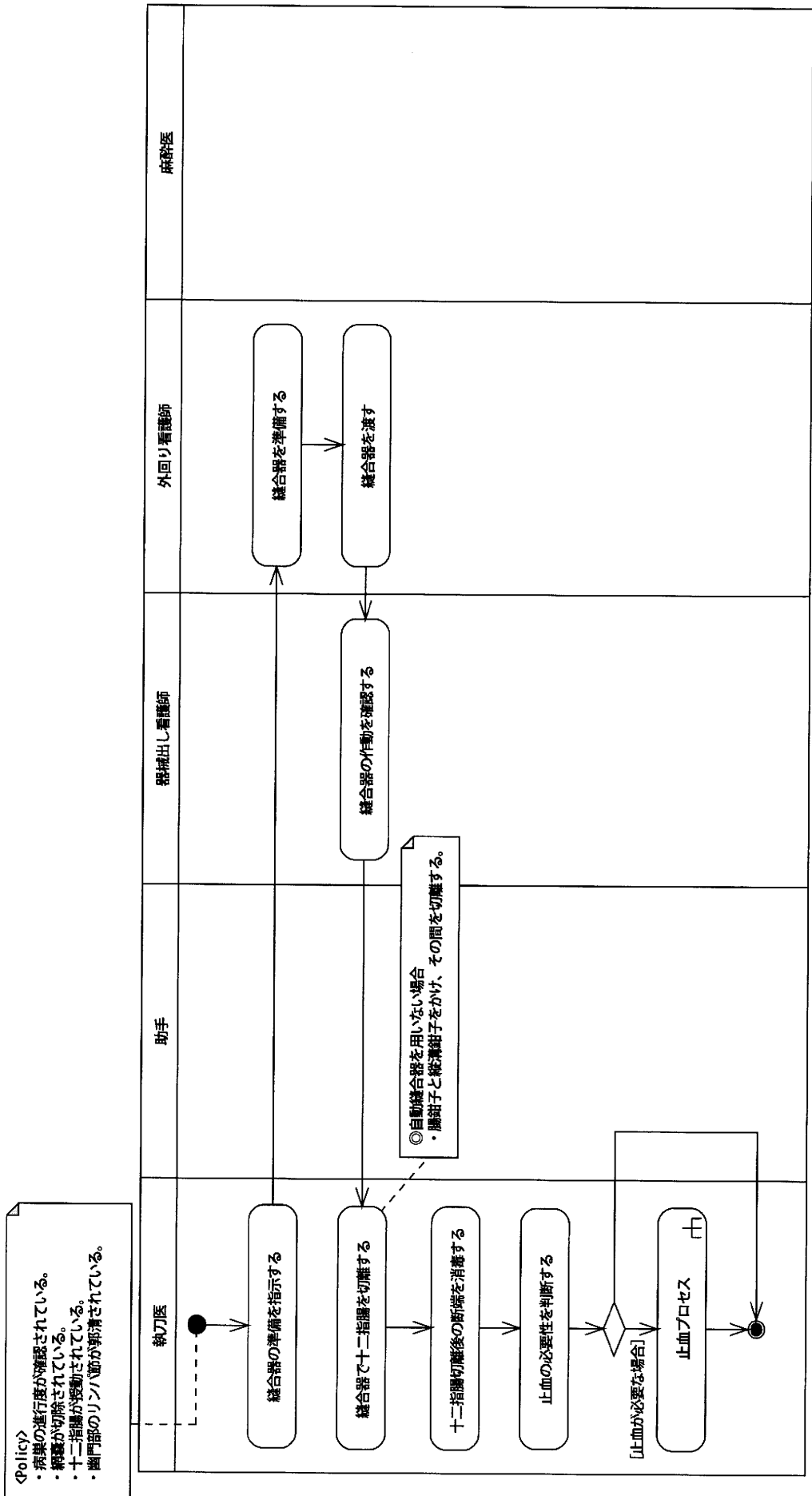









# 十二指腸切離プロセス



固有肝動脈・総肝動脈周囲郭清プロセス

<Policy>  
 ・病巣の進行度が確認されている。  
 ・網膜が切除されている。  
 ・胃門指部のリンパ節が郭清されている。  
 ・十二指腸が切除されている。

細い動脈から出血が置きやすいため、  
 出血する前に結紮しておく。  
 (出血してから糸針をかけるがなかなか止まらない)



脾動脈・左胃動脈周囲郭清プロセス

Policy  
 ・脾の進行血が確認されている。  
 ・脾臓が切除されている。  
 ・脾門部のリンパ節が摘出されている。  
 ・十二指腸が切除されている。  
 ・固有肝臓動脈と総肝動脈周囲のリンパ節が摘出されている。

