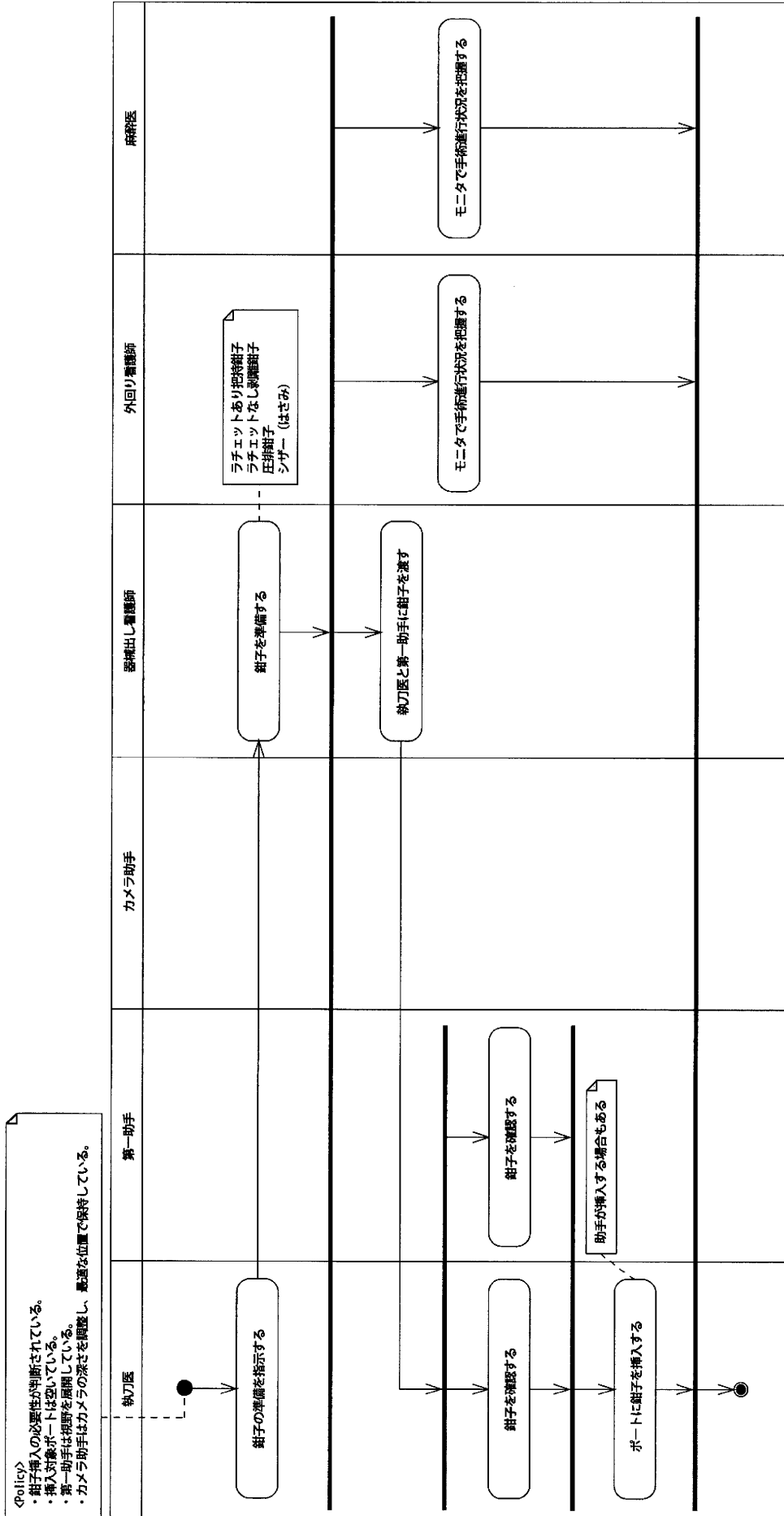
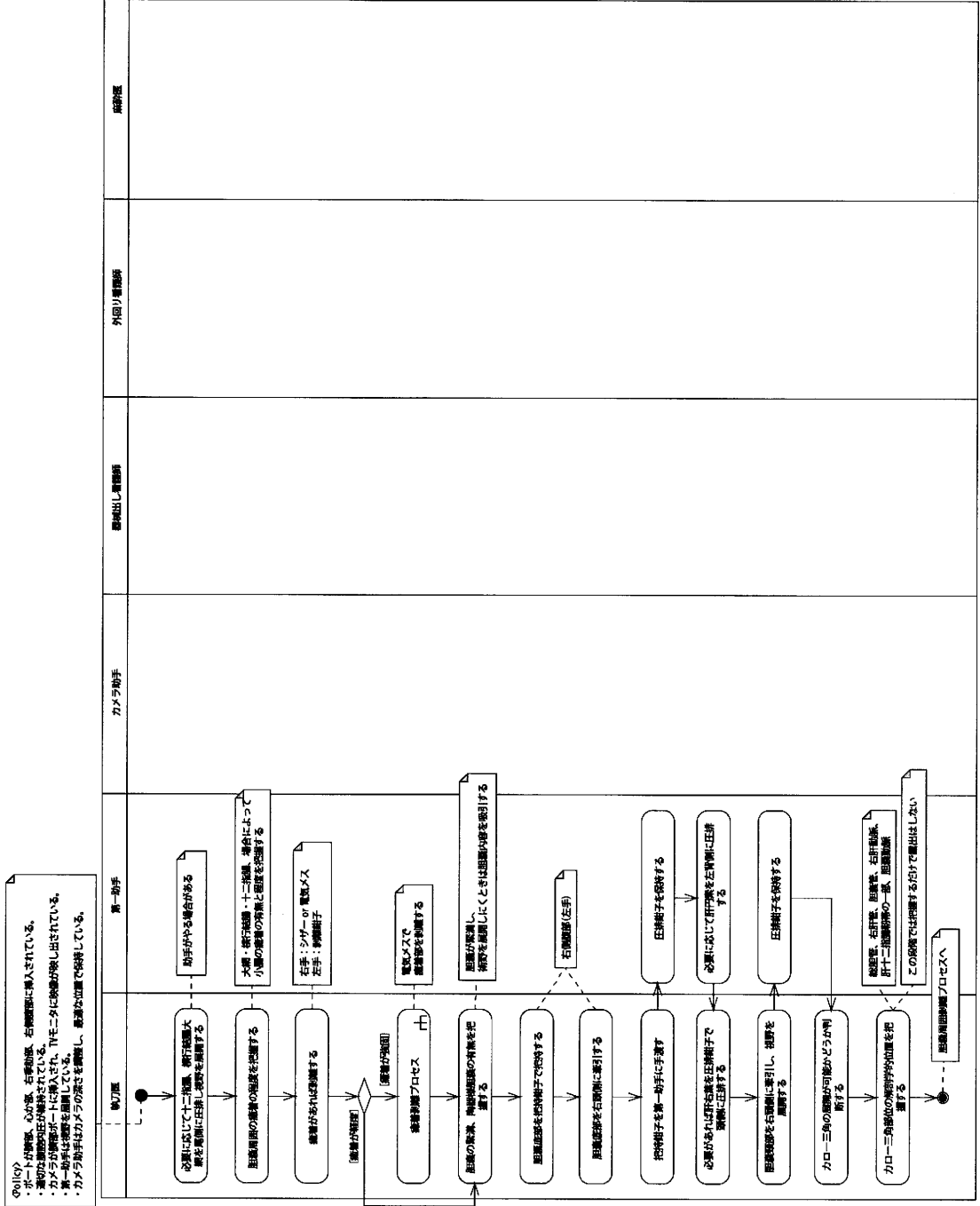
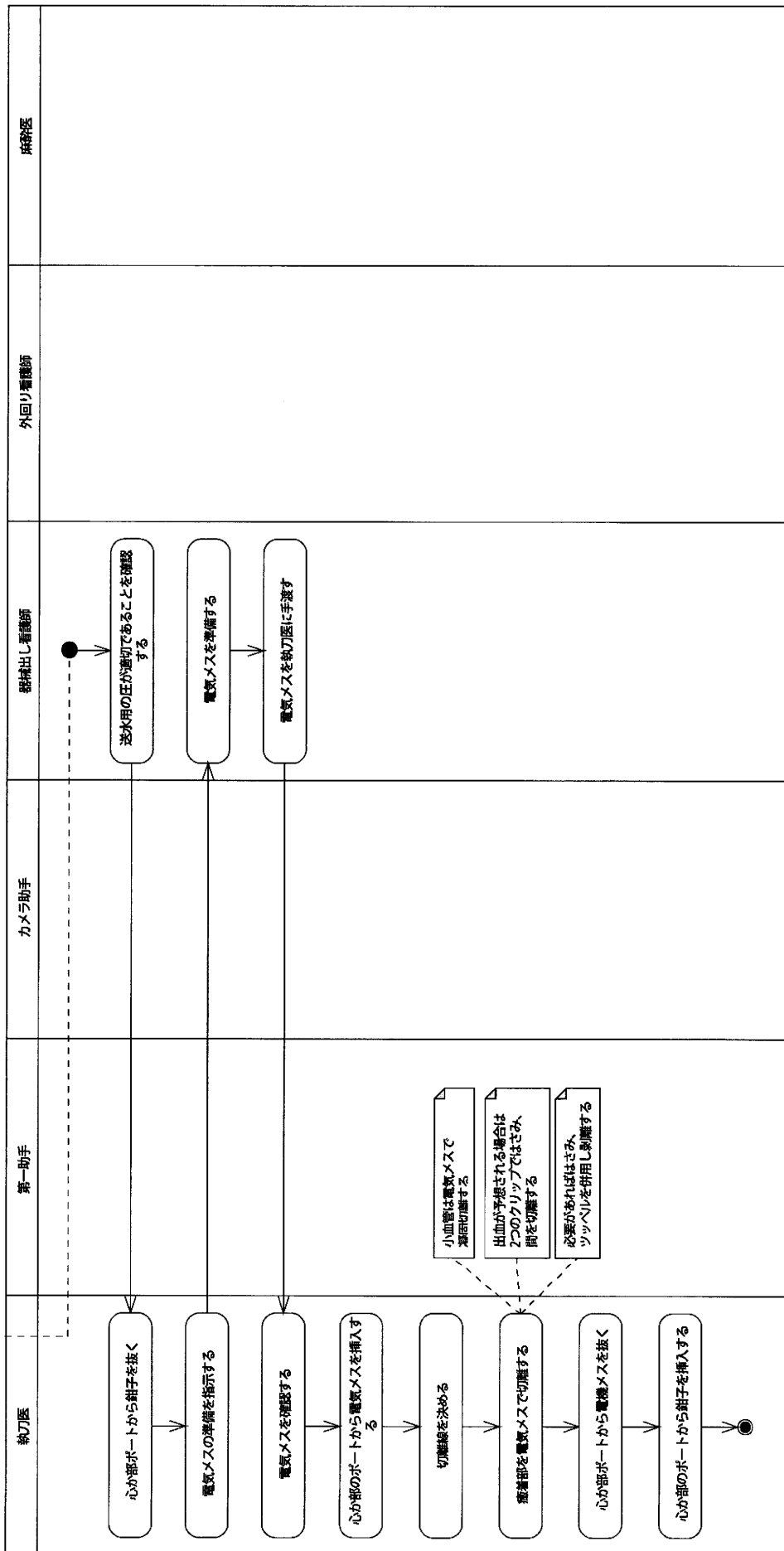


# 鉗子挿入プロセス

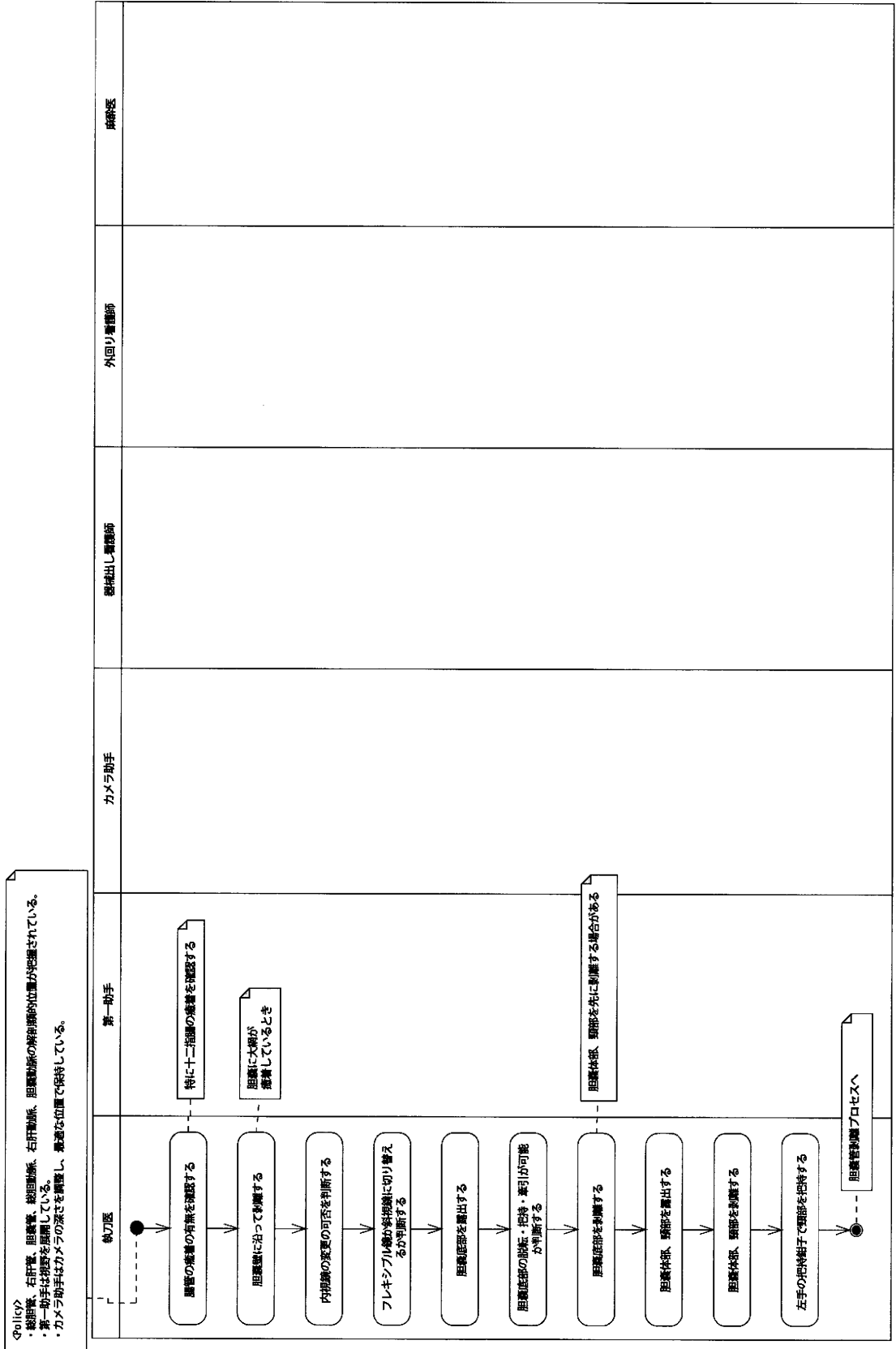




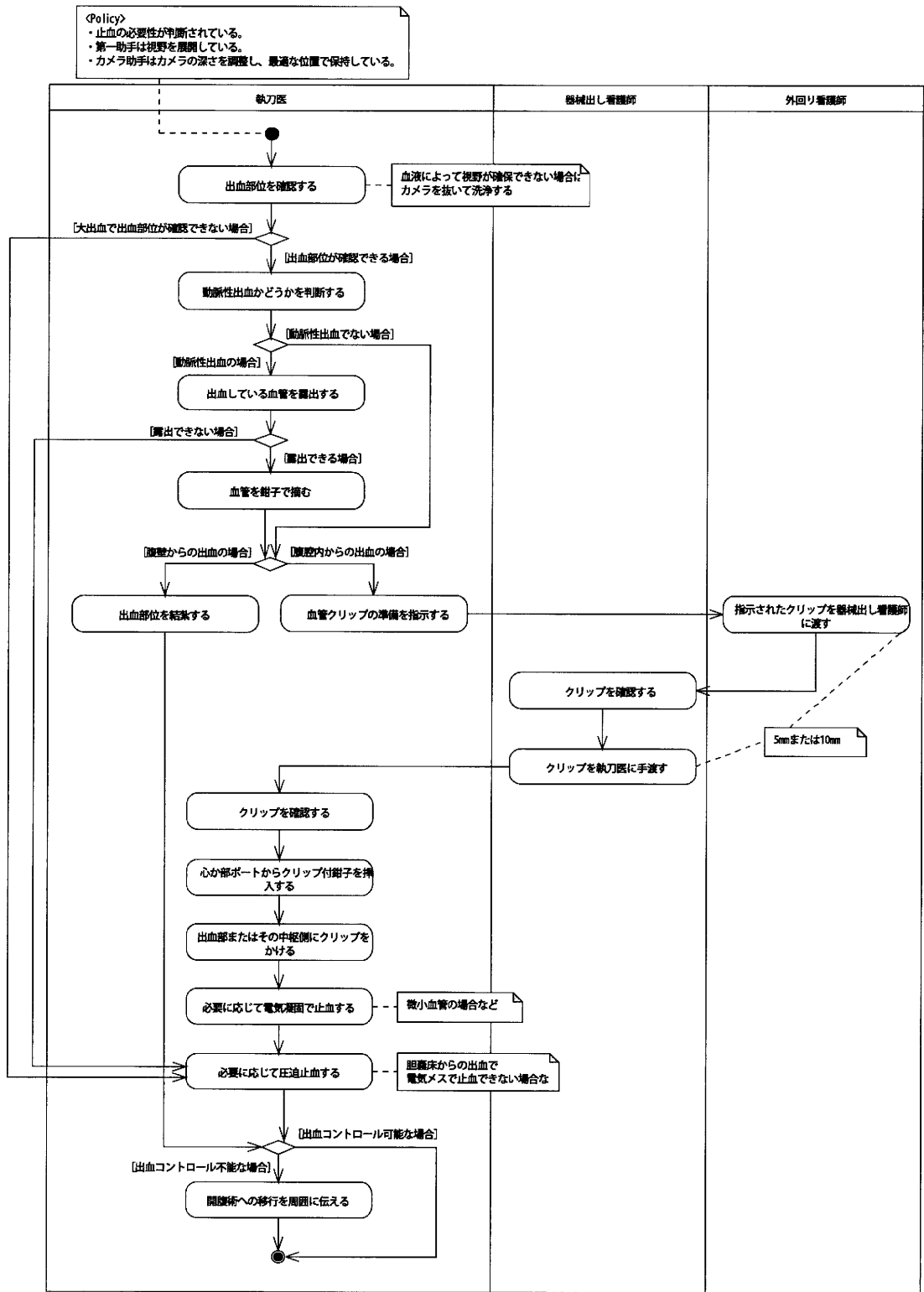
＜Policy＞  
 ・癒着が強固で、電気メスによる切離が必要だと判断されている。  
 ・癒着が程度で、はさみ等で容易に剥離できる部位は全て剥離されている。  
 ・第一助手は視野を確保している。  
 ・カメラ助手はカメラの深さを調整し、最適な位置で保持している。



# 胆嚢周囲剥離プロセス

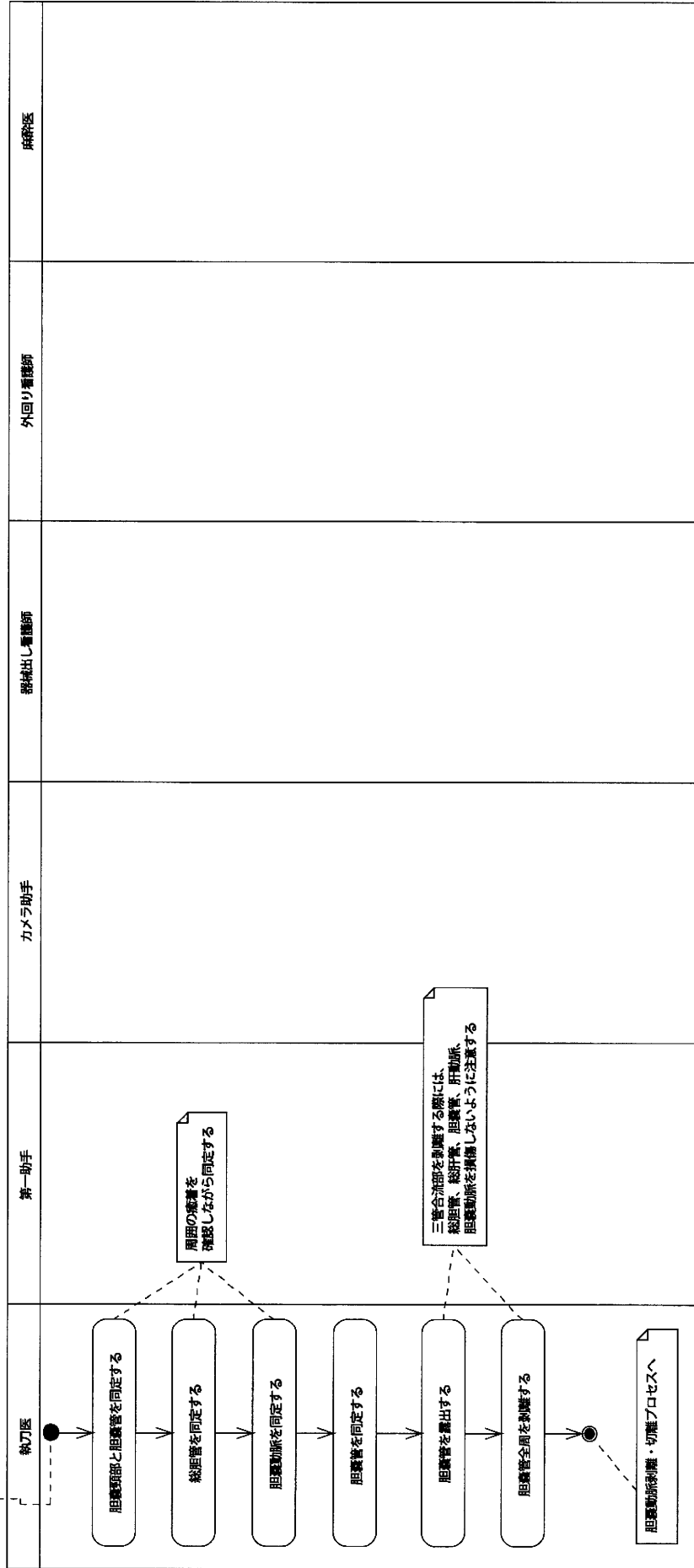


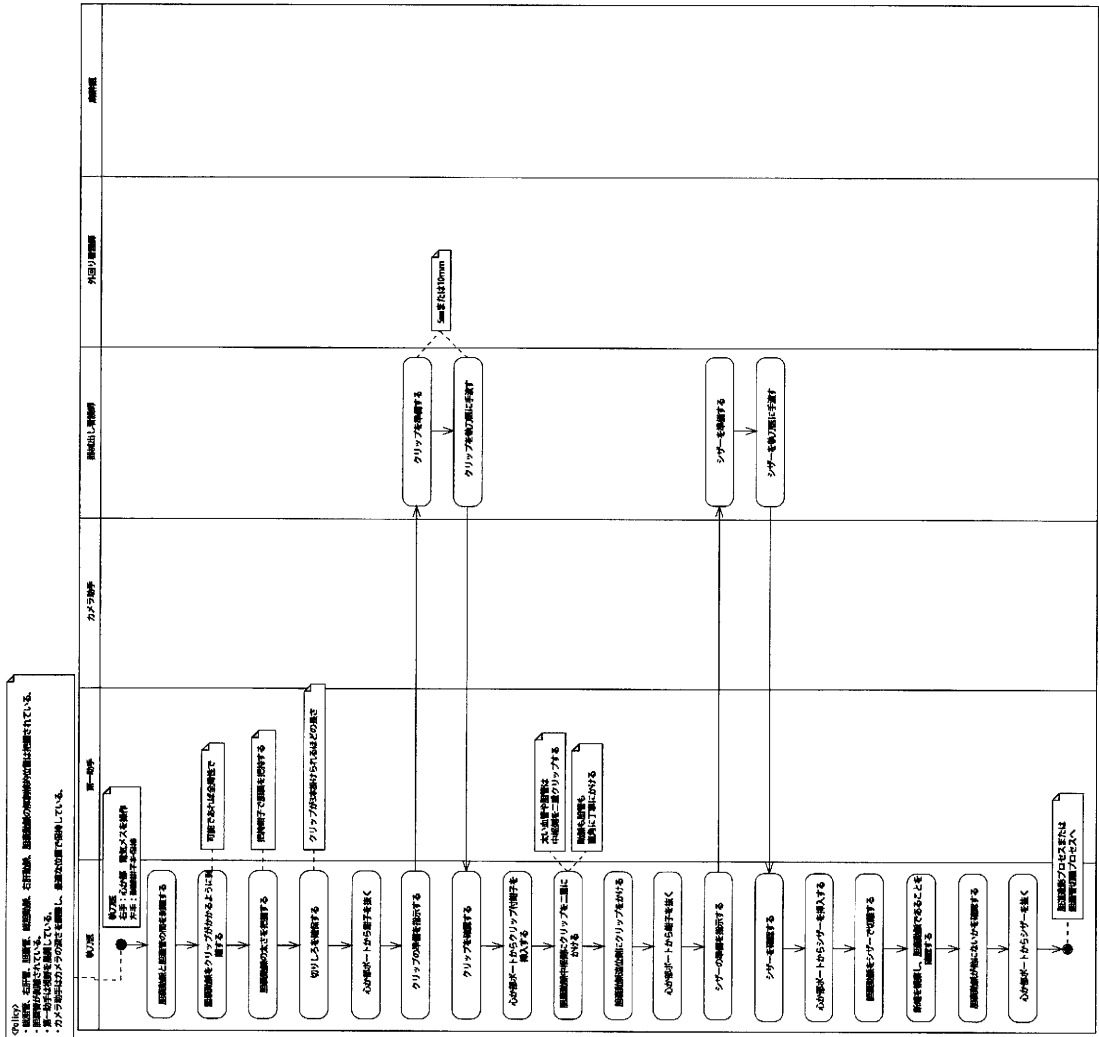
止血プロセス

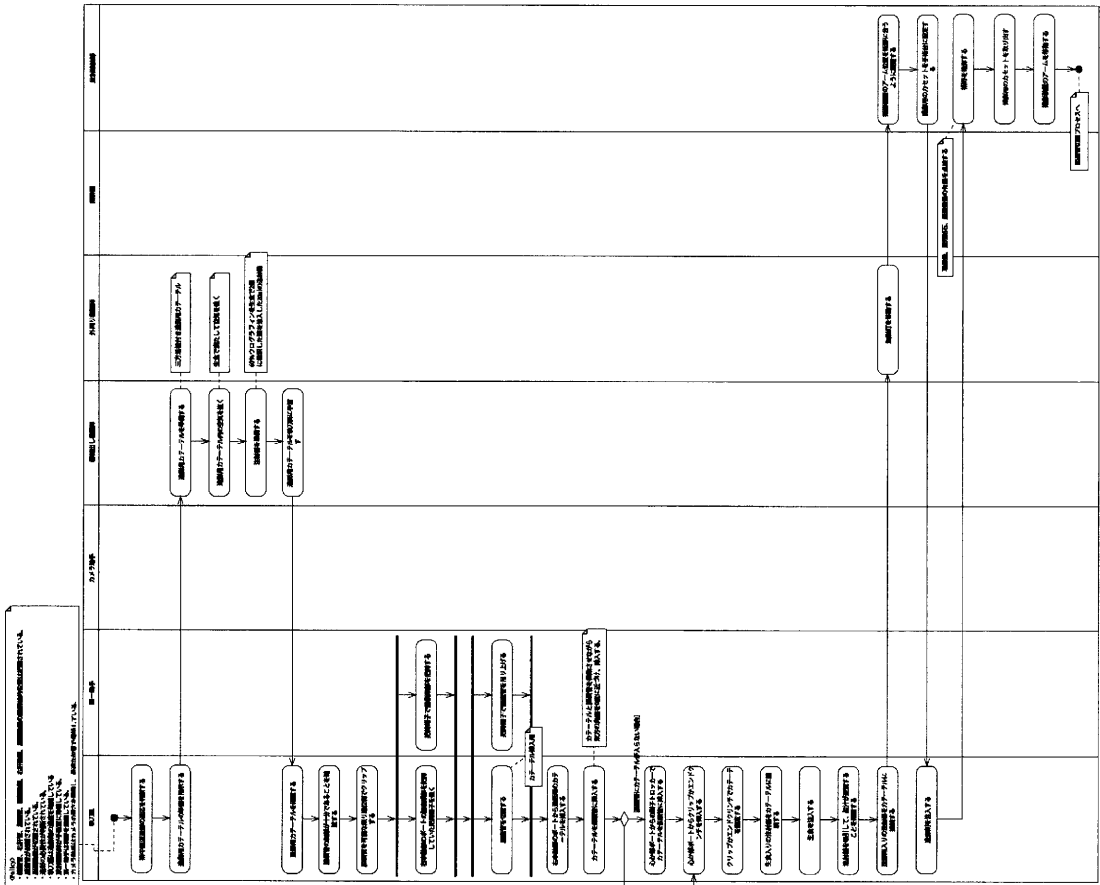


# 胆嚢管剥離プロセス

<Policy>  
 ・総胆管、右肝管、胆嚢管、総胆動脈、右肝動脈、胆嚢動脈の解剖学的位置が把握されている。  
 ・第一助手は視野を展開している。  
 ・カメラ助手はカメラの深さを調整し、最適な位置で保持している。

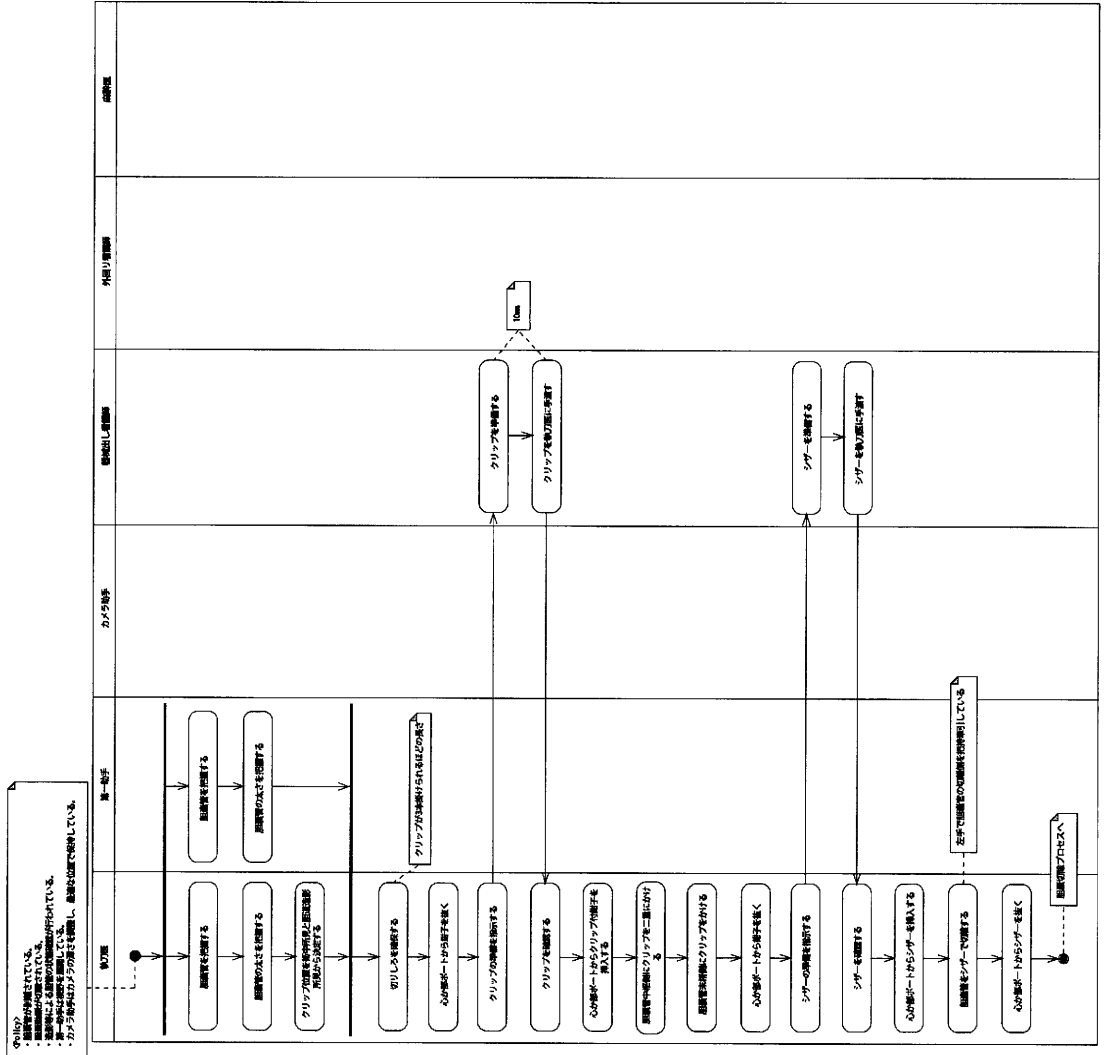




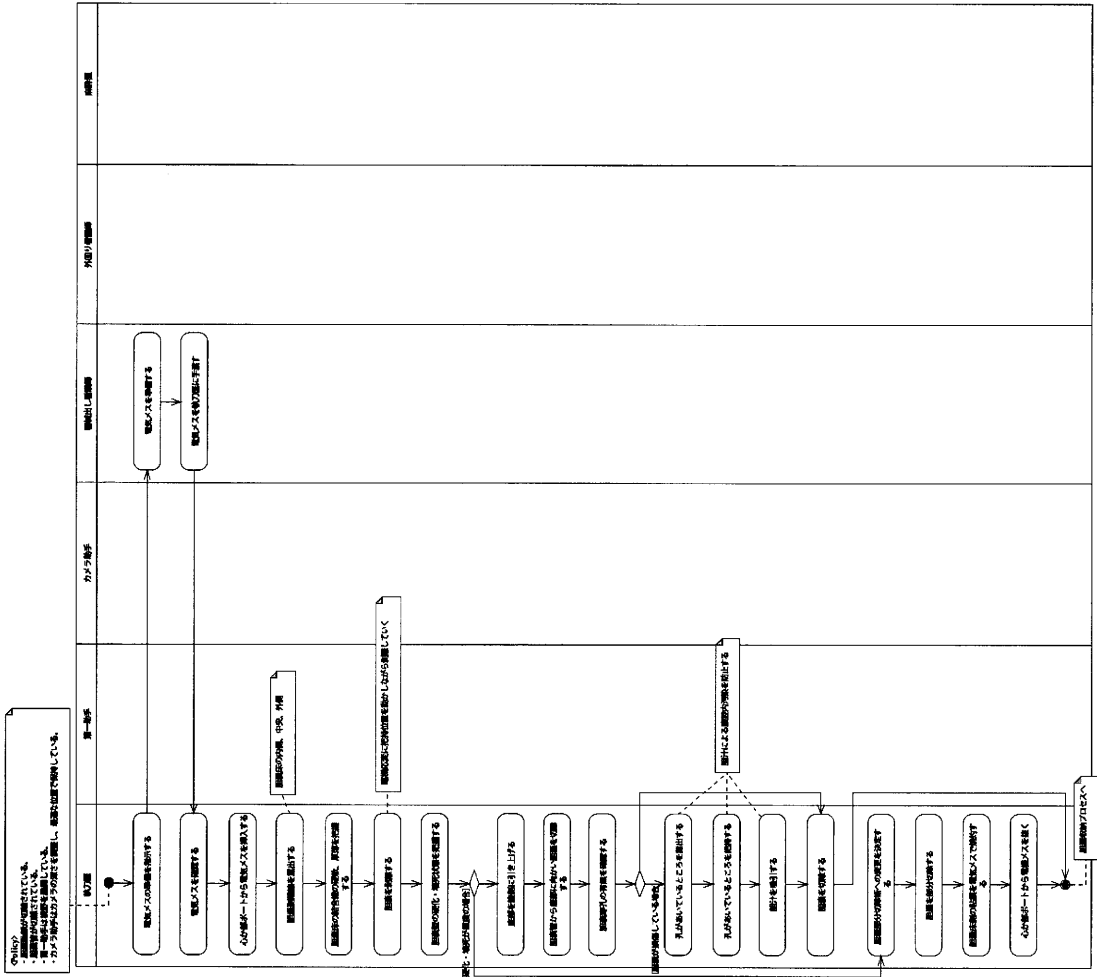


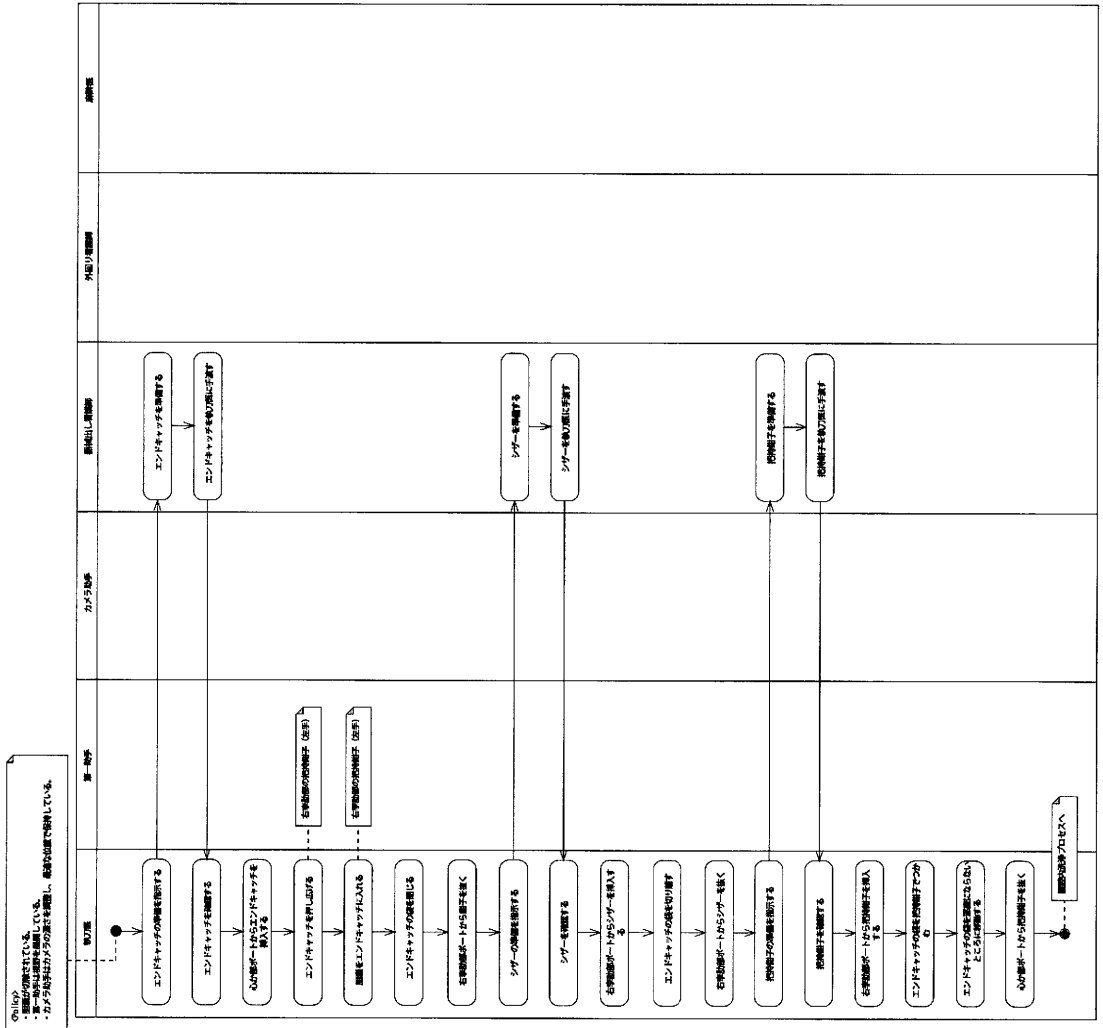


# 胆嚢管切離プロセス

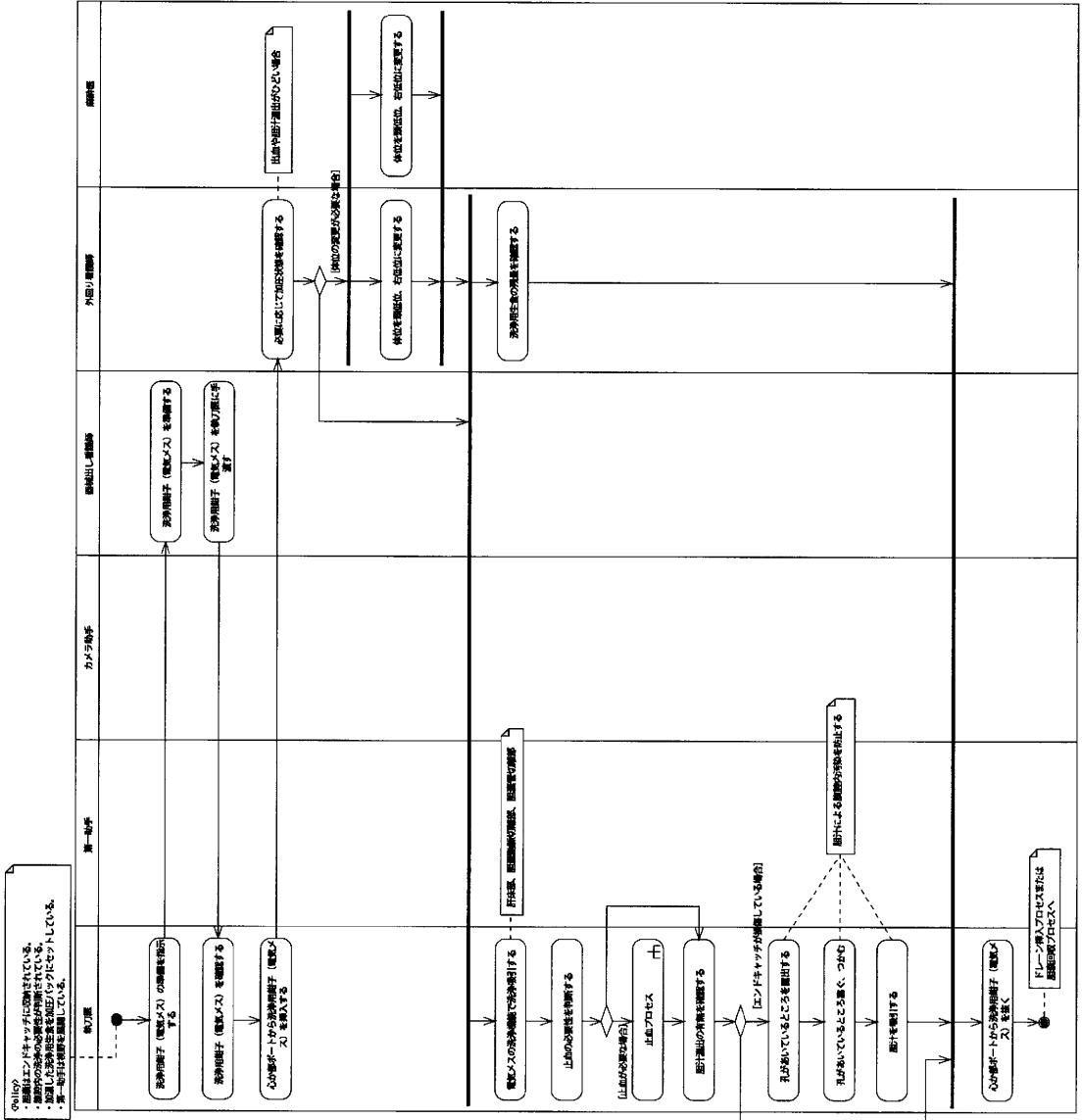


# 胆嚢切除プロセス

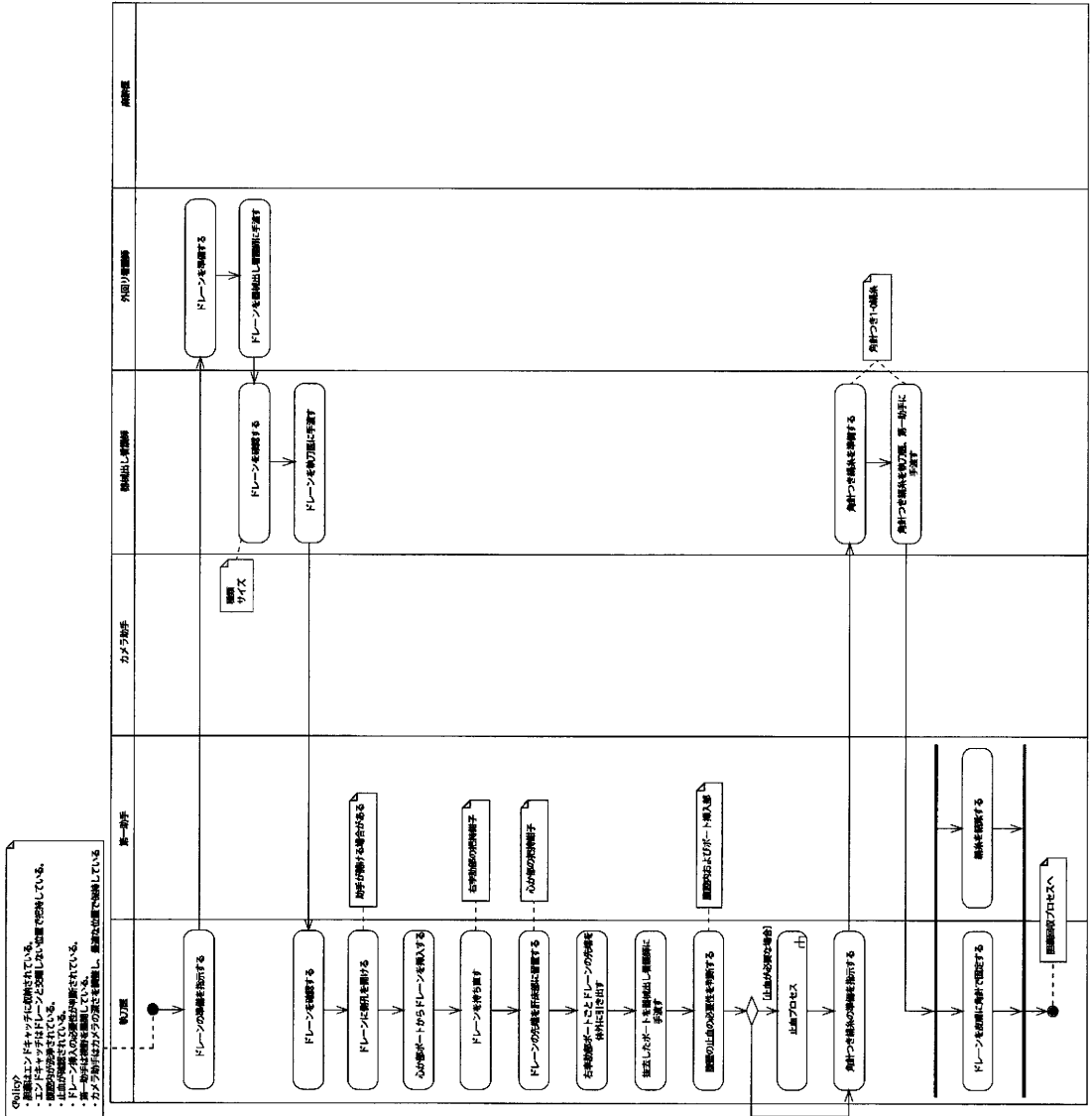


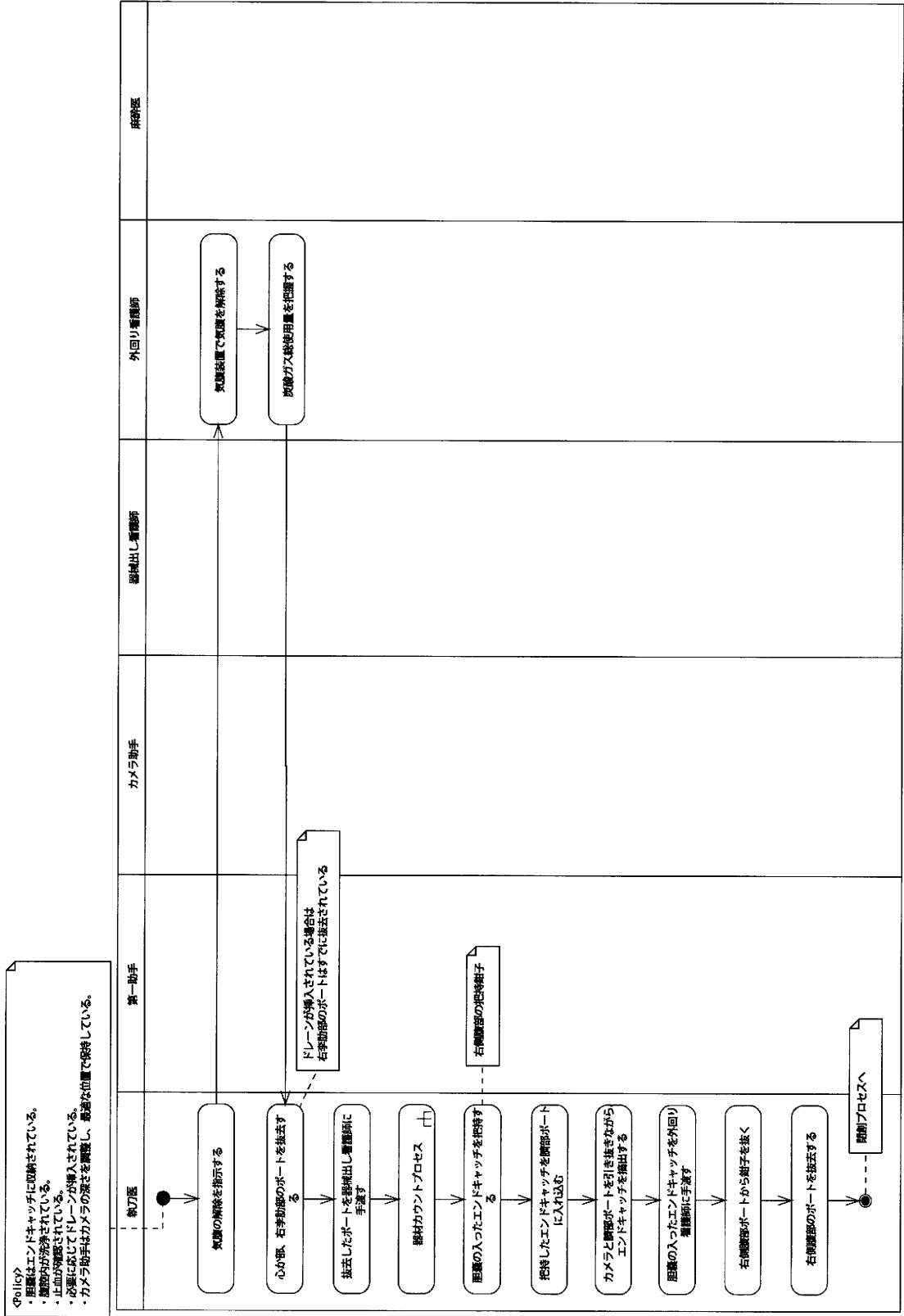


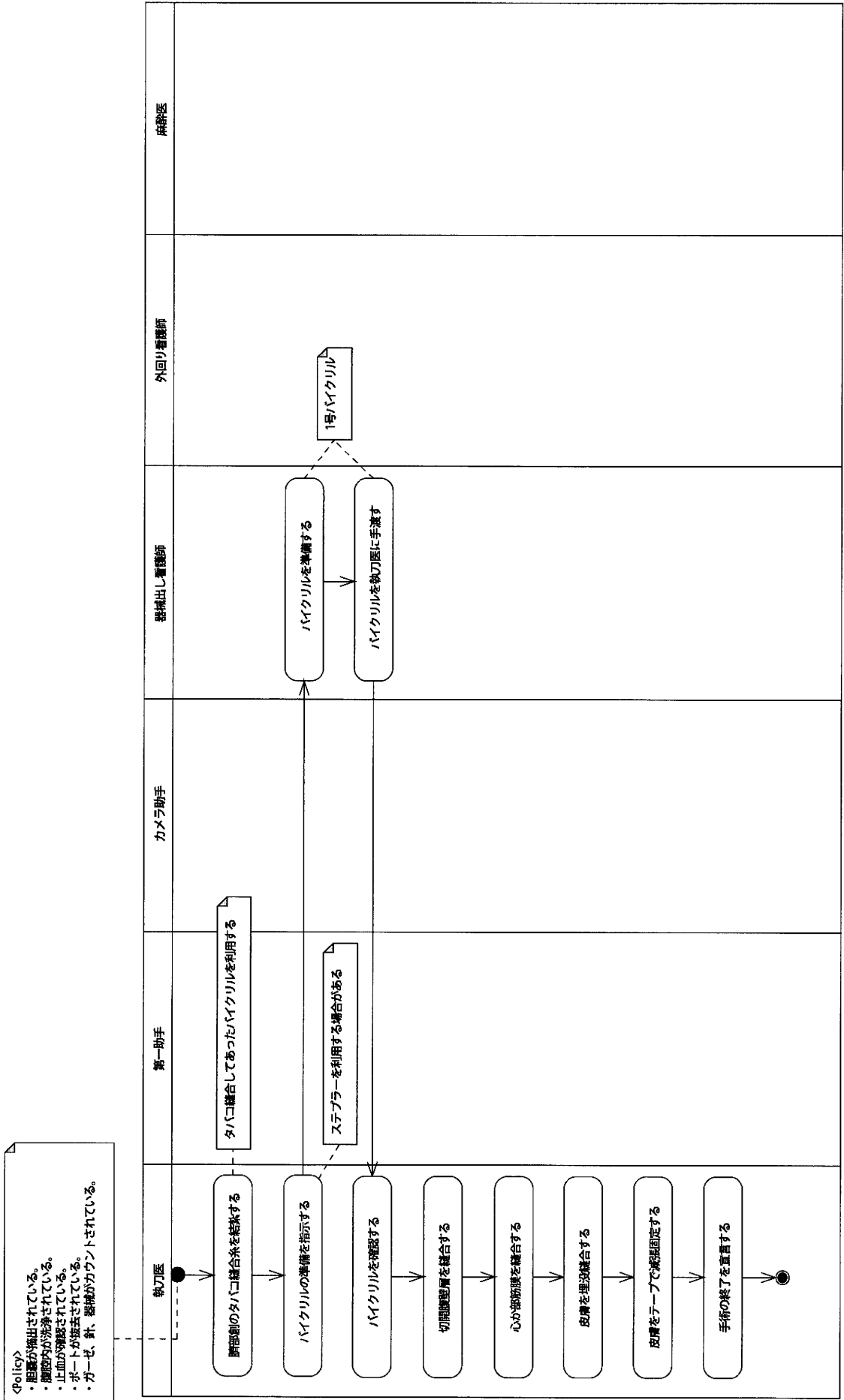
# 腹腔内洗浄プロセス



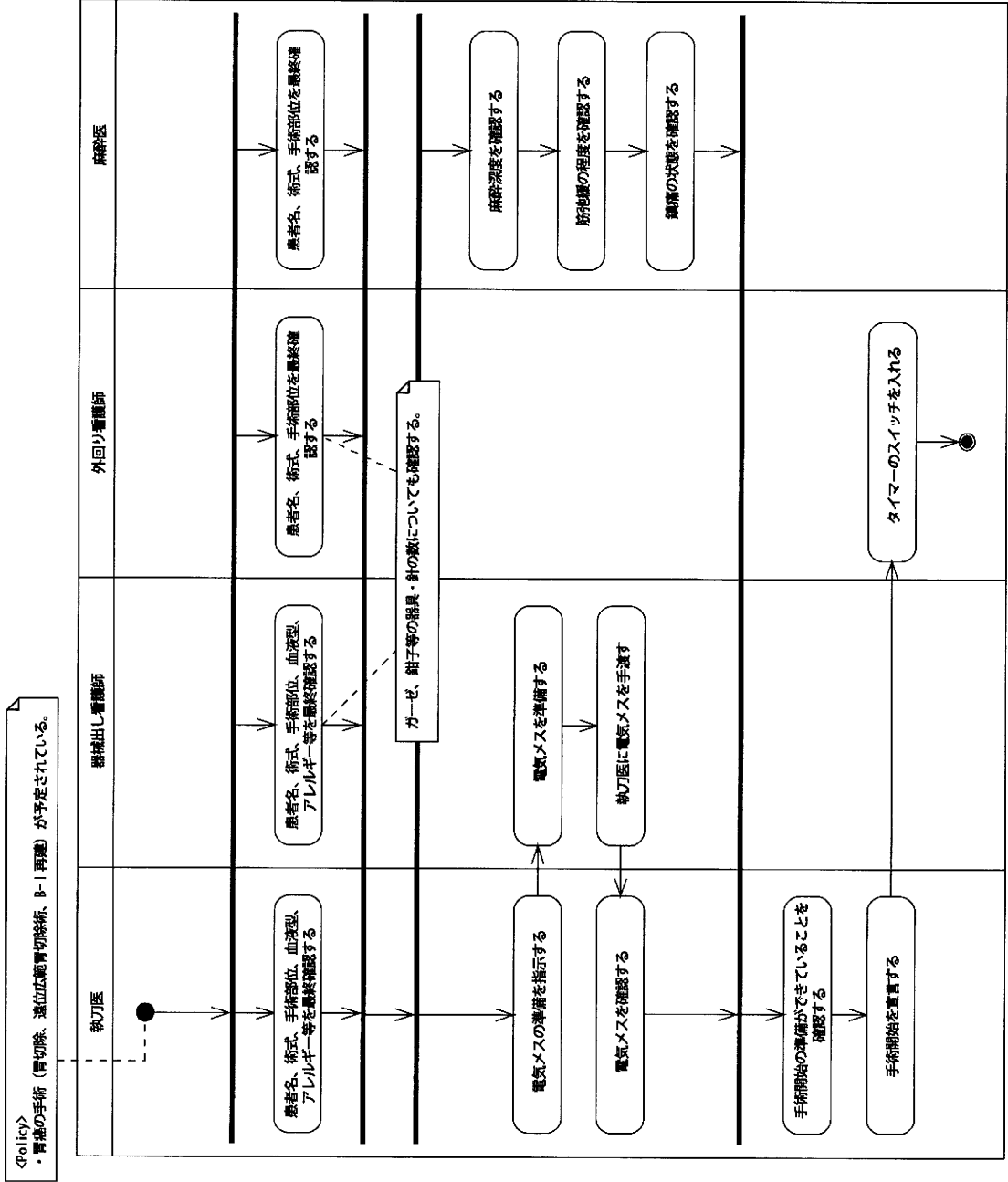
# ドレーン挿入プロセス



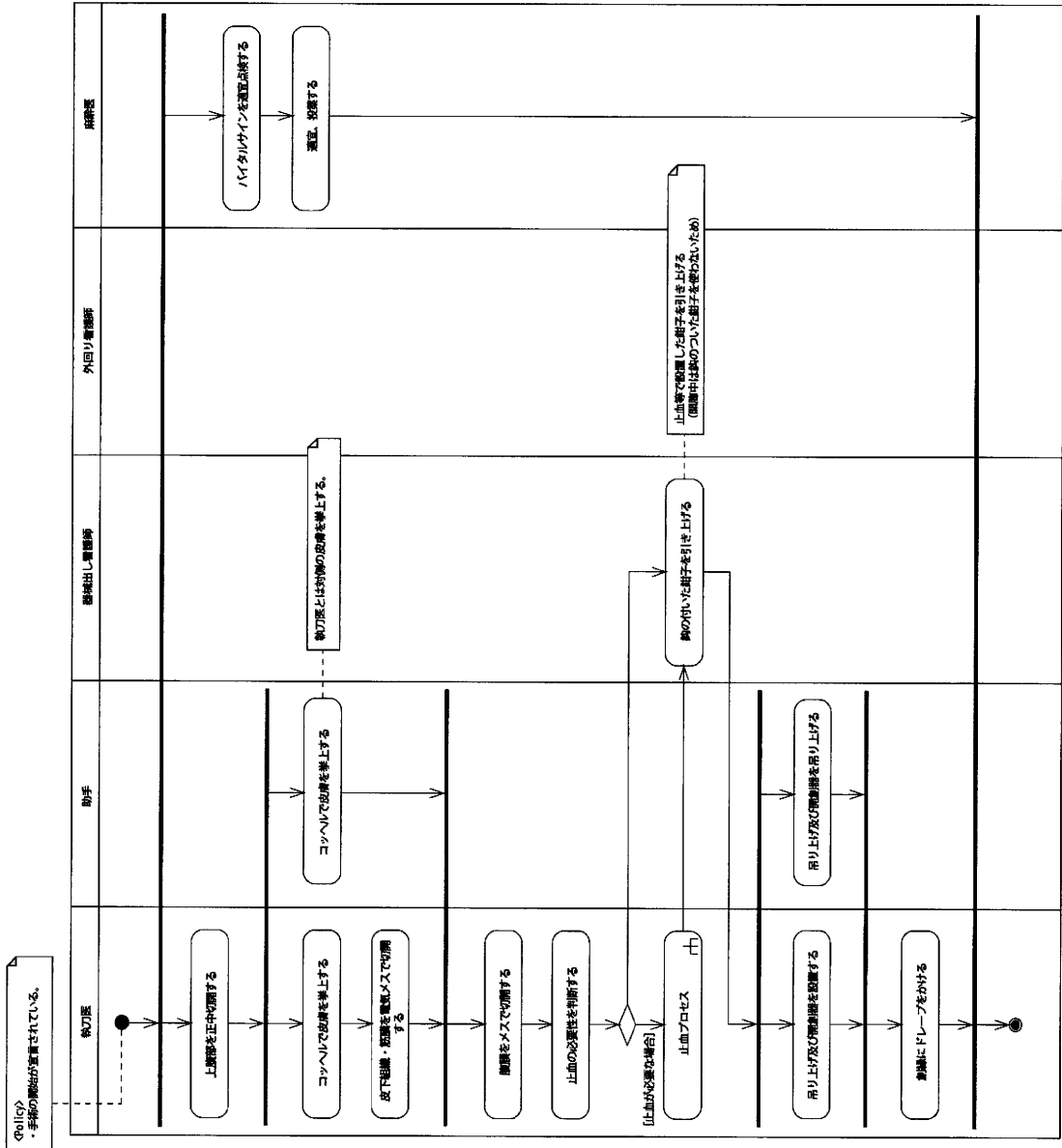




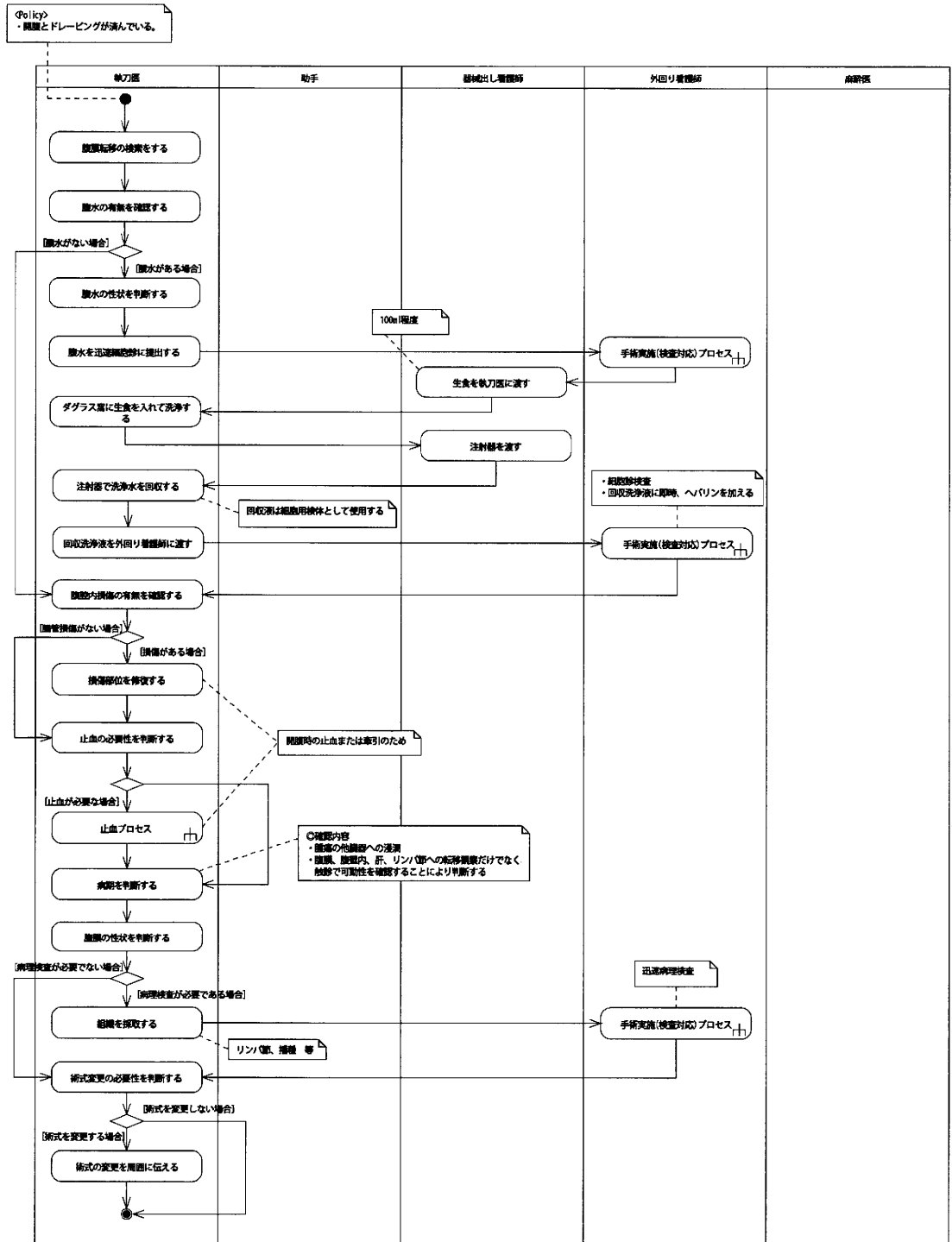
手術開始プロセス

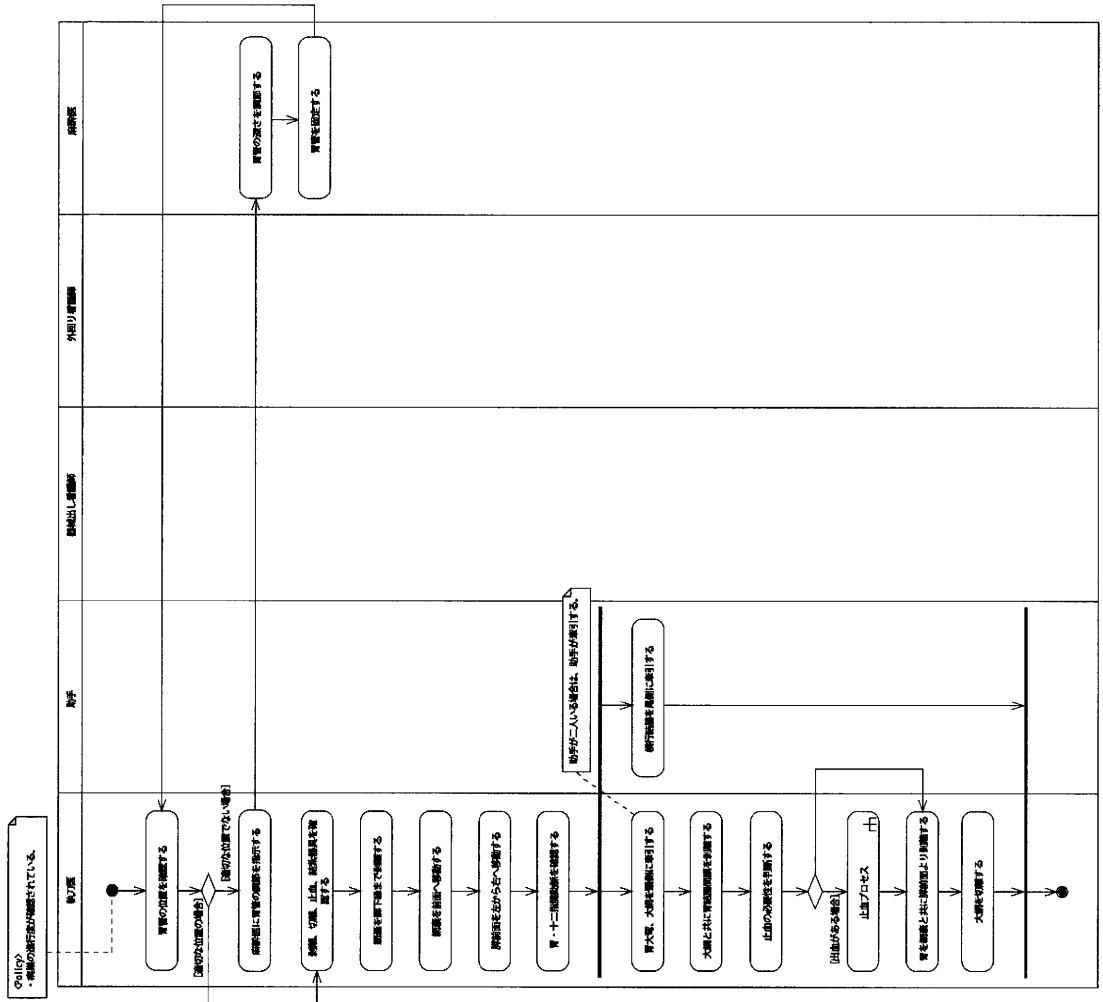






腹腔内検索プロセス





# 十二指腸授動プロセス

