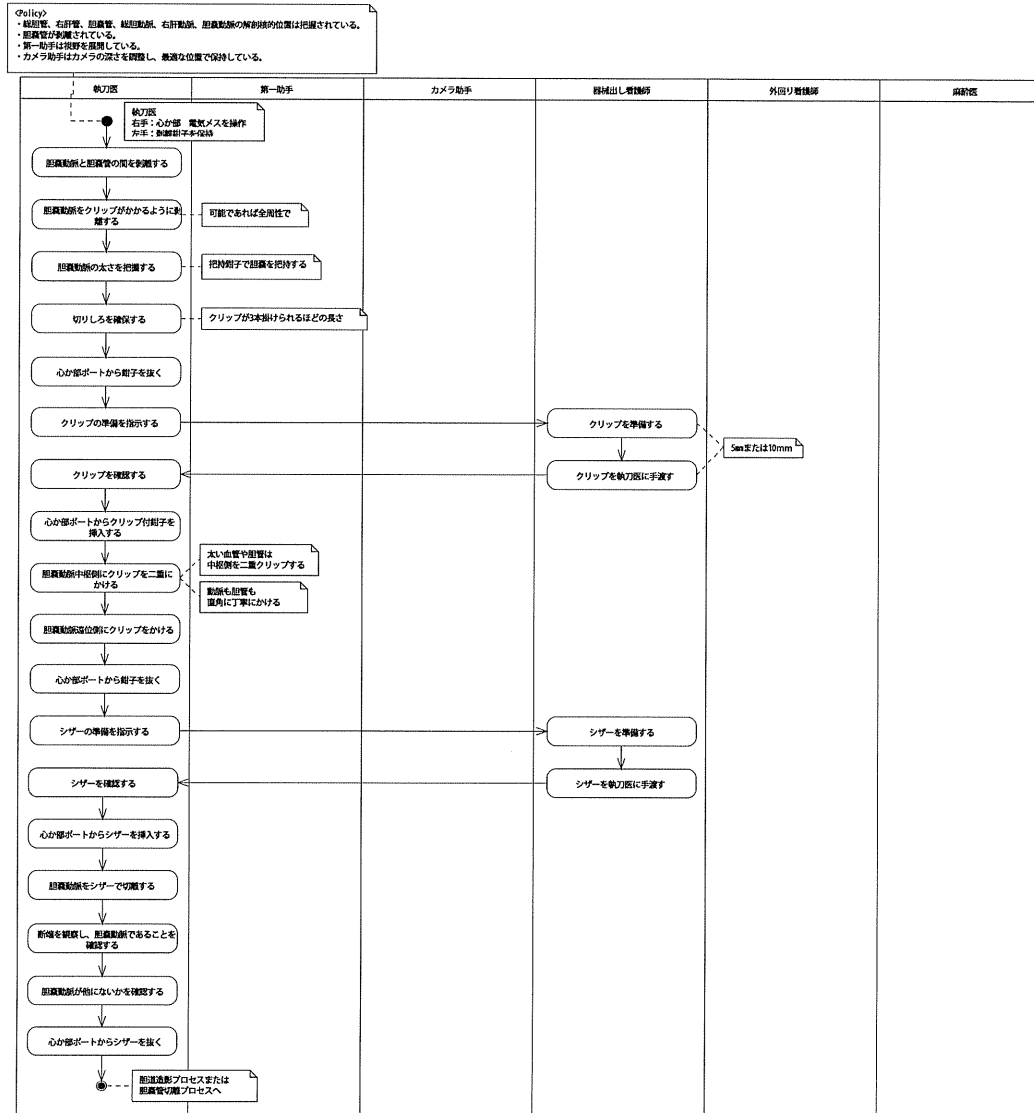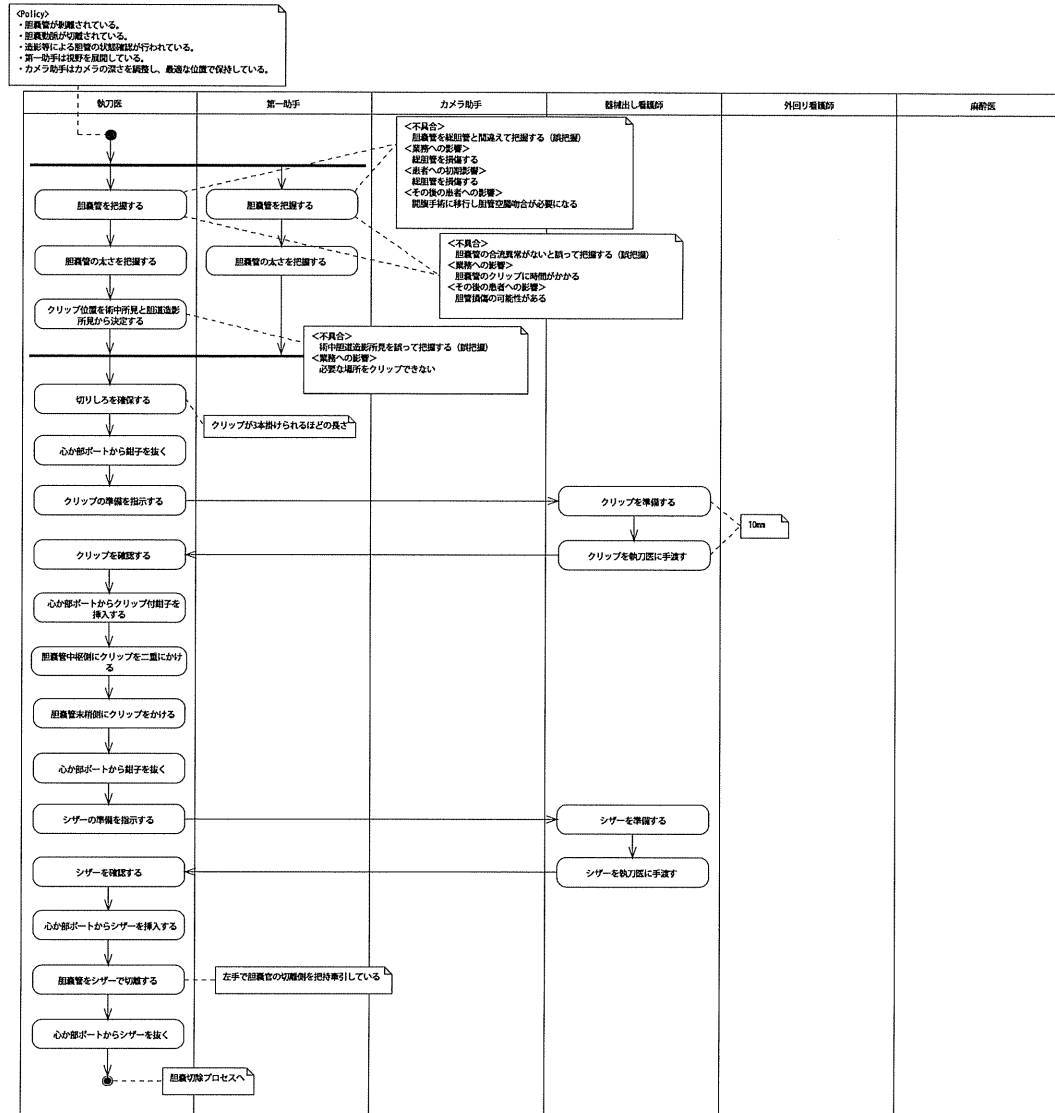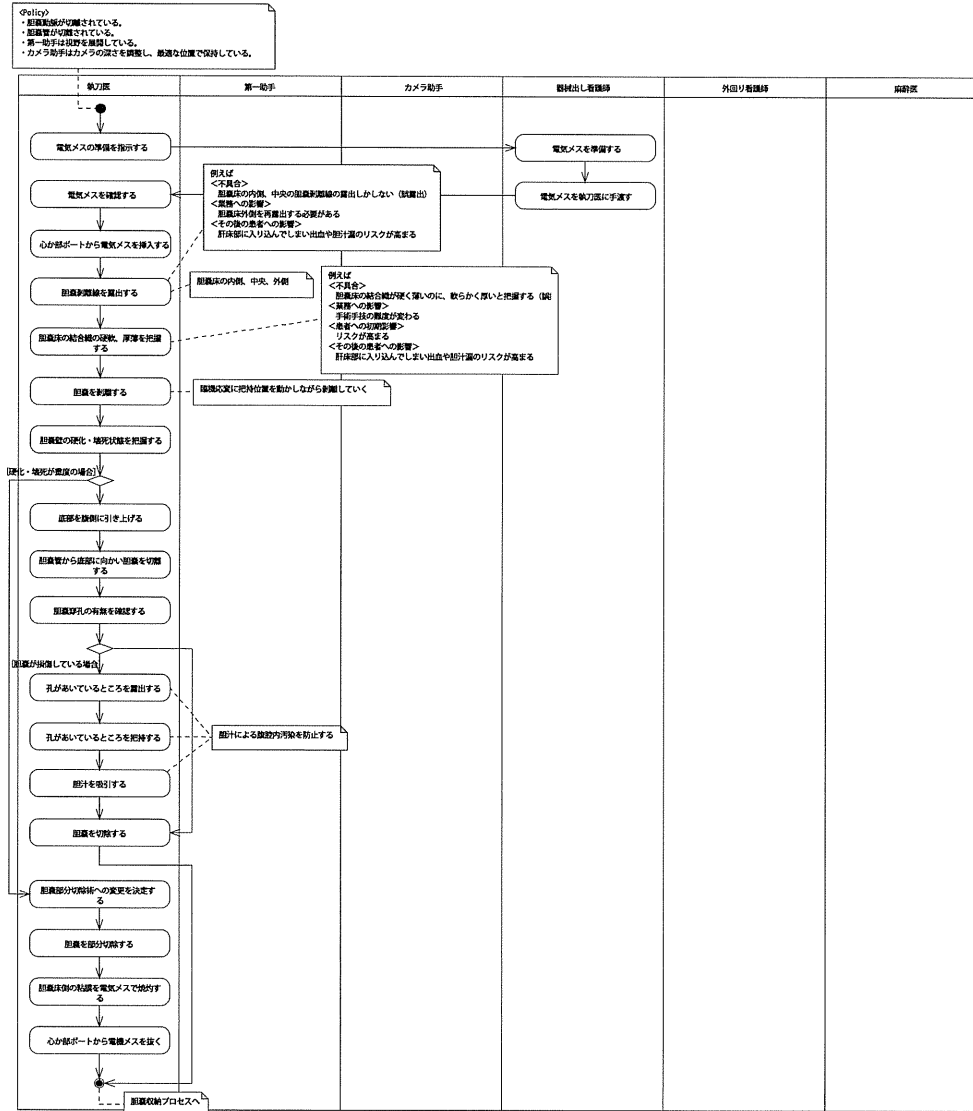
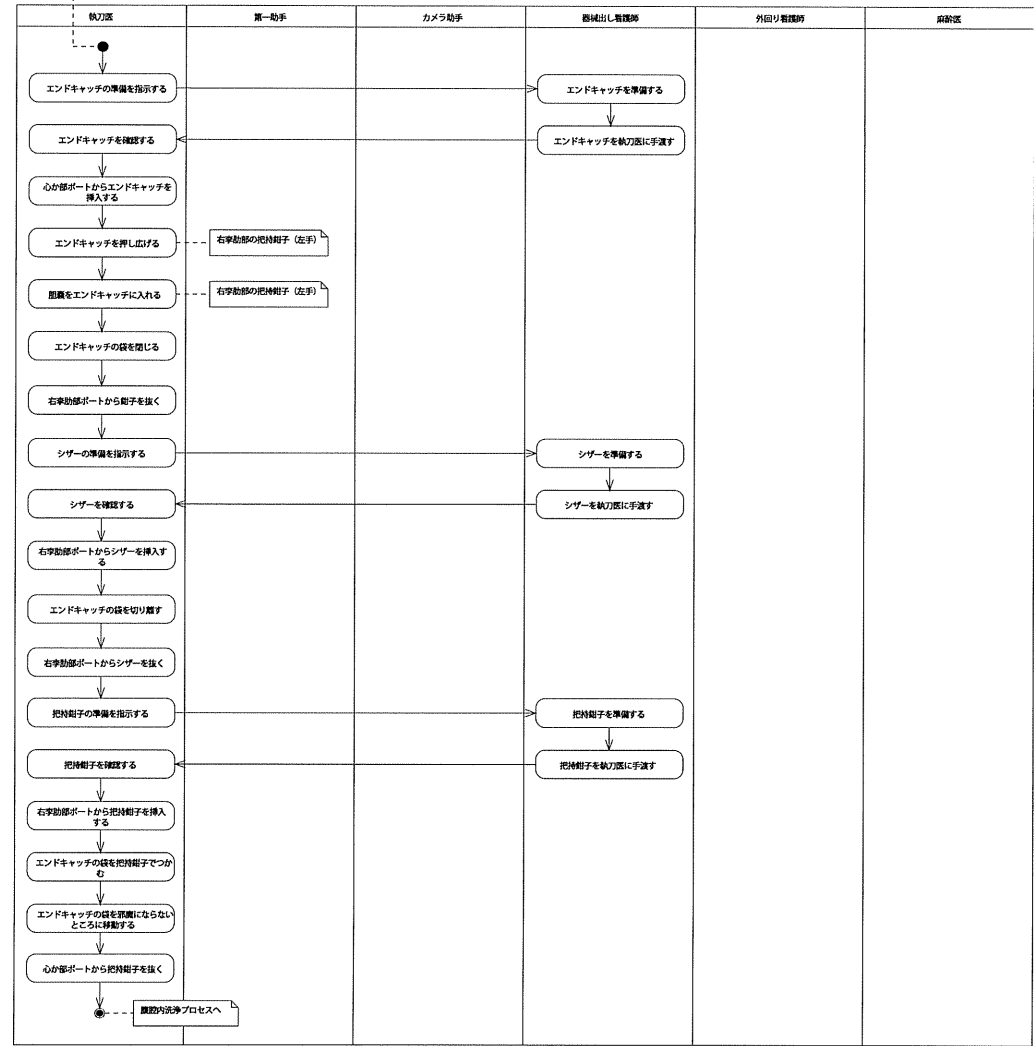


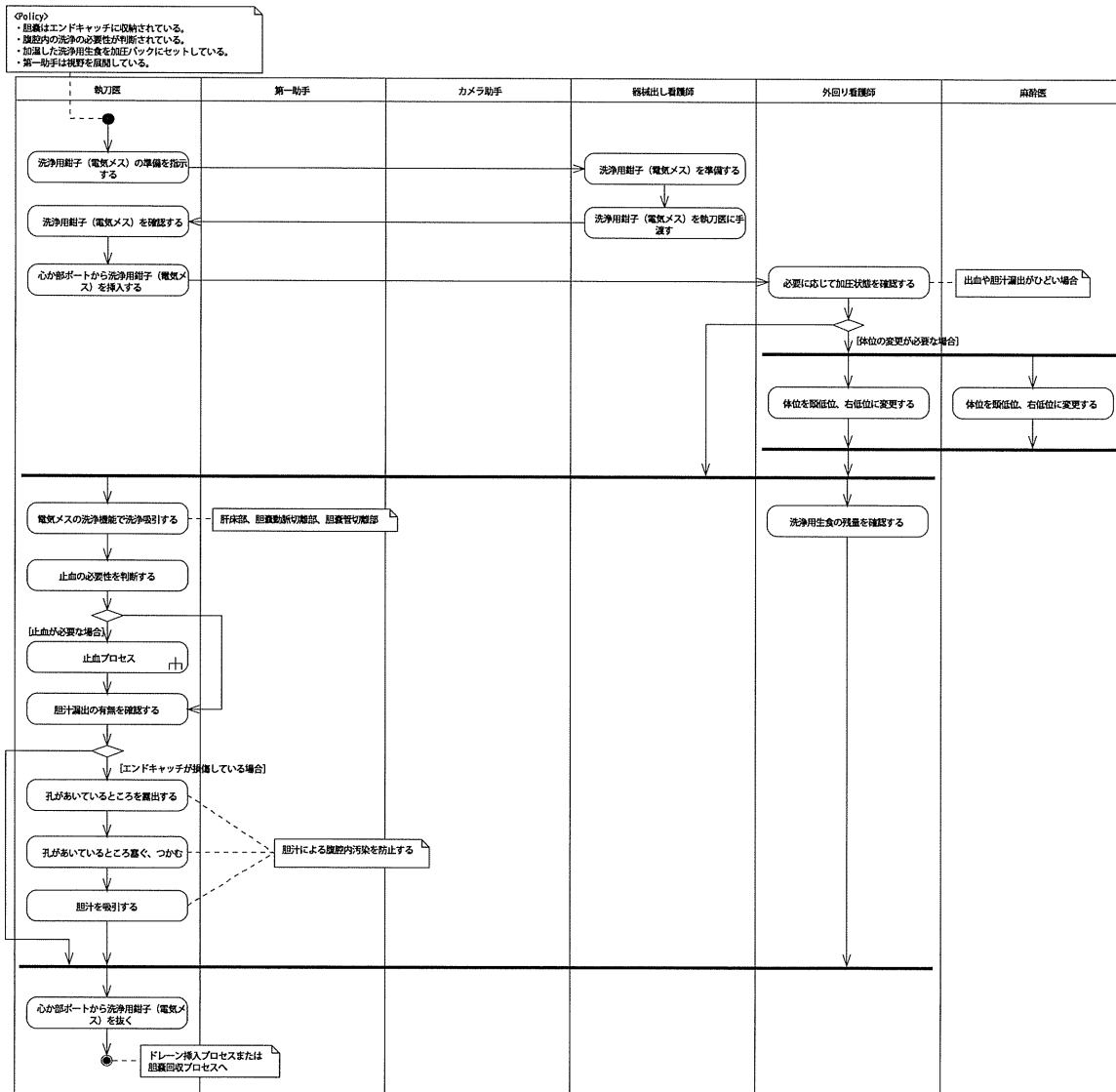
胆嚢切除プロセス



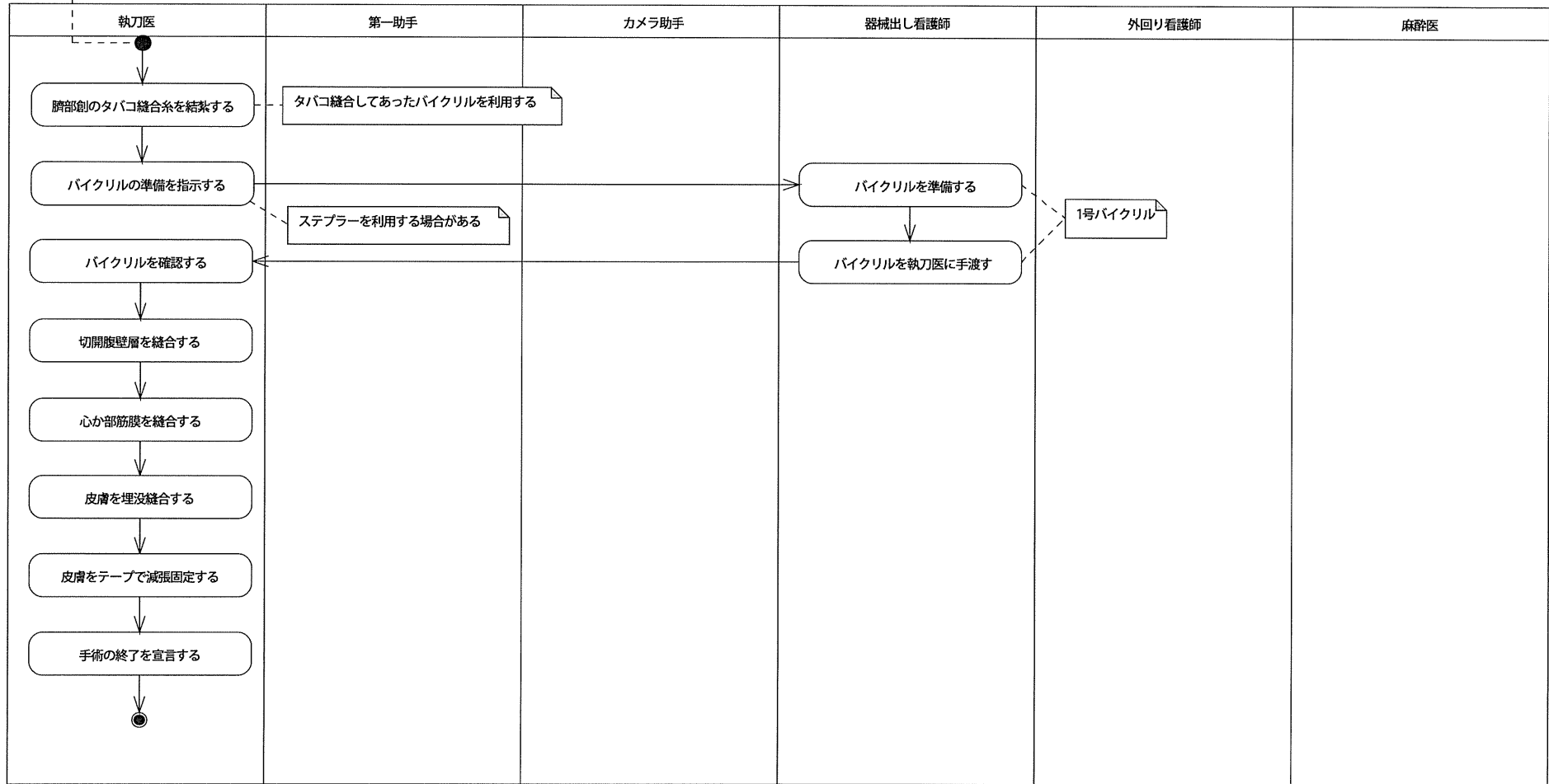
①集合
 ・胆嚢が切除されている。
 ・第一助手は視野を確保している。
 ・カメラ助手はカメラの架を調整し、最適な位置で保持している。



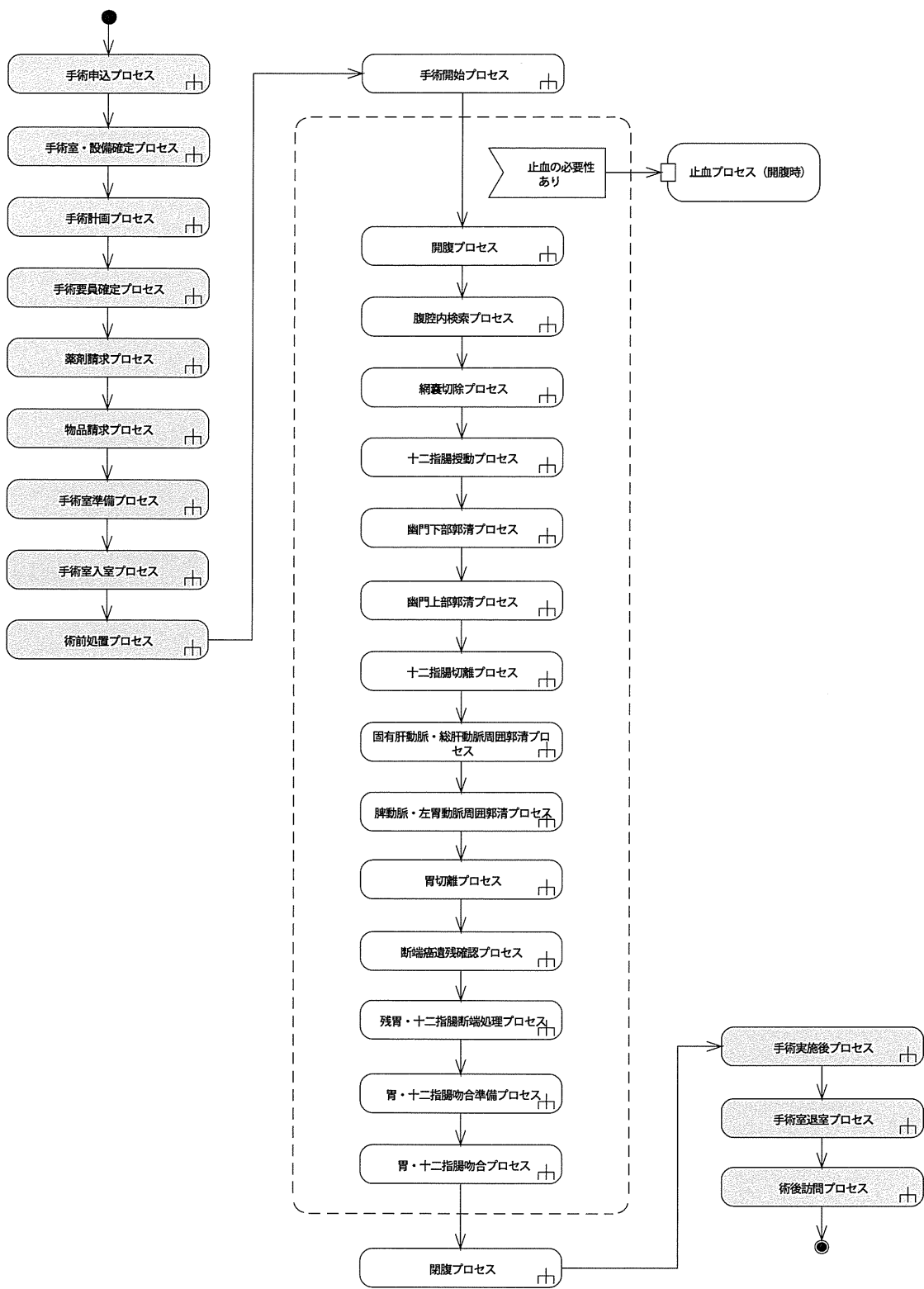
腹腔内洗浄プロセス

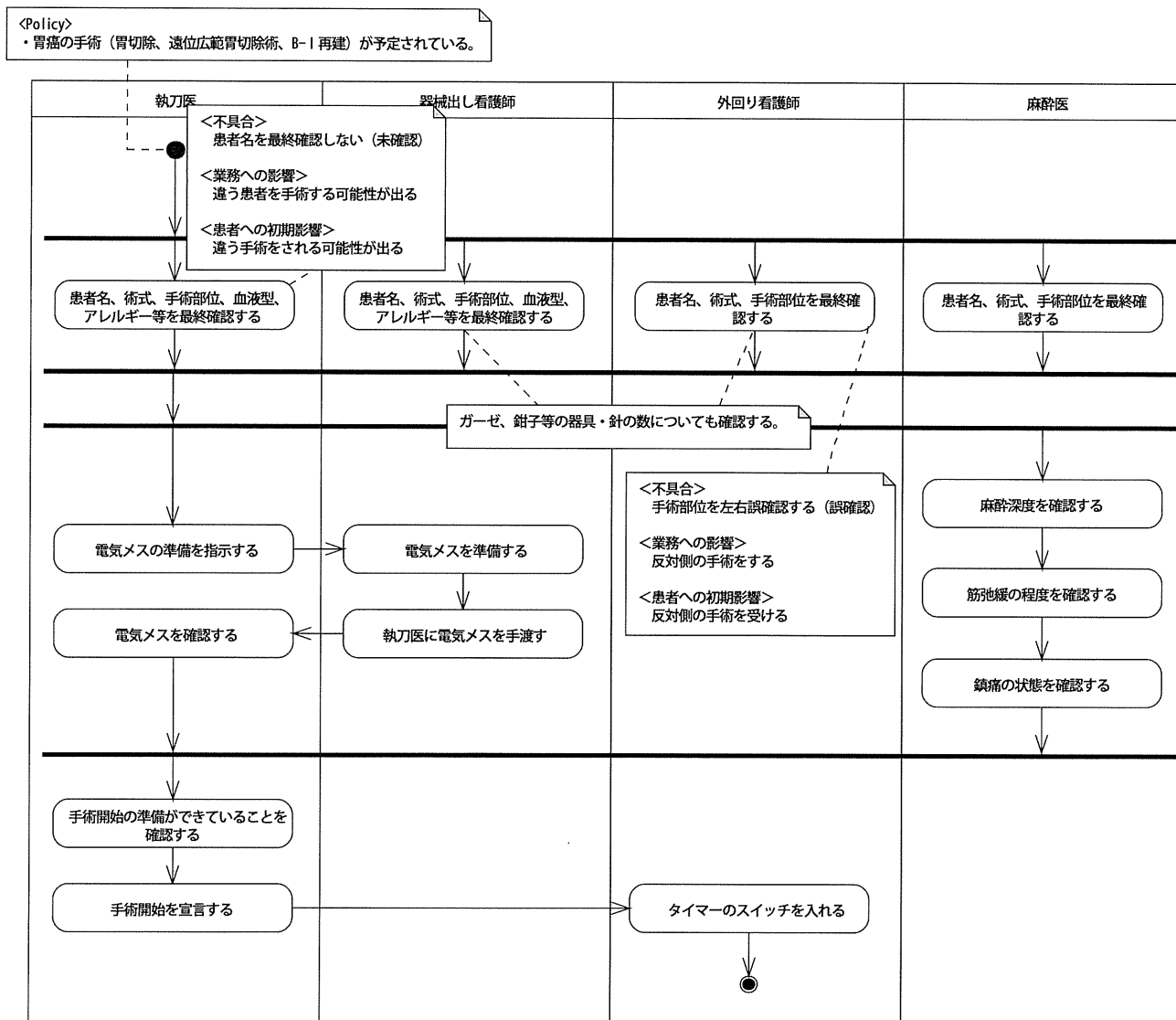


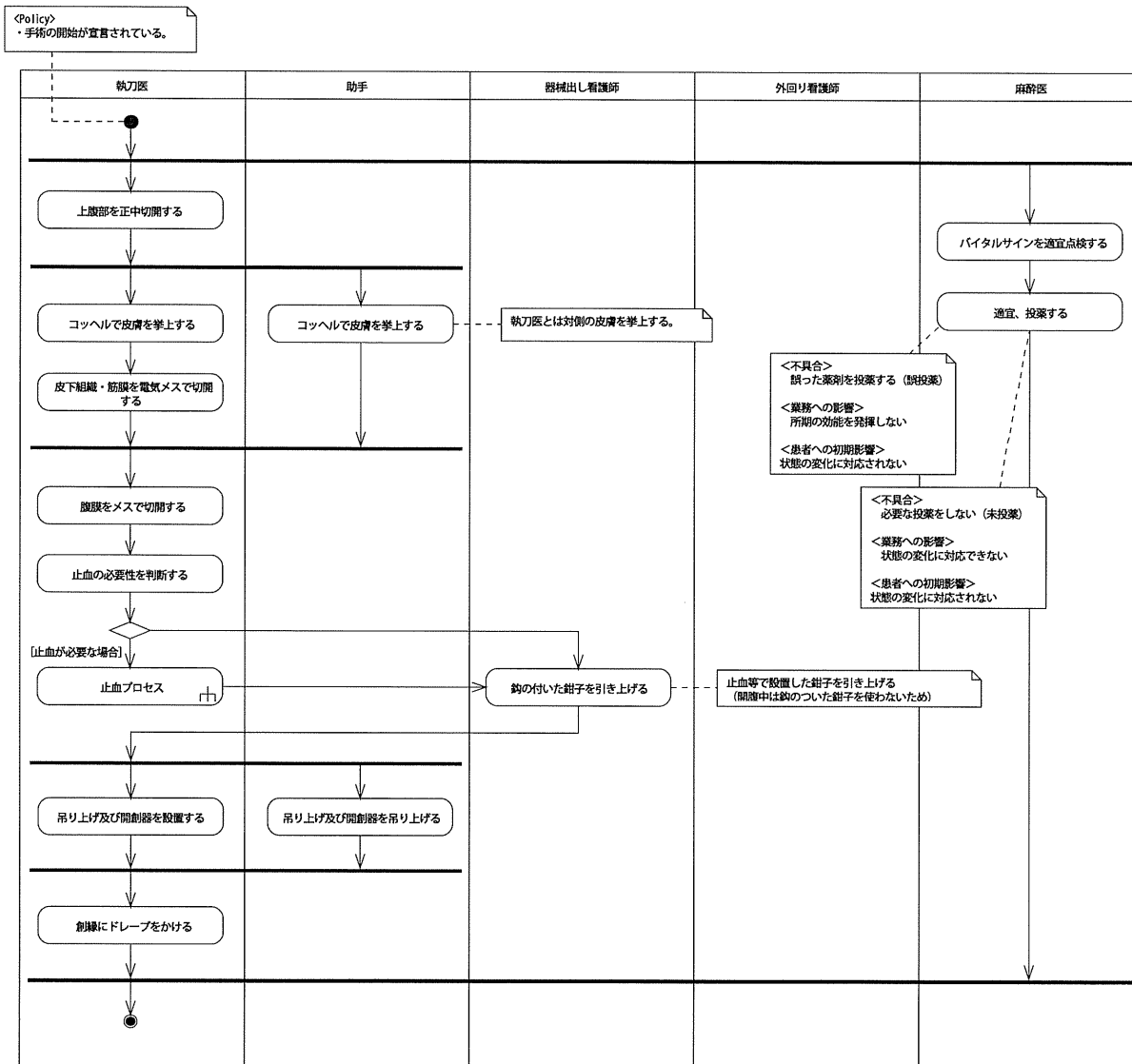
<Policy>
 ・胆嚢が摘出されている。
 ・腹腔内が洗浄されている。
 ・止血が確認されている。
 ・ポートが除去されている。
 ・ガーゼ、針、器械がカウントされている。

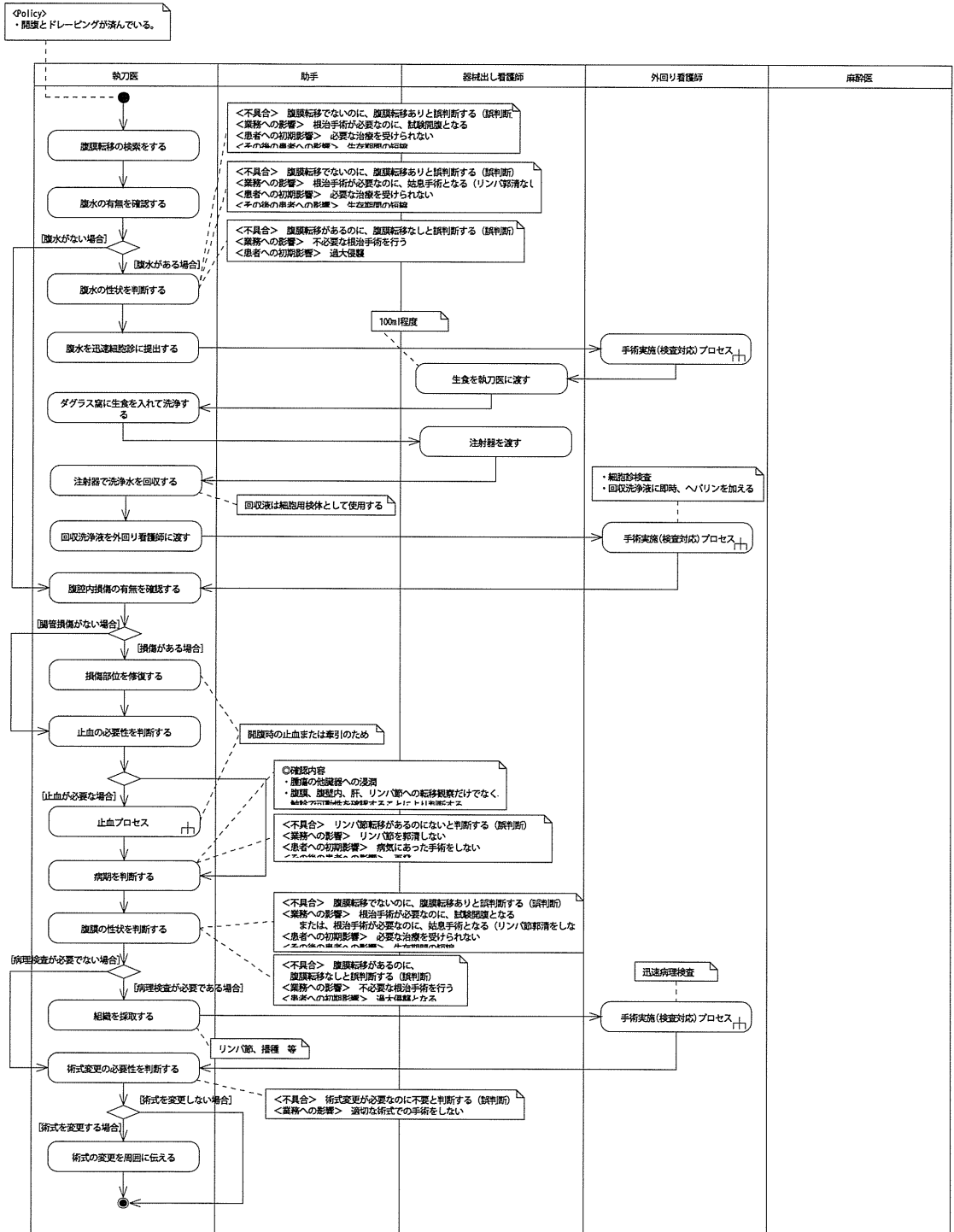


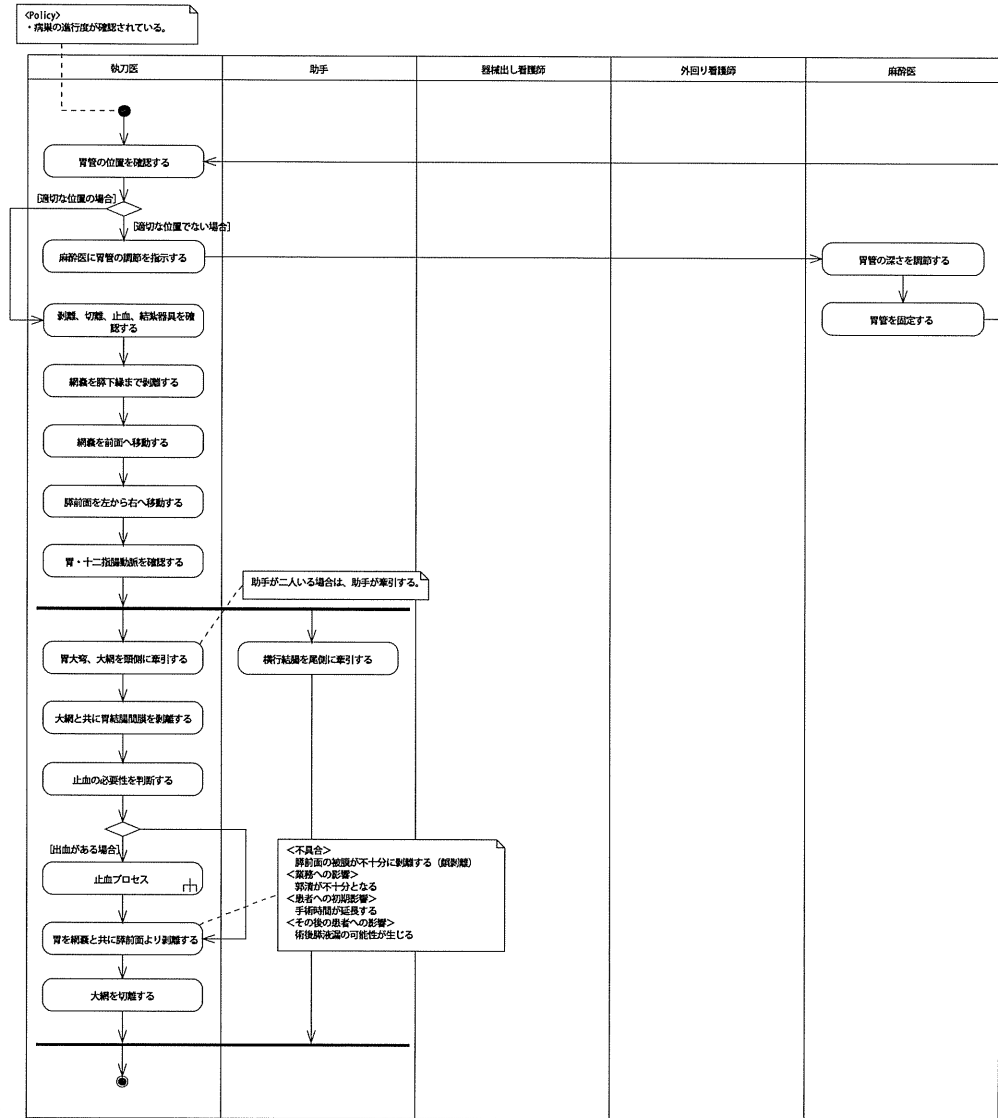
胃切除術 俯瞰図



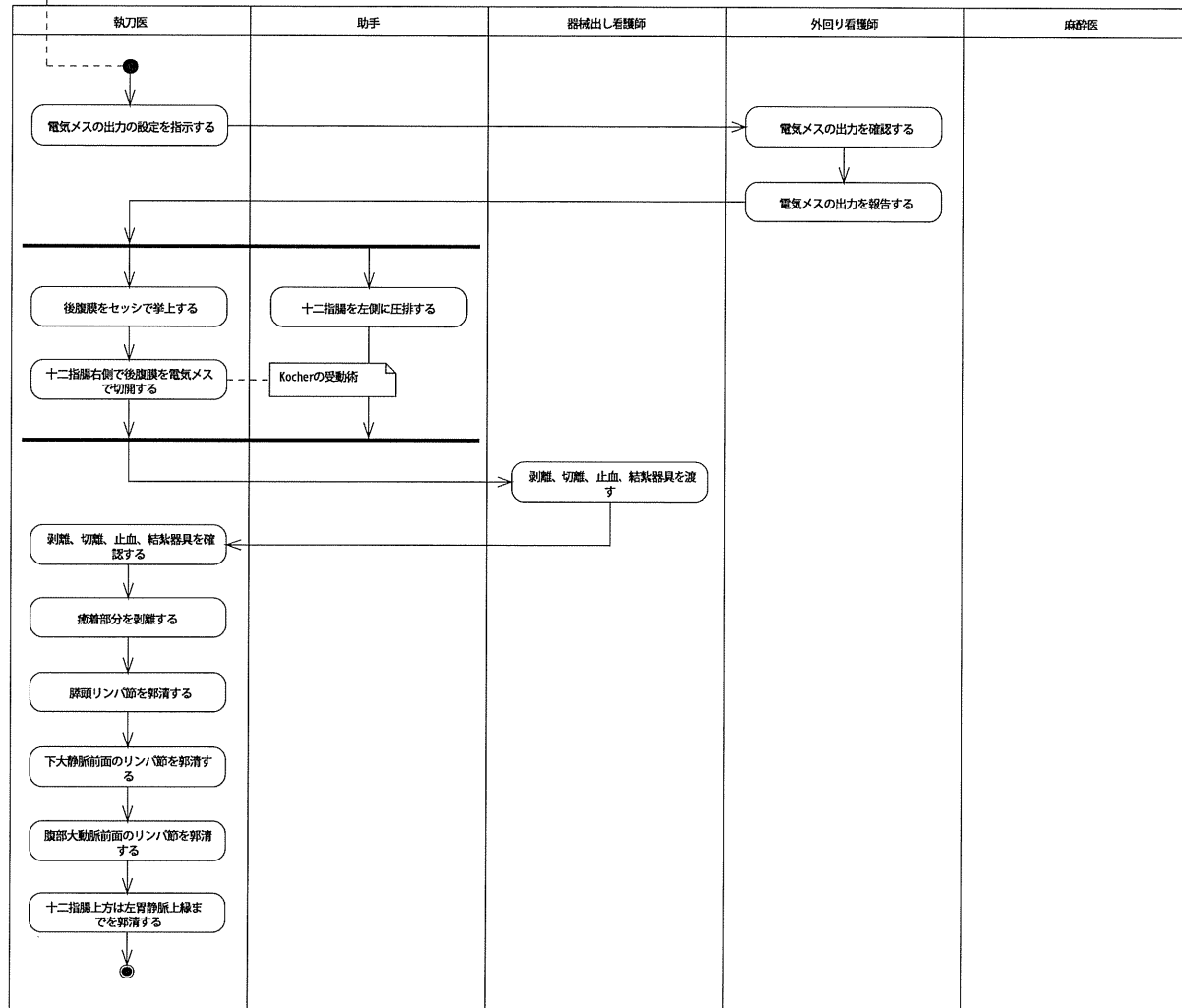


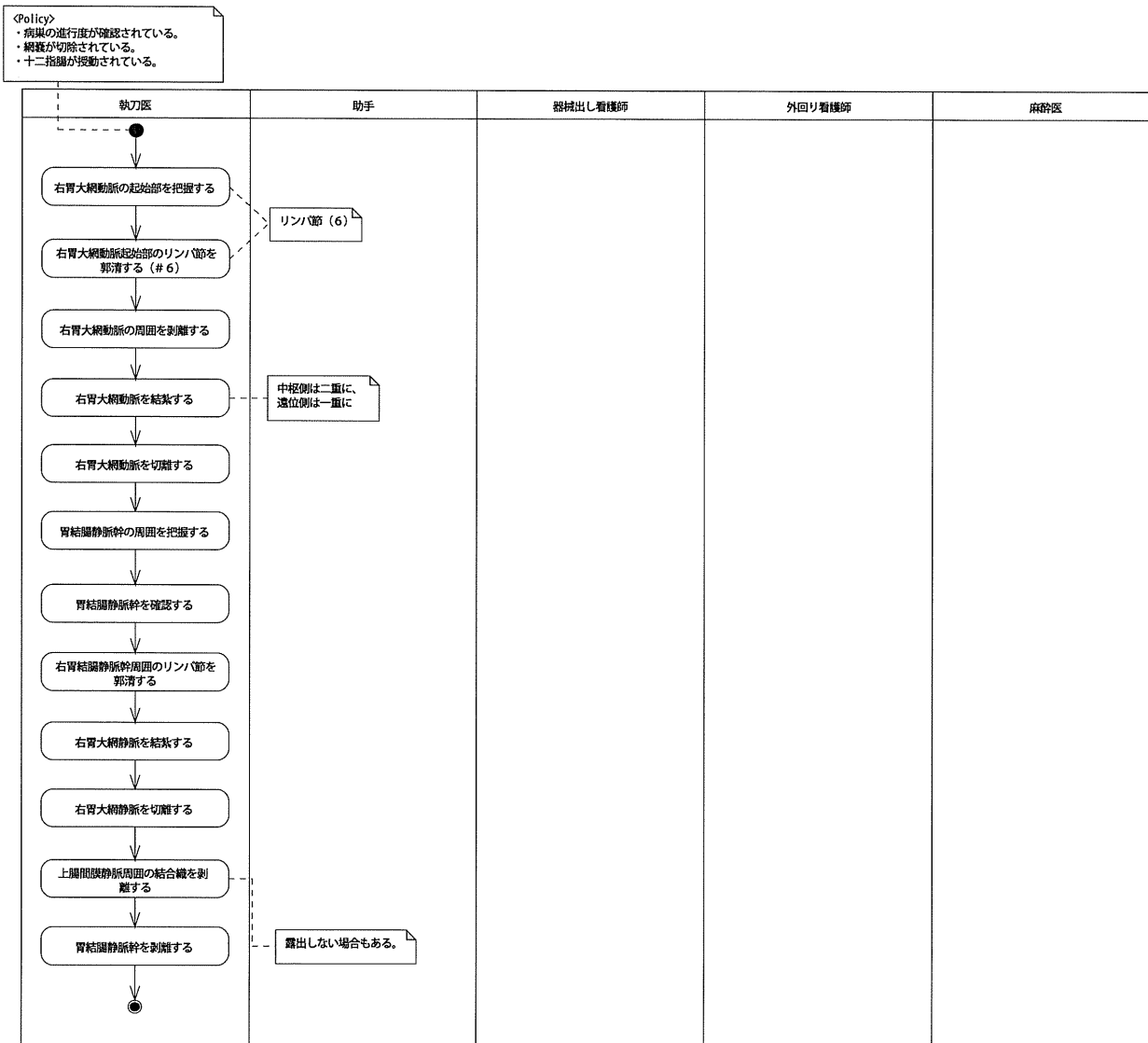


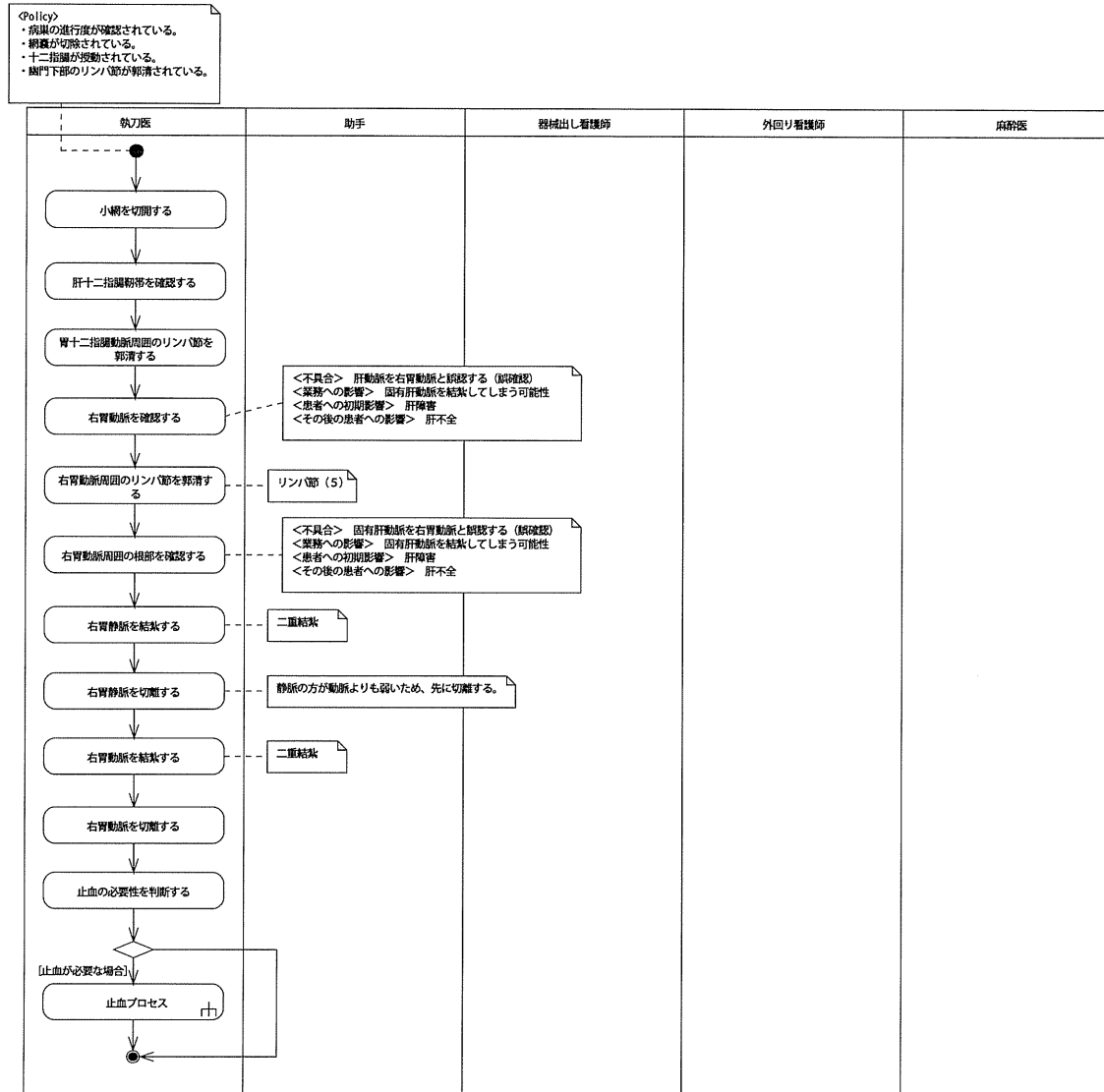




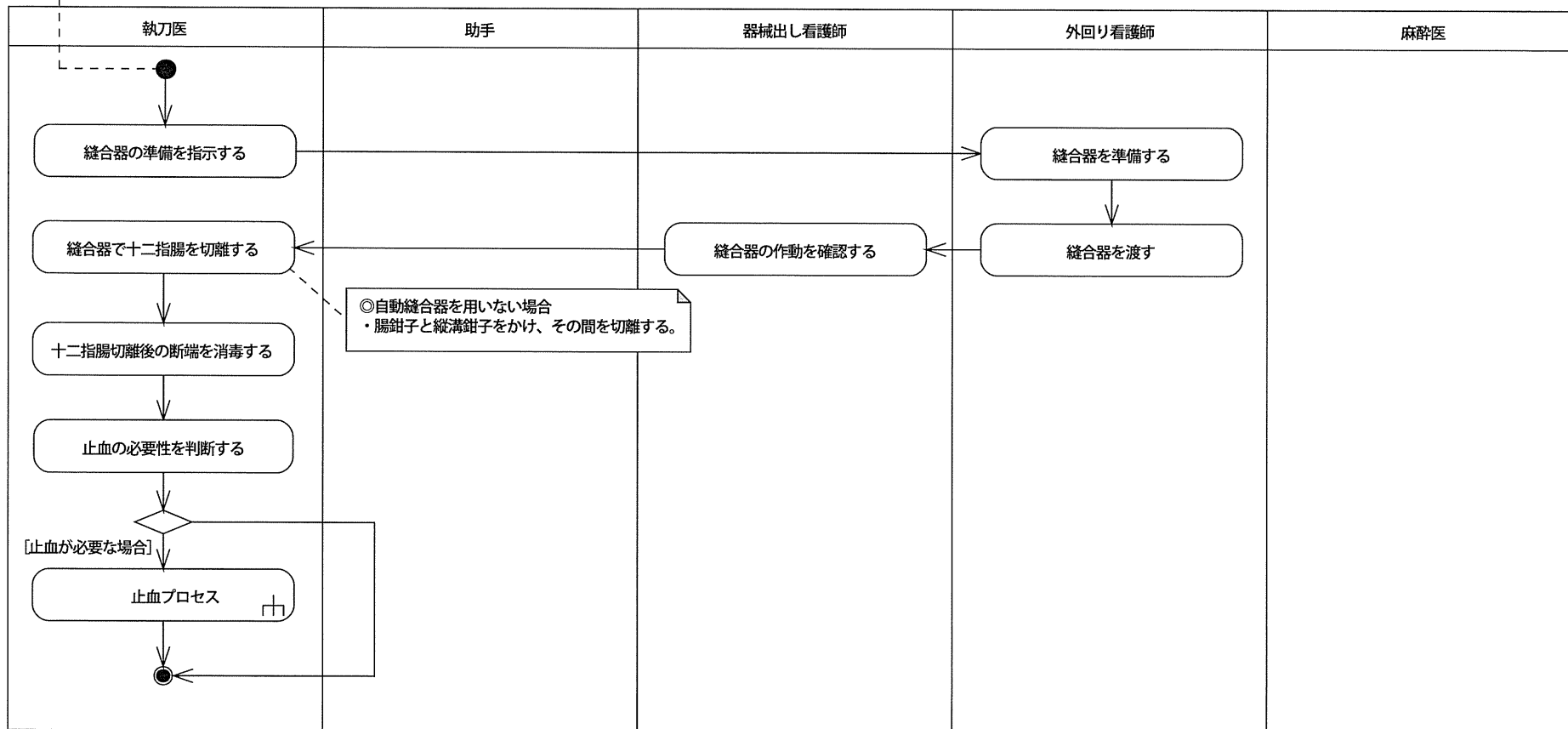
<Policy>
 ・病巣の進行度が確認されている。
 ・網膜が切除されている。








<Policy>
 ・病巣の進行度が確認されている。
 ・網嚢が切除されている。
 ・十二指腸が授動されている。
 ・幽門部のリンパ節が郭清されている。



<Policy>
 ・病巣の進行度が確認されている。
 ・網嚢が切除されている。
 ・幽門部のリンパ節が郭清されている。
 ・十二指腸が切離されている。

細い動静脈から出血が置きやすいため、
 出血する前に結紮しておく。
 (出血してから糸針をかけるがなかなか止まらない)



脾動脈・左胃動脈周囲郭清プロセス

Policy
 ・ 病巣の進行度が確認されている。
 ・ 脾臓が切除されている。
 ・ 脾門部のリンパ節が郭清されている。
 ・ 十二指腸が切除されている。
 ・ 固有肝動脈と総肝動脈周囲のリンパ節が郭清されている。

