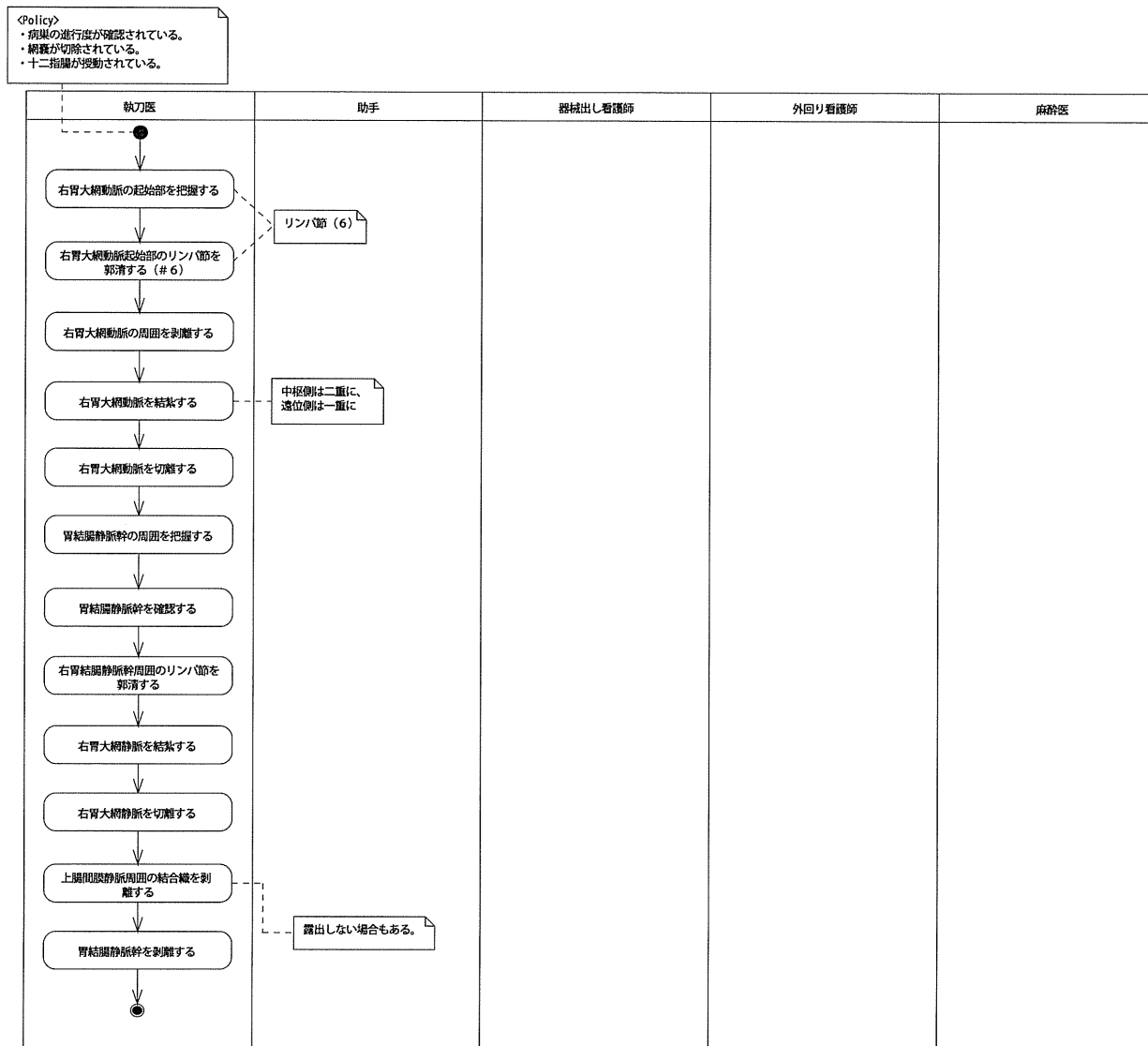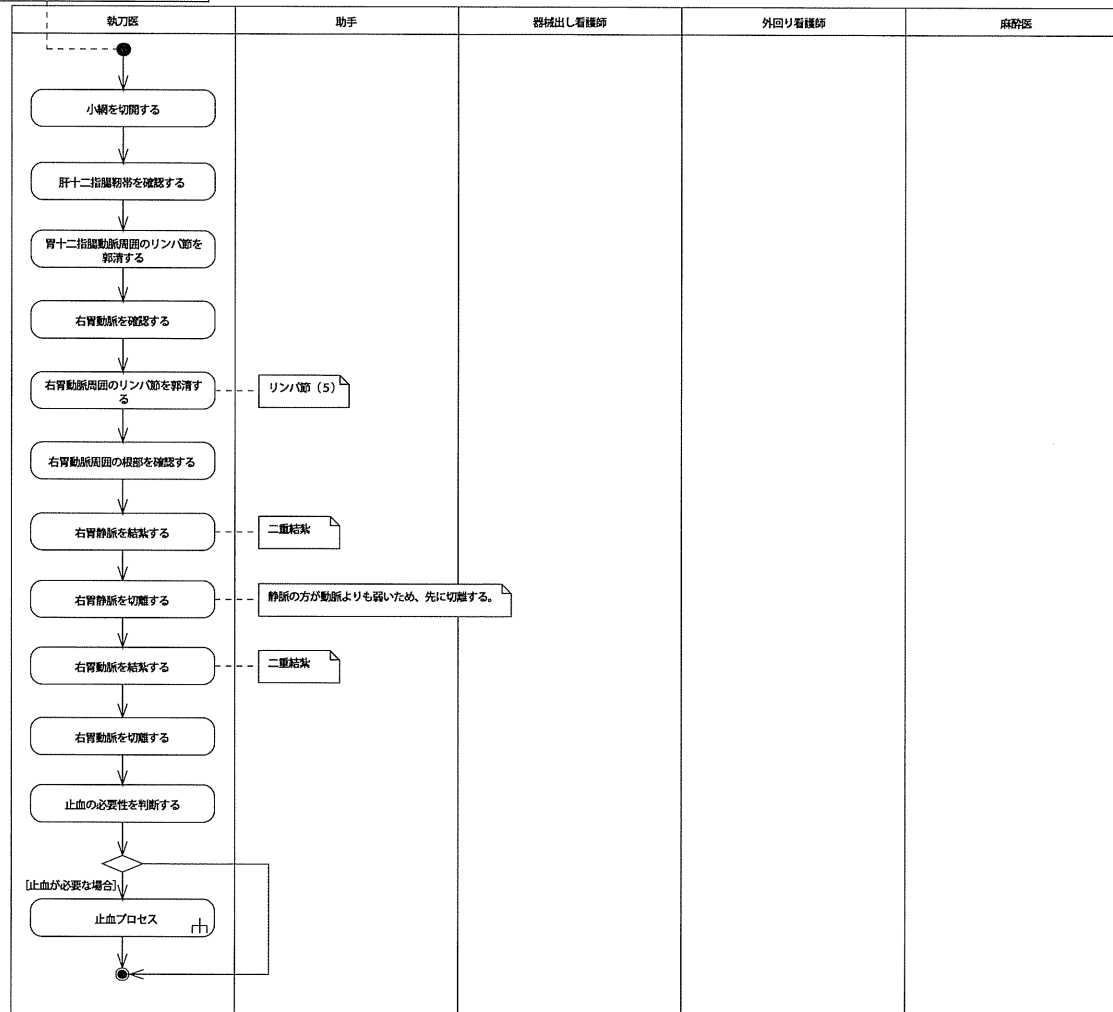
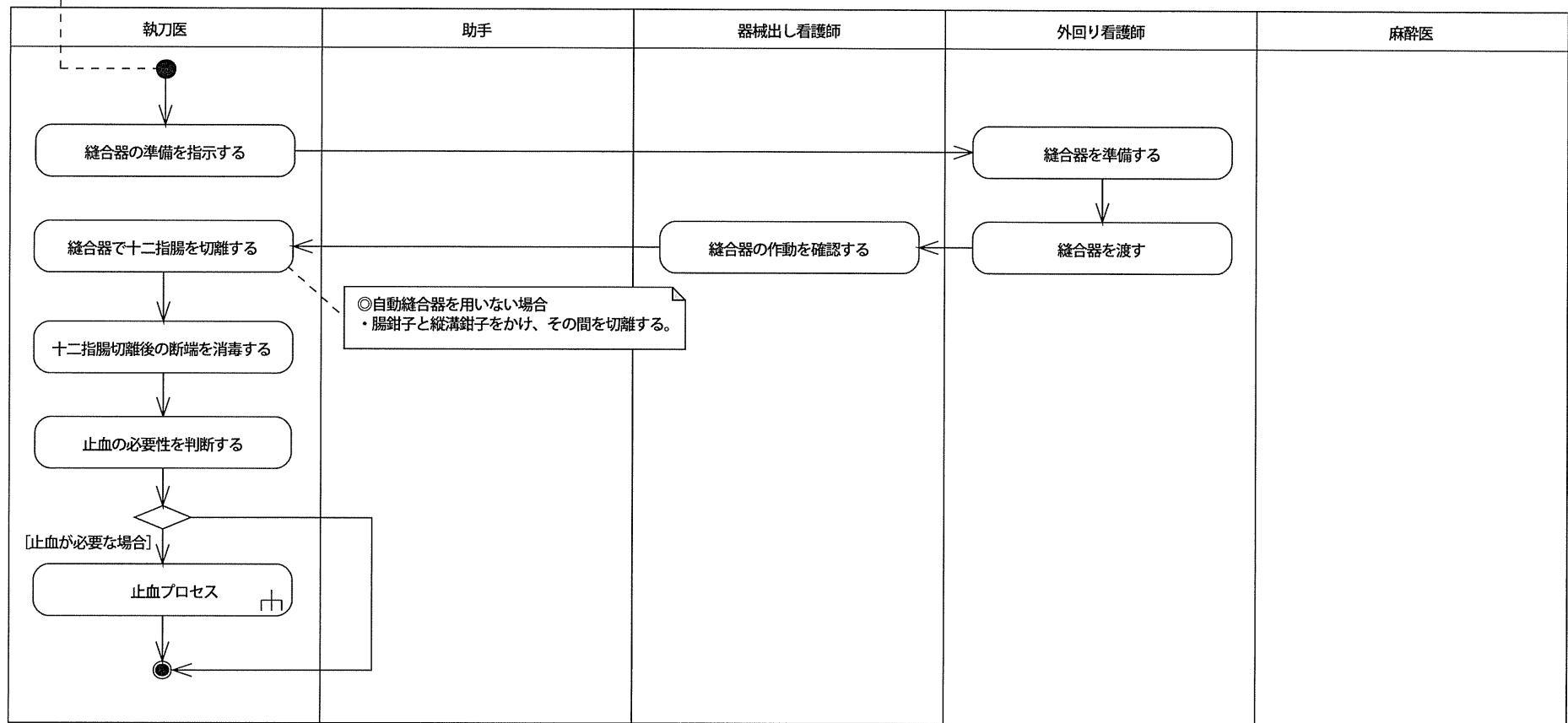


<Policy>
 ・病巣の進行度が確認されている。
 ・病巣が切除されている。
 ・十二指腸が移動されている。
 ・幽門下部のリンパ節が郭清されている。




<Policy>
 ・病巣の進行度が確認されている。
 ・網嚢が切除されている。
 ・十二指腸が授動されている。
 ・幽門部のリンパ節が郭清されている。

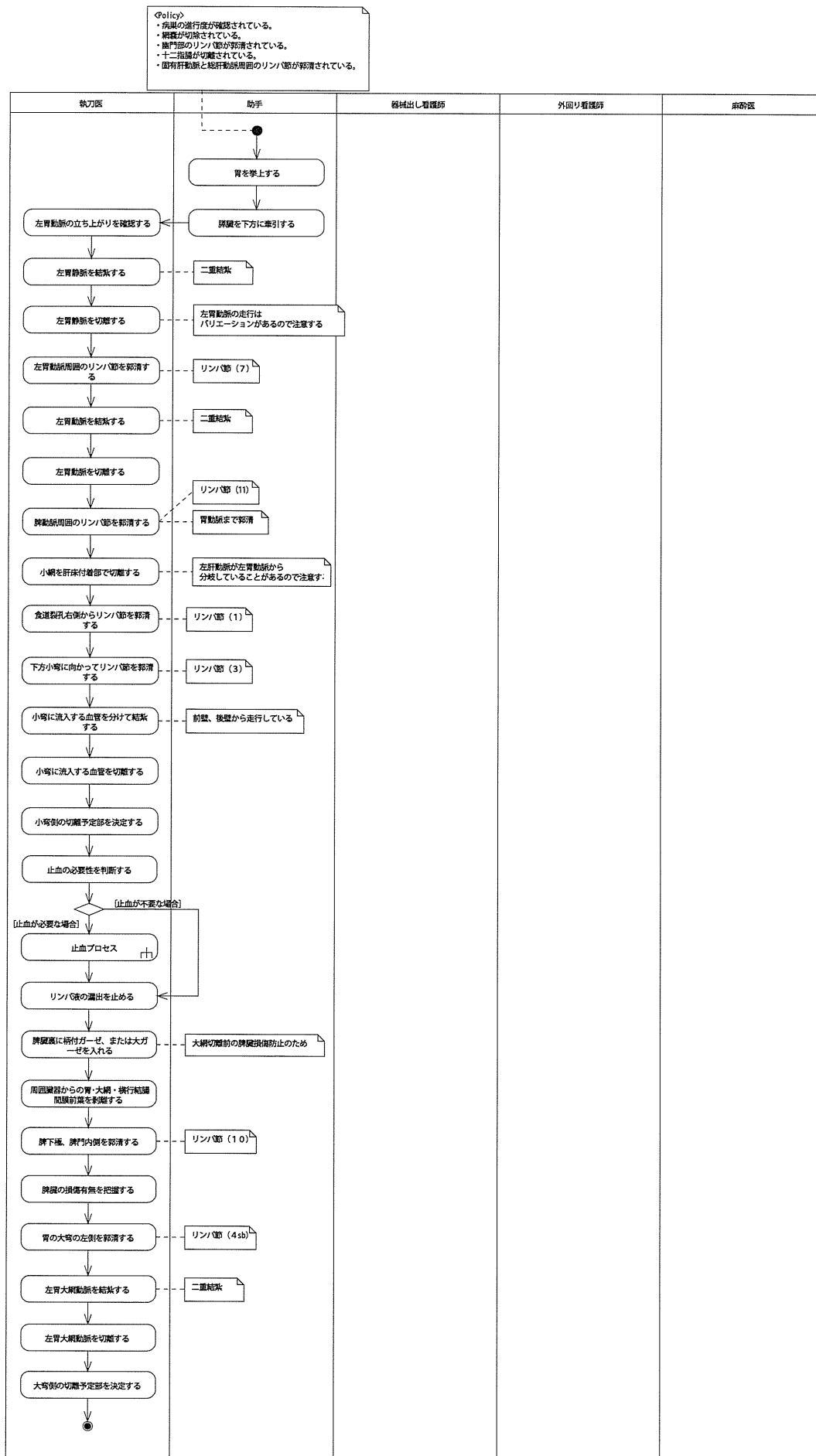


<Policy>
 ・病巣の進行度が確認されている。
 ・網嚢が切除されている。
 ・幽門部のリンパ節が郭清されている。
 ・十二指腸が切離されている。

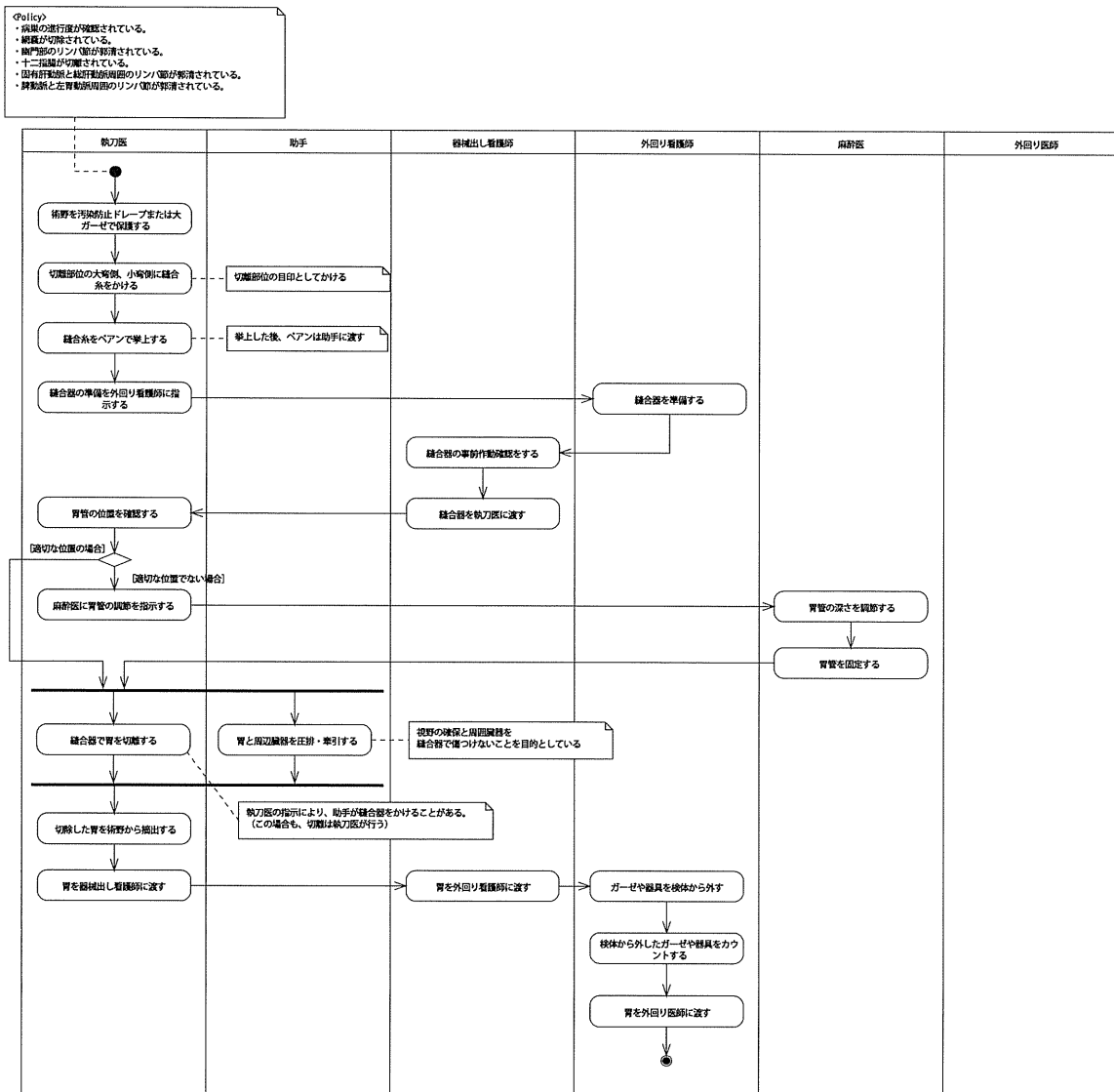
細い動静脈から出血が置きやすいため、
 出血する前に結紮しておく。
 (出血してから糸針をかけるがなかなか止まらない)



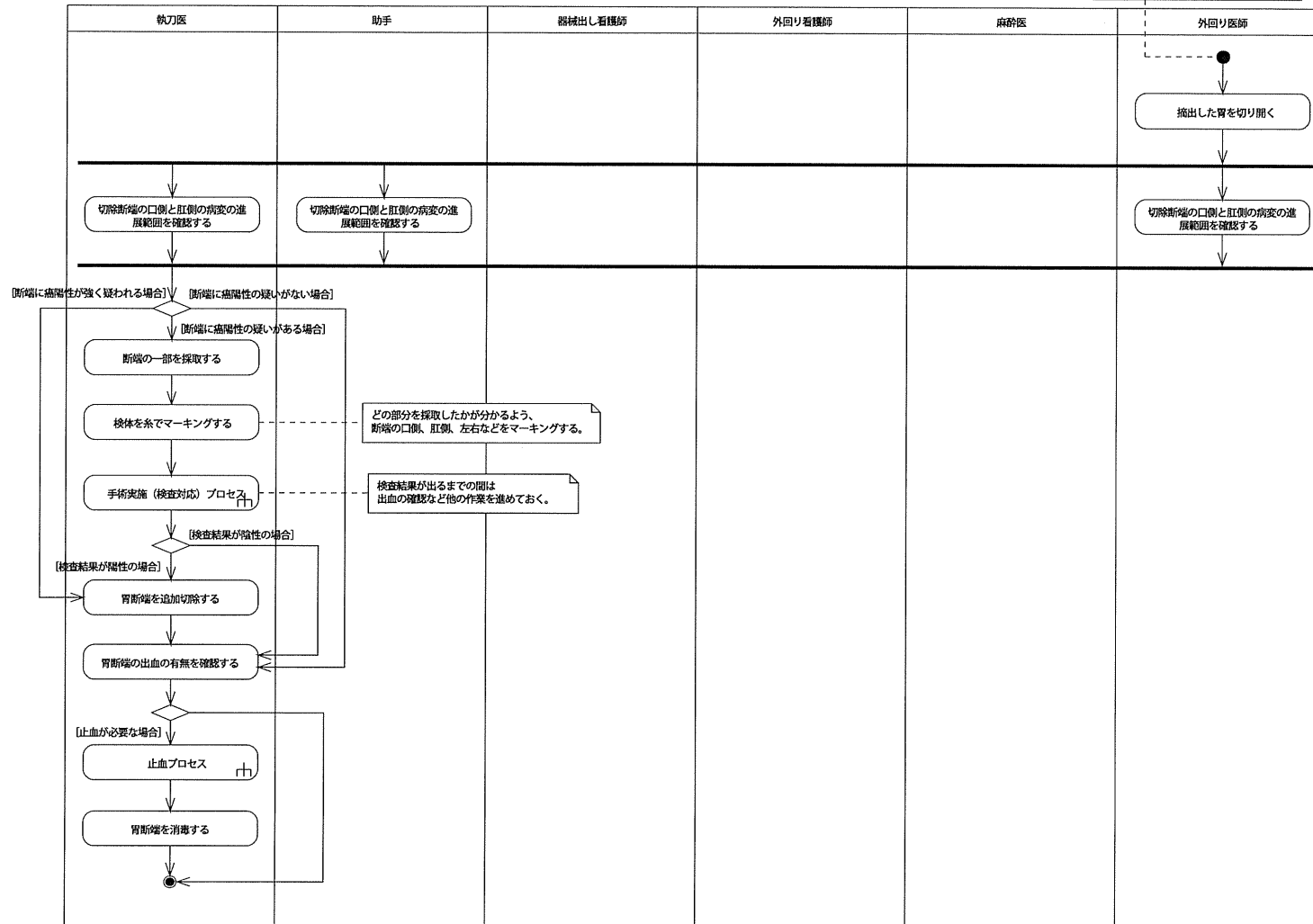
脾動脈・左胃動脈周囲廓清プロセス

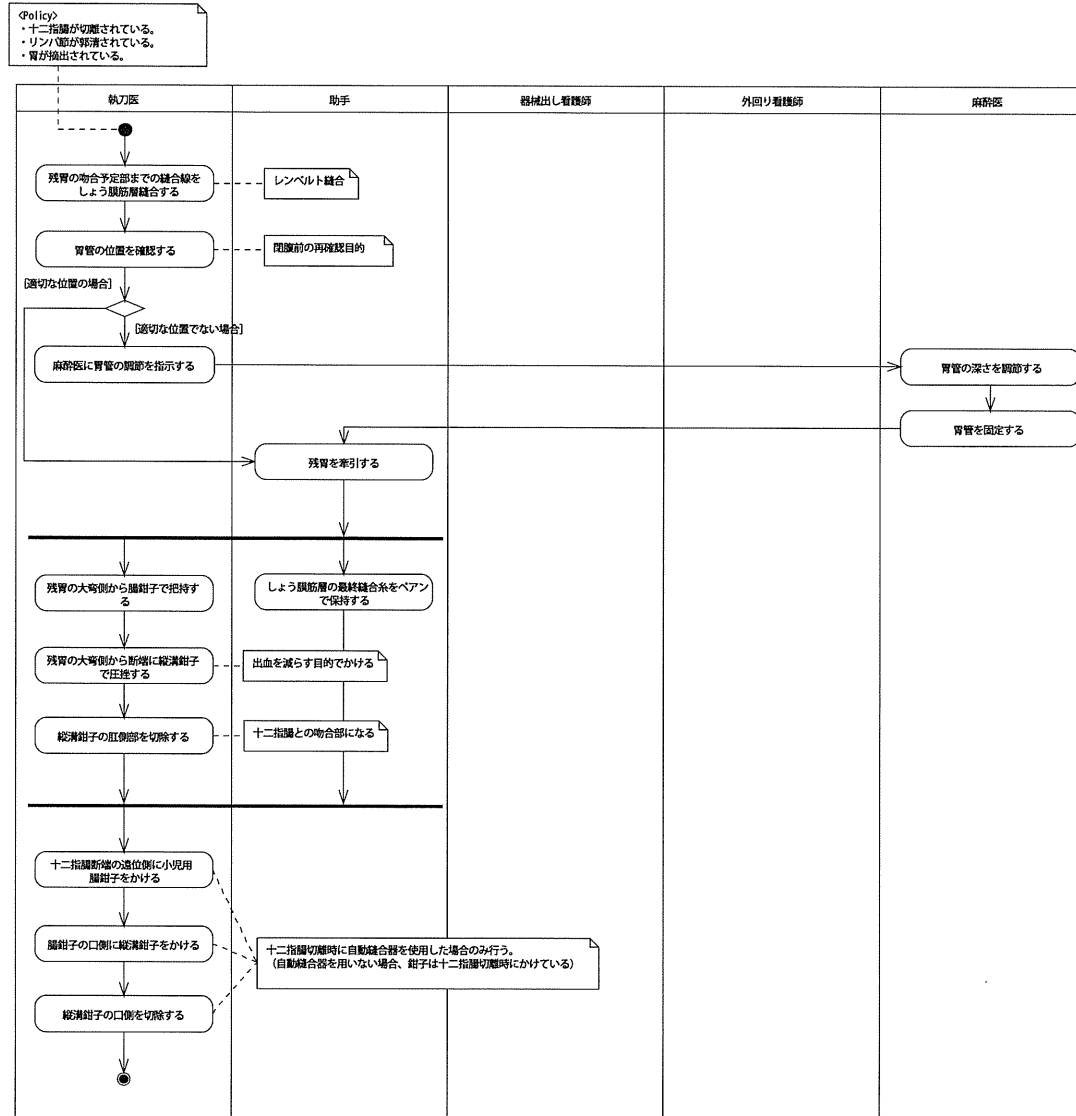


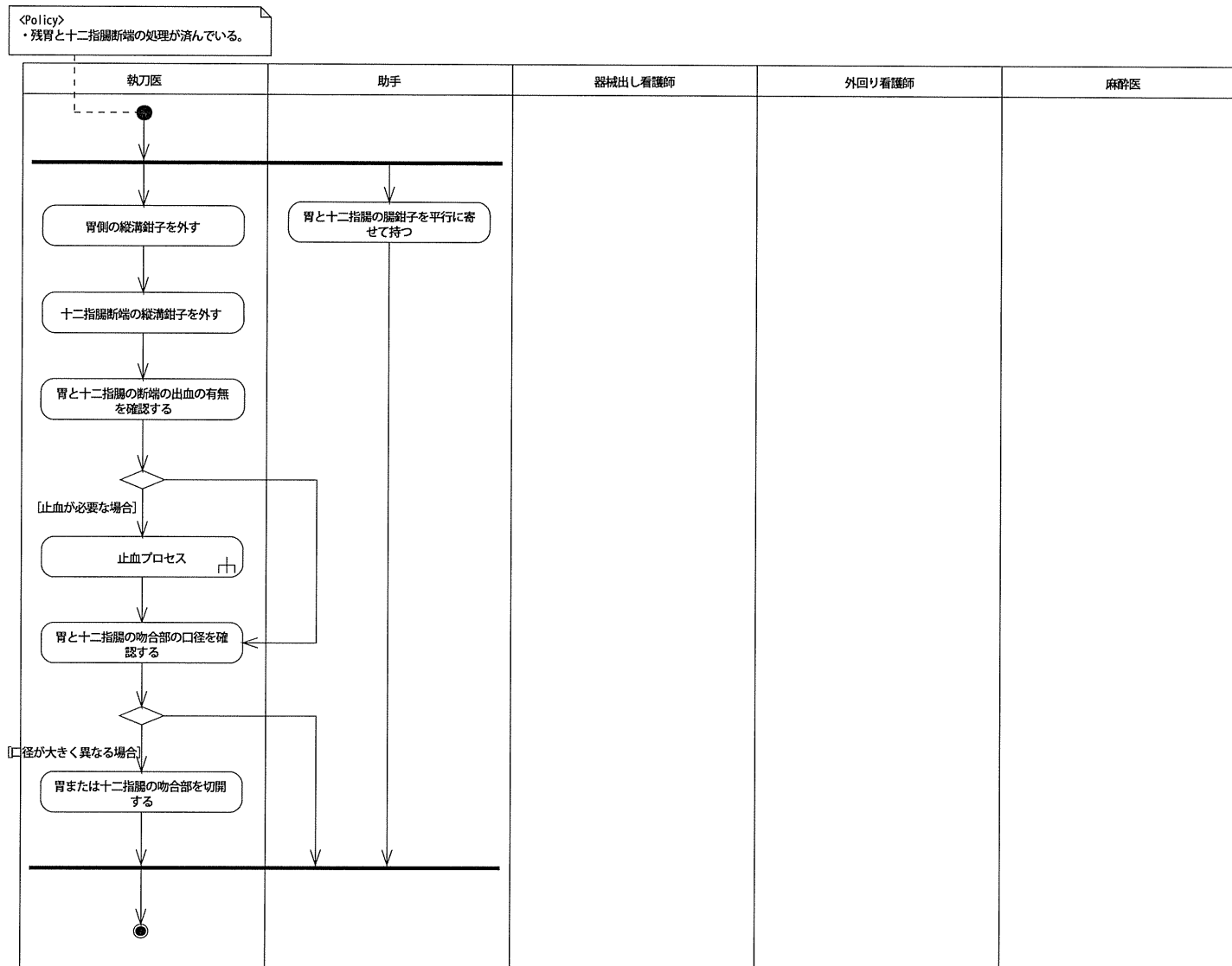
胃切離プロセス

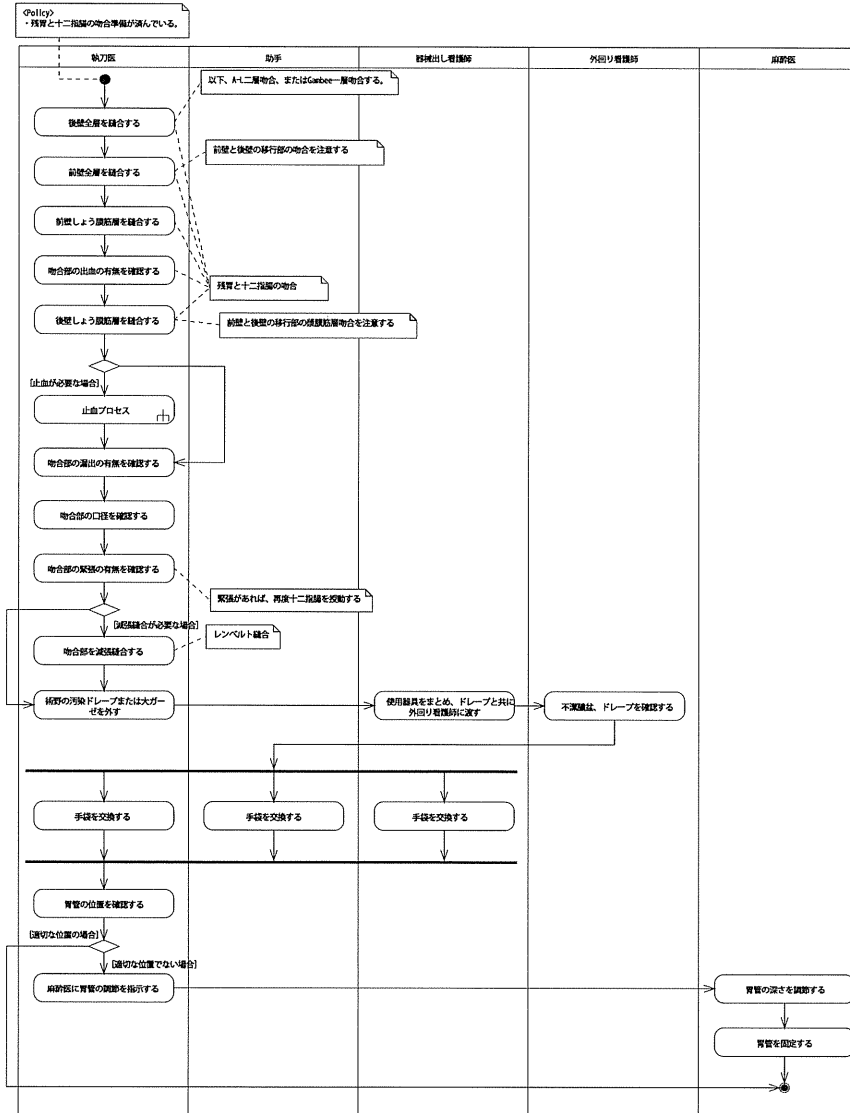


<Policy>
 ・十二指腸が切除されている。
 ・リンパ節が廓清されている。
 ・胃が摘出されている。

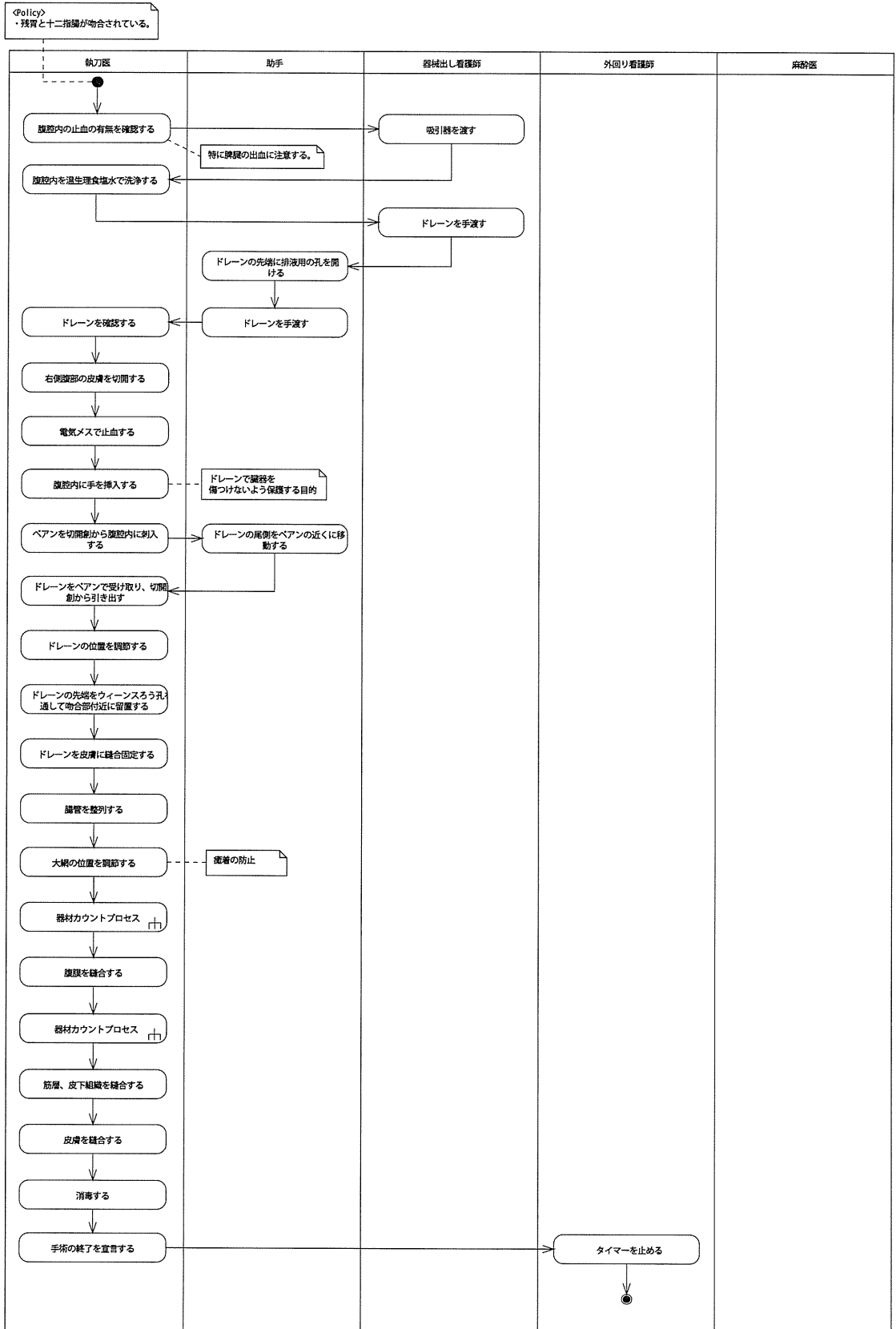




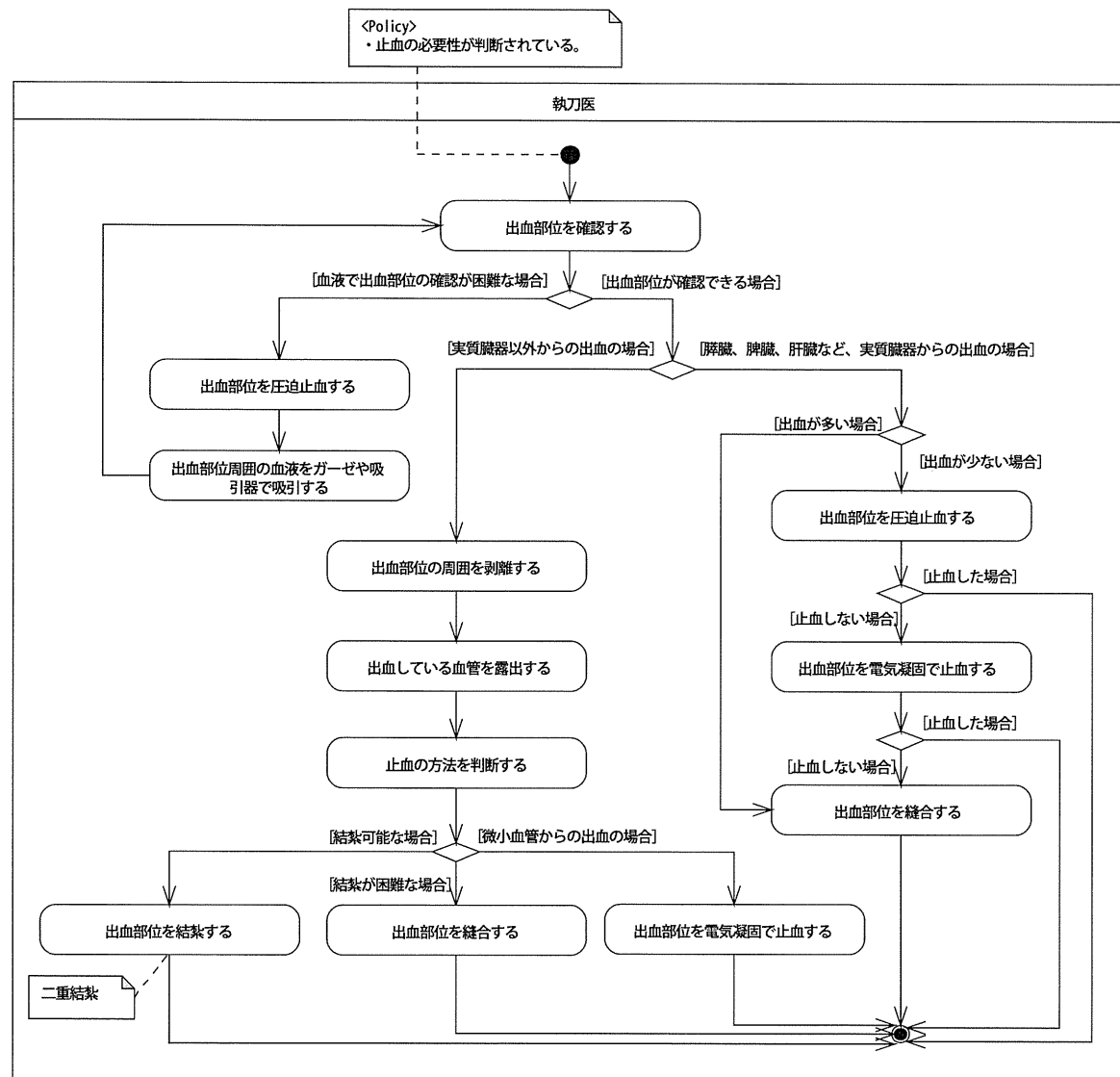


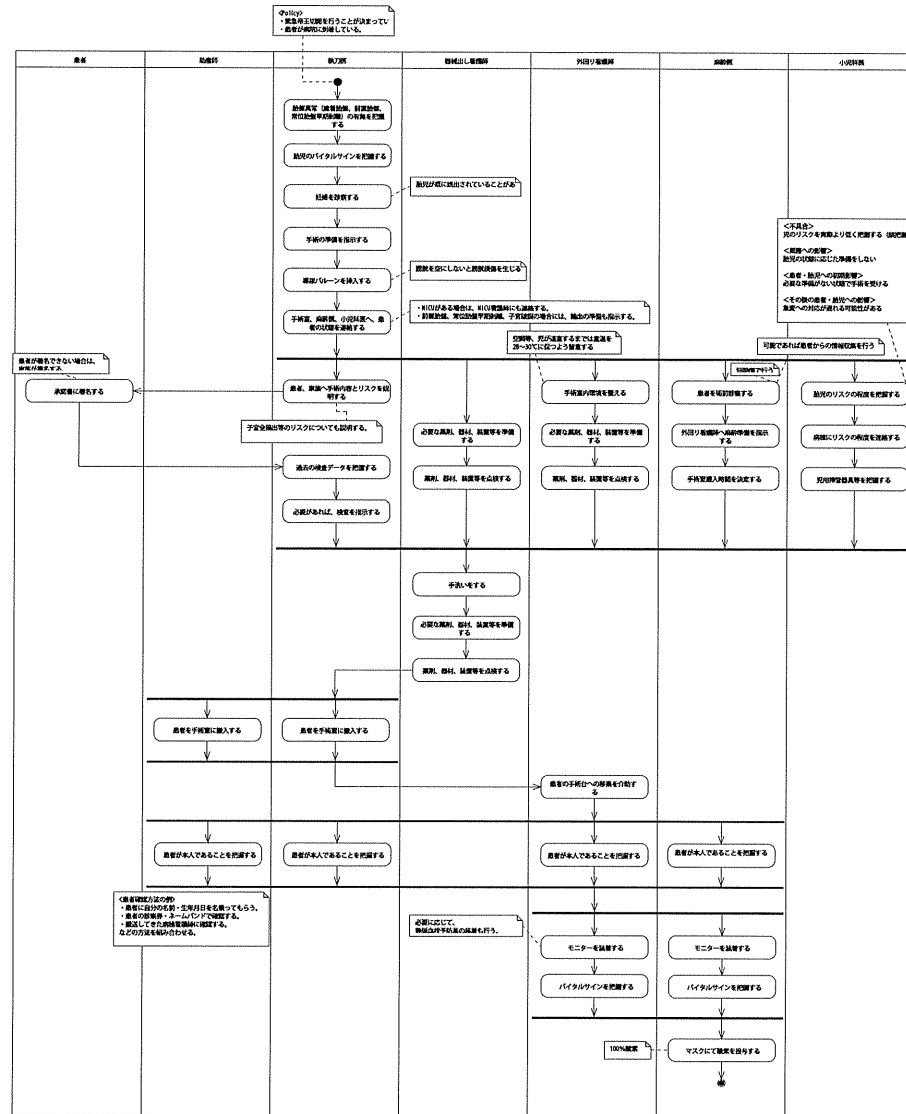


閉腹プロセス



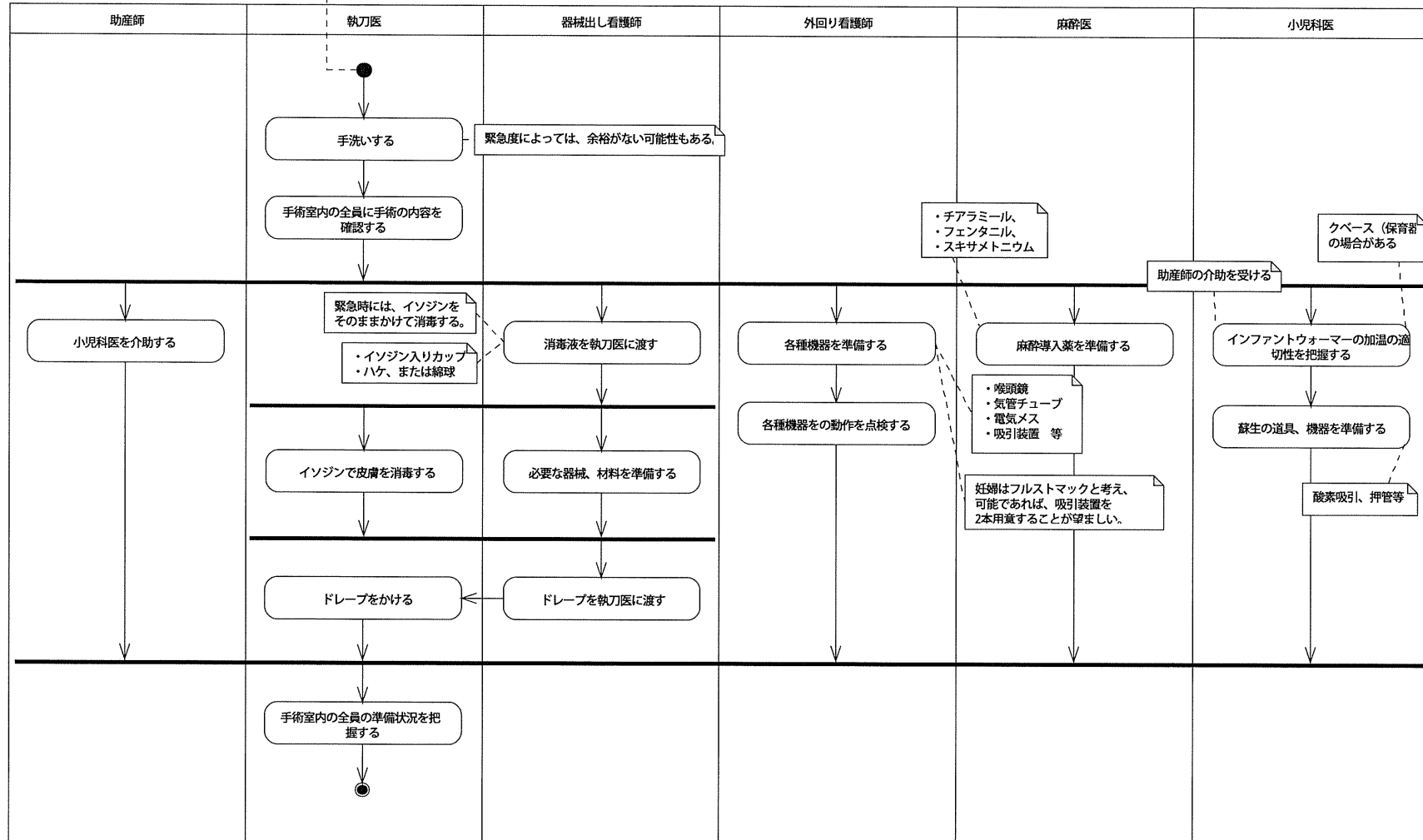
止血プロセス（開腹時）

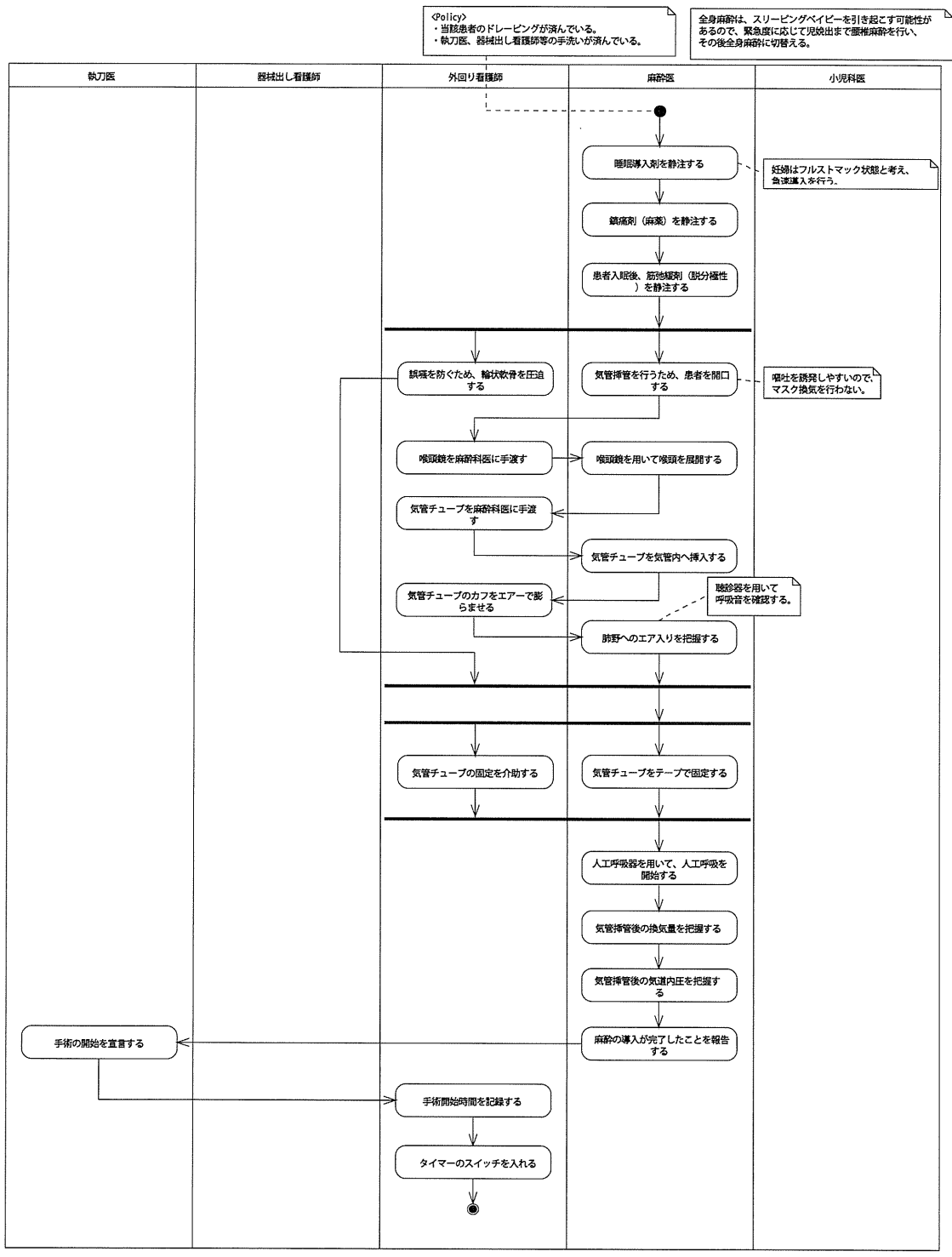




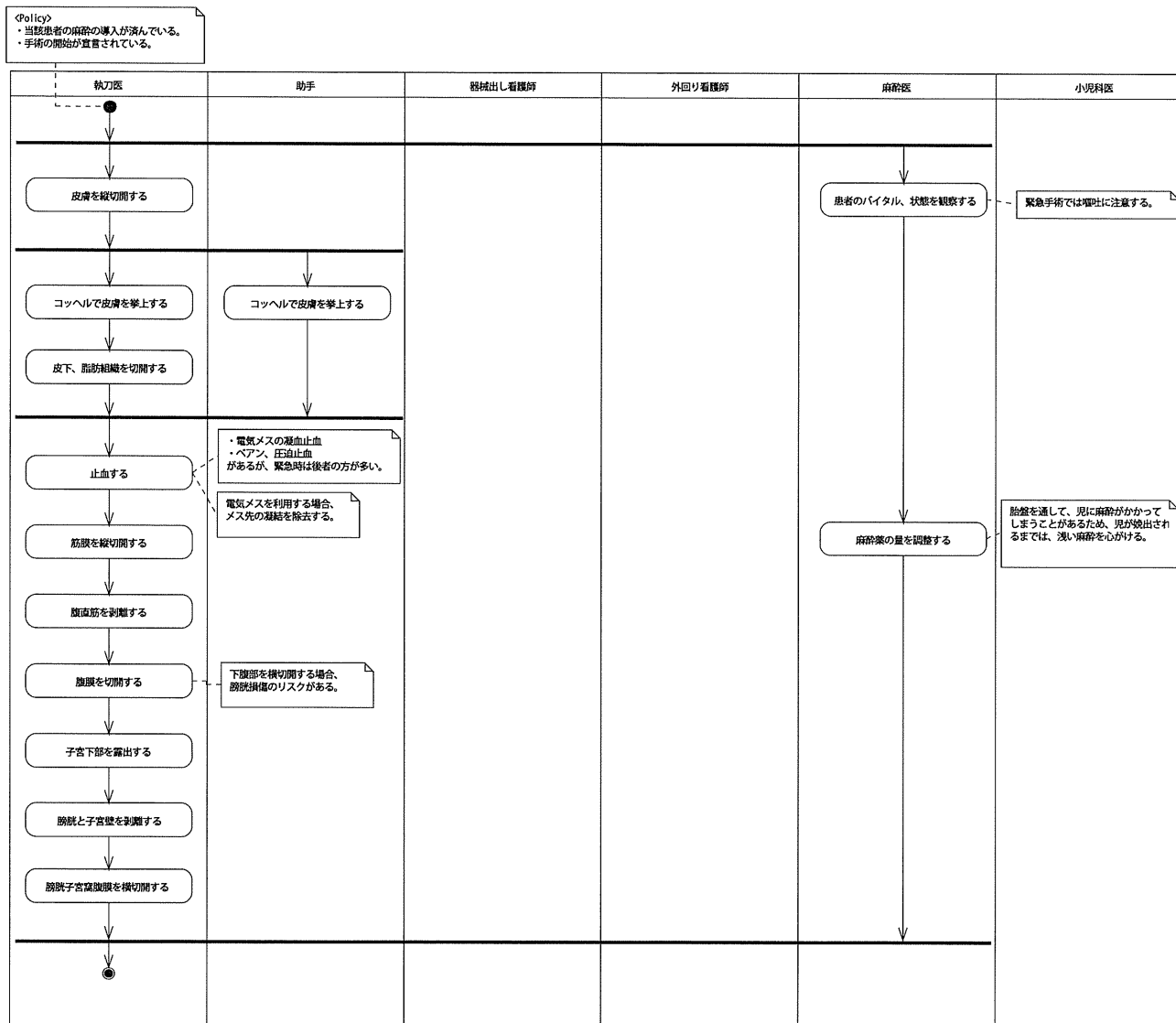
消毒・ドレーピングプロセス

<Policy>
 ・当該患者は手術室に入室し、手術台に移動している。
 ・小児科医、助産師は滅菌手袋とガウンを着用している。
 ・執刀医、器械出し看護師は、滅菌ガウンを着用している。

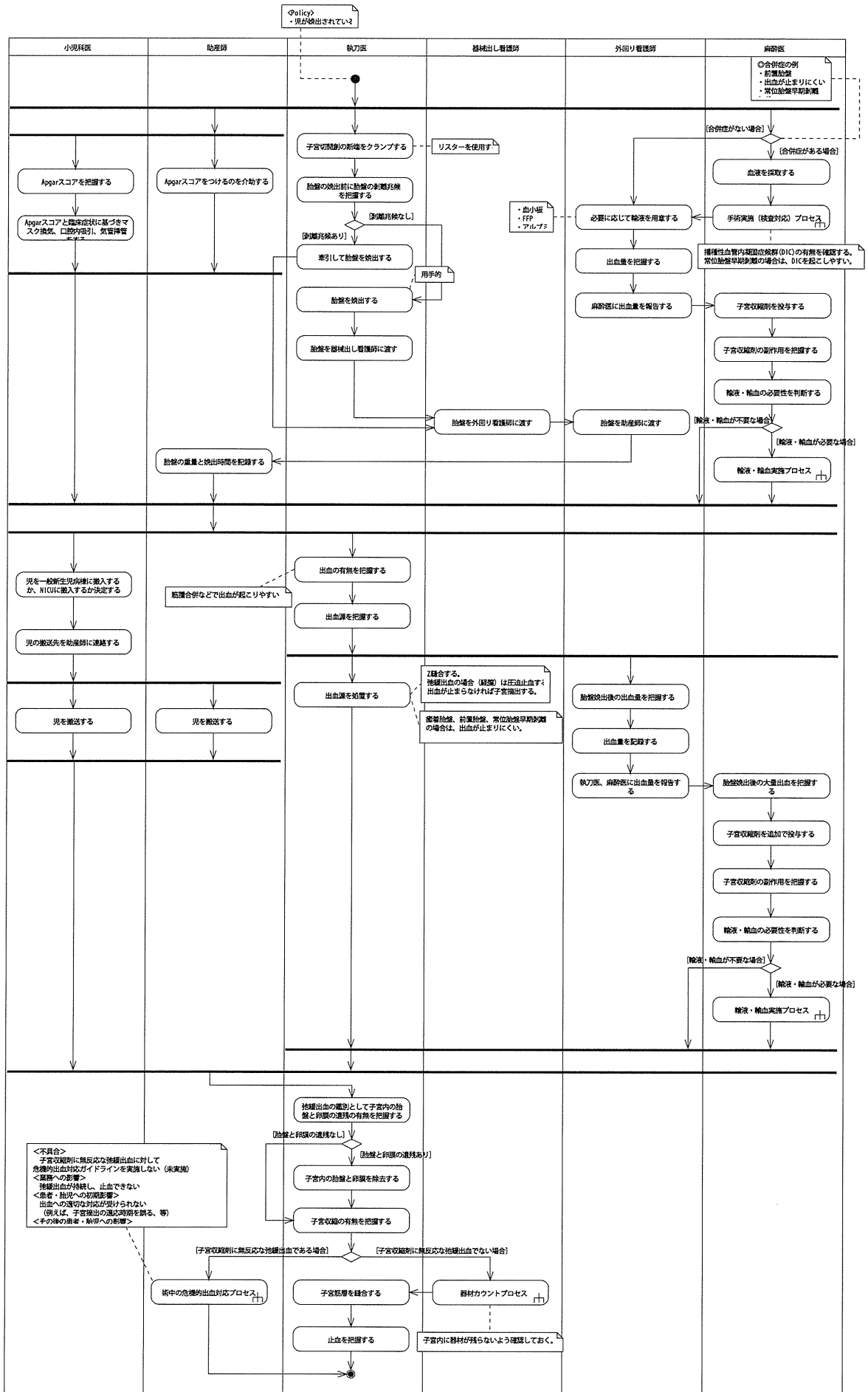




切開プロセス



胎盤娩出プロセス



閉腹プロセス

