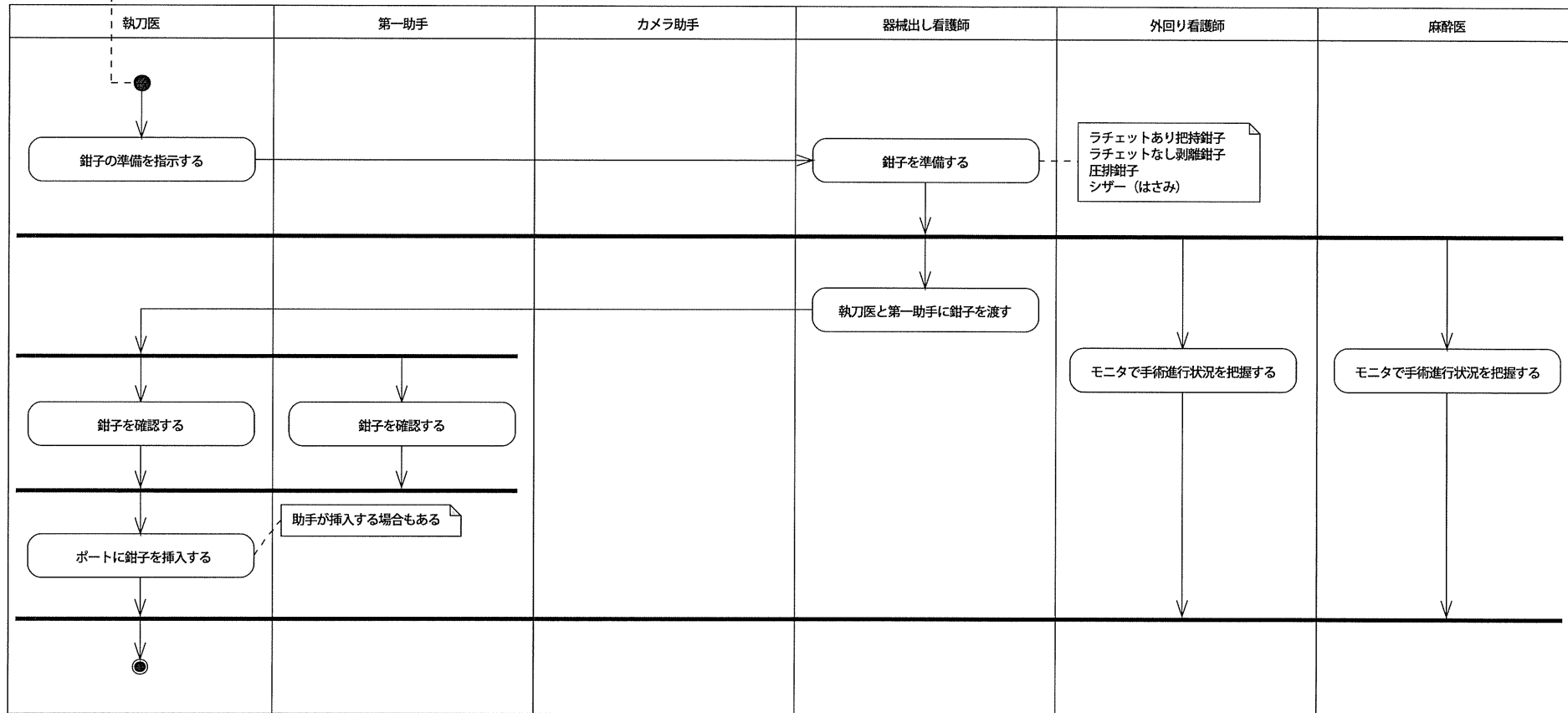
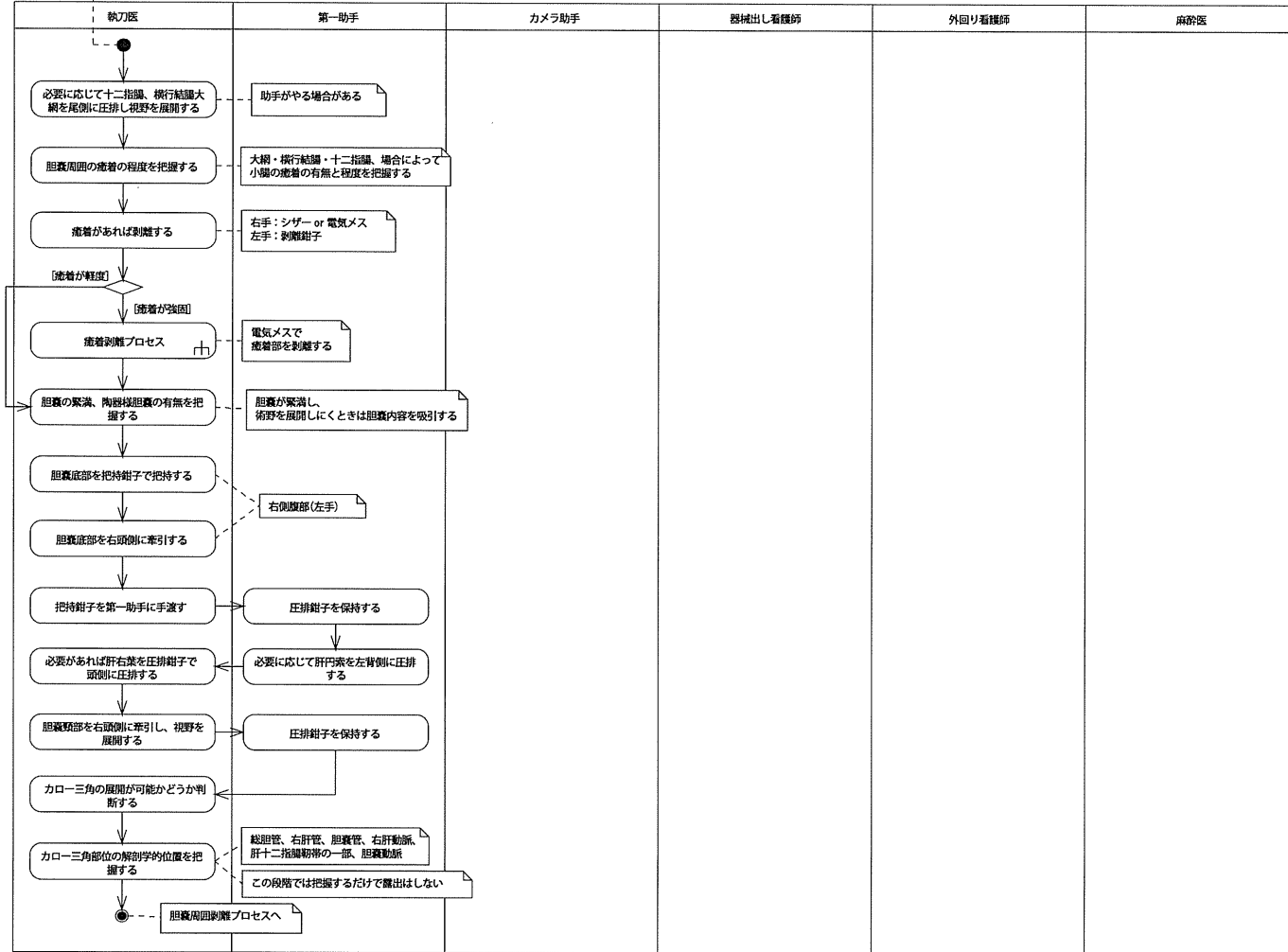


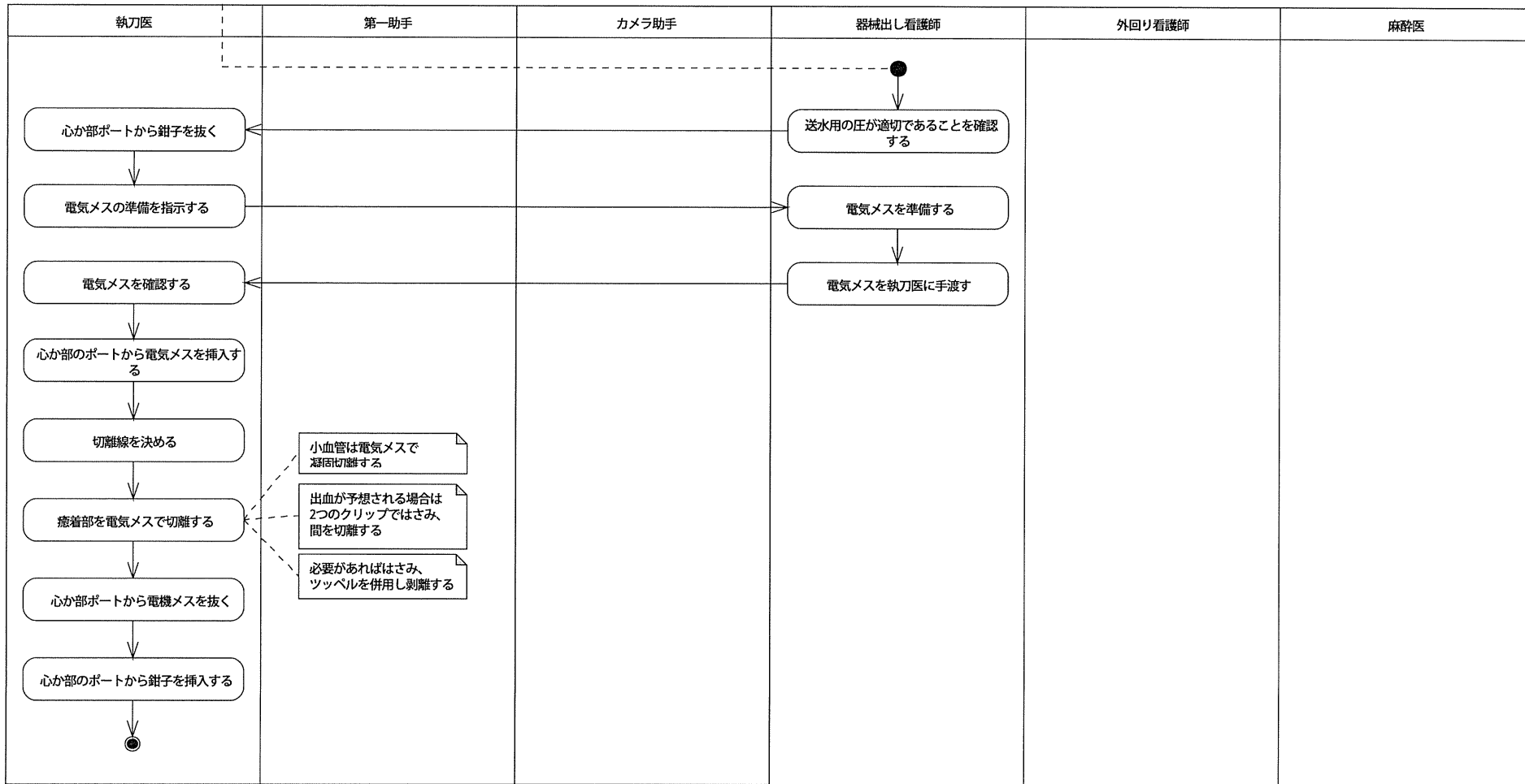
<Policy>
 ・鉗子挿入の必要性が判断されている。
 ・挿入対象ポートは空いている。
 ・第一助手は視野を展開している。
 ・カメラ助手はカメラの深さを調整し、最適な位置で保持している。



◁Policy▷
 ・ポートが横部、心下部、右季肋部、右側腹部に挿入されている。
 ・適切な視野内圧が維持されている。
 ・カメラが横部ポートに挿入され、TVモニタに映像が映し出されている。
 ・第一助手は視野を展開している。
 ・カメラ助手はカメラの深さを調整し、最適な位置で保持している。




<Policy>
 ・癒着が強固で、電気メスによる切離が必要だと判断されている。
 ・癒着が軽度で、はさみ等で容易に剥離できる部位は全て剥離されている。
 ・第一助手は視野を展開している。
 ・カメラ助手はカメラの深さを調整し、最適な位置で保持している。

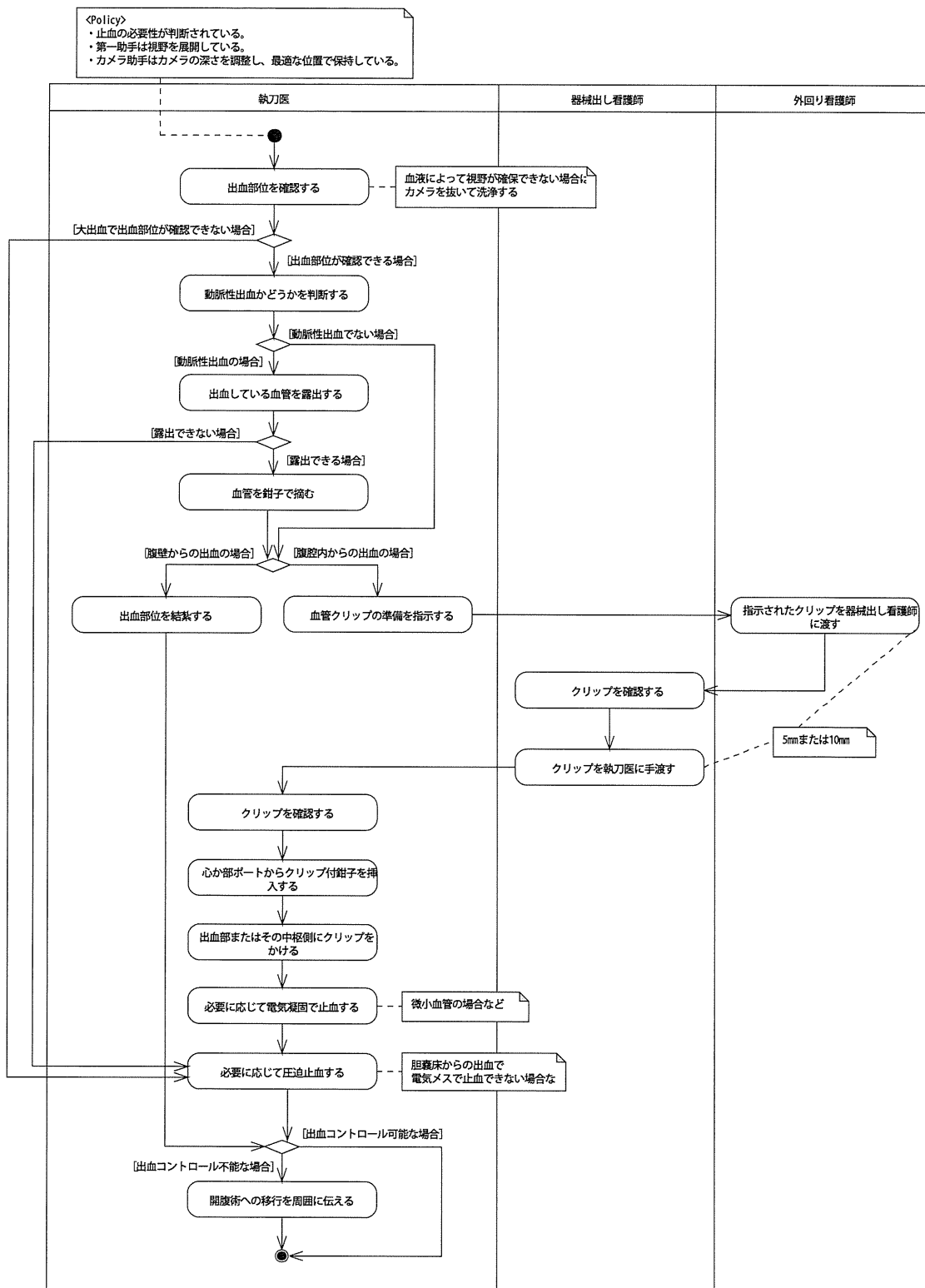


胆嚢周囲剥離プロセス

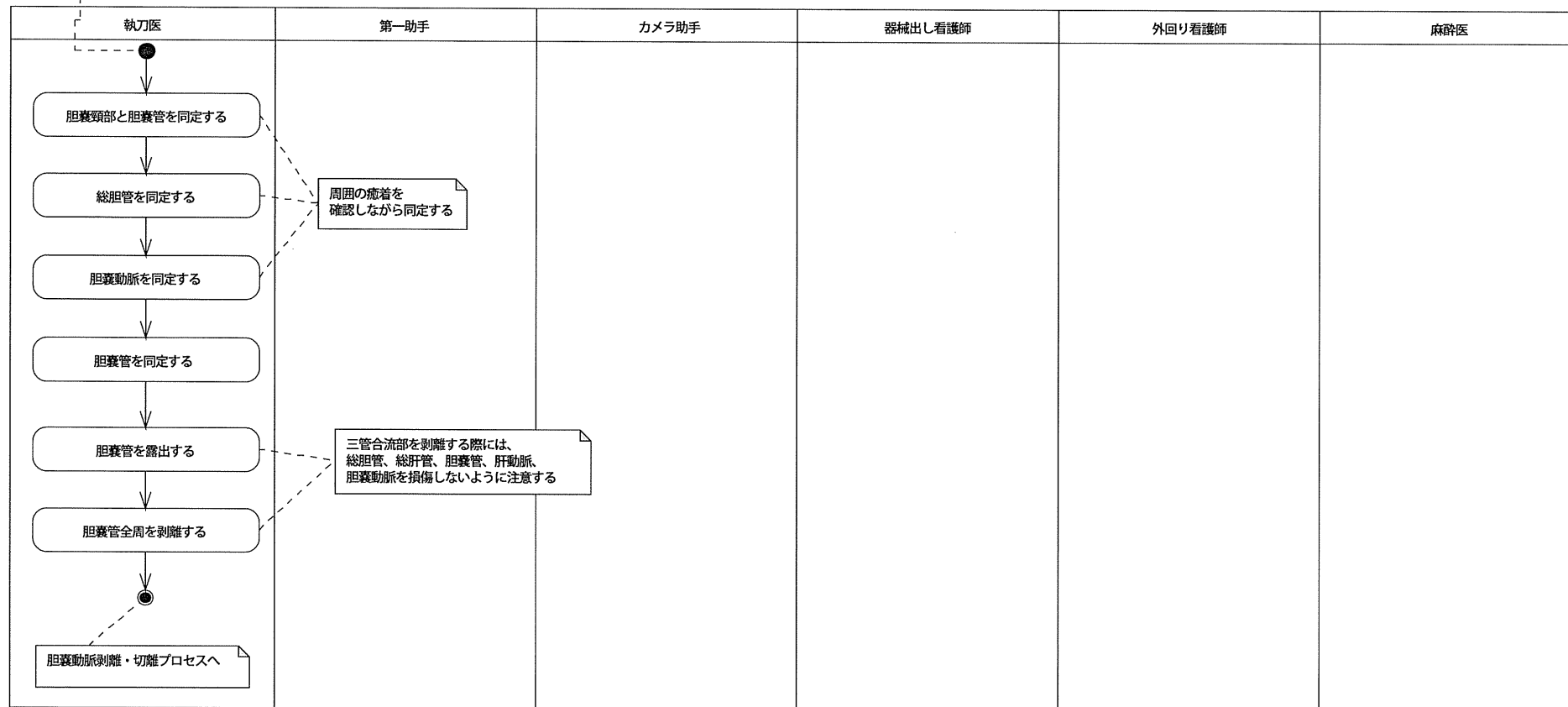
<Policy>
 ・総胆管、右肝管、胆嚢管、総胆動脈、右肝動脈、胆嚢動脈の解剖学的位置が把握されている。
 ・第一助手は視野を展開している。
 ・カメラ助手はカメラの深さを調整し、最適な位置で保持している。



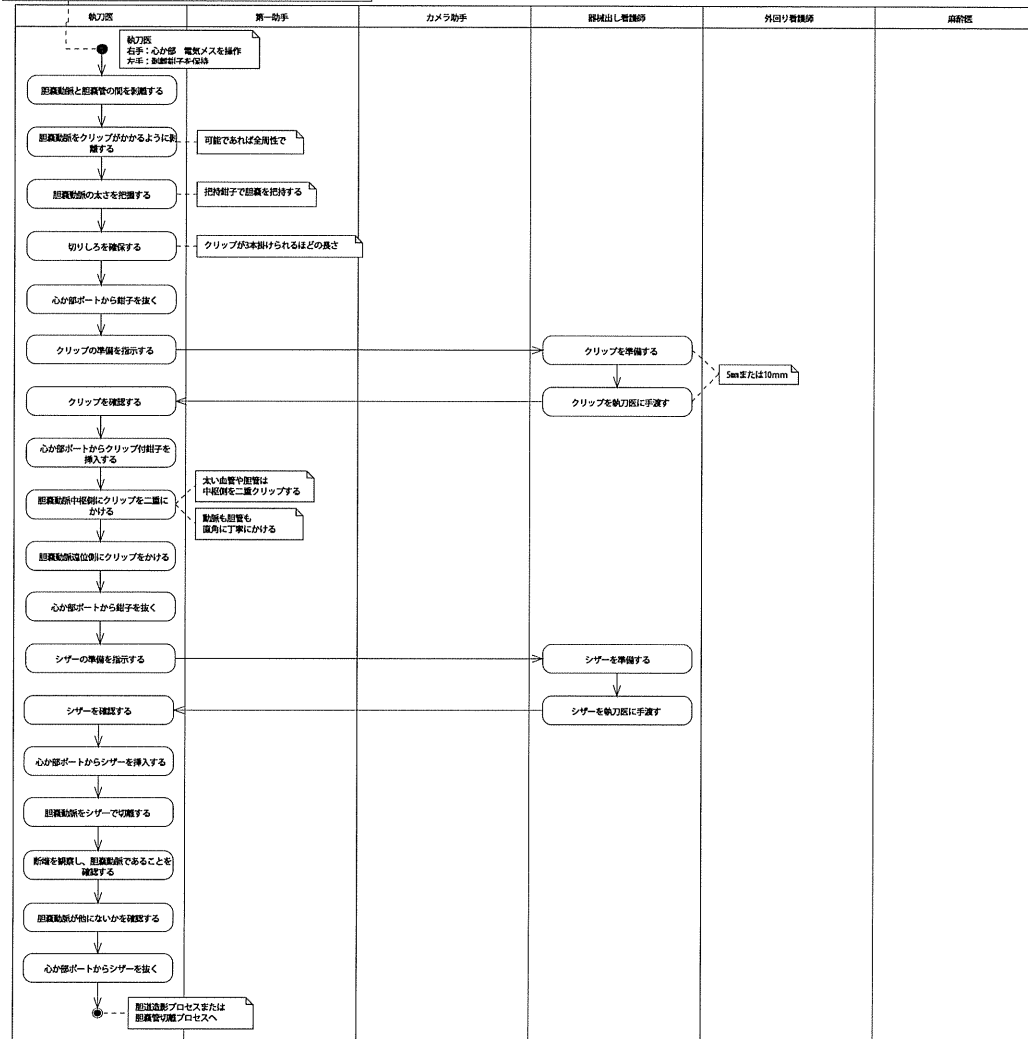
止血プロセス



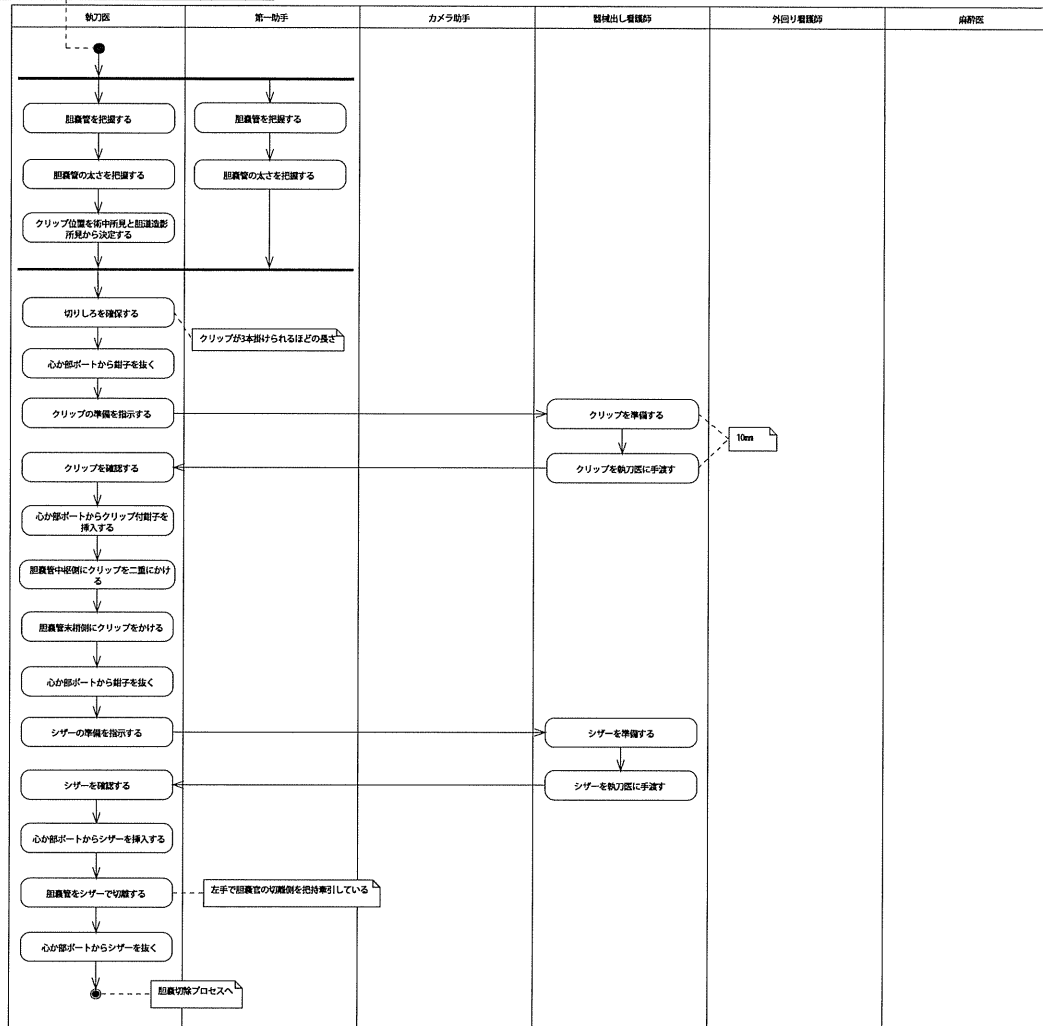
<Policy>
 ・総胆管、右肝管、胆嚢管、総胆動脈、右肝動脈、胆嚢動脈の解剖学的位置が把握されている。
 ・第一助手は視野を展開している。
 ・カメラ助手はカメラの深さを調整し、最適な位置で保持している。



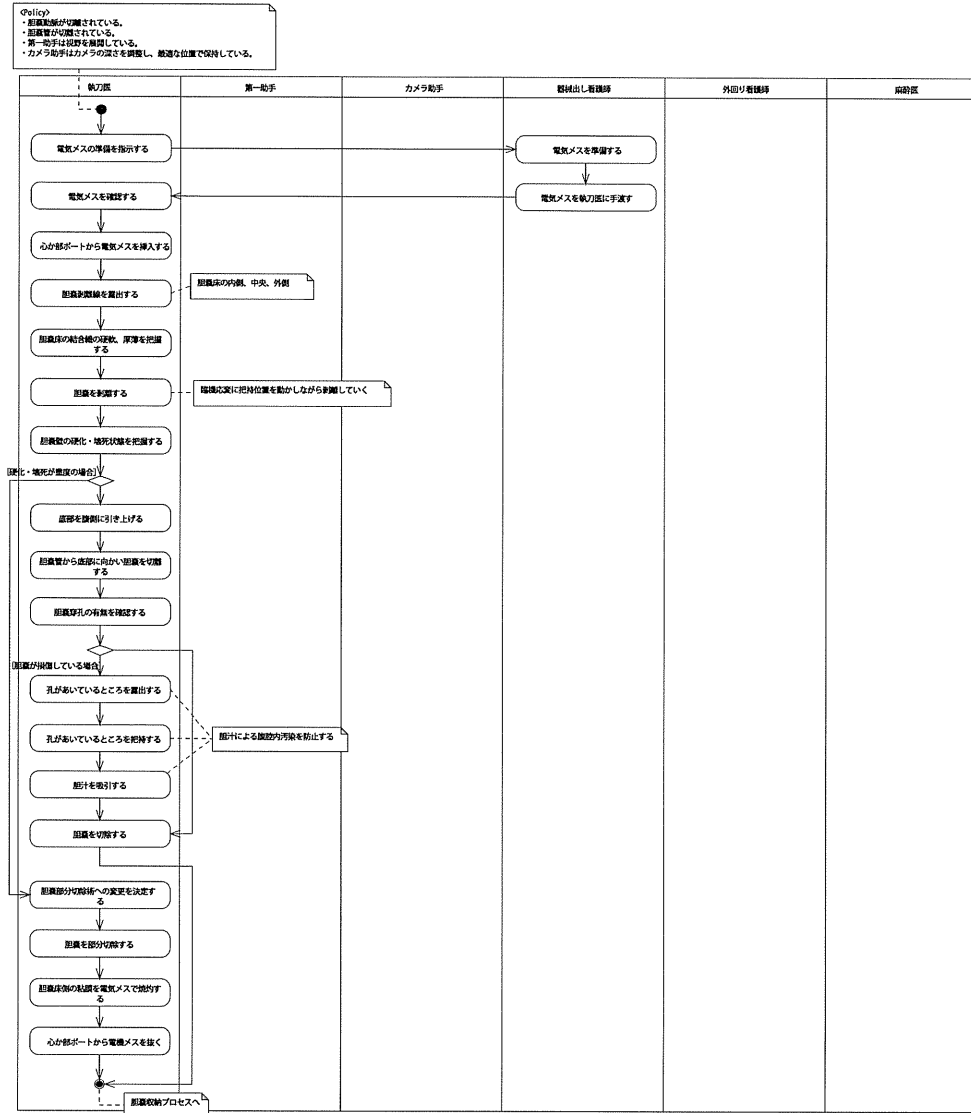
Policy
 ・解剖室、右肝管、胆嚢管、総胆管、右肝動脈、胆嚢動脈の解剖的位置は把握されている。
 ・胆嚢管が分離されている。
 ・第一助手は指掌を握持している。
 ・カメラ助手はカメラの高さを調整し、最適な位置で保持している。



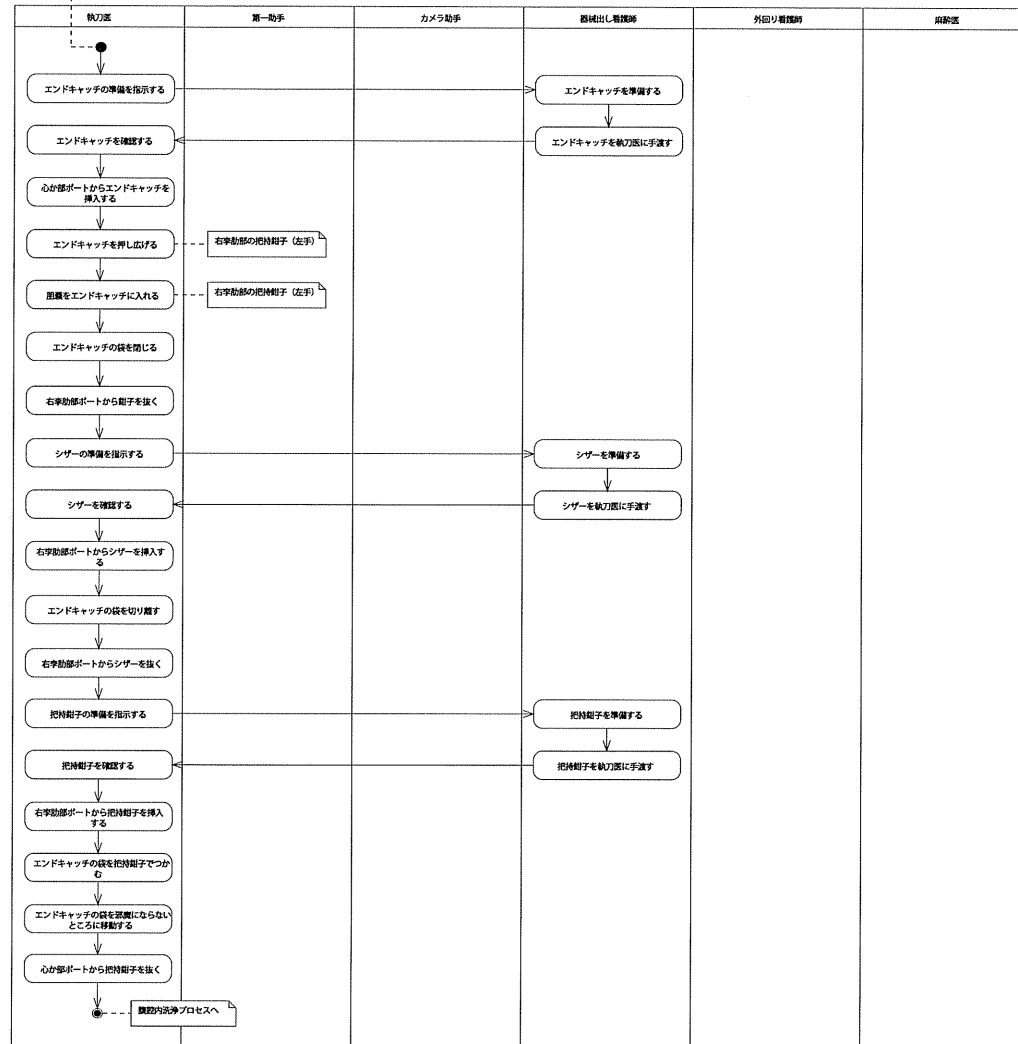
④Policy
 ・胆嚢管が準備されている。
 ・胆嚢動脈が切離されている。
 ・造影剤による胆嚢の造影確認が行われている。
 ・第一助手は視野を確保している。
 ・カメラ助手はカメラの深さを調整し、最適な位置で保持している。



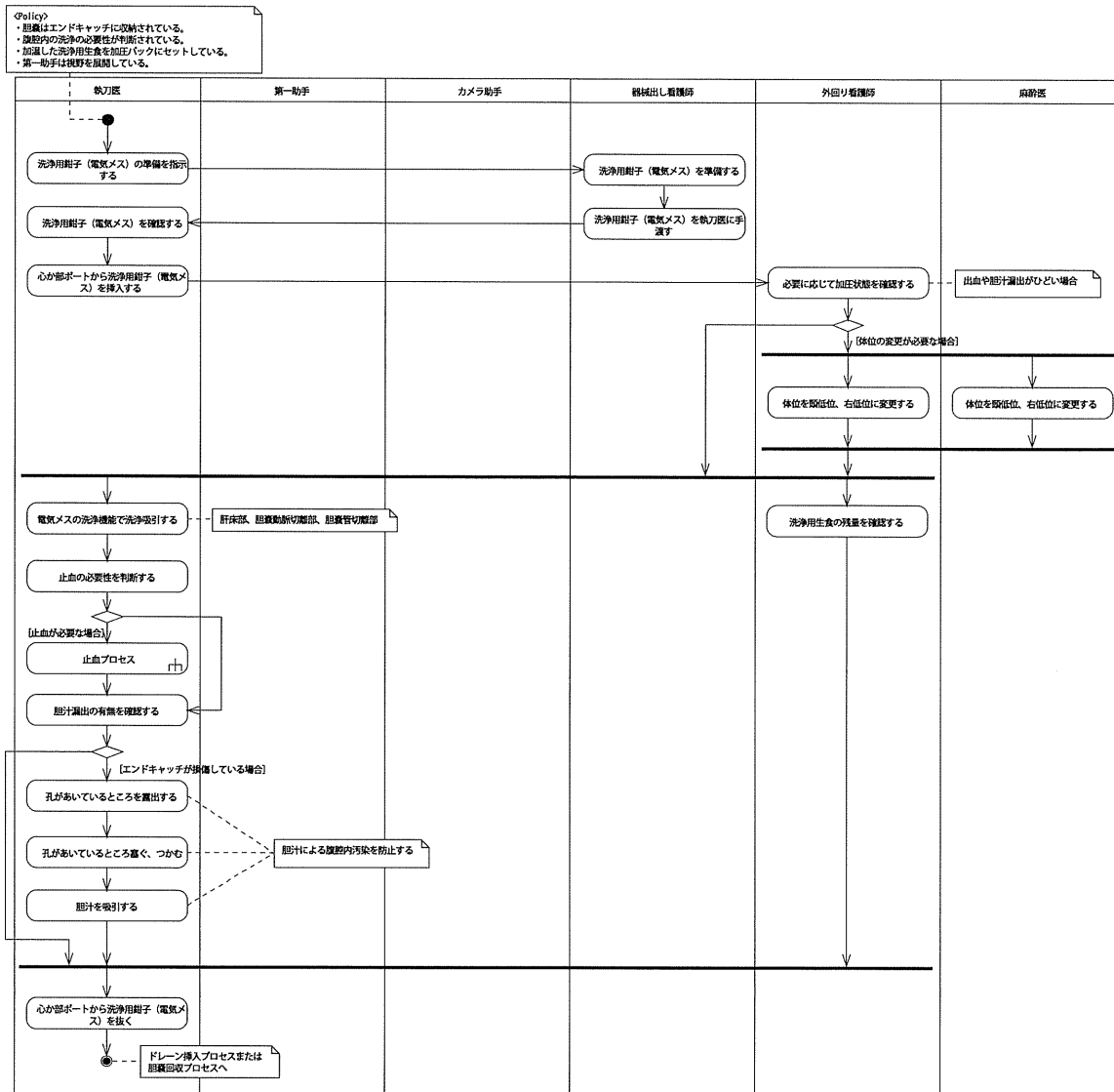
胆嚢切除プロセス



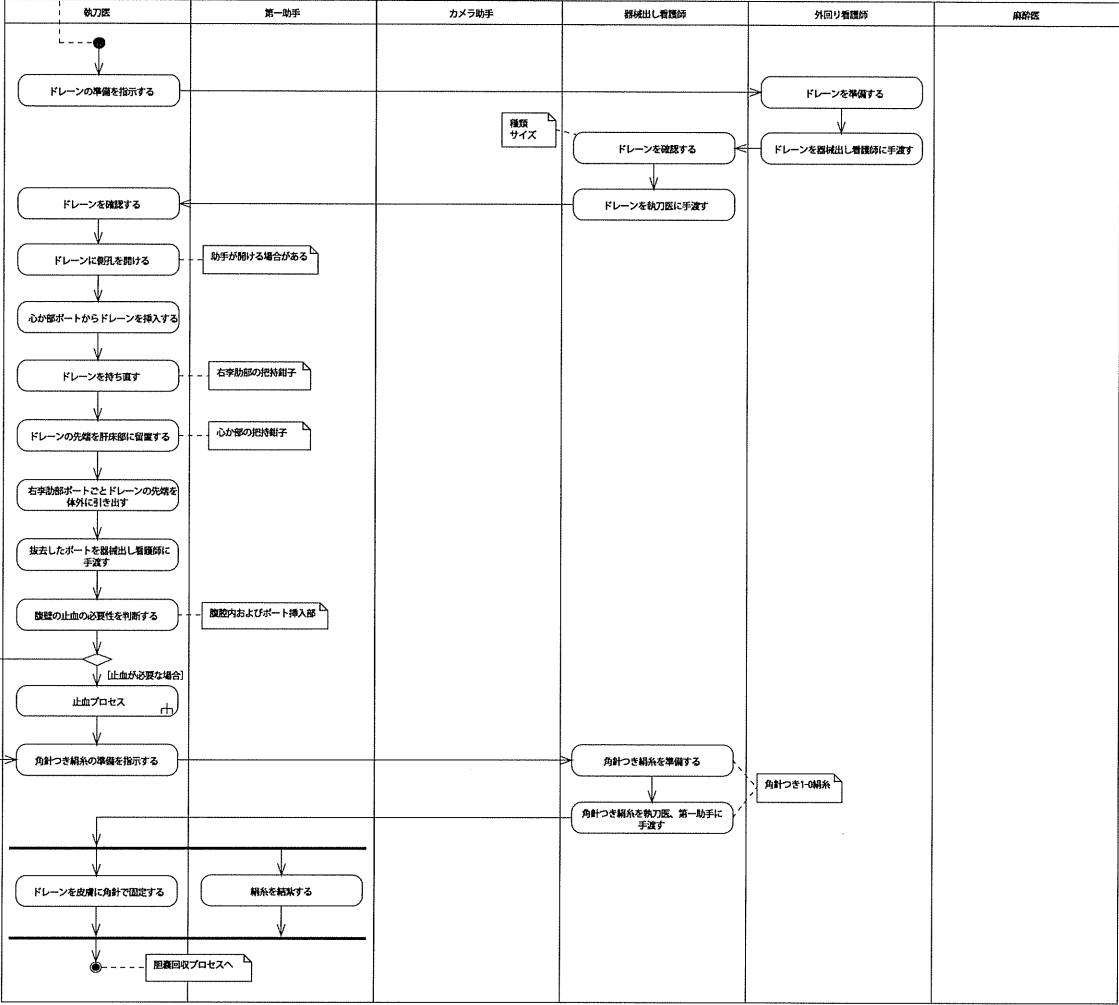
Policy
 ・胆嚢が切除されている。
 ・第一助手は胆嚢を摘出している。
 ・カメラ助手はカメラの深さを調整し、最適な位置で保持している。



腹腔内洗浄プロセス

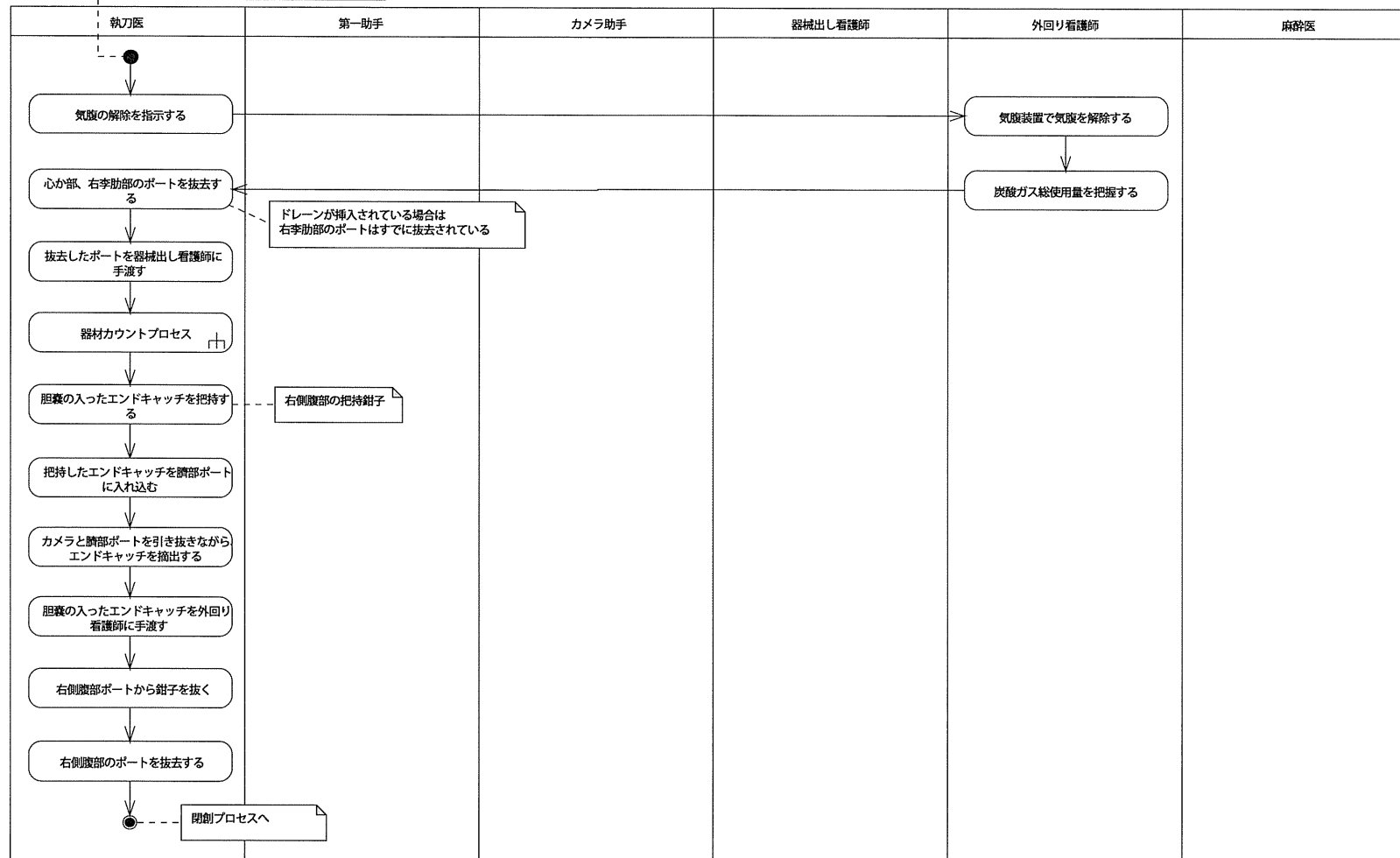


- Policy
- ・患部はエンドキャッチに収められている。
 - ・エンドキャッチはドレーンと交差し位置で把持している。
 - ・患部が洗浄されている。
 - ・止血が確認されている。
 - ・ドレーン挿入の必要性が判断されている。
 - ・第一助手は視野を確保している。
 - ・カメラ助手はカメラの高さを調整し、最適な位置で保持している。

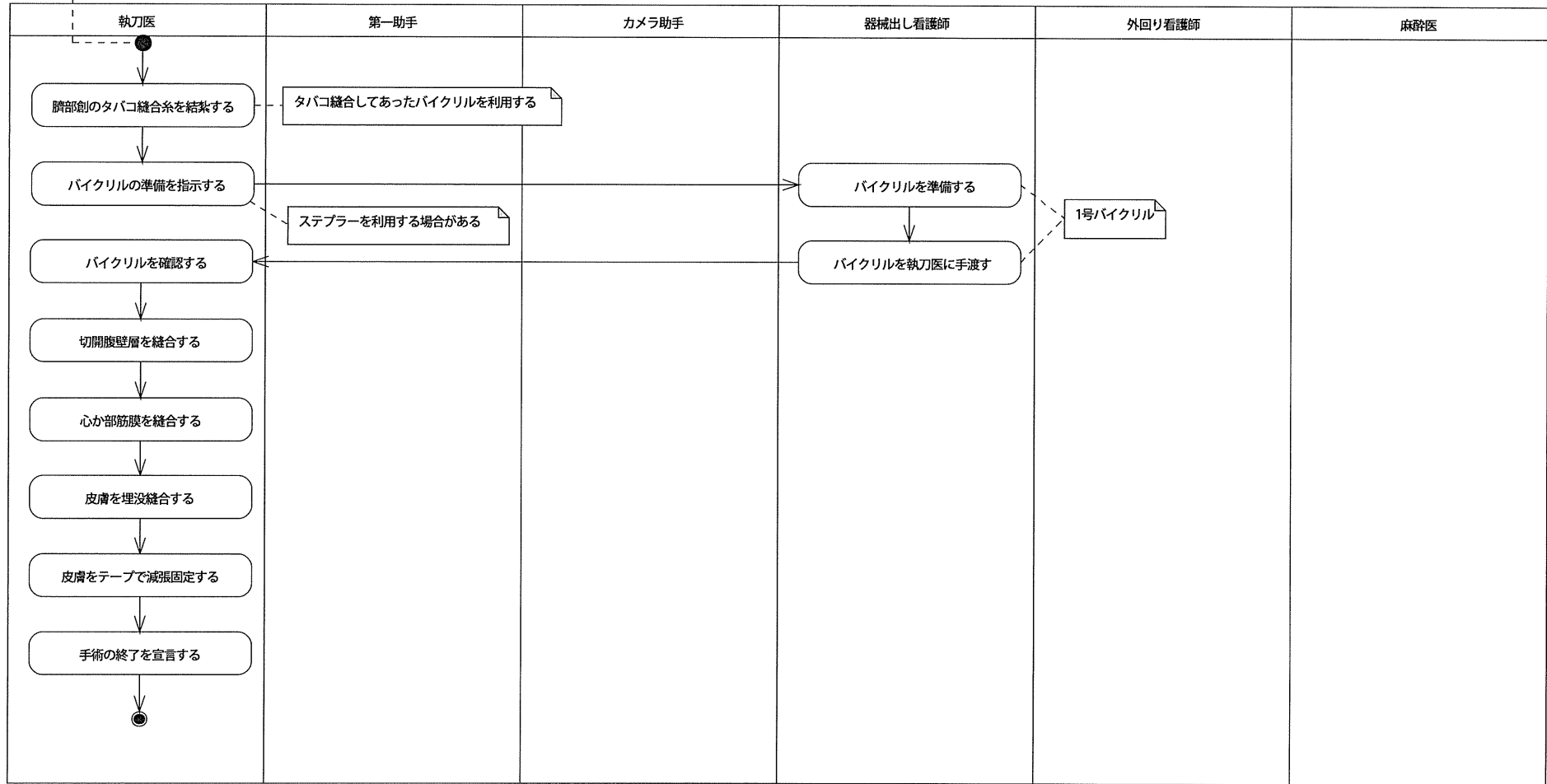


胆嚢回収プロセス

<Policy>
 ・胆嚢はエンドキャッチに収納されている。
 ・腹腔内が洗浄されている。
 ・止血が確認されている。
 ・必要に応じてドレーンが挿入されている。
 ・カメラ助手はカメラの深さを調整し、最適な位置で保持している。

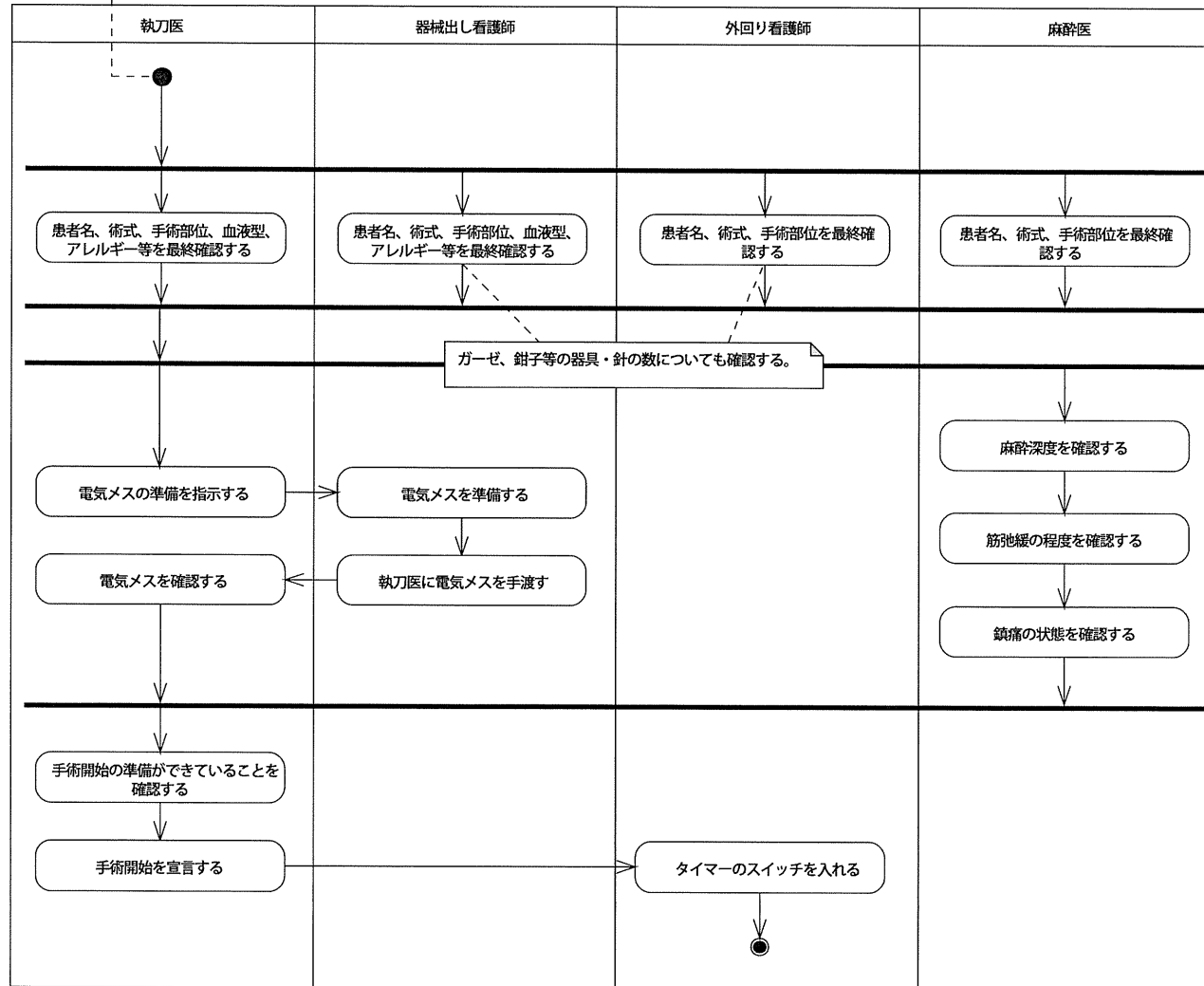


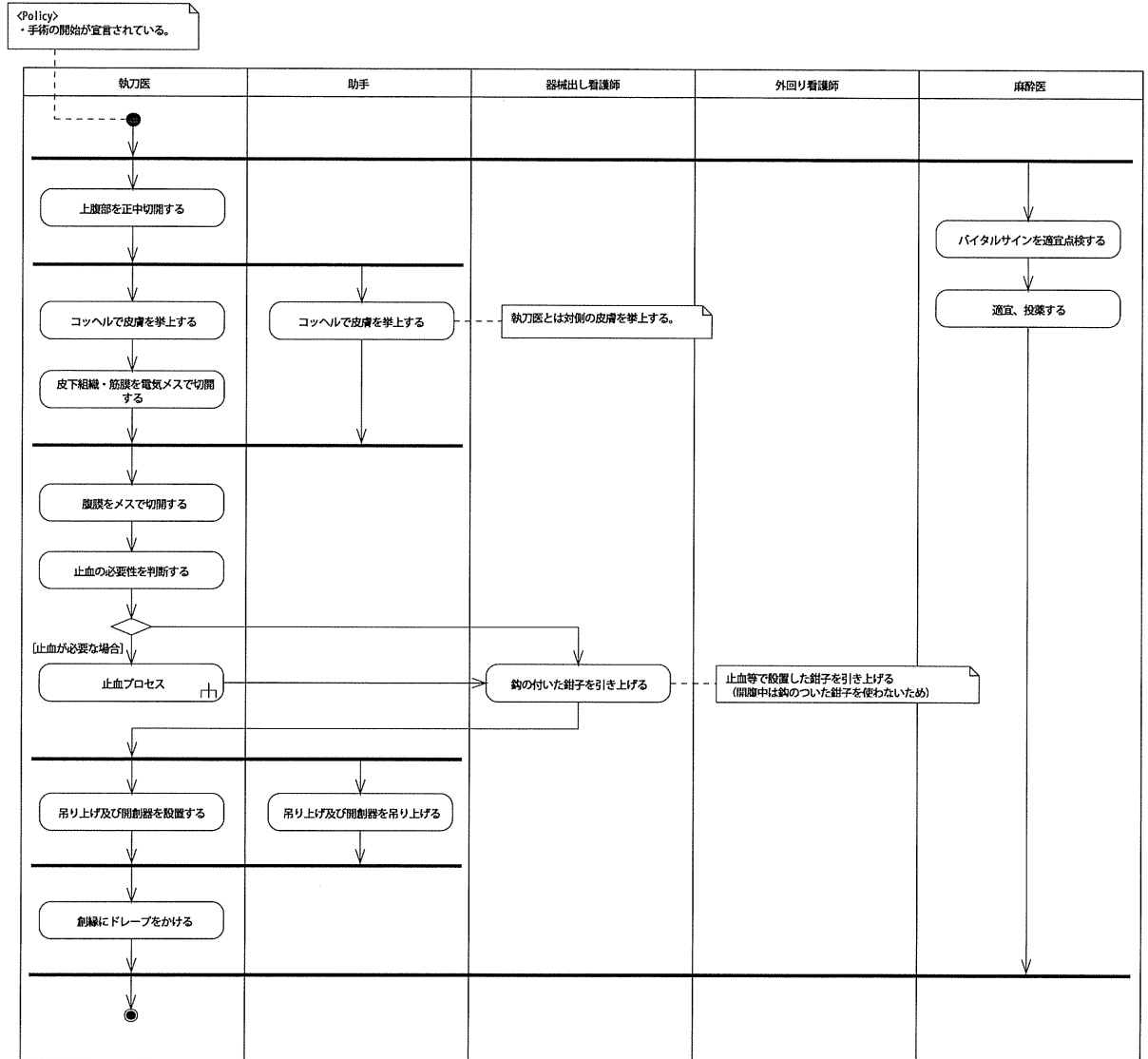
<Policy>
 ・胆嚢が摘出されている。
 ・腹腔内が洗浄されている。
 ・止血が確認されている。
 ・ポートが抜去されている。
 ・ガーゼ、針、器械がカウントされている。

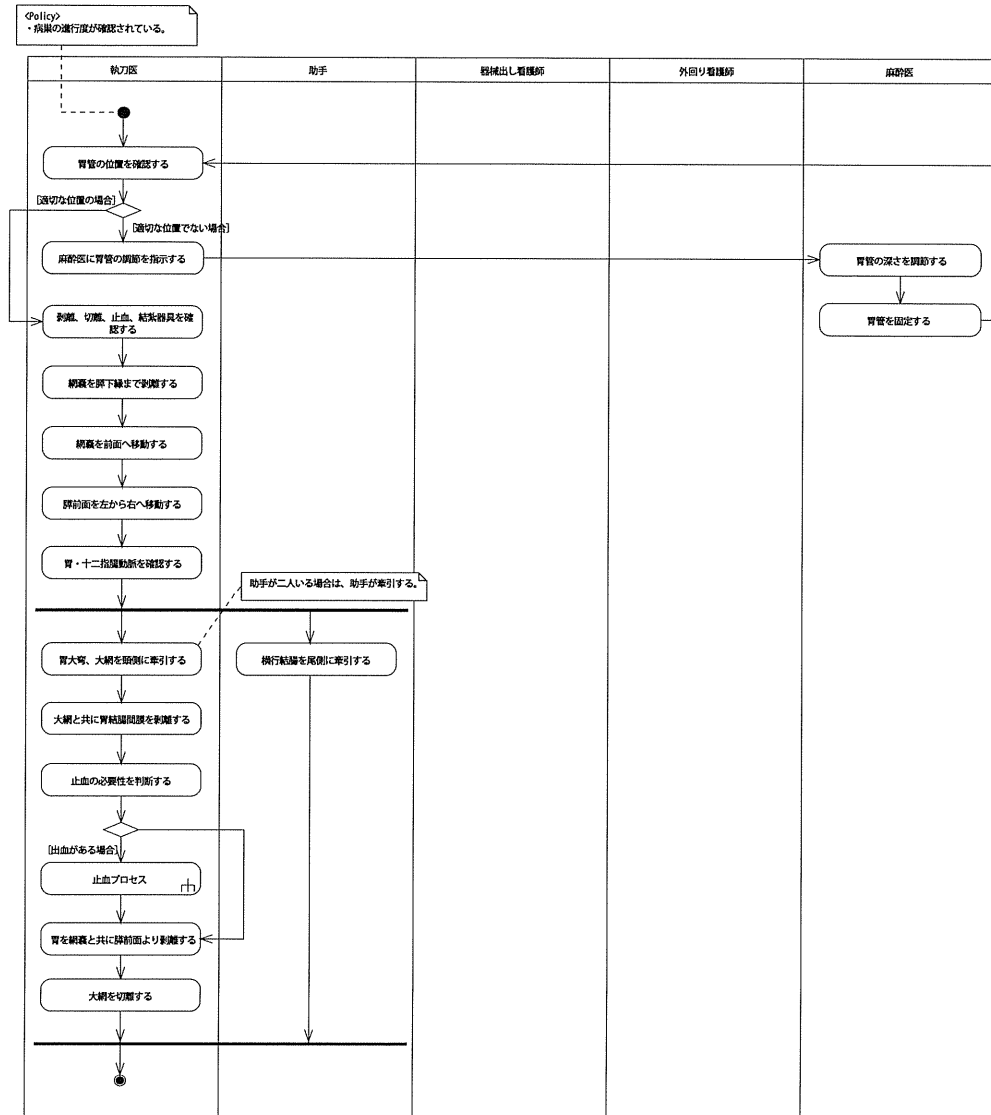


手術開始プロセス

<Policy>
 ・胃癌の手術（胃切除、遠位広範胃切除術、B-I 再建）が予定されている。







「Policy」
 ・病巣の進行度が確認されている。
 ・網膜が切除されている。

