201024100A

厚生労働科学研究費補助金

難治性疾患克服研究事業

特発性角膜内皮炎の
実態把握と診断法確立のための研究

平成22年度　総括・分担研究報告書

主任研究者　小泉範子

平成２３（２０１１）年　３月

目　　次

Ⅰ．総括研究報告
特発性角膜内皮炎の実態把握と診断法確立のための研究 ---------- 3

小泉範子

II. 分担研究報告
1．サイトメガロウイルス角膜内皮炎の臨床的特徴に関する研究 ---------- 7

小泉範子

2．サイトメガロウイルス角膜内皮炎の臨床的特徴と
手術後再発予防治療に関する研究 ---------- 11

稲富　勉

3．生体角膜共焦点顕微鏡を用いた
サイトメガロウイルス角膜内皮炎の画像診断の試み ---------- 14

大橋裕一

4．real-time PCRを用いたサイトメガロウイルス関連前眼部炎症に関する研究 ---------- 17

井上幸次

5．角膜移植後に発症した特発性角膜内皮炎に関する考察 ---------- 20

西田幸二

6．サイトメガロウイスル前部ぶどう膜炎の臨床像の解析 ---------- 23

望月　學

III. 研究成果の刊行に関する一覧表 ---------- 27

IV．研究成果の刊行物･別刷 ---------- 29

班 員 構 成

研究者名		所属等	職名
研究代表者	小泉　範子	同志社大学大学院 生命医科学研究科	教　授
研究分担者	稲富　　勉	京都府立医科大学大学院 視覚機能再生外科学	助　教
	大橋　裕一	愛媛大学医学系研究科感覚機能医学講座 視機能外科学分野	教　授
	井上　幸次	鳥取大学医学部視覚病態学	教　授
	西田　幸二	大阪大学大学院医学系研究科 脳神経感覚器外科学（眼科学）	教　授
	望月　　學	東京医科歯科大学医歯学総合研究科 眼科学分野	教　授
研究協力者	丸山　和一	京都府立医科大学大学院 視覚機能再生外科学	助　教
	福本　暁子	京都府立医科大学大学院 視覚機能再生外科学	大学院
	白石　　敦	愛媛大学医学系研究科 視機能再生学講座	准教授
	宮崎　　大	鳥取大学医学部附属病院眼科	講　師
	神鳥美智子	鳥取大学医学部附属病院眼科	医　員
	相馬　剛至	大阪大学医学部附属病院眼科	医　員
	杉田　　直	東京医科歯科大学医歯学総合研究科 眼科学分野	講　師
	高瀬　　博	東京医科歯科大学医歯学総合研究科 眼科学分野	助　教

Ⅰ．総括研究報告

厚生労働科学研究費補助金（難治性疾患克服研究事業）
総括研究報告書

特発性角膜内皮炎の実態把握と診断法確立のための研究

研究代表者　小泉　範子　同志社大学生命医科学部　教授

研究要旨　角膜内皮細胞に特異的な炎症を突然に生じる特発性角膜内皮炎は、重篤な視力障害を引き起こし、最終的には水疱性角膜症に陥る病態不明な疾患である。診断基準や治療方法も確立されていない。本研究では、日本における特発性角膜内皮炎、とくに近年その存在が明らかとなったサイトメガロウイルス角膜内皮炎（以下 CMV 角膜内皮炎）の実態把握と診断法確立を主たる目的として、１）CMV 角膜内皮炎の臨床的特徴の検討、２）診断基準の作成、３）全国調査による症例数の把握を実施した。さらに各研究分担施設における CMV 角膜内皮炎症例を詳細に検討し、CMV 角膜内皮炎治療後に眼科手術を行った症例、角膜移植後に発症した CMV 角膜内皮炎症例、CMV 前部ぶどう膜炎症例の臨床像を明らかにした。また診断法確立のための研究として、生体角膜共焦点顕微鏡を用いた画像診断、および real-time PCR を用いた診断に関する研究を行った。

研究分担者
稲富勉（京都府立医科大学医学部・助教）
大橋裕一（愛媛大学医学部・教授）
井上幸次（鳥取大学医学部・教授）
西田幸二（大阪大学医学部・教授）
望月學（東京医科歯科大学医学部・教授）

A.　研究目的

角膜内皮細胞に特異的な炎症を突然に生じる特発性角膜内皮炎は、角膜浮腫の発生により重篤な視力障害を引き起こし、水疱性角膜症に陥る病態の不明な疾患であり、診断基準や治療方法も確立されていない。本疾患については 1990 年ごろから希少重篤疾患として主として本邦で報告が重ねられている。本研究は、日本における特発性角膜内皮炎、とくにサイトメガロウイルス角膜内皮炎（CMV 角膜内皮炎）の実態を把握し、診断基準を確立することを目的とする。

B.　研究方法

１）CMV 角膜内皮炎の臨床的特徴の解析

研究班の各施設において、2004 年 11 月から 2010 年 8 月の期間に CMV 角膜内皮炎

と診断された症例の臨床的特徴と診断および治療の実態、治療後の経過についてレトロスペクティブに解析した。

さらに、CMV 角膜内皮炎の診断後に、眼合併症に対する手術を施行した症例の治療経過を検討し、手術後再発予防治療に関する研究を行った。CMV 角膜内皮炎の中で、角膜移植歴のある患者に関する詳細な検討を行った。CMV 前部ぶどう膜炎の臨床像を解析した。

2）診断基準の作成

1）の結果をもとに CMV 角膜内皮炎の診断基準を作成した。

3）全国調査による症例数の把握

CMV 角膜内皮炎の日本における発生状況を把握するため、本研究で作成した診断基準を日本角膜学会会員（1160 名）に周知し、CMV 角膜内皮炎確定例、臨床的疑い例の発症状況を調査した。

(倫理面への配慮)

本研究は厚生労働省による臨床研究に関する倫理指針および疫学研究に関する倫理指針に従い、各大学倫理審査委員会の承認を得て行った。

C. 研究結果

1）CMV 角膜内皮炎の臨床的特徴

2004 年 11 月から 2010 年 8 月に CMV 角膜内皮炎と診断された症例は 34 例 35 眼であり、平均年齢は 66.2 歳（51～90 歳）、男性 28 例、女性 6 例で、中高年男性に多い傾向が認められた。確定例では片眼性 33 例、両眼性 1 例と片眼性症例が大半を占めたが、ウイルス PCR による CMV DNA の同定がされていないものの、既往歴から両眼性の CMV 角膜内皮炎が疑われた症例が 5 例あった。34 例全例が全身的には免疫機能正常者であった。特徴的な臨床所見として、円形に配列する白色の角膜後面沈着物（コインリージョン）を全例に認めた。コインリージョンは CMV 角膜内皮炎に特徴的な臨床所見であると考えられた。高率に虹彩毛様体炎および高眼圧（続発緑内障）を合併した。

生体角膜共焦点顕微鏡を用いた患者角膜の観察により、CMV 角膜内皮炎症例では “Owl’s eye”所見が認められ、補助診断としての有用性が示された。CMV 角膜内皮炎の診断と治療効果の判定には、real-time PCR を用いたウイルス DNA コピー数の定量が有用であった。

CMV 角膜内皮炎が鎮静化された後に、白内障手術、緑内障手術、網膜硝子体手術、角膜移植を行った症例では、術後にガンシクロビルの投与を行うことにより、CMV 角膜内皮炎の再発を予防し、良好な手術後経過が得られた。角膜移植後に CMV 角膜内皮炎を発症した症例では、虹彩毛様体炎を伴う原因不明の水疱性角膜症を背景とする場合があり、水疱性角膜症の原因としての CMV 角膜内皮炎の重要性が示唆された。

CMV 虹彩毛様体炎は CMV 角膜内皮炎に比べてやや若年の男性に多く、約半数の症例において角膜内皮細胞密度の減少を認め

た。CMV 角膜内皮炎と CMV 虹彩毛様体炎は同一スペクトラムの疾患である可能性が示唆された。

2）診断基準の作成

診断基準を作成した（表 1）。

3）CMV 角膜内皮炎の発症状況

日本角膜学会会員の施設より、CMV 角膜内皮炎確定 107 症例、疑い 103 症例、計 210 症例が報告された。

D. 考察

CMV 角膜内皮炎は免疫機能正常の中高年者に発症するサイトメガロウイルス感染症であり、CMV 虹彩毛様体炎と診断されている症例のなかに、CMV 角膜内皮炎症例が含まれる可能性がある。診断はコインリージョンを伴う角膜内皮炎所見と、前房水 PCR による CMV DNA の証明により行われる。ガンシクロビルやバルガンシクロビル等の抗 CMV 薬が有効であるが、角膜内皮障害が進行した症例では、炎症がコントロールされても不可逆性の角膜内皮機能不全によって重篤な視覚障害をきたすことから、早期診断、早期治療が重要な疾患である。

E. 結論

CMV 角膜内皮炎の臨床的特徴について明らかにし、診断基準を作成した。本疾患に対してはガンシクロビルやバルガンシクロビル等の抗 CMV 薬による治療が有用であることから、早期診断、早期治療を行うことによって、不可逆性の角膜内皮機能不全を予防し、患者の視機能維持が可能になると考えられる。今後は全国調査の結果に基づいて、症例の詳細に関する二次調査を実施し、診断法と治療法の確立を行う予定である。

F. 健康危険情報

なし

G. 研究発表（平成 22 年度）

論文発表

各分担の項および巻末に記載した。

G. 知的所有権の取得状況

1. 特許取得：なし
2. 実用新案登録：なし
3. その他：なし

サイトメガロウイルス角膜内皮炎診断基準
平成 22 年度特発性角膜内皮炎研究班作成

I. 臨床所見

① 小円形に配列する白色の角膜後面沈着物(コインリージョン)

② ①以外の角膜後面沈着物を伴う角膜浮腫

③ 角膜内皮細胞密度の減少

④ 再発性・慢性虹彩毛様体炎

⑤ 眼圧上昇もしくはその既往

II. 前房水 PCR 検査所見

① cytomegalovirus DNA が陽性

② herpes simplex virus DNA および varicella-zoster virus DNA が陰性

＜診断基準＞

確定例	I-①および、II-①、②に該当するもの。
臨床的疑い例	I のうち I-②を含む 3 項目以上、および II-①、②に該当するもの。

＜注釈＞

1. 角膜移植術後の場合は次のような点から拒絶反応が否定的であること。
   ① 臨床所見で host 側に角膜浮腫がある、あるいは graft 側にのみ角膜浮腫があるが、角膜浮腫と透明角膜の境界に host-graft junction に一致した部分がない。
   ② 副腎皮質ステロイド薬あるいは免疫抑制薬による治療効果が乏しい。
2. 治療に対する反応も参考所見となる。
   ① ガンシクロビルあるいはバルガンシクロビルにより臨床所見の改善が認められる。
   ② アシクロビル・バラシクロビルにより臨床所見の改善が認められない。

表 1　サイトメガロウイルス角膜内皮炎診断基準

II. 分担研究報告

厚生労働科学研究費補助金（難治性疾患克服研究事業）
分担研究報告書

サイトメガロウイルス角膜内皮炎の臨床的特徴に関する研究

研究分担者　小泉　範子　同志社大学生命医科学部　教授

研究要旨　サイトメガロウイルス(以下 CMV)角膜内皮炎の実態を調査するため、特発性角膜内皮炎研究班において CMV 角膜内皮炎と診断した症例の臨床的特徴を検討した。2004 年 11 月から 2010 年 8 月の期間に CMV 角膜内皮炎と診断された症例は 34 例 35 眼であり、診断は臨床所見と前房水ウイルス PCR 検査に基づいて行われていた。患者の平均年齢は 66.2 歳、男性 28 例、女性 6 例で、中高年男性に多い傾向があった。免疫不全をきたす疾患を合併した症例はなかった。臨床所見の特徴として、円形に配列する白色の角膜後面沈着物(コインリージョン)を全例に認め、コインリージョンは CMV 角膜内皮炎に特徴的な臨床所見であると考えられた。虹彩毛様体炎および続発緑内障（高眼圧）を高率に合併した。抗 CMV 薬の全身投与および点眼投与の有効性が認められたが、治療開始時に角膜内皮障害が進行していた症例では最終的に水疱性角膜症に至っており、早期診断、早期治療の必要性が示された。これらの解析結果をもとに診断基準を作成した。

A.　研究目的

角膜内皮細胞に特異的な炎症を突然に生じる特発性角膜内皮炎は、角膜浮腫の発生により重篤な視力障害を引き起こし、水疱性角膜症に陥る病態の不明な疾患であり、診断基準や治療方法も確立されていない。本疾患については 1990 年ごろから希少重篤疾患として主として本邦で報告が重ねられている。本研究の目的は、本研究の目的は、日本における特発性角膜内皮炎、とくにサイトメガロウイルス角膜内皮炎(以下 CMV 角膜内皮炎)の実態を把握し、診断基準を確立することである。

B.　研究方法

1）CMV 角膜内皮炎の臨床的特徴の解析

研究班施設において 2004 年 11 月から 2010 年 8 月の期間に CMV 角膜内皮炎と診断された症例の、年齢、性別、発症背景、眼所見および角膜所見、全身検査所見、治療内容、治療に対する反応、再発の有無について調査し、CMV 角膜内皮炎の臨床的特

徴と診断および治療の実態、治療後の経過についてレトロスペクティブに解析した。

2）基礎的研究

CMV 角膜内皮炎の病態を解明し、診断方法を確立するために、動物眼から採取した角膜内皮細胞を in vitro で培養する実験系の立ち上げを行った。

（倫理面への配慮）

本研究は厚生労働省による臨床研究に関する倫理指針および疫学研究に関する倫理指針に従い、同志社大学倫理審査委員会の承認を得て行った。

C. 研究結果

1）CMV 角膜内皮炎の臨床的特徴

2004 年 11 月から 2010 年 8 月の期間に、京都府立医科大学、愛媛大学、鳥取大学、大阪大学の角膜専門外来を受診した特発性角膜内皮炎症例のなかで、臨床所見および検査所見から CMV 角膜内皮炎と診断した症例の患者背景、眼所見、合併症、治療および経過から、CMV 角膜内皮炎の臨床的特徴を解析した。

① 診断方法

研究班施設における CMV 角膜内皮炎の診断は、臨床所見と前房水 PCR 結果に基づいて行われていた。臨床所見として角膜後面沈着物を伴う角膜浮腫を認め、前房水 PCR にて単純ヘルペスウイルス（以下 HSV）DNA および水痘帯状疱疹ウイルス（以下 VZV）DNA が陰性であり、かつ CMV DNA が陽性であった症例について CMV 角膜内皮炎確定例としていた。

② 症例数、年齢、性別

2004 年 11 月から 2010 年 8 月に CMV 角膜内皮炎と診断された症例は 34 例 35 眼であり、平均年齢は 66.2 歳（51～90 歳）、男性 28 例、女性 6 例で、中高年男性に多い傾向が認められた。確定例では片眼性 33 例、両眼性 1 例と片眼性症例が大半を占めたが、ウイルス PCR による CMV DNA の同定がされていないものの、既往歴から両眼性の CMV 角膜内皮炎が疑われた症例が 5 例あった。

③ 全身疾患の合併

全身疾患としては、糖尿病（5 例）、高血圧（4 例）、心疾患（3 例）の合併が認められたが、免疫不全をきたす全身疾患の合併はなく、34 例全例が全身的には免疫機能正常者であった。

④ 眼疾患の既往歴・治療歴

慢性あるいは再発性の虹彩毛様体炎を 27 眼（77.1%）で、続発緑内障を 31 眼（88.7%）で認め、14 眼（40.0%）は緑内障手術後眼であった。またすべての症例で、確定診断時にステロイド薬の点眼投与が行われていた。角膜移植後眼は 18 眼あり、うち 6 眼は複数回の角膜移植の既往のある難治例であった。角膜移植後平均 7.1 カ月で CMV 角膜内皮炎を発症していた。

⑤ 臨床所見

特徴的な臨床所見として、円形に配列する白色の角膜後面沈着物(コインリージョ

ン)を全例に認めた(図 1)。角膜内皮炎の特徴である角膜浮腫が軽微であり、コインリージョンのみで診断された症例が約 25%あった。コインリージョンは CMV 角膜内皮炎に特徴的な臨床所見であると考えられた。確定診断時に虹彩毛様体炎を合併した症例は 17 眼（48.6%）、高眼圧あるいは緑内障点眼薬投与中の症例は 22 眼(62.9%)あり、CMV 角膜内皮炎では高率に虹彩毛様体炎および高眼圧（続発緑内障）を合併することが示された。

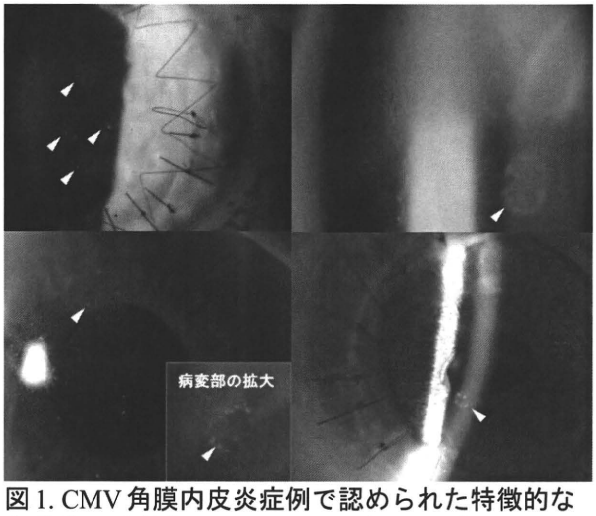

図 1. CMV 角膜内皮炎症例で認められた特徴的な角膜後面沈着物（コインリージョン：矢頭）

⑥ 治療および経過

24 例（70.6%）で抗 CMV 薬の全身投与が行われていた。投与された薬剤は、ガンシクロビル（デノシン®）経静脈投与が 20 眼（58.8%）、バルガンシクロビル（バリキサ®）経口投与が 4 例（11.8%）であった。31 眼（88.6%）ではガンシクロビル点眼投与が単独あるいは全身投与に併用して行われていた。すでに水疱性角膜症が進行していたおり患者が抗CMV治療を希望しなかった2例 2 眼を除き、全身投与、局所投与のいずれかまたは両方による抗 CMV 治療が行われた。

治療開始 1 ヶ月後には、抗 CMV 治療をおこなった症例 33 眼のうち 31 眼（94.0%）の症例で角膜後面沈着物および角膜浮腫の消失、軽減が認められ、治療効果が認められた。再発を認めた症例は 6 眼（18.2%）あった。ガンシクロビル点眼薬は市販されていないため、各大学病院薬剤部にて自家調整した 0.5%あるいは 1%点眼液を使用していたが、ガンシクロビル点眼薬による副作用を認めた症例はなく、安全な治療法であることが示された。

⑦ 最終観察時の所見

最終観察時までに水疱性角膜症に至った症例が 9 眼あり、そのうち 7 眼では角膜移植が施行されていた。確定診断後に角膜移植を行った症例では、角膜移植後にもガンシクロビル点眼治療を継続することにより、角膜内皮炎の再発を認めず角膜移植後の治療経過は良好であった。

2）基礎的研究：霊長類角膜内皮細胞をシャーレ上で初代培養および継代培養を行う方法を確立した。今後、培養角膜内皮細胞を用いた研究を行うことにより、CMV 角膜内皮炎の病態解明、新規治療法の開発につながる研究を開始する予定である。

D. 考察

CMV 角膜内皮炎は免疫機能正常の中高年者に発症するサイトメガロウイルス感染

症であり、臨床的にはコインリージョンとよばれる特徴的な角膜後面沈着物を伴う角膜内皮炎を生じることが特徴である。虹彩毛様体炎や続発緑内障を合併することが多く、CMV 虹彩毛様体炎と診断されている症例のなかに、CMV 角膜内皮炎症例が含まれる可能性がある。診断はコインリージョンを伴う角膜内皮炎所見と、前房水 PCR による CMV DNA の証明（および HSV あるいは VZV DNA が検出されないこと）を持って行われる。ガンシクロビルやバルガンシクロビル等の抗 CMV 薬が有効であるが、角膜内皮障害が進行した症例では、炎症がコントロールされても不可逆性の角膜内皮機能不全によって重篤な視覚障害をきたすことから、早期診断、早期治療が重要な疾患である。

E. 結論

CMV 角膜内皮炎の臨床的特徴について明らかにし、診断基準を作成した。本疾患に対してはガンシクロビルやバルガンシクロビル等の抗 CMV 薬による治療が有用であることから、早期診断、早期治療を行うことによって、不可逆性の角膜内皮機能不全を予防し、患者の視機能維持が可能になると考えられる。

F．研究発表

論文発表

なし

学会発表

1. Koizumi N: Cytomegalovirus as an etiologic factor in corneal endotheliitis. The 25th Asia-Pacific Academy of Ophthalmology (APAO) Congress, Beijing, China, 2010.9.18
2. Koizumi N: Cytomegalovirus as an etiologic factor in idiopathic corneal endotheliitis. 2nd Asia Cornea Society Biennial Scientific Meeting, Kyoto, Japan, 2010.12.1
3. 小泉範子, 稲富勉, 外園千恵, 上田真由美, 横井則彦, 川崎諭, 遠藤千佳子, 山崎健太,木下茂: サイトメガロウイルス角膜内皮炎の臨床的特徴. 第 64 回臨床眼科学会, 神戸, 2010.11.11

著書・総説

1. 小泉範子： 角膜内皮炎.「目の感染症」(下村嘉一編). 163-167. 金芳堂, 京都, 2010.
2. 小泉範子：サイトメガロウイルス角膜内皮炎.「眼科医の手引第 10 集」 日本の眼科臨時増刊. 29-30. 社団法人日本眼科医会, 東京, 2010.

G. 知的所有権の取得状況

1. 特許取得：なし
2. 実用新案登録：なし
3. その他：なし

厚生労働科学研究費補助金（難治性疾患克服研究事業）
分担研究報告書

サイトメガロウイルス角膜内皮炎の臨床的特徴と手術後再発予防治療に関する研究

研究分担者　稲富　勉　京都府立医科大学眼科　助教

研究要旨　京都府立医科大学において2004年11月から2010年8月に臨床所見と前房水PCRによりサイトメガロウイルス（CMV）角膜内皮炎の確定例および疑い例と診断した症例をレトロスペクティブに検討し、臨床的特徴について検討した。また CMV 角膜内皮炎として治療された症例に対し、白内障、緑内障に対する内眼手術、あるいは角膜移植手術を施行した症例の術前術後治療と再発率を調べた。その結果、2004年11月から2010年8月の期間にCMV角膜内皮炎（確定例、疑い例）と診断された症例は22例23眼、患者の平均年齢は67.9歳、男性19例、女性3例であった。抗CMV治療により炎症が沈静化した後に、眼科手術を施行した症例は11例11眼（白内障手術3例3眼、緑内障手術2例2眼、硝子体切除術1例1眼、角膜移植術5例5眼）あった。全例で術後もガンシクロビルの局所投与が継続されており、CMV角膜内皮炎の再燃を認めた症例はなく、良好な術後経過が得られた。

研究協力者
丸山和一（京都府立医科大学医学部・助教）
福本暁子（京都府立医科大学大学院）

A.　研究目的

病態不明の難病である特発性角膜内皮炎、とくに近年その存在が明らかになったサイトメガロウイルス（CMV）角膜内皮炎の実態を解明するため、過去に当院にて診断、治療を行った CMV 角膜内皮炎症例について特徴的な臨床所見を調査した。特に本分担研究施設の症例に関しては、CMV角膜内皮炎症例に生じた他の眼合併症（白内障、続発緑内障、黄斑浮腫）に対する内眼手術、および角膜内皮機能不全に対する角膜移植術を施行した症例に関して、手術後の再発予防治療と術後経過について検討した。

B.　研究方法

京都府医大において平成16年4月から22年に4月にCMV角膜内皮炎と診断した22例23眼についてレトロスペクティブに

検討した。

（倫理面への配慮）

本研究は厚生労働省による臨床研究に関する倫理指針および疫学研究に関する倫理指針に従い、京都府立医科大学医学倫理審査委員会の承認を得て行った

D. 結果

平均年齢 67.9 歳（51～83 歳）、男性 19 例、女性 3 例。前房水 PCR で CMV 陽性の確定例が 17 例 18 眼、臨床経過から CMV 角膜内皮炎と考えた疑い例が 5 例 5 眼であった。共通する臨床所見として、眼圧上昇を伴う再発性虹彩毛様体炎、特徴的な角膜後面沈着物（コインリージョン）を伴う角膜浮腫を認めた。10 眼は角膜移植後眼であった。全例でガンシクロビル（GCV）点滴または 0.5%GCV 点眼による抗ウイルス治療を行い、15 眼では点滴と点眼を併用した。初診時に水疱性角膜症であった 2 眼を除き、21 眼では治療に反応して角膜浮腫や後面沈着物が軽減・消失した。1 眼で経過中に再発を認めた。

角膜内皮炎が鎮静化された後に眼科手術を施行した症例は 11 例 11 眼あり、内訳は白内障に対する水晶体摘出術および眼内レンズ挿入術が 3 例 3 眼、続発緑内障に対する線維柱帯切除術が 2 例 2 眼、黄斑浮腫に対する硝子体切除術 1 例 1 眼、角膜移植術 5 例 5 眼であった。術後の再発予防治療として、全例でガンシクロビルの局所投与が継続されており、2 例ではガンシクロビル全身投与を併用した。いずれの症例も、平均 18.3 か月（3～39 か月）の経過観察期間において CMV 角膜内皮炎の再燃を認めず、角膜は透明に保たれており、術後経過は良好であった。白内障手術、緑内障手術、硝子体切除術を施行した 6 症例に関して、術前後の角膜内皮細胞密度の平均値はそれぞれ 1194 cells/mm^2、1225cells/mm^2 と良好に維持されており、手術後に 3%以上の角膜内皮細胞密度減少を認めた症例はなかった。

D. 考察

CMV 角膜内皮炎の臨床的特徴として、眼圧上昇を伴う再発性虹彩毛様体炎、特徴的な角膜後面沈着物（コインリージョン）があり、班会議で持ち寄った全体症例と共通する特徴が明らかとなった。ガンシクロビル点眼による再発予防治療を継続することにより術後に CMV 角膜内皮炎の再発や角膜内皮密度低下を認めた症例はなく、眼合併症に対する手術治療の成績は良好であった。

E. 結論

CMV 角膜内皮炎の疫学や病態に関しては不明な点が多い。ガンシクロビル点眼治療をいつまで継続する必要があるかなどの治療方針についても、今後検討する必要がある。

F．研究発表（平成 22 年度）

論文発表　なし

学会発表

1. 小泉範子, 稲富勉, 外園千恵, 上田真由美, 横井則彦, 川崎諭, 遠藤千佳子, 山崎健太, 木下茂: サイトメガロウイルス角膜内皮炎の臨床的特徴. 第 64 回臨床眼科学会, 神戸, 2010.11.11

著書・総説　なし

G.　知的所有権の取得状況

1. 特許取得：なし
2. 実用新案登録：なし
3. その他：　なし

厚生労働科学研究費補助金（難治性疾患克服研究事業）
分担研究報告書

生体角膜共焦点顕微鏡を用いた サイトメガロウイルス角膜内皮炎の画像診断の試み

研究分担者　大橋裕一　愛媛大学眼科　教授

研究要旨　特発性角膜内皮炎は重篤な内皮機能不全を引き起こす原因不明の疾患とされてきた。近年、サイトメガロウイルス（CMV）による角膜内皮炎がその原因の一つとして注目されている。しかしながら、その病態は依然不明であり、診断、治療方法についての一定の見解は得られていない。

本研究では、CMV 角膜内皮炎診断における生体角膜共焦点顕微鏡検査の有用性検討することである。結論として CMV 角膜内皮炎症例では、生体角膜共焦点顕微鏡において“Owl's Eye”所見認め、補助診断として有用であることが示された。

研究協力者
白石敦（愛媛大学眼科・准教授）

A.　研究目的

本研究は、生体角膜共焦点顕微鏡を用いて、CMV 角膜内皮炎に特徴的な所見を明らかとして、本疾患の診断における生体角膜共焦点顕微鏡の有用性を検討する。

B.　研究方法

CMV 角膜内皮炎が疑われる患者に対し、細隙灯顕微鏡検査、前房水 PCR、血清抗体価検査を行うとともに、生体角膜共焦点顕微鏡にて角膜を観察する。検査結果および臨床経過から、CMV 角膜内皮炎に特徴的な所見を検討する。

（倫理面への配慮）

生体角膜共焦点顕微鏡は、非侵襲的検査であり、検査を行うことによる不利益は生じない。

C.　研究結果

CMV 角膜内皮炎と確定診断に至った症例は本研究期間中 3 症例認めた。3 症例の共通所見として、1．前房水 PCR にて CMV DNA 陽性。2．細隙灯顕微鏡検査にて角膜後面の coin lesion サインおよびそれに一致した上皮浮腫。3．生体角膜共焦点顕微鏡において巨大化した角膜内皮細胞が集簇し、細胞核には中心部の高輝度領域それを取り

巻く halo 様の低輝度領域を認めた。この所見は CMV 感染症の組織標本で認められる“Owl's Eye”所見と類似していた。

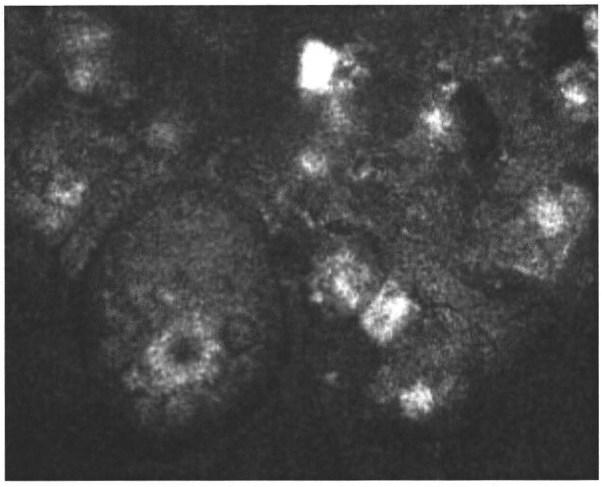

生体角膜共焦点顕微鏡による“Owl's Eye”所見

D. 考察

本研究期間内に CMV 角膜内皮炎と確定診断に至った症例は 3 症例であったが、他の報告でも CMV 角膜内皮炎に特徴的な所見であるとされている CMV DNA 陽性および coin lesion サインとともに生体角膜共焦点顕微鏡において“Owl's Eye”所見認めたことより、生体角膜共焦点顕微鏡における“Owl's Eye”は CMV 角膜内皮炎に特徴的な所見の一つと推測される。

E. 結論

サイトメガロウイルス角膜内皮炎の診断において生体角膜共焦点顕微鏡検査は補助診断の一つとなる可能性が示された。

F. 研究発表（平成 22 年度）

論文発表

1. Zheng X, Shiraishi A, Okuma S, Mizoue S, Goto T, Kawasaki S, Uno T, Miyoshi T, Ruggeri A, Ohashi Y: In vivo confocal microscopic evidence of keratopathy in patients with pseudoexfoliation syndrome. Invest Ophthalmol Vis Sci. 2011.in press.
2. Yamamoto Y, Uno T, Joko T, Shiraishi A, Ohashi Y: Effect of anterior chamber depth on shear stress exerted on corneal endothelial cells by altered aqueous flow after laser iridotomy. Invest Ophthalmol Vis Sci. 51(4): 1956-1964, 2010.

学会発表

1. Zheng X, et al: In vivo confocal microscopy study in patients with pseudoexfoliation syndrome. The 25th Asia-Pacific Association of Ophthalmology Meeting. Beijing, China, 2010.9.16
2. 鄭暁東, 大熊真一, 溝上志郎, 五藤智子, 三好知子, 川崎史郎, 白石敦, 大橋裕一: 生体共焦点顕微鏡 Rostock Cornea Module による偽落屑症候群の観察. 第 64 回臨床眼科学会, 神戸, 2010.11.12
3. Zheng et al: In vivo confocal microscopic evidence of keratopathy in patients with pseudoexfoliation syndrome. The 2nd Asia Cornea Society Biennial Scientific Meeting. Kyoto, 2010.12.2

著書・総説 なし

G. 知的所有権の取得状況

1. 特許取得：なし
2. 実用新案登録：なし
3. その他：なし

厚生労働科学研究費補助金（難治性疾患克服研究事業）
分担研究報告書

real-time PCR を用いた サイトメガロウイルス関連前眼部炎症に関する研究

研究分担者　井上幸次　鳥取大学視覚病態学　教授

研究要旨　鳥取大学眼科における原因不明の前眼部炎症症例 44 例 44 眼について、前房水 PCR で CMV DNA が検出された症例の頻度・臨床所見・治療をレトロスペクティブに検討した。CMV は 44 例中 18 例より検出された（40.9%）。CMV 検出例のうち、活動性の炎症があると考えられた 13 例について抗 CMV 薬を用いた治療を行った。Real-time PCR における CMV DNA コピー数は治療群で有意に高値であった。治療群は全例眼圧上昇の既往があり、角膜内皮細胞密度の減少を認めた。また、臨床経過が 5 年以上と長期に渡っていた。Coin lesion は 6 例に認めた。抗ウイルス薬の全身投与と点眼加療では全例炎症所見の改善を認めたが、眼圧下降効果と内皮細胞保護には不十分であった。点眼治療のみではいずれについても効果不十分だった。原因不明の前眼部炎症については real-time PCR による CMV の検索を行い、抗 CMV 薬の全身投与を行うことが病変の長期化と重症化を防ぐ上で重要である。

研究協力者
宮崎大（鳥取大学眼科・講師）
神鳥美智子（鳥取大学眼科・医員）

A.　研究目的

Real-time PCR にて CMV が検出された原因不明の前眼部疾患について、臨床所見と治療経過を明らかにすることを目的として検討を行った。

B.　研究方法

鳥取大学医学部付属病院眼科を受診した原因不明の虹彩炎、角膜内皮炎、角膜ぶどう膜炎 44 例 44 眼について検討した。全例前房水 100μl を採取し、既報に基づいて real-time PCR を行った。同時に単純ヘルペスウイルス（HSV）、水痘帯状疱疹ウイルス（VZV）の real-time PCR も施行した。コントロールとして炎症の既往のない白内障手術眼 20 例の前房水についても検討した。臨床所見についてはカルテを用いた。抗 CMV 治療に対する効果は、①前眼部炎症所