201024099A

厚生労働科学研究費補助金

難治性疾患克服研究事業

特発性周辺部角膜腫瘍の実態調査および診断基準の確立

平成22年度　総括・分担研究報告書

主任研究者　外園千恵

平成23（２０１１）年　3月

目　　次

Ⅰ．班員構成 ---------- 1

II. 総括研究報告
特発性周辺部角膜潰瘍の実態調査および診断基準の確立 ---------- 2

外園千恵

III. 分担研究報告

1．特発性周辺部角膜潰瘍の長期経過および病態解析 ---------- 6

外園千恵

2．レーザー共焦点顕微鏡を用いたMooren潰瘍の重症度評価 ---------- 9

坪田一男

3．特発性周辺部角膜潰瘍に対する外科的治療に関する研究 ---------- 13

大橋裕一

4．感染症を合併した特発性周辺部角膜潰瘍の検討 ---------- 16

井上幸次

5．特発性周辺部角膜潰瘍の最重症例に関する考察 ---------- 19

西田幸二

6．特発性周辺部角膜潰瘍の患者組織を用いた病態解析 ---------- 22

上田真由美

Ⅳ．研究成果の刊行に関する一覧表 ---------- 25

Ⅴ．研究成果の刊行物・別刷 ---------- 26

班　員　構　成

研究者名		所属等	職名
研究代表者	外園　千恵	京都府立医科大学大学院 視覚機能再生外科学	講　師
研究分担者	坪田　一男	慶応義塾大学医学部 眼科	教　授
	大橋　裕一	愛媛大学大学院感覚機能医学講座 視機能外科学分野	教　授
	井上　幸次	鳥取大学医学部 眼科	教　授
	西田　幸二	大阪大学大学院医学系研究科 脳神経感覚器外科学（眼科学）	教　授
	上田真由美	同志社大学 生命医科学部	講　師
研究協力者	羽藤　晋	慶応義塾大学医学部 眼科	G－COE　RA
	原　祐子	愛媛大学大学院感覚機能医学講座 視機能外科学分野	助　教
	宮崎　大	鳥取大学医学部 眼科	講　師
	唐下　千寿	鳥取大学医学部付属病院	医　員
	高　静花	大阪大学医学部付属病院	医　員
	相馬　剛至	大阪大学医学部付属病院	医　員

厚生労働科学研究費補助金（難治性疾患克服研究事業）
総括研究報告書

特発性周辺部角膜潰瘍の実態調査および診断基準の確立

研究代表者　外園千恵　京都府立医科大学眼科学　講師

研究要旨

特発性周辺部角膜潰瘍は、若年あるいは壮年者に突然に発症して特異な形態を示す難治な角膜潰瘍である。ステロイド、免疫抑制剤等を投与しても効果が不十分なままに進行し、しばしば角膜穿孔をきたす。予後は極めて不良であり、高率に失明に至る。本研究では、１）診断基準の作成および２）国内の実態調査を主な目的とし、３）多数例の長期経過の解析、４）レーザー共焦点顕微鏡を用いた評価、５）外科的治療の検討、６）感染合併症例の検討、７）最重症例の考察、８）患者組織を用いた病態解析を行った。研究班内の過去5年間（2006.1-2010.9）の初発例は23例31眼、年齢37-85歳（平均61歳）、片眼性15例、両眼性8例であり、31眼中15眼で手術治療が実施されていた。これらの症例を詳細に検討し、診断基準を作成した。この診断基準を角膜学会員に周知するとともに、第1次調査を実施した。京都府立医科大学で治療した29例46眼の長期経過について検討し、角膜穿孔例で視力予後が不良であった。レーザー共焦点顕微鏡により非侵襲的に炎症細胞を観察し、治療効果を判定することができた。外科的治療は保存的治療の無効な症例に有用である。合併症として感染を生じた際の診断は困難であるが、real time PCRが有用である。病変部結膜組織に浸潤する免疫細胞はhelper T細胞ならびにマクロファージが主体であり、特発性周辺部角膜潰瘍の病態に何らかの自己免疫性の反応が関与している可能性が示唆された。

A. 研究目的

特発性周辺部角膜潰瘍は、特に全身疾患を有さない若年あるいは壮年者の片眼もしくは両眼に突然に発症し、高度の充血、結膜浮腫に加えて、特異な角膜潰瘍を呈して急速に進行する難治な炎症性疾患である。ステロイド、免疫抑制剤による保存療法がある程度有用であるが、これらを行っても

進行を止められないことが多く、しばしば角膜穿孔をきたす。角膜穿孔をきたした場合には表層角膜移植が行われるが、術後の再発率が高い。このため予後は極めて不良であり、高率に失明に至る。

本疾患の問題点は、1）国内外ともに診断基準がない、2）海外も含めて根治可能な治療が確立していない、3）発症頻度が稀であり一般眼科医は経験に乏しい、の3点である。

本研究は、1）診断基準の作成および2）国内の実態調査を主な目的とし、3）多数例の長期経過の解析、4）レーザー共焦点顕微鏡を用いた評価、5）外科的治療の検討、6）感染合併症例の検討、7）最重症例の考察、8）患者組織を用いた病態解析を行った。

B. 研究方法

患者年齢、性別、発症背景、眼所見および角膜所見、全身検査データ、投薬、手術の有無、術式、経過、転帰、診断基準との合致度を記録する症例記入用紙（ＣＲＦ）を作成し、研究班の各施設において過去5年間に特発性周辺部角膜潰瘍と診断した症例の所見と経過を記入し、回収した。これらの症例の臨床所見および経過について、班会議にて討議、検討し、特発性周辺部角膜潰瘍の診断基準を作成した。この診断基準を日本角膜学会員に周知し、過去5年間の治療症例に関する第1次調査を実施した。

主任研究施設における多数例の長期経過について解析し、また手術時に得られる患者組織を用いた病態解析を実施した。レーザー共焦点顕微鏡を用いて、炎症の程度、治療の効果を判定した。外科的治療を行った症例、感染合併症例、最重症例の治療経過と予後を検討した。

（倫理面への配慮）

本研究は厚生労働省による臨床研究に関する倫理指針および疫学研究に関する倫理指針に従い、大学倫理審査委員会の承認を得て行った。また患者由来の試料はすべて、インフォームドコンセントを得たうえで採取し、本研究に用いた。

C. 研究結果

研究班内の過去5年間（2006.1-2010.9）の初発例は23例31眼、年齢37-85歳（平均61歳）、片眼性15例：両眼性8例、31眼中15眼で手術治療が実施されていた。これらの症例の所見および経過の詳細について討議し、急性期の本疾患診断に用いる診断基準を作成した（表）。角膜学会員を対象として第1次調査により228例が報告された。

京都府立医科大学で治療した29例46眼の長期経過では、穿孔を伴った11眼全例に周辺部表層角膜移植などの観血的治療が施行され、非穿孔例35眼のうち治療抵抗性の6眼(17%)に角膜上皮形成術などの観血的治療が行われた。その他はベタメタゾン点眼、シクロスポリン内服等により治癒した。非穿孔例は穿孔例に比べて視力予後が良好

であった。レーザー共焦点顕微鏡により非侵襲的に角膜の上皮基底膜細胞層における炎症細胞浸潤の平均細胞密度 inflammatory cell density; ICD) を算出することが可能であり、炎症細胞密度は初診時の角膜潰瘍の範囲と相関し、また、その後の治療に伴い潰瘍の改善とともに減少した。外科的治療は穿孔をきたした症例、潰瘍範囲の広い症例で行われる傾向があり、手術を施行した症例で全例寛解を得ることが可能であった。合併症として感染を生じた際に本疾患と似た炎症所見を生じたが、ヘルペス合併の診断に real time PCR が有用であった。病変部結膜組織に浸潤する免疫細胞は、helper T 細胞ならびにマクロファージが主体であった。

D. 考察

特発性周辺部角膜潰瘍の診断基準を作成し、研究班内の症例において妥当な診断基準と考えられた。しかし「膠原病に伴う周辺部角膜潰瘍」や「Terrien 角膜変性」との鑑別が困難な症例も存在することから、今後は類似疾患との相違についての検討を行い、鑑別法を明らかにする必要がある。長期経過において、非穿孔例の予後は比較的良好であることから、早期に診断して穿孔を生じるまでに軽快させることが重要と考えられた。保存的治療の効果が乏しい症例では、外科的治療により寛解を得ることが可能である。今後は感染合併例および最重症例の治療と予後、手術適応と術式についての検討を要する。レーザー共焦点顕微鏡、病変部結膜組織所見ともに高度の炎症細胞浸潤を見出しており、病態には自己免疫性の著しい炎症反応が関与すると考えられた。

E. 結論

特発性周辺部角膜潰瘍の診断基準を作成した。さらに第 2 次調査を行い、症例数、重症度、予後を明らかにする。患者涙液と組織、レーザー共焦点顕微鏡による検査は病態解明の手掛かりとなる。

F. 健康危険情報

なし

G. 研究発表（平成 22 年度）

論文発表

巻末研究成果一覧表参照

H. 知的所有権の取得状況

特許取得

なし

実用新案登録

なし

その他

なし

表　　特発性周辺部角膜潰瘍　診断基準

概念　角膜周辺に生ずる進行性角膜潰瘍で膠原病を伴わないもの

主要所見（必須）

1. 急性に発症
2. 輪部に沿って生ずる円弧状潰瘍
   ① 細胞浸潤を伴う
   ② 潰瘍は急峻な掘れ込みを伴う
   ③ 透明帯を伴わない
3. 輪部に並行して潰瘍が進展
4. 毛様充血を伴う

除外

1. 膠原病
2. 兎眼、眼球突出、感染症等に起因する角膜潰瘍
3. カタル性角膜潰瘍（角膜浸潤）

厚生労働科学研究費補助金（難治性疾患克服研究事業）
分担研究報告書

特発性周辺部角膜潰瘍の長期経過および病態解析

研究代表者　外園千恵　京都府立医科大学眼科学　講師

研究要旨

京都府立医科大学における多数例の長期経過について検討した。また、患者涙液および組織を用いて病態に関する検討を行った。京都府立医科大学で治療した29例46眼の発症年齢は36-85歳（平均56.9歳）、11眼に角膜穿孔を認めた。非穿孔35眼のうち6眼が治療抵抗性であり角膜上皮形成術等の手術治療により治癒した。角膜穿孔例は非穿孔例に比べて視力予後が不良であった。急性期の患者涙液中では、検討した19種のサイトカインのうちIL-6、IL-8、MCP-1が著しく高濃度であり、本疾患の病態に関与する可能性が高いと考えられた。

A. 研究目的

特発性周辺部角膜潰瘍は、特に全身疾患を有さない若年あるいは壮年者の片眼もしくは両眼に突然に発症し、高度の充血、結膜浮腫に加えて、特異な角膜潰瘍を呈して急速に進行する難治な炎症性疾患である。ステロイド、免疫抑制剤による保存療法がある程度有用であるが、これらを行っても進行を止められないことが多く、しばしば角膜穿孔をきたす。角膜穿孔をきたした場合には表層角膜移植が行われるが、術後の再発率が高い。このため予後は極めて不良であり、高率に失明に至る。

本研究では、長期に経過観察できた症例の眼所見、床経過についてレトロスペクティブな検討を行い、予後に影響する因子を検討した。また病態把握に有用な客観的指標を明らかにするため、同意を得た患者の涙液を用いて網羅的に炎症性サイトカインの濃度を検討した。

B. 研究方法

1）2009年1月から2010年8月に京都府立医科大学眼科に通院歴のある特発性周辺部角膜潰瘍患者を対象として、患者年齢、性別、発症年、全身検査データ、罹患眼、潰瘍形成の範囲、穿孔の有無、治療内容、経過と予後を調査した。

2）2008年2月から2010年4月までに京都府立医科大学眼科で加療した特発性周辺部角膜潰瘍4例5眼（54-84歳）である。2眼は発症時、2眼は紹介受診時、1眼は再発時に涙液を採取した。健常対照5眼からも涙液を採取し、これら涙液中の19種サイトカインをCytometric Bead Array法を用いて測定した。

（倫理面への配慮）

本研究は厚生労働省による臨床研究に関する倫理指針および疫学研究に関する倫理指針に従い、大学倫理審査委員会の承認を得て行った。また患者由来の試料はすべて、インフォームドコンセントを得たうえで採取し、本研究に用いた。

C. 研究結果

1）対象となった患者は29例46眼であり、発症年齢36-85歳（平均56.9歳）、初診から現在までの経過観察期間は1か月～15年（平均6.4年）であった。潰瘍形成1象限以内が11眼(24%)、2象限以内17眼(37%)、3象限以内12眼(26%)、全周に及んでいたものが6眼(13%)であり、角膜穿孔を11眼に認めた。 治療は、穿孔を伴った11眼全例に周辺部表層角膜移植などの観血的治療が施行され、非穿孔例35眼のうち治療抵抗性の6眼(17%)に角膜上皮形成術などの観血的治療が行われた。その他はベタメタゾン点眼、シクロスポリン内服等により治癒した。非穿孔例は穿孔例に比べて視力予後が良好であった（下図）。

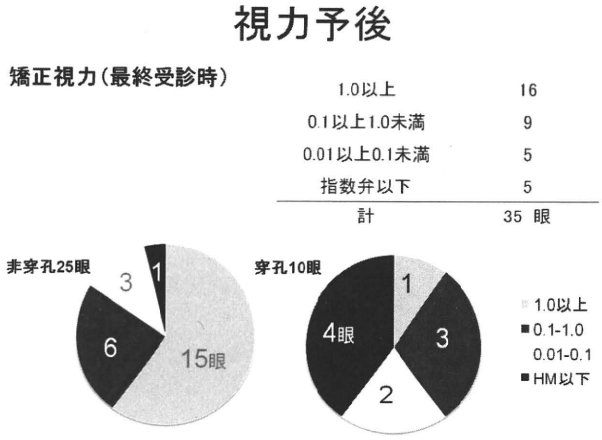

4）**基礎的研究**

①涙液中サイトカインの網羅的解析： Interleukin（IL）-8が患者涙液中で著しく高値（0.7-43.6、平均9.3ng/ml）であり、コントロール（平均 0.8ng/ml）と比較して 11.6倍の発現を認めた。次いで Monocyte Chemotactic Protein（MCP）-1が高値（1.0-10.9、平均 3.6ng/ml）であり、コントロールは全検体で検出限界以下であった。このうちIL-8 発現が重症度に相関する傾向を認めた。その他のサイトカインは軽度の変動（0.5-1.3倍）（IL-6、IP-10、FGF、granzyme B）、あるいは検出限界以下（IL-1a、IL-1b、IL-4、IL-5、IL-10、IL-13、IFNa、IFNg、MIP-1a、TNFa、FasL、Eotaxin、RANTES）であった。

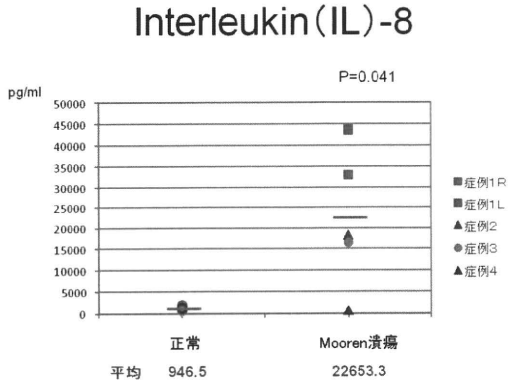

D. 考察

特発性周辺部角膜潰瘍は中高年を中心に発症し、約半数が両眼性であった。約 4 分の 1 の例で穿孔を生じた。保存的治療としてベタメタゾン点眼、シクロスポリン内服が奏功したが、治療抵抗例では角膜上皮形成術などの外科的治療が有効であった。

検討した 19 種のサイトカインのなかで、IL-6、IL-8、MCP-1 が特発性周辺部角膜潰瘍の病態に関与する可能性が高い。これらのサイトカイン濃度が、重症度、治療や予後の指標になる可能性がある。

E. 結論

特発性周辺部角膜潰瘍の穿孔例は視力予後が不良である。穿孔をきたす前に保存的あるいは観血的治療による治癒を得ることが重要である。患者涙液は病態解明の手掛かりとなる。

F. 健康危険情報

なし

G. 研究発表（平成 22 年度）

1. 論文発表

1. Koizumi N, Sotozono C, Inatomi T, Yokoi N, Nishida K, Ohashi Y, Kinoshita S. Long-term prevention of recurrence in severe Mooren's ulcer treated with keratoepithelioplasty. in submission.

2. 学会発表

1. 中村　周、外園千恵、稲富　勉、小泉範子、横井則彦、木下　茂. Mooren 潰瘍の発症及び臨床経過に関する検討. 第 80 回京都府立医科大学同窓眼科集談会、京都、2010.9.12.
2. 外園千恵、上田真由美、稲富勉、木下茂. 特発性周辺部角膜潰瘍における涙液中サイトカインの網羅的定量. 第 64 回日本臨床眼科学会、神戸、2010.11.12.

H. 知的所有権の取得状況

特許取得

なし

実用新案登録

なし

その他

なし

厚生労働科学研究費補助金(難治性疾患克服研究事業)
分担研究報告書

レーザー共焦点顕微鏡を用いたMooren潰瘍の重症度評価

研究分担者　坪田　一男　　慶應義塾大学医学部眼科学教室　教授

研究要旨　Mooren潰瘍はその重症度に応じてステロイド薬の点眼、免疫抑制薬の内服、結膜切除などの治療が選択されるが、その重症度の判定は主に細隙灯顕微鏡検査所見でなされ、定量的な評価方法はなされていない。本研究分担者は、レーザー生体共焦点顕微鏡（RCM/HRT II）を用いた、Mooren潰瘍の重症度の定量的評価を試みた。慶応義塾大学病院眼科を受診しMooren潰瘍と診断された症例7例22眼に対し、レーザー生体共焦点顕微鏡(RCM/HRT II)による顕微鏡所見を観察するとともに、角膜の上皮基底膜細胞層において炎症細胞浸潤の平均細胞密度（inflammatory cell density; ICD）を算出した。炎症細胞密度は、初診時の角膜潰瘍の範囲と相関し、また、その後の治療に伴い潰瘍の改善とともに減少した。初診時には炎症性の変化と思われる結膜下のcyst形成も認められた。RCM/HRT IIによる炎症細胞密度評価はMooren潰瘍の重症度を評価する指標となりうることが示唆された。

研究協力者　羽藤　晋
（慶応義塾大学医学部眼科　G－COE　RA）

A.　研究目的

Mooren潰瘍の治療は、一般的には治療初期にステロイド薬の点眼を積極的に投与し、治療開始後はその重症度に応じてステロイド薬の内服、免疫抑制薬の内服、結膜切除などの治療が選択される。満足な治療効果が得られない場合は、表層角膜移植や角膜輪部上皮形成術などが行われることもある。しかしその治療方針を決める重症度の判定は主に細隙灯顕微鏡検査所見でなされ、定量的な評価方法はなされていない。レーザー生体共焦点顕微鏡（RCM/HRT II）は細菌性・真菌性角膜潰瘍、マイボーム腺機能不全、アカントアメーバ角膜炎、シェーグレン症候群といった前眼部疾患の診断に応用される新しい検査方法であり、組織の観察だけでなく炎症細胞密度の測定も可能であ

る。今回我々は、RCM/HRT II を用いたMooren潰瘍の顕微鏡所見を観察するとともに、重症度の定量的評価を試みたので報告する。

B. 研究方法

対象は慶応義塾大学病院眼科を受診しMooren潰瘍と診断された症例15例22眼(男性7例、女性8例、平均年齢59.9 ±19.4歳)である。そのうち10眼は潰瘍の増悪期にあり(以下急性期)、12眼はここ1年潰瘍の再発なく経過観察中である(以下寛快期)。検査には、RCM/HRT II を用い、潰瘍周辺の角結膜を観察するとともに、角膜の上皮基底膜細胞層において、白血球と考えられる炎症細胞の浸潤が最も強くみられた4か所の平均細胞密度を付属のソフトウェアを用いて算出し、炎症細胞密度(ICD(cells/mm^2))とした。これと、初診時の潰瘍の範囲との相関、治療経過におけるICDの変化について検討した。

(倫理面への配慮)

本研究はヘルシンキ宣言(2000年改訂)の趣旨を尊重し、医の倫理に十分に配慮して行った。また、厚生労働省による臨床研究に関する倫理指針(2003年)および疫学研究に関する倫理指針(2007年)にもとづいて行った。また、個人を識別できる直接的、間接的な情報については、学会発表、論文を含め一切公表しない。個人情報管理者は研究分担者以外の大学専任教員を任命した。

C. 研究結果

図1に代表的なMooren潰瘍の症例と、そのレーザー生体共焦点顕微鏡による観察像を示す。角膜輪部に沿って約120°の範囲におよぶ周辺部角膜潰瘍を認めた(図1A)。レーザー生体共焦点顕微鏡所見では著名な炎症細胞の浸潤をみとめ、ICDは1,834 cells / mm^2であった(図1B)。また、結膜下には炎症性の変化と思われるcyst形成もみとめられ(図1C、D、黄色矢印)、中には高輝度の液体をふくむcystも散見された(図1D、赤色矢印)。この症例は治療経過中角膜穿孔をきたし角膜上皮形成術+輪部結膜切除術を行ったが、切除した結膜組織所見でも著名な炎症細胞の浸潤(図1E、黄色矢印)と、結膜下にcystを認めた(図1E、赤色矢印)。これらのcystは活動期のMooren潰瘍の全症例で認められる一方で、慢性期の症例ではcystは検出されず、また治療にともないcystは検出されなくなった。

図2に初診時のMooren潰瘍の範囲(0−360°)とICDとの関係を示す。潰瘍の範囲とICDとは強い相関を示すことが示された(R^2=0.8995)。

図3に治療経過とICDの変化の関係を示す。治療により角膜潰瘍が改善するとともに、ICDが減少していくことが示された。治療後4週間でICDは有意に減少し、治療後8週間で寛快期とほぼ同程度のICDに落ち着くことが示された。

図1

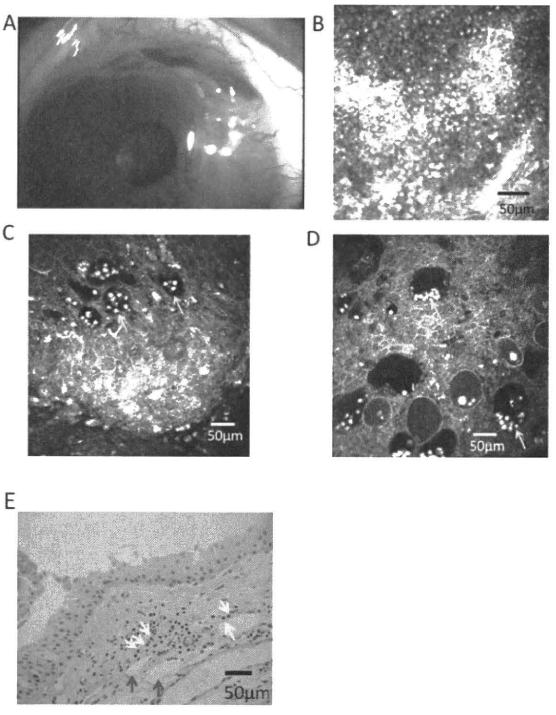

図2

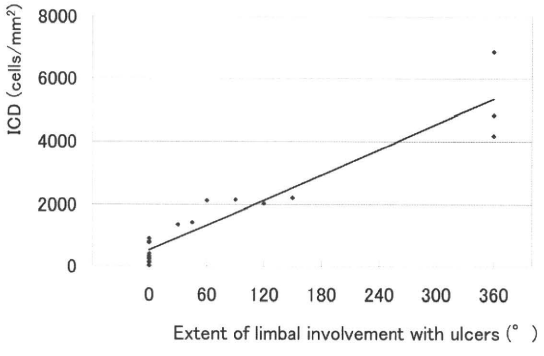

図3

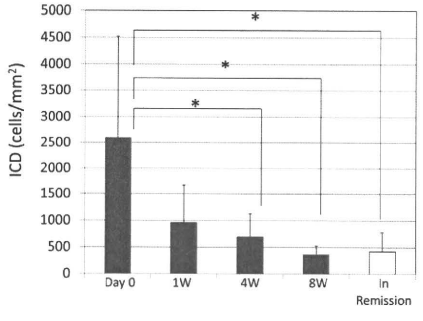

D. 考察

本研究初年度の成果として、RCM/HRT II による角結膜の観察と炎症細胞密度評価は Mooren 潰瘍の重症度を評価する指標となりうることが示唆された。図 1C, D で提示した結膜下の cyst は、活動期の Mooren 潰瘍のみに認められることから、cyst の存在はとくに炎症の強い時期であることを示唆するものと考えられる。これらの cyst がどのような病態機序で生じるかは不明だが、おそらく結膜下組織の壊死によるものか、前房水の漏出によるものと考えられる。

初診時の潰瘍の範囲と ICD は強い相関を示し、また治療経過に伴って ICD は減少していくことから、ICD の減少率を治療効果の判定に用いることができると考えられた。

Mooren 潰瘍の炎症細胞浸潤の程度が寛快期と同等にまで至るには約４－８週間を要することが示唆された。Mooren 潰瘍の治療はいろいろな方法が提唱されているが、いまだに明確な診断基準や重症度判定法がなく、そのため治療も明確なプロトコールが確立されていない。レーザー生体共焦点顕微鏡検査による潰瘍の重症度判定や、治療効果判定を、現行の治療と組み合わせて評価することができれば、治療法を整理し明確なプロトコールを確立するのに重要な役割を担うことができると考えられた。

E. 結論

レーザー生体共焦点顕微鏡を用いた Mooren 潰瘍の顕微鏡所見の観察と、ICD による炎

症の重症度判定を試みた。著明な炎症細胞浸潤や結膜下組織の cyst 形成は活動期の炎症を示唆する所見と考えられた。ICD は炎症の重症度や治療効果の判定に有用であると考えられた。

F. 健康危険情報

なし

G. 研究発表（平成 22 年度）

1. 論文発表

1. 鈴木亜鶴、松本幸裕、内野裕一、川北哲也、榛村重人、坪田一男：重症周辺部角膜潰瘍の予後不良因子. 日眼会誌 115:116-121, 2011.
2. Shin Hatou, Murat Dogru, Enrique Adan Sato, Ibrahim Osama, Tais Wakamatsu, Yukihiro Matsumoto, Tetsuya Kawakita, Shigeto Shimmura, Kazuno Negishi, Kazuo Tsubota. The application of in vivo confocal scanning laser microscopy in the diagnosis and evaluation of treatment responses in Mooren's ulcer. Invest Ophthalmol Vis Sci. in revision.

2. 学会発表

1. Shin Hatou, Murat Dogru, Enrique Adan Sato, Ibrahim Osama, Tais Wakamatsu, Yukihiro Matsumoto, Tetsuya Kawakita, Shigeto Shimmura, Kazuno Negishi, Kazuo Tsubota. The Application of In Vivo Confocal Scanning Laser Microscopy in the Diagnosis and Evaluation of Treatment Responses in Mooren's Ulcer. XIX Biennial Meeting of the International Society for Eye Research. Montreal, Canada. 2010.7.22..

3. 著書・総説

なし

H. 知的所有権の取得状況

特許取得：

なし

実用新案登録：

なし

その他：

なし

厚生労働科学研究費補助金（難治性疾患克服研究事業）
分担研究報告書

特発性周辺部角膜潰瘍に対する外科的治療に関する研究

研究分担者　大橋　裕一　　愛媛大学　視機能外科学　教授

研究要旨

過去5年間に研究班の施設で加療を行った特発性周辺部角膜潰瘍の症例の中で、外科的治療を必要とした症例の特徴について検討した。穿孔をきたした症例、潰瘍範囲の広い症例で外科的治療を行っている傾向を認めた。年齢、性別、片眼性か両眼性か、また外科的治療前に行った内科的治療内容による違いは認められなかった。手術を施行した症例では、全例寛解を得ることが可能であった。ただし、今回調査を行った研究班の施設は、特発性周辺部角膜潰瘍の加療経験が多い施設に限定されているため、今後予定している全国調査では異なった傾向を示す可能性が考えられる。また、症例数を増やして検討することにより、特発性周辺部角膜潰瘍に対する治療ガイドライン等の作成につながると思われる。

研究協力者
原　祐子（愛媛大学大学院感覚機能医学講座視機能外科学分野　助教）

A.　研究目的

特発性周辺部角膜潰瘍は、難治性炎症性疾患である。ステロイド薬や免疫抑制薬による保存治療がある程度の病状では有効であるが、内科的治療に抵抗する症例もあり、これらの例では角膜穿孔をも引き起こす。内科的治療に反応しない場合は、結膜切除術や表層角膜移植術などの外科的治療が行われる。本研究では、研究班の施設を対象として予備的に調査したデータをもとに、外科的治療を施行した症例のバックグラウンドを検討するとともに、外科的治療の有効性について検討を行った。

B.　研究方法

予備的な実態調査として施行した、5施設で過去5年間に特発性周辺部角膜潰瘍と診断された症例のうち、手術治療を施行した症例に関して検討を行った。検討項目は患者年齢、性別　潰瘍形成の範囲、穿孔の

有無、手術治療までの治療内容である。また、手術施行後の経過についても併せて検討した。

（倫理面への配慮）

本研究は厚生労働省による臨床研究に関する倫理指針および疫学研究に関する倫理指針に従い、大学倫理審査委員会の承認を得て行った。

C. 研究結果

予備的調査の対象となったのは、23 例 31 眼で平均年齢 61 歳、男性 15 例　女性 8 例である。そのうち外科的治療を行ったのは 13 例 14 眼、平均年齢は 58 歳、性別の内訳は男性 8 例、女性 5 例であり、外科的治療施行群と非施行群で差はなかった。手術施行群では両眼発症が 4 例/13 例、非施行群にも両眼発症は 4 例あり、発症のパターンによって重症度が異なる傾向は認められなかった。また、穿孔を伴っていた症例 5 眼はすべて外科的治療を施行しており、保存的治療のみで改善している症例は認められなかった。治療開始時の潰瘍の範囲を、外科的治療施行群、非施行群で比較したところ、施行群では平均 2.2 象限、非施行群では 1.43 象限であり、潰瘍病変が広範囲にわたっている症例で外科的治療に移行しやすい傾向が認められた。

すべての症例で、ステロイド薬点眼が使用されており、病状に応じてステロイド薬内服、免疫抑制薬点眼、内服などでコントロールされているが、外科的治療施行群と非施行群の間で、異なった傾向は認められなかった。また、初期治療を開始した後、治療に反応せず悪化、あるいは病状の改善が認められない症例は、速やかに手術に移行していた。術式の選択は、単純な結膜切除を施行した症例は 1 例のみであり、他 13 眼は、表層角膜移植術、あるいは角膜輪部移植術などの角膜移植を併用する術式が選択されていた。手術施行により最終的にすべての症例を寛解させることが可能であった。

D. 考察

今回の予備的実態調査 31 眼中、結果的に約半数の症例が外科的治療を施行していた。外科的治療を施行した症例で、年齢、性別、術前治療や両眼発症などの特徴的な傾向は認められなかったが、潰瘍範囲が広い症例で外科的治療に移行しやすい傾向が認められた。また、角膜穿孔をきたした症例では全例外科的治療を施行している。手術方法としては、ほぼ全例で表層角膜移植術、あるいは角膜輪部手術が施行されており、最終的にすべての症例で寛解を得ることができた。ただし、今回の予備的実態調査は、国内でも特発性周辺部角膜潰瘍に対する治療経験の多い施設に限定されて行われているため、対象を増やして調査を行った場合、その治療選択、治療経過、予後が若干異なる可能性も考えられ、全国調査の必要性が認識された。また、さらに症例数を増やして検討することにより、手術適応を決定す

る基準を作成できる可能性があると考えられる。

E. 結論

特発性周辺部角膜潰瘍の手術施行症例について検討を行い、手術施行症例のバックグラウンド、術式、術後経過について検討を行った。今後全国調査を行うことによって、周辺部角膜潰瘍に対する治療ガイドラインなどの作成につながっていく可能性がある。

F. 健康危険情報

なし

G. 研究発表（平成 22 年度）

1. 論文発表

なし

2. 学会発表

なし

3. 著書・総説

1. 原　祐子、大橋裕一：拒絶反応．角膜パーツ移植　95-109，2010.

H. 知的所有権の取得状況

特許取得：

なし

実用新案登録：

なし

その他：

なし

厚生労働科学研究費補助金（難治性疾患克服研究事業）
分担研究報告書

感染症を合併した特発性周辺部角膜潰瘍の検討

研究分担者　井上　幸次　　鳥取大学視覚病態学　教授

研究要旨　特発性周辺部角膜潰瘍は原因不明の疾患であるが、ステロイド薬や免疫抑制薬が大量・長期に投与され、しかも上皮が欠損した状態であることから、感染症を併発してくる可能性が考えられる。しかし、この点についてはあまり注目がされておらず、その点について調査した研究もない。そこで、当科における症例を詳細に検討したところ、単純ヘルペスウイルス、細菌の感染を合併していると考えられる症例が存在した。それらの症例では、強い前房反応、潰瘍が中央に向かう部位の存在、角膜知覚低下など、典型的な特発性周辺部角膜潰瘍からはずれる所見が認められた。特発性周辺部角膜潰瘍で非典型的な所見を認めた場合は積極的に感染の合併を疑い検査を行うべきである。その際、ヘルペスに関しては,PCR,特に定量可能な real-time PCR が有用である。

研究協力者
宮崎　大（鳥取大学医学部眼科　講師）
唐下　千寿（鳥取大学医学部付属病院　医員）

A.　研究目的

特発性周辺部角膜潰瘍は原因不明の疾患であるが、ステロイド薬や免疫抑制薬が大量・長期に投与され、しかも上皮が欠損した状態であることから、感染症を併発してくる可能性が考えられる。しかし、この点についてはあまり注目がされておらず、その点について調査した研究もない。そこで、今回、過去の症例から、特発性周辺部角膜潰瘍に感染が合併した可能性のある症例を抽出し、その特徴について検討した。

B.　研究方法

過去４年間に鳥取大学医学部附属病院眼科を受診した患者の中で特発性周辺部角膜潰瘍に類似した所見を示す患者のカルテを調査し、その原因について検索した。うち３例はリウマチ関連の周辺部角膜潰瘍、１例は特発性周辺部角膜潰瘍とは異なる病型

の角膜潰瘍であった。残りの６例が特発性周辺部角膜潰瘍と考えられたが、そのうち２例に感染の関与が疑われた。

（倫理面への配慮）

レトロスペクティブな調査として行うために、この研究による患者に対する不利益は生じない。また、患者の個人情報については連結匿名化し、外部に情報が伝わらないよう、厳重に保護される。

C. 研究結果

２例のうちの１例は 86 歳の男性であり、左眼の視力低下にて受診。左眼の耳側に Mooren 潰瘍と思われる輪部に沿った急峻な掘れ込みの潰瘍を認めた。ところが、前房細胞や多数の KP, 角膜全体の浮腫など Mooren 潰瘍と合致しない所見を認めること、樹枝状角膜潰瘍の既往があること、角膜知覚が低下していることから、単純ヘルペス角膜炎の合併が疑われたため、角膜擦過物と涙液の real-time PCR を行ったところ、単純ヘルペスウイルス（HSV）の DNA が検出された。ステロイド点眼とともにバラシクロビル内服、アシクロビル眼軟膏を併用することによって軽快した。後日、初診時の潰瘍の写真をよく検討してみると、輪部に沿って進展している潰瘍の両端に中央へ向かう部分があったことが明かとなった。もう１例は右眼の眼痛で近医を受診し、Mooren 潰瘍の診断でステロイド点眼を中心とした治療を受けるも軽快しないため紹介された。右眼の鼻側に Mooren 潰瘍と思われる輪部に沿った急峻な掘れ込みの潰瘍を認め、その近傍の強膜の壊死も伴っていたが、潰瘍の幅が広く、また前房蓄膿を認めた。そのため、細菌感染の合併を疑い、セフメノキシム点眼を追加したところ軽快した。培養検査の結果は陰性であったが、Mooren 潰瘍では説明しにくい強い炎症の存在やセフメノキシム点眼が奏効したことから Mooren 潰瘍に二次的に細菌感染を合併した可能性が考えられる。

D. 考察

眼表面には常在菌としてコリネバクテリウム・表皮ブドウ球菌・アクネ菌などの病原性の低い菌が常在菌として存在しており、また黄色ブドウ球菌のような病原菌もこれらより頻度は低いが常在菌として認められることがある。しかし、これらの菌は状況がそろえば病原性を発揮して感染症を起こしてくることがある。最近コリネバクテリウムが結膜炎や角膜炎の起炎菌となることを我々は報告している。また、HSV は健康成人の三叉神経節に潜伏しており、spontaneous shedding を起こして、時々眼表面に出現する。したがって、特発性周辺部角膜潰瘍のように上皮が欠損し、治療のために免疫抑制を強くかけている状態ではいつ感染を起こしても不思議ではない。特発性周辺部角膜潰瘍の特徴からはずれる所見を認めた場合は、細菌培養や PCR などを行って感染の検索をおこなうことが重要である。

E. 結論

特発性周辺部角膜潰瘍では、上皮が欠損し、ステロイド薬や免疫抑制薬が大量・長期に投与されているため、感染症を併発してくる可能性が考えられる。非定型的な所見を認めた場合はすみやかに細菌培養やPCR を行って、感染の合併の有無を確かめることが重要である。

F. 健康危険情報

なし

G. 研究発表（平成 22 年度）

1. 論文発表

1. Terasaka Y, Miyazaki D, Yakura K, Haruki T, Inoue Y: Induction of IL-6 in transcriptional networks in corneal epithelial cells after herpes simplex virus type 1 infection. Invest Ophthalmol Vis Sci 51:2441-2449,2010.
2. 大谷史江、宮崎大、池田欣史、矢倉慶子、井上幸次、八木田健司、大山奈美：細菌性角膜炎からアカントアメーバ角膜炎に移行したと考えられる１例．あたらしい眼科 27:805-808, 2010

2. 学会発表

1. Inoue Y, Shimomura Y, Fukuda M, HSV kit study group: Multicenter study of the herpes simplex virus immuno-chromatography kit for the diagnosis of herpetic epithelial keratitis. World Ophthalmology Congress 2010. Berlin, Germany, 2010.6.5-6.9
2. 武田佐智子、宮崎大、寺坂祐樹、矢倉慶子、井上幸次、海老原信行、山上聡：ヒト角膜内皮細胞の単純ヘルペスウイルス感染応答機構における TLR-９の役割. 第 25 回ヘルペスウイルス研究会，浜松 2010. 5. 27-5. 29

3. 著書・総説

1. 井上幸次： 特集　眼感染症と臨床検査「１．微生物検査が必要不可欠な眼感染症　３）ウイルス」 MEDICAL TECHNOLOGY38:550-555, 2010.
2. 井上幸次： 特集　眼のかすみ　眼のかすみを起こす疾患（１）角膜疾患　あたらしい眼科 27:151-157, 2010

H. 知的所有権の取得状況

特許取得：

実用新案登録：

その他：