

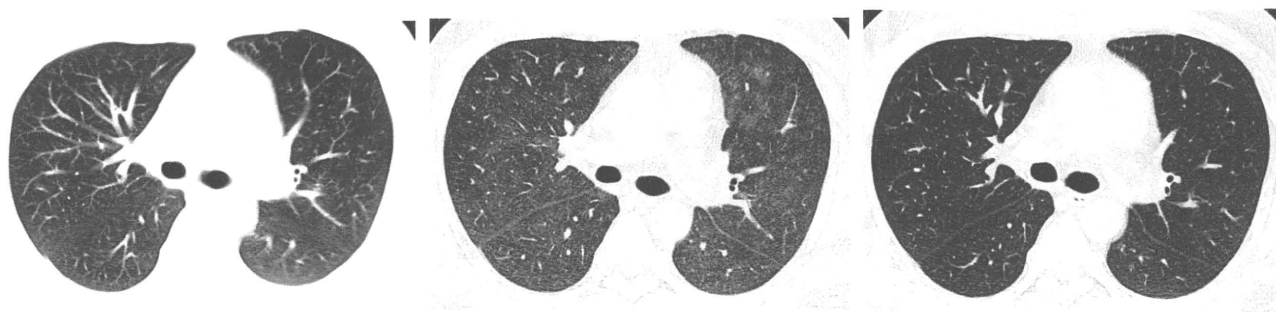男性

疑われる原因薬剤： cyclosporin, vincristine, doxorubicin

増悪前CT画像

増悪時CT画像

増悪後CT画像



2009/09/29

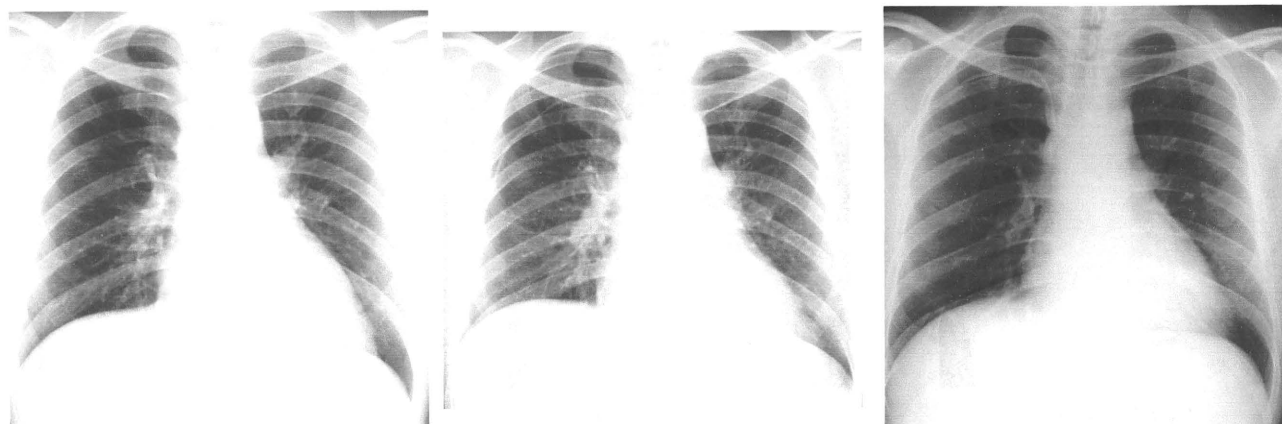
2009/10/27

2009/11/02

増悪前XP

増悪時XP

増悪後XP



2009/09/18

2009/10/27

2009/11/05

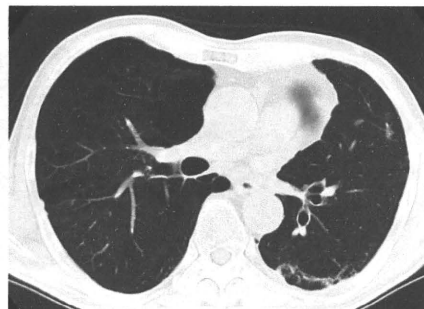
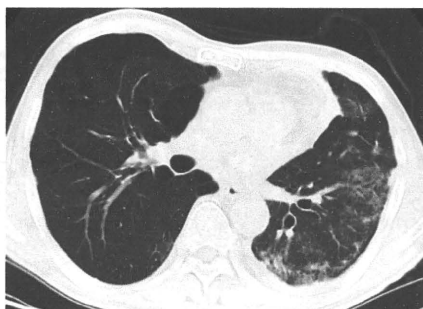
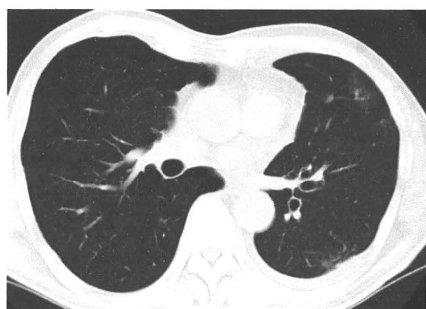
男性

疑われる原因薬剤： docetaxel

増悪前CT画像

増悪時CT画像

増悪後CT画像



2009/09/28

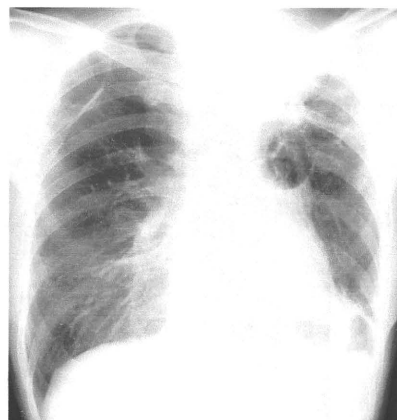
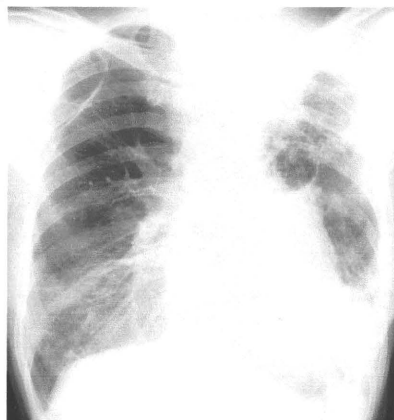
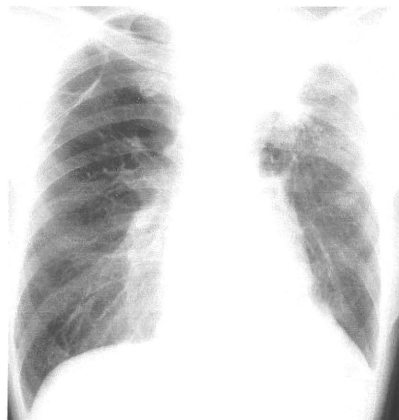
2009/11/11

2010/01/13

増悪前XP

増悪時XP

増悪後XP



2009/09/28

2009/11/10

2010/01/04

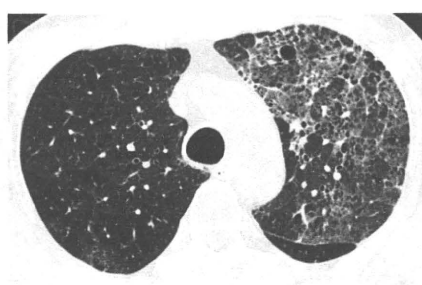
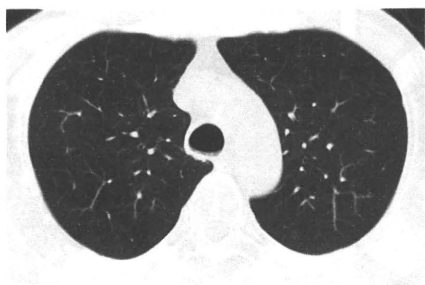
男性

疑われる原因薬剤： SBT/ABPC

増悪前CT画像

増悪時CT画像

増悪後CT画像



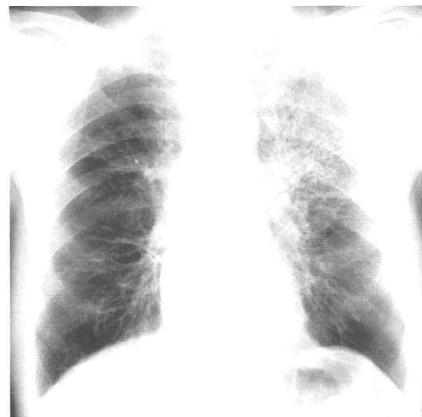
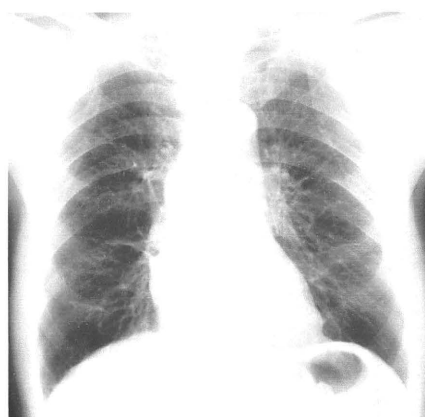
2008/02/08

2008/04/01

増悪前XP

増悪時XP

増悪後XP



2008/02/08

2008/04/02

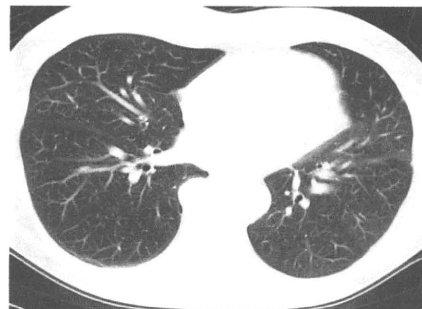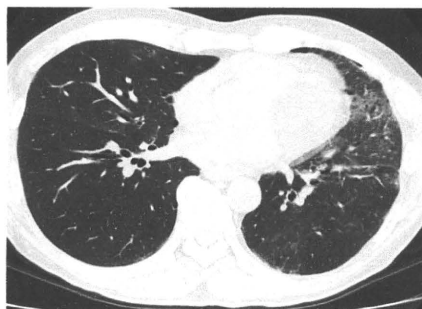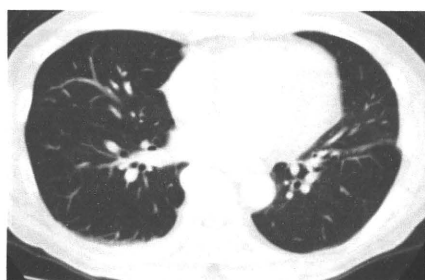男性

疑われる原因薬剤： gefitinib

増悪前CT画像

増悪時CT画像

増悪後CT画像



2009/09/25

2009/10/30

2010/01/13

増悪前XP

増悪時XP

増悪後XP

2009/09/25

2009/10/31

2010/01/20

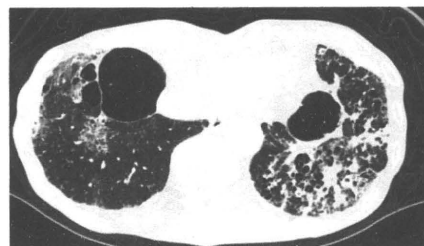
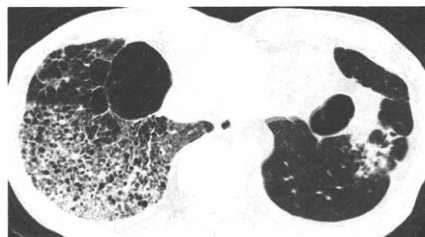
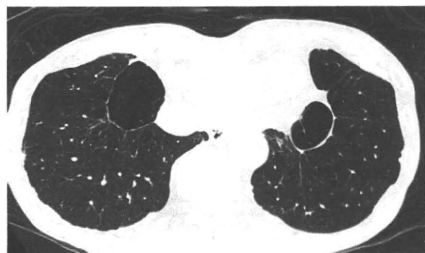男性

疑われる原因薬剤： paclitaxel

増悪前CT画像

増悪時CT画像

増悪後CT画像



2009/11/20

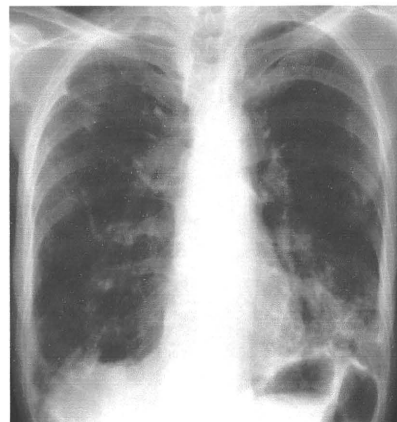
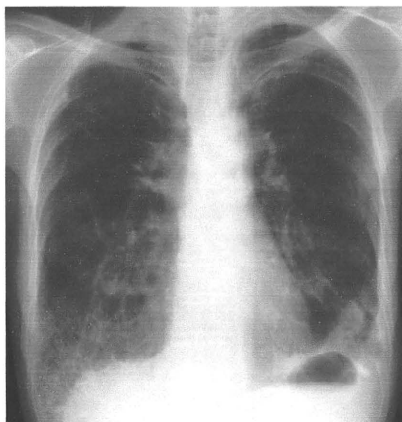
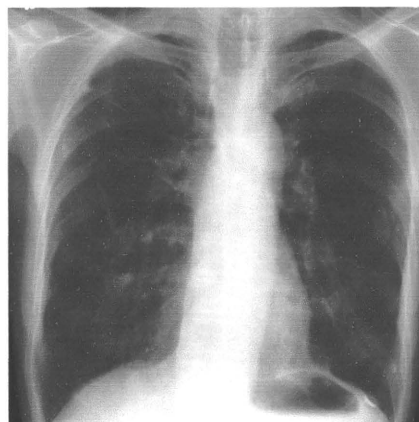
2009/12/11

2010/01/26

増悪前XP

増悪時XP

増悪後XP



2009/11/18

2009/12/11

2010/01/26

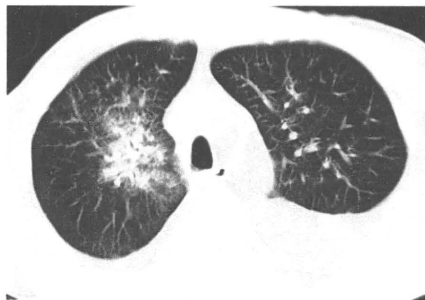
男性

疑われる原因薬剤： gefitinib

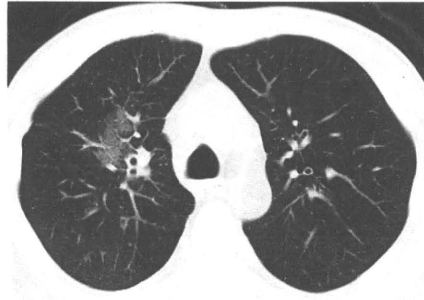増悪前CT画像

増悪時CT画像

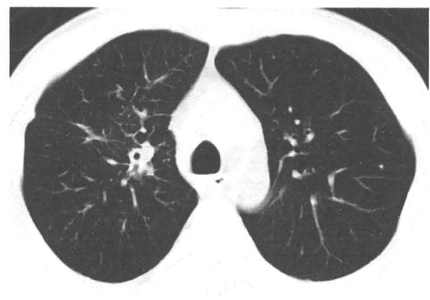増悪後CT画像



2009/11/18



2009/12/17



2010/01/07

増悪前XP

増悪時XP

増悪後XP

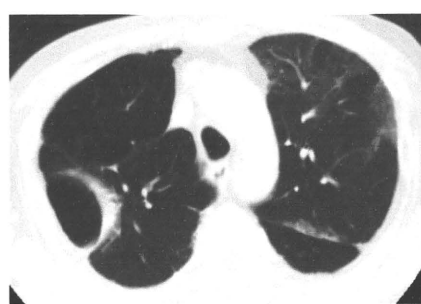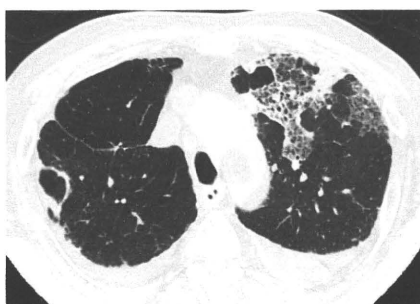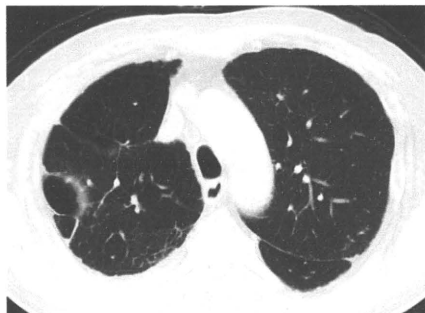男性

疑われる原因薬剤： pemetrexed

増悪前CT画像

増悪時CT画像

増悪後CT画像



2009/10/06

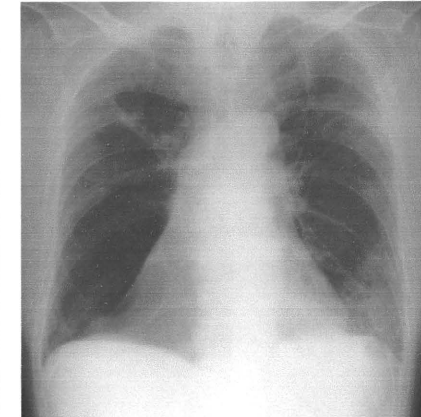
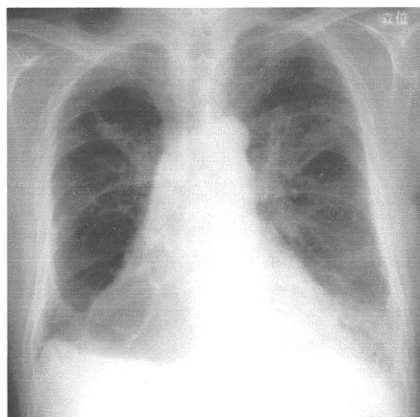
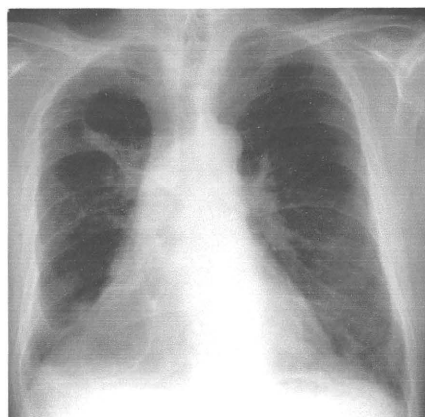
2009/11/26

2009/12/21

増悪前XP

増悪時XP

増悪後XP



2009/10/6

2009/11/26

2009/12/14

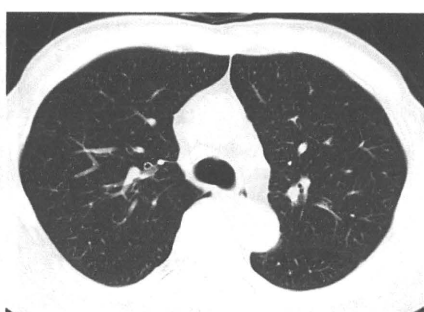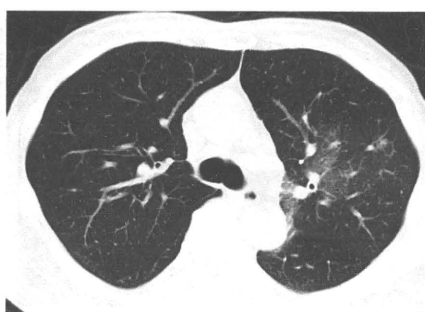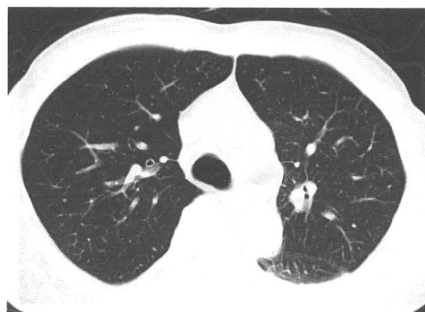
男性

疑われる原因薬剤： gefitinib

増悪前CT画像

増悪時CT画像

増悪後CT画像



2009/12/08

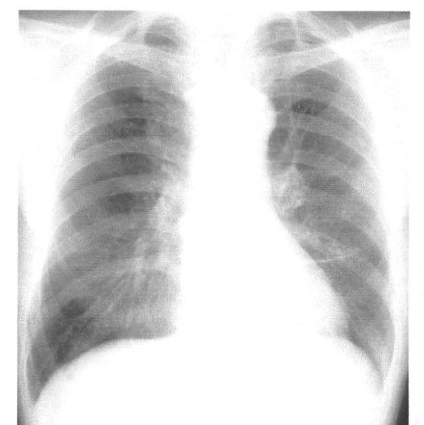
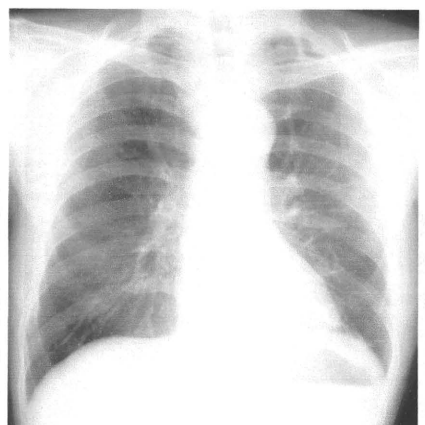
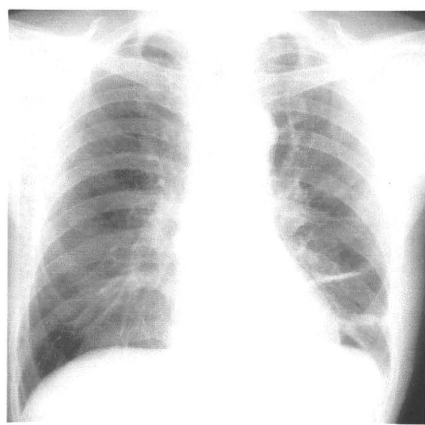
2010/01/05

2010/02/19

増悪前XP

増悪時XP

増悪後XP



2009/12/03

2010/01/04

2010/02/16

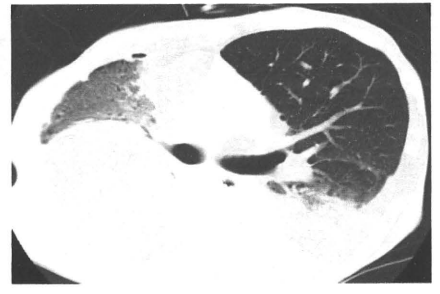
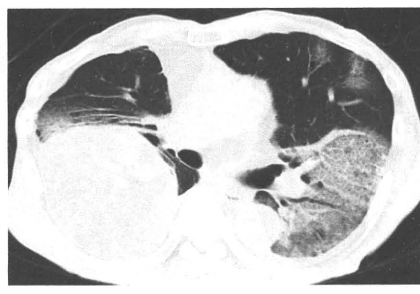
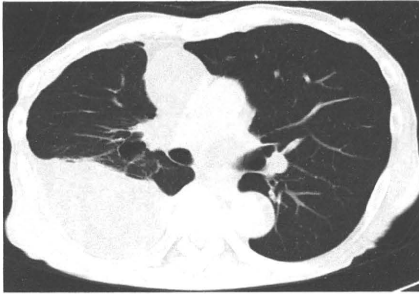
男性

疑われる原因薬剤： gefitinib

増悪前CT画像

増悪時CT画像

増悪後CT画像



2009/10/26

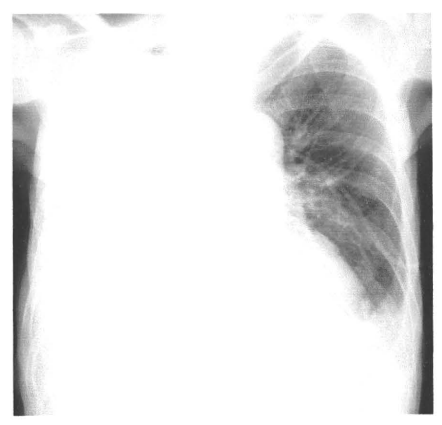
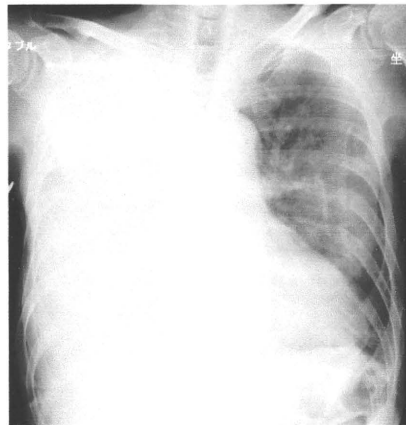
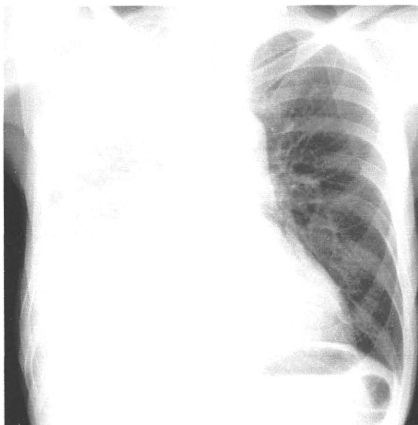
2009/12/17

2010/09/15

増悪前XP

増悪時XP

増悪後XP



2009/10/26

2009/12/17

2010/09/15

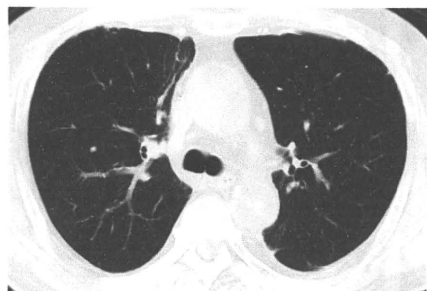男性

疑われる原因薬剤： docetaxel

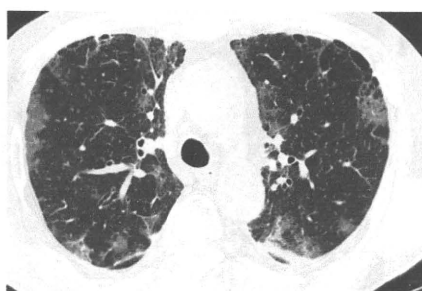
増悪前CT画像

増悪時CT画像

増悪後CT画像



2009/08/27

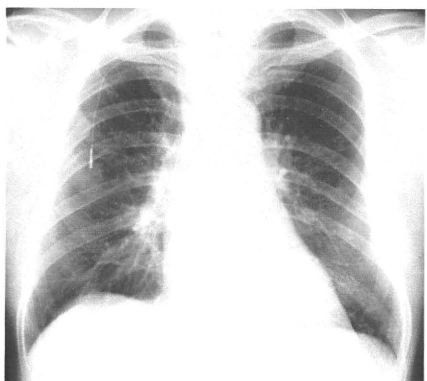


2010/01/21

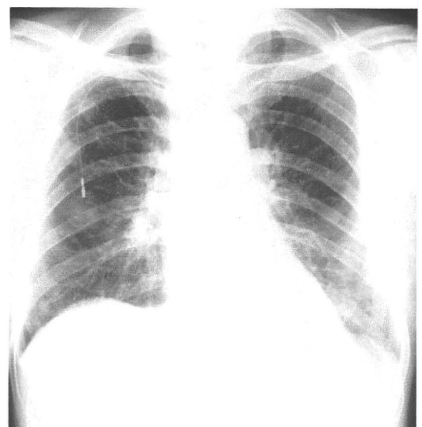
増悪前XP

増悪時XP

増悪後XP



2009/09/01



2010/01/21

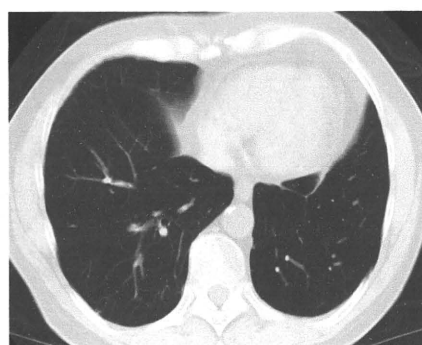
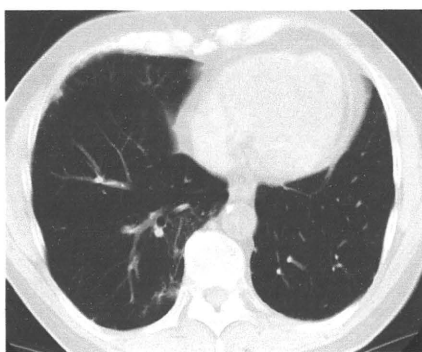
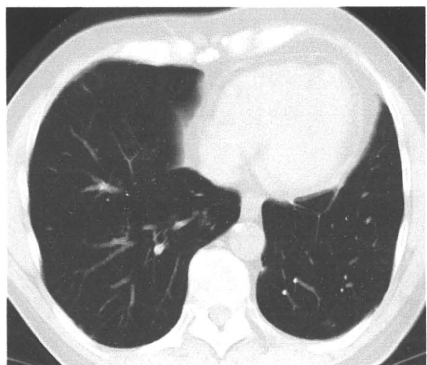
男性

疑われる原因薬剤： amrubicin

増悪前CT画像

増悪時CT画像

増悪後CT画像



2010/01/04

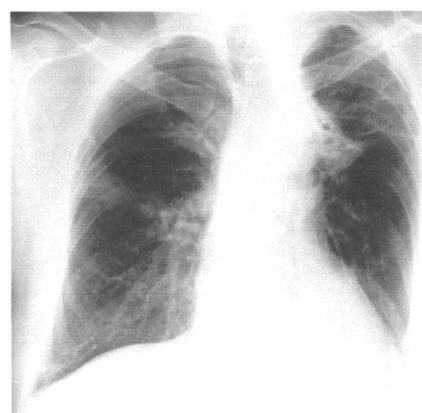
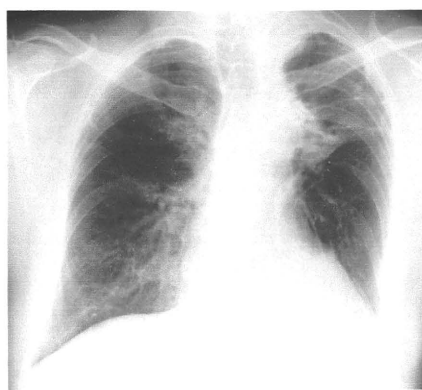
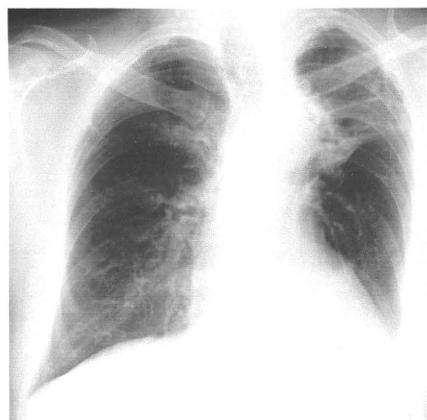
2010/02/15

2010/03/23

増悪前XP

増悪時XP

増悪後XP



2010/01/04

2010/02/15

2010/04/12

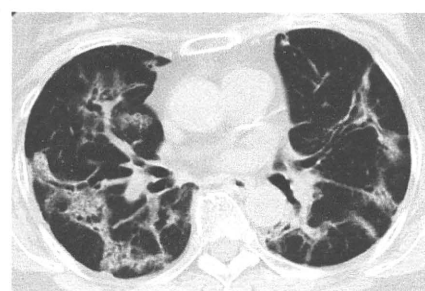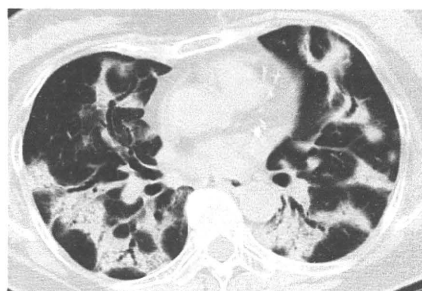女性

疑われる原因薬剤： 葛根湯

増悪前CT画像

増悪時CT画像

増悪後CT画像



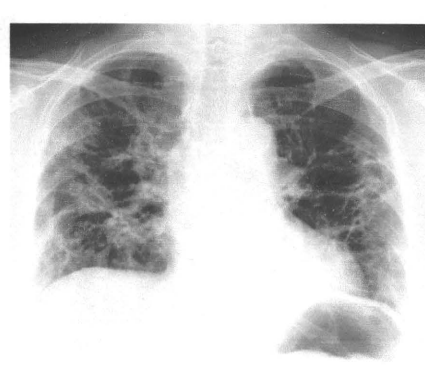
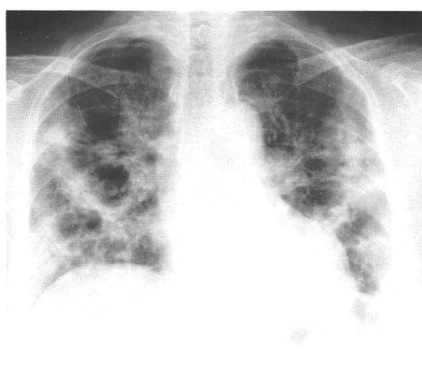
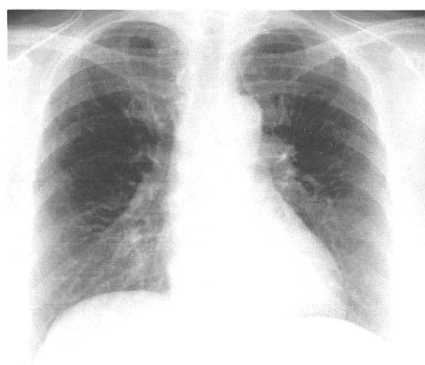
2010/02/23

2010/05/31

増悪前XP

増悪時XP

増悪後XP



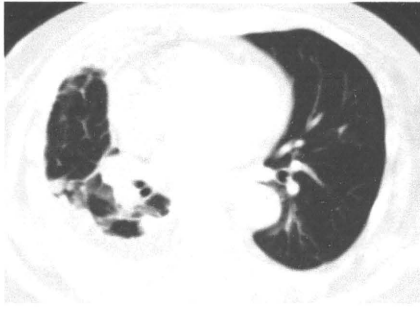2010/02/23

2010/05/31

女性

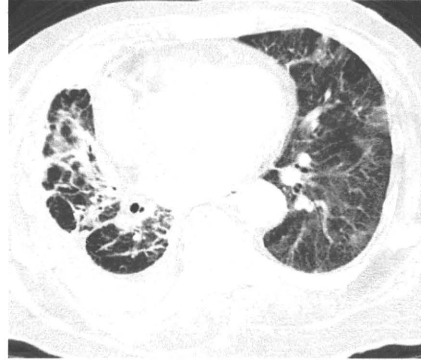
疑われる原因薬剤： docetaxel

増悪前CT画像



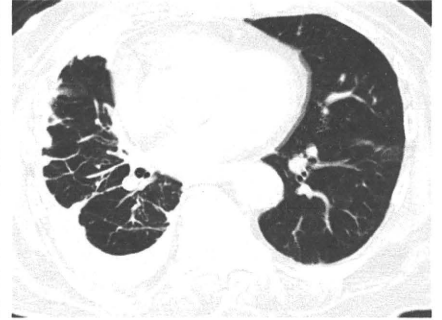2010/01/18

増悪時CT画像



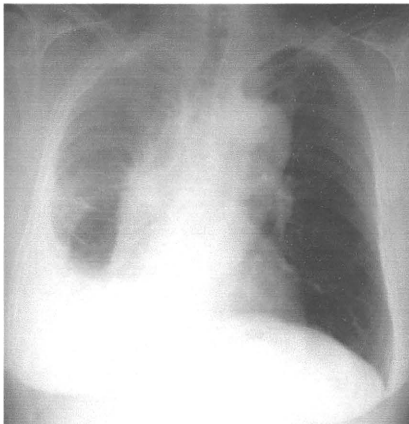
2010/03/03

増悪後CT画像



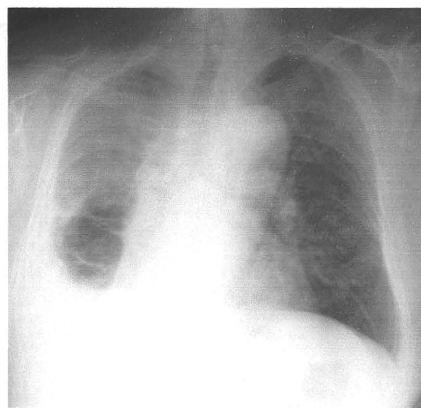
2010/03/17

増悪前XP



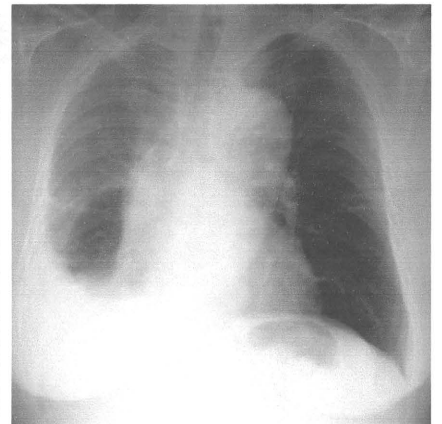
2010/01/08

増悪時XP



2010/03/03

増悪後XP



2010/03/17

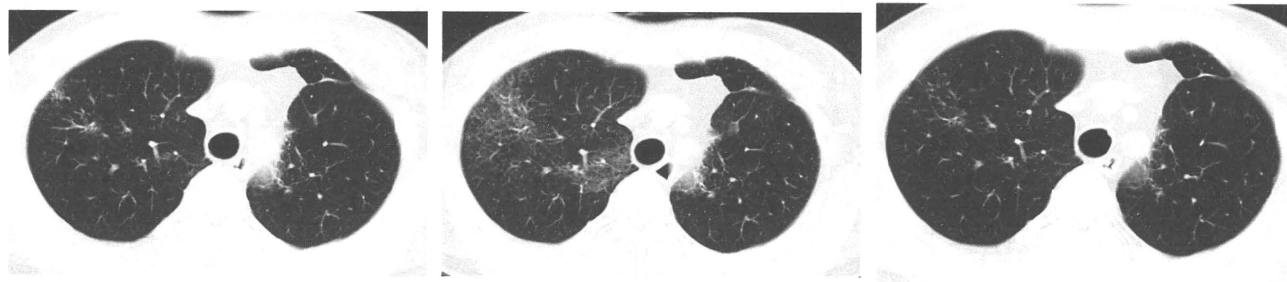
男性

疑われる原因薬剤： amurubicin

増悪前CT画像

増悪時CT画像

増悪後CT画像



2010/03/15

2010/04/05

2010/05/06

増悪前XP

増悪時XP

増悪後XP

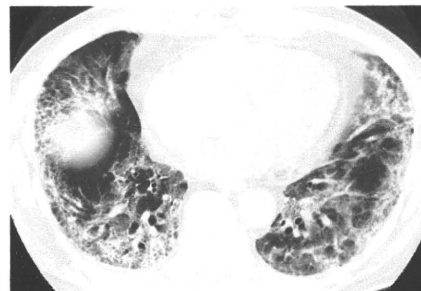
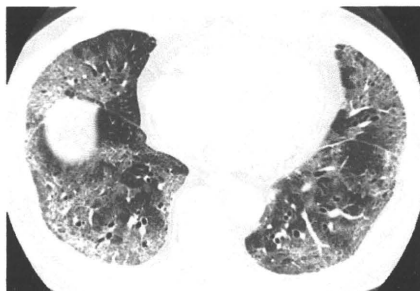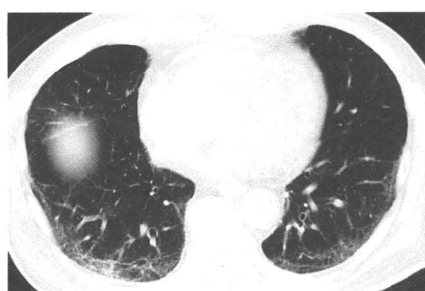男性

疑われる原因薬剤： docetaxel

増悪前CT画像

増悪時CT画像

増悪後CT画像



2010/03/03

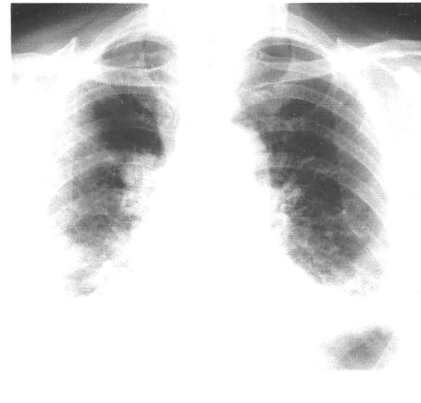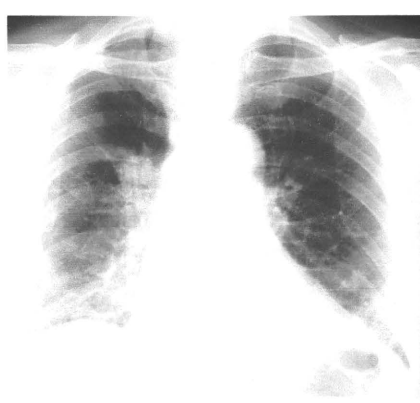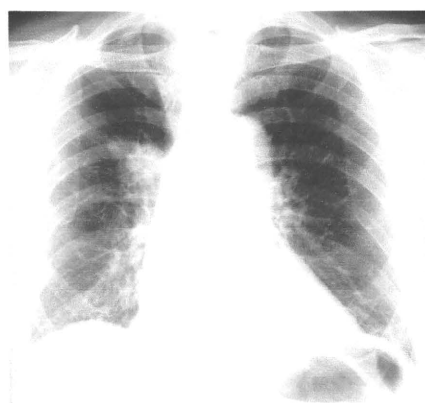2010/04/08

2010/04/19

増悪前XP

増悪時XP

増悪後XP



2010/03/04

2010/04/08

2010/04/19

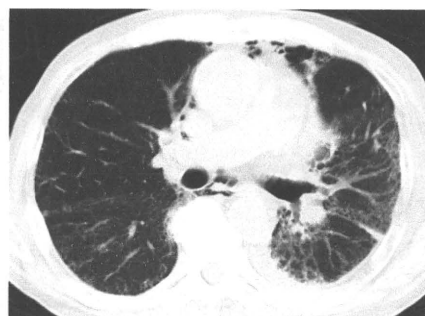
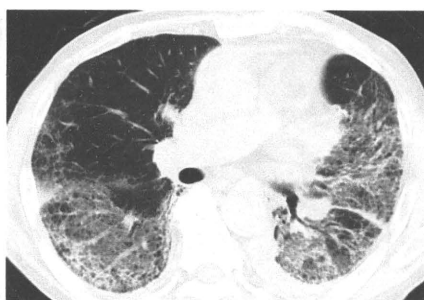
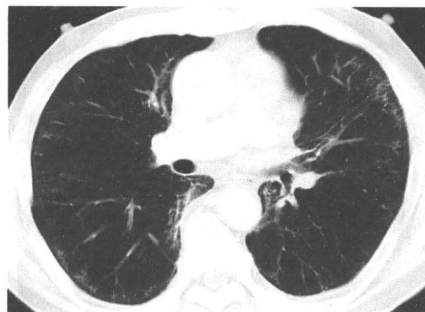男性

疑われる原因薬剤： TS-1

増悪前CT画像

増悪時CT画像

増悪後CT画像



2009/08/31

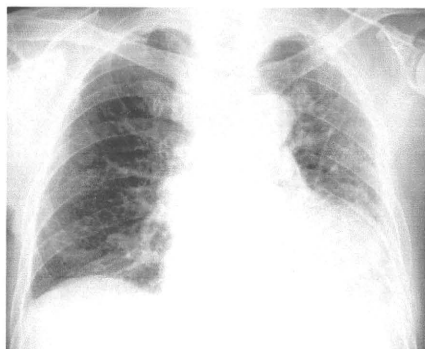
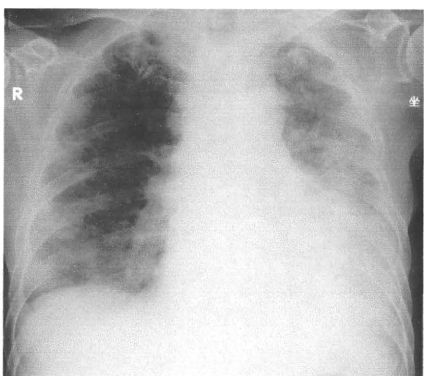
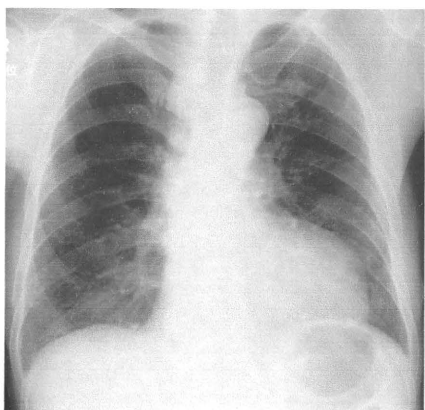
2010/03/29

2010/05/27

増悪前XP

増悪時XP

増悪後XP



2009/09/04

2010/03/29

2010/05/27

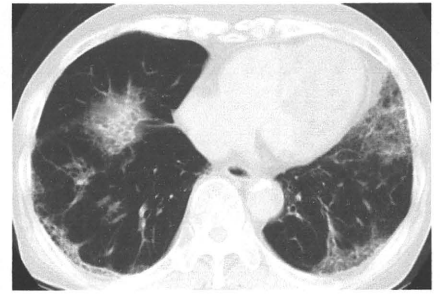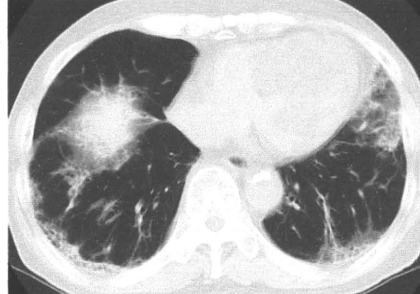
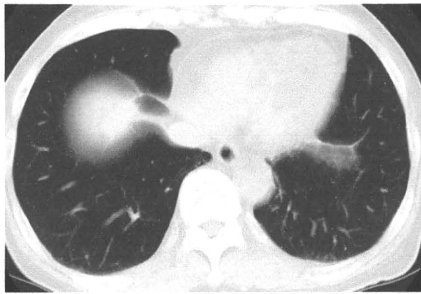
男性

疑われる原因薬剤： amiodarone

増悪前CT画像

増悪時CT画像

増悪後CT画像



2006/08/09

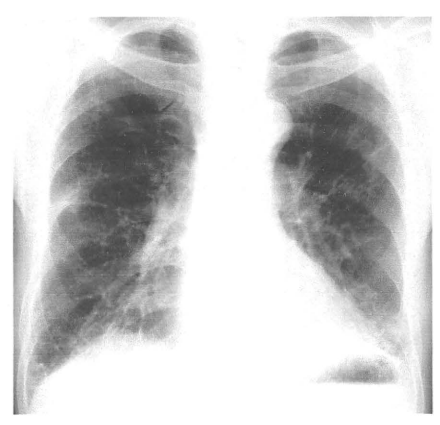
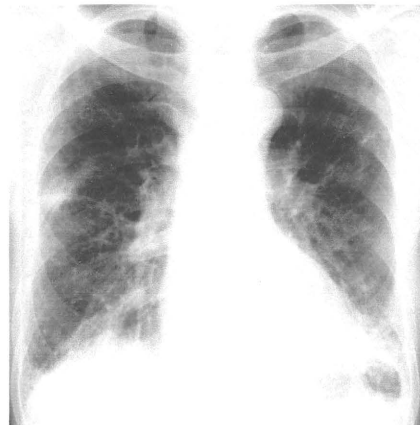
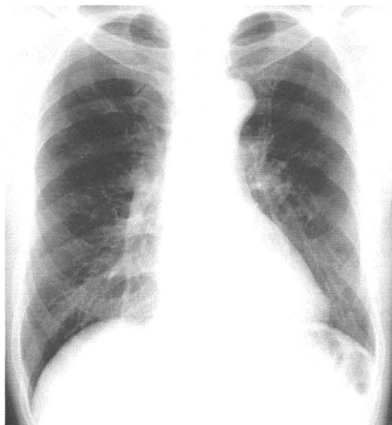
2010/02/23

2010/05/31

増悪前XP

増悪時XP

増悪後XP



2006/06/06

2010/05/24

2010/06/10

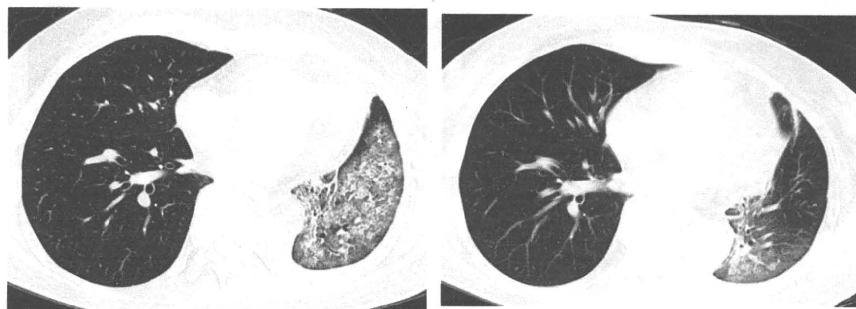
女性

疑われる原因薬剤： gefitinib

増悪前CT画像

増悪時CT画像

増悪後CT画像



2010/06/08

2010/06/22

増悪前XP

増悪時XP

増悪後XP

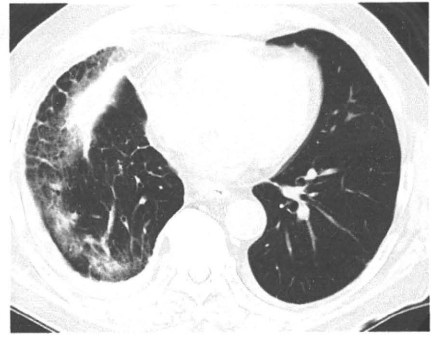
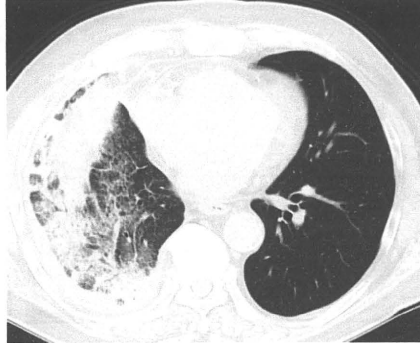
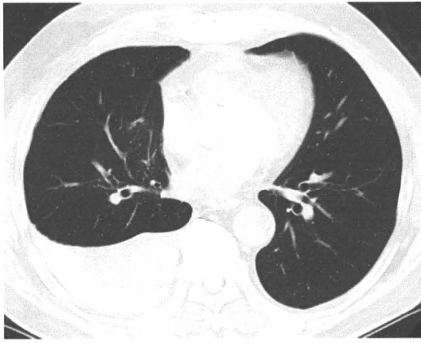男性

疑われる原因薬剤： gefitinib

増悪前CT画像

増悪時CT画像

増悪後CT画像



2010/02/01

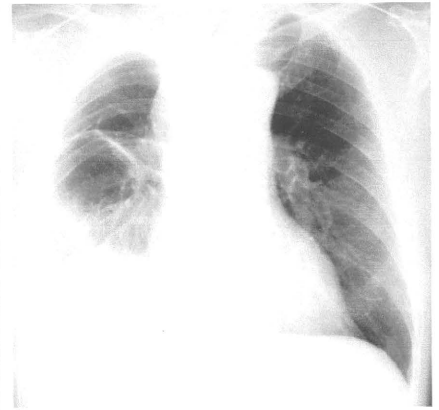
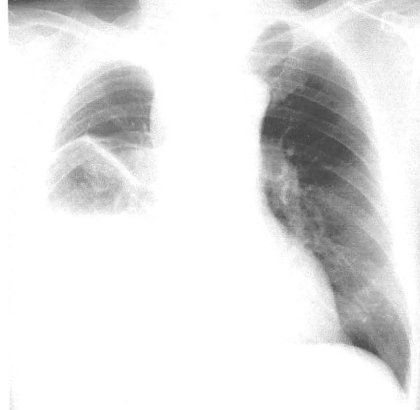
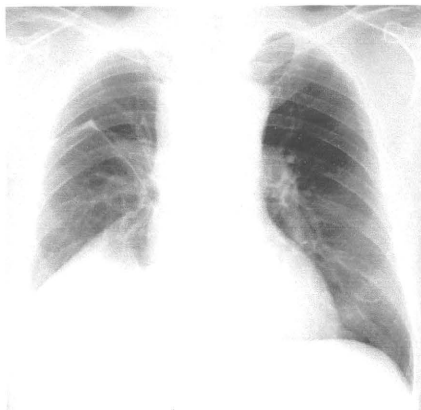
2010/07/12

2010/10/04

増悪前XP

増悪時XP

増悪後XP



2010/01/25

2010/07/12

2010/10/04

遺伝子解析研究手法開発
—報告論文—