

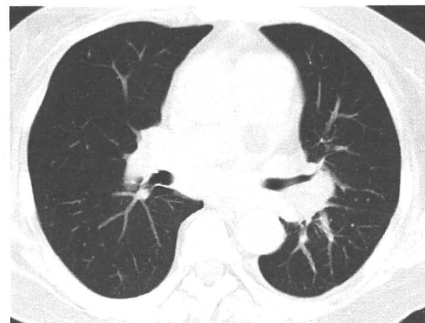
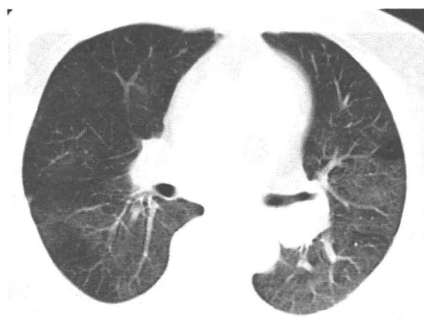
男性

疑われる原因薬剤： gefitinib

増悪前CT画像

増悪時CT画像

増悪後CT画像



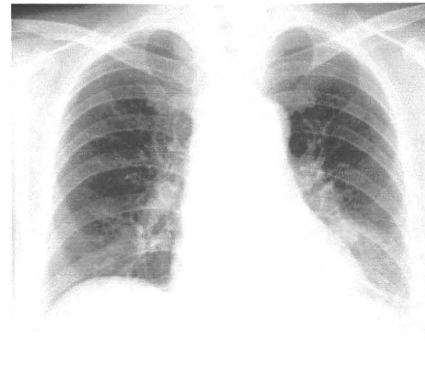
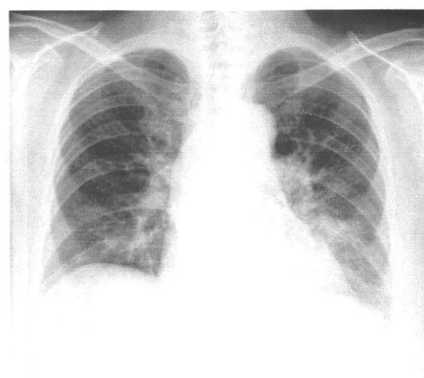
2008/10/10

2008/12/25

増悪前XP

増悪時XP

増悪後XP



2008/10/14

2008/12/25

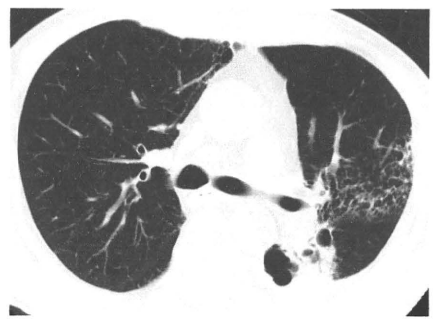
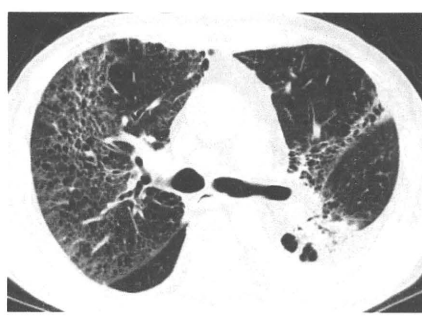
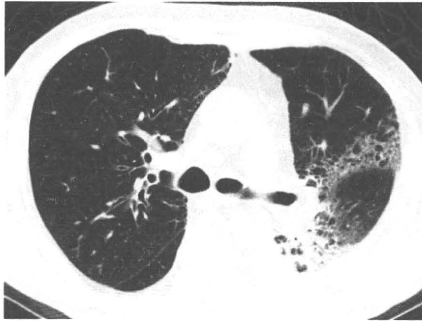男性

疑われる原因薬剤： docetaxel

増悪前CT画像

増悪時CT画像

増悪後CT画像



2009/01/13

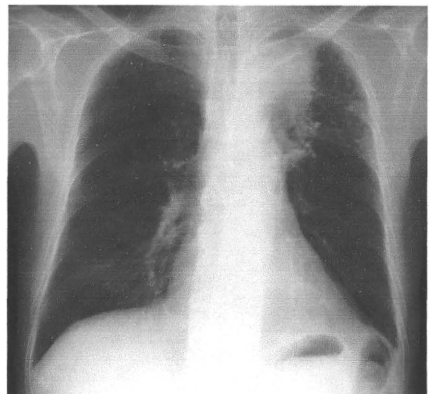
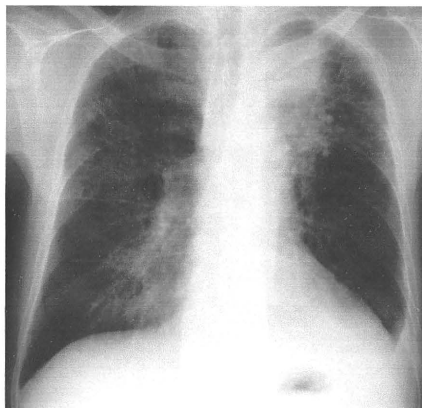
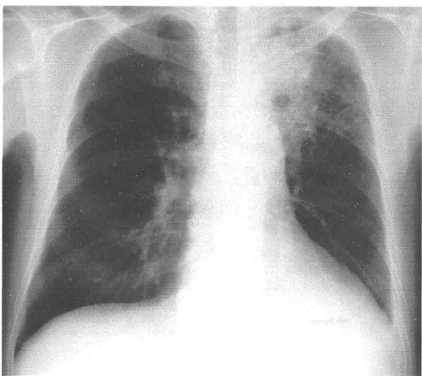
2009/03/25

2009/05/20

増悪前XP

増悪時XP

増悪後XP



2009/01/22

2009/03/25

2009/05/13

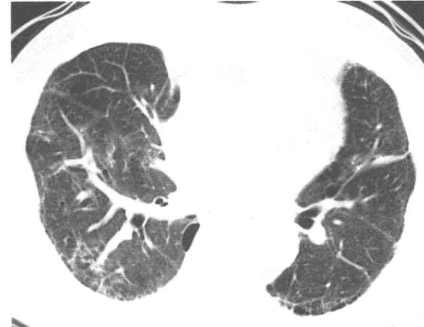
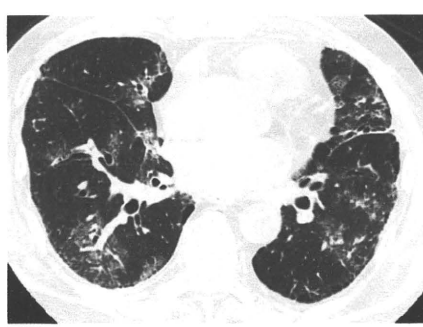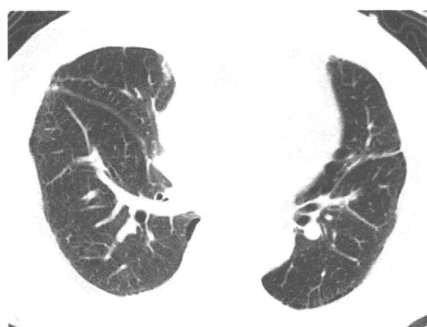男性

疑われる原因薬剤： paclitaxel

増悪前CT画像

増悪時CT画像

増悪後CT画像



2009/02/05

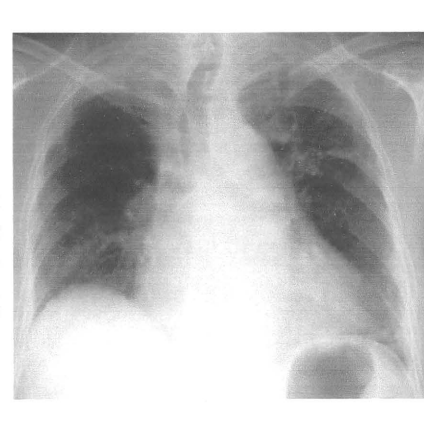
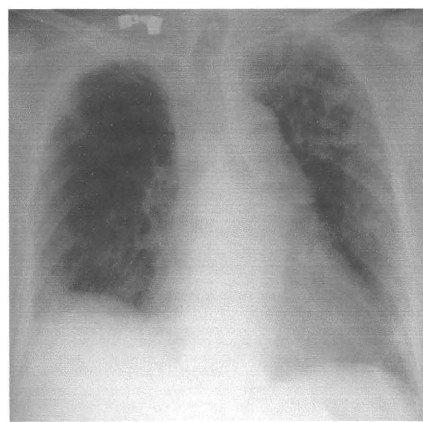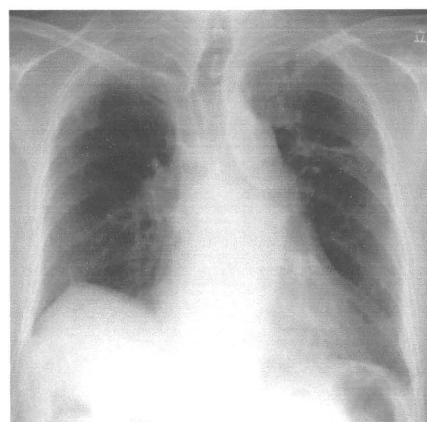
2009/04/07

2009/05/29

増悪前XP

増悪時XP

増悪後XP



2009/01/30

2009/04/07

2009/05/29

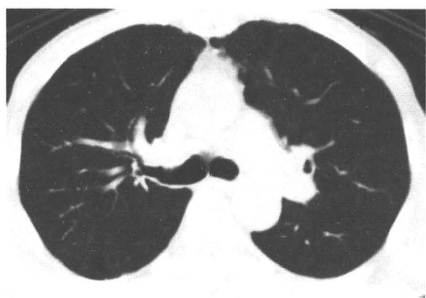男性

疑われる原因薬剤： amiodarone

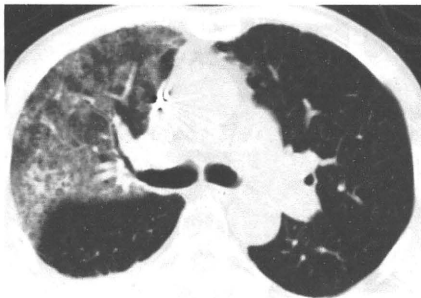
増悪前CT画像

増悪時CT画像

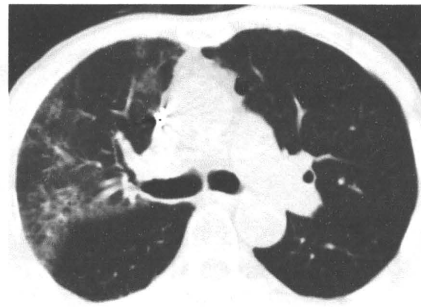
増悪後CT画像



2008/06/06



2009/04/09

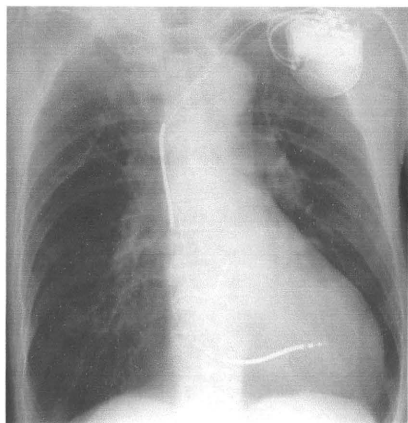


2009/05/22

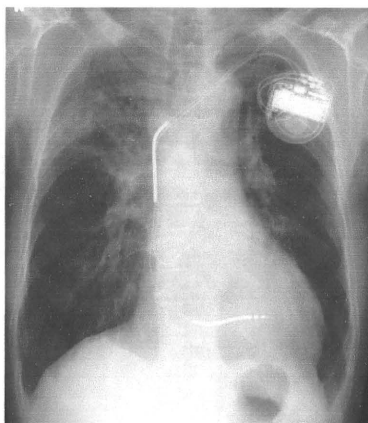
増悪前XP

増悪時XP

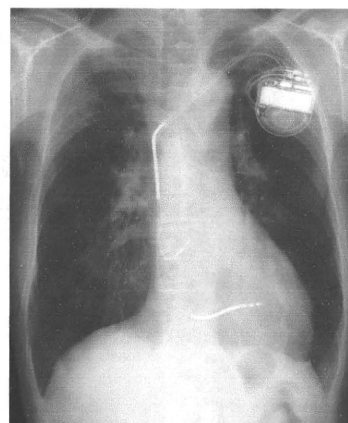
増悪後XP



2008/06/09



2009/04/09



2009/05/22

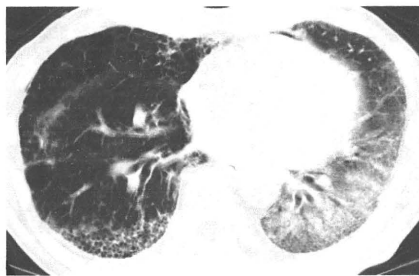
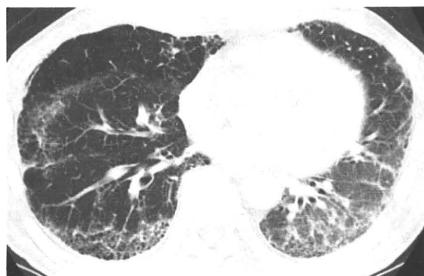
男性

疑われる原因薬剤： CDDP+DOC

増悪前CT画像

増悪時CT画像

増悪後CT画像



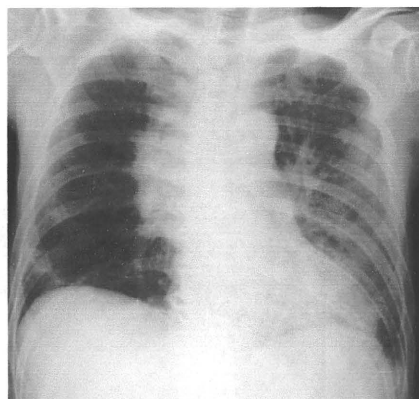
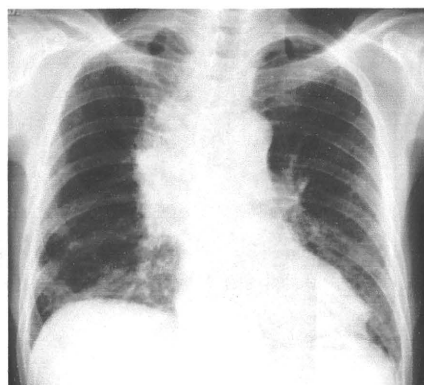
2009/04/23

2009/04/27

増悪前XP

増悪時XP

増悪後XP



2009/04/20

2009/04/28

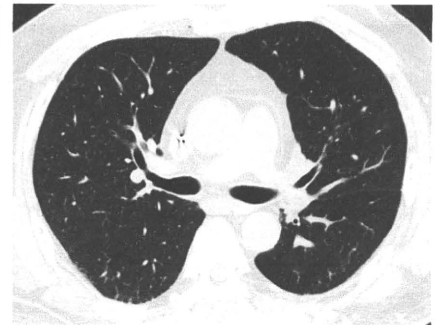
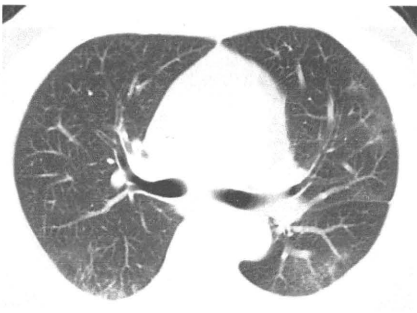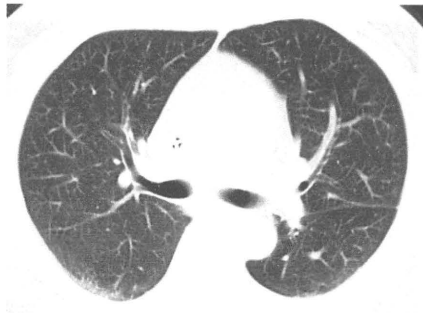男性

疑われる原因薬剤： FOLFOX

増悪前CT画像

増悪時CT画像

増悪後CT画像



2009/02/12

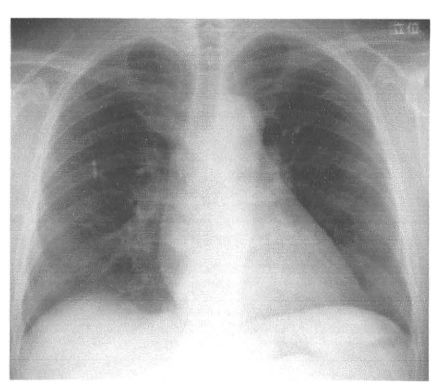
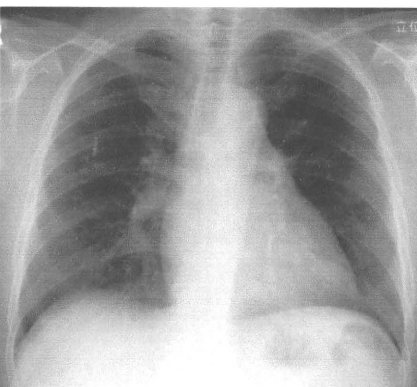
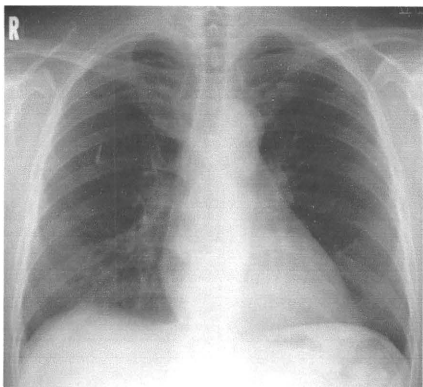
2009/05/13

2009/06/23

増悪前XP

増悪時XP

増悪後XP



2008/07/25

2009/05/13

2009/06/23

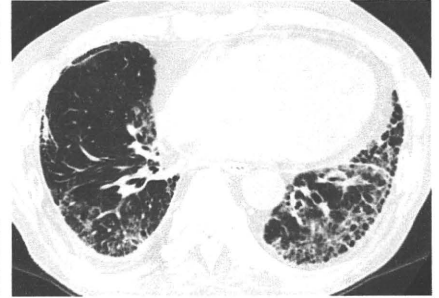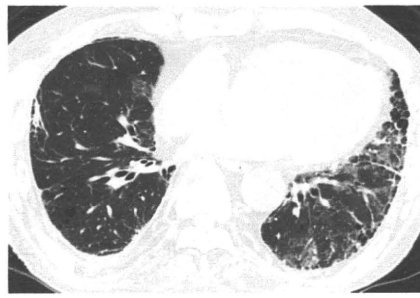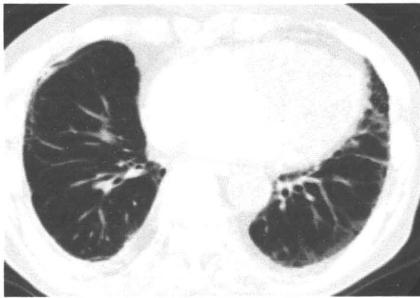
男性

疑われる原因薬剤： docetaxel

増悪前CT画像

増悪時CT画像

増悪後CT画像



2009/02/13

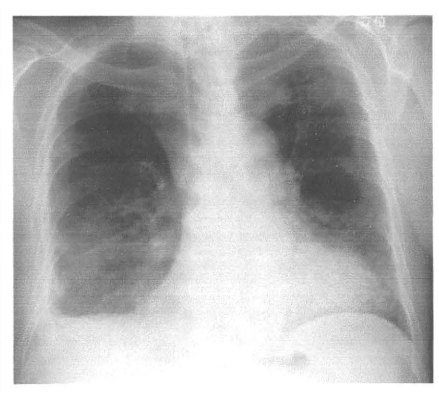
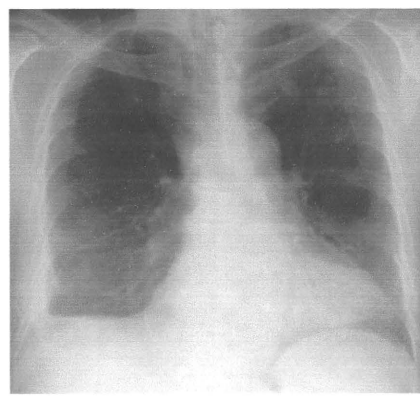
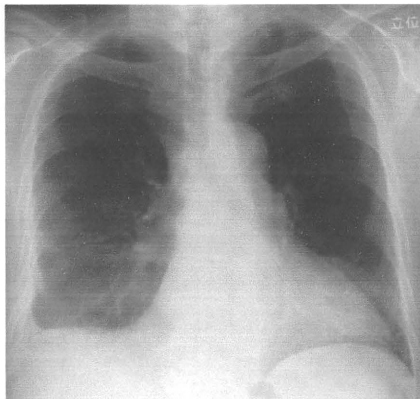
2009/05/08

2009/07/15

増悪前XP

増悪時XP

増悪後XP



2009/04/10

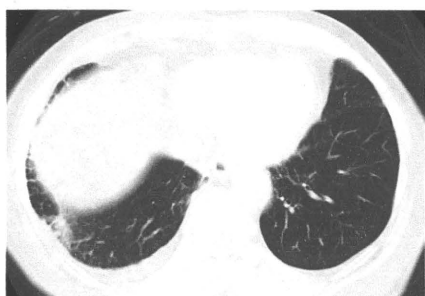2009/05/08

2009/07/15

女性

疑われる原因薬剤： gefitinib

増悪前CT画像



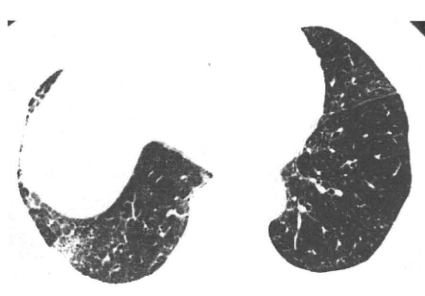2009/01/21

増悪時CT画像



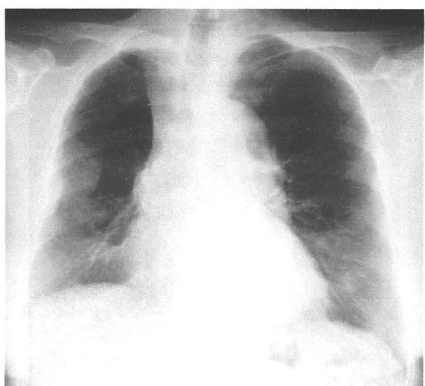
2009/04/17

増悪後CT画像



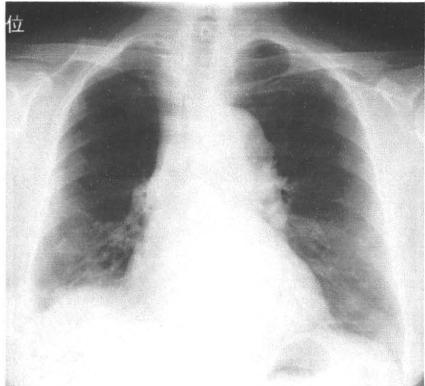
2009/05/26

増悪前XP



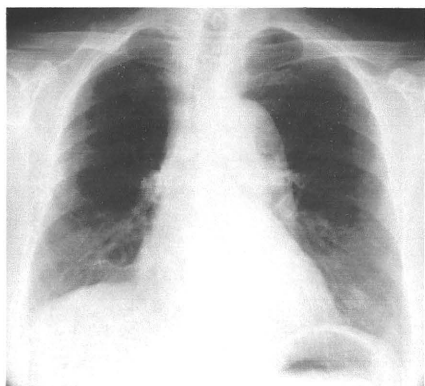
2009/01/21

増悪時XP



2009/04/17

増悪後XP



2009/05/15



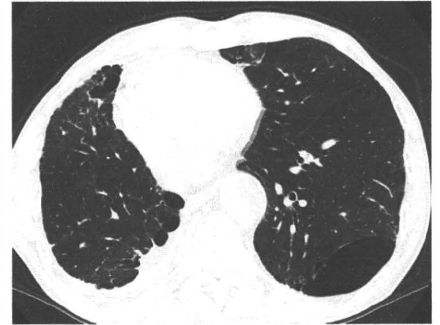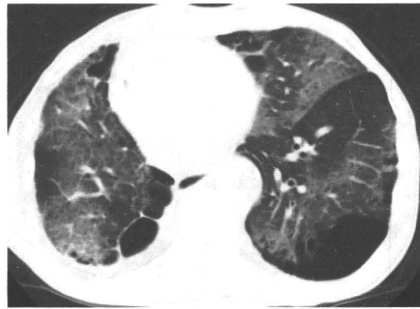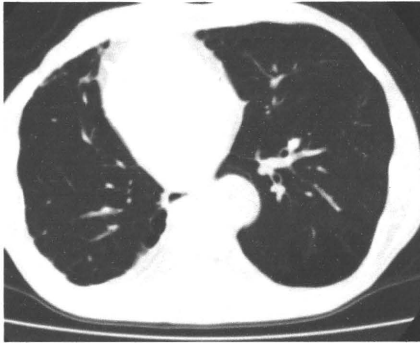男性

疑われる原因薬剤： gefitinib

増悪前CT画像

増悪時CT画像

増悪後CT画像



2008/07/22

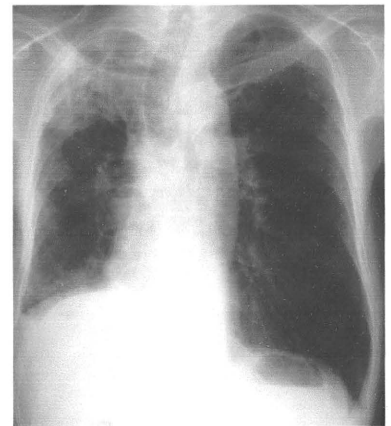
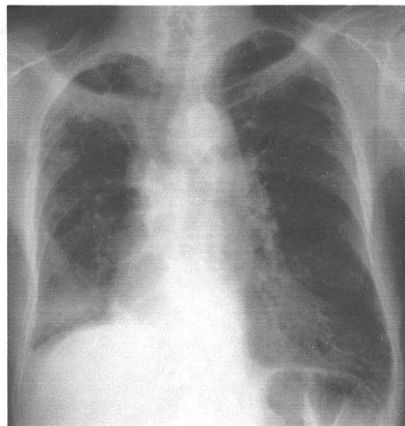
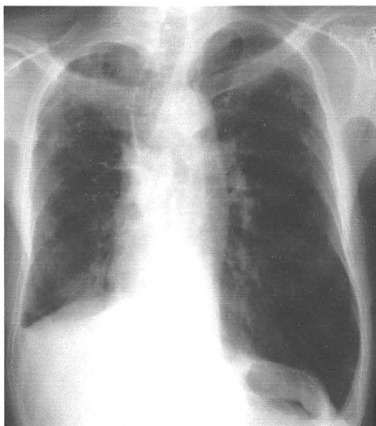
2009/05/31

2009/08/25

増悪前XP

増悪時XP

増悪後XP



2008/10/17

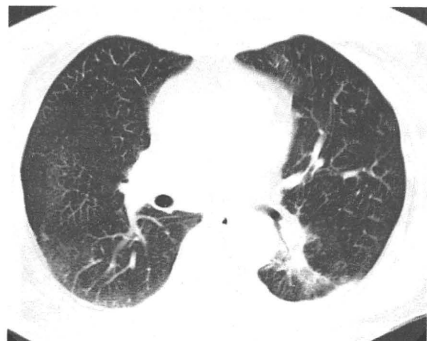2009/05/31

2009/08/25

女性

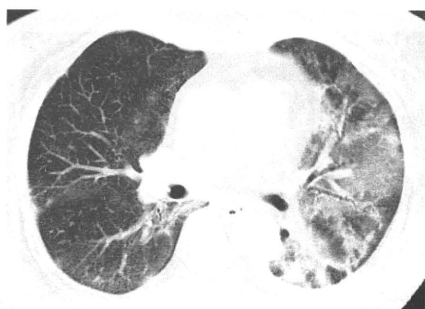疑われる原因薬剤： gefitinib

増悪前CT画像



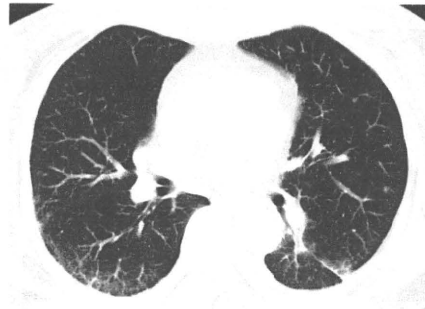2009/05/21

増悪時CT画像



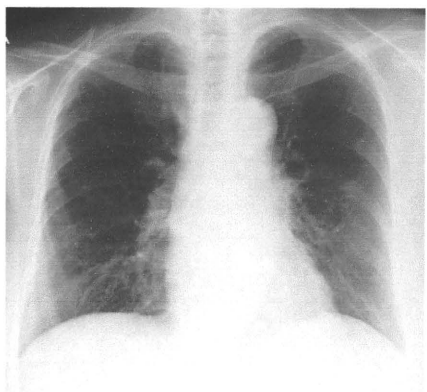
2009/06/10

増悪後CT画像



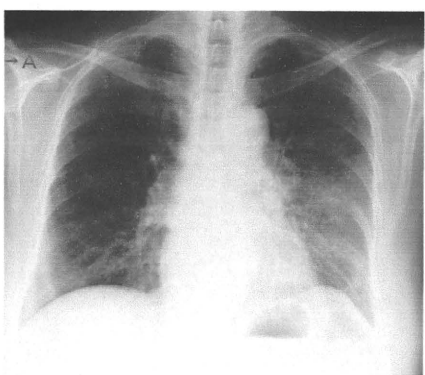
2009/10/18

増悪前XP



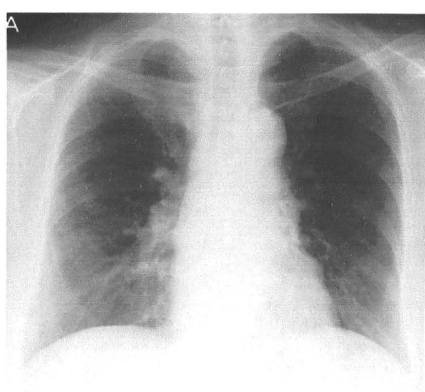
2009/05/21

増悪時XP



2009/06/10

増悪後XP



2009/10/09

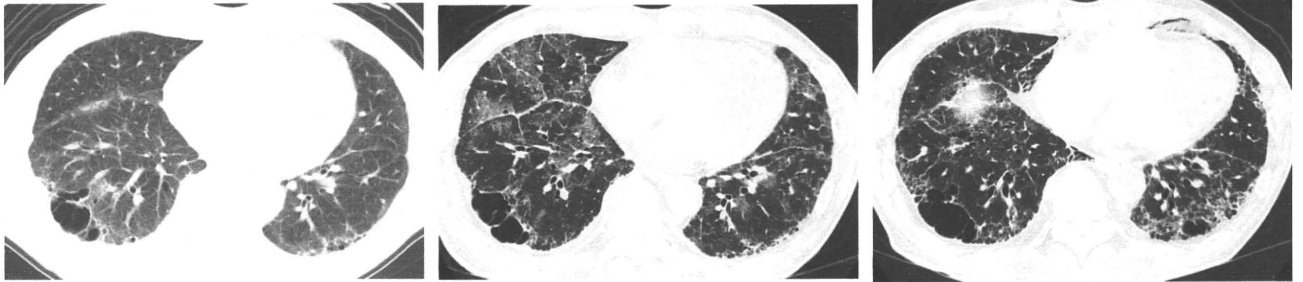男性

疑われる原因薬剤： CPT-11, TS1

増悪前CT画像

増悪時CT画像

増悪後CT画像



2009/04/11

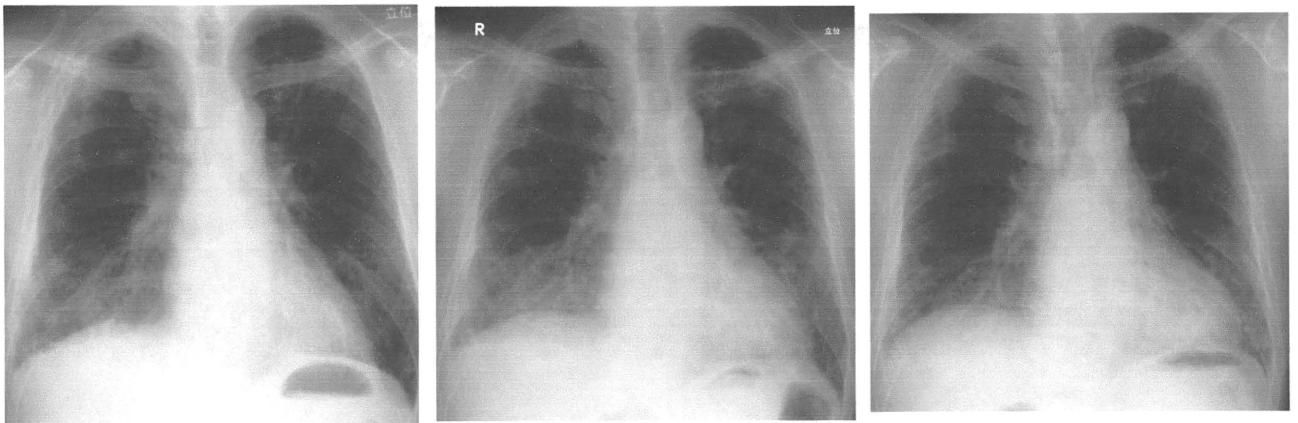
2009/06/22

2009/07/29

増悪前XP

増悪時XP

増悪後XP



2009/04/14

2009/06/22

2009/07/29

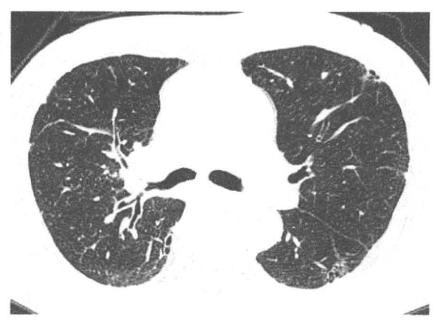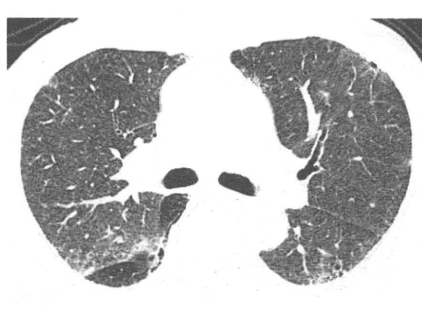
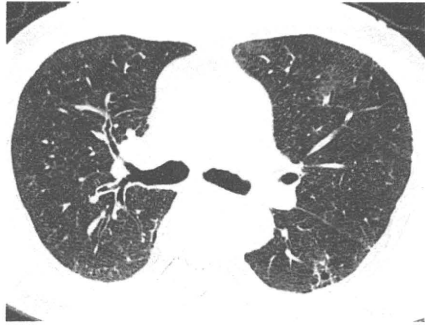
男性

疑われる原因薬剤： docetaxel

増悪前CT画像

増悪時CT画像

増悪後CT画像



2009/04/30

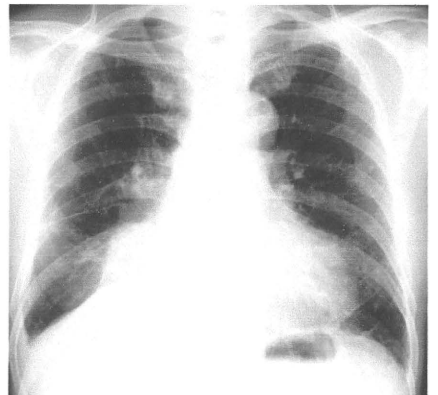
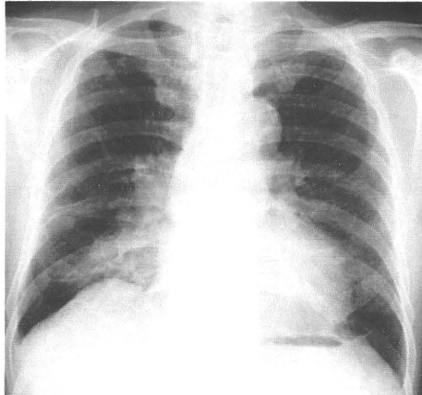
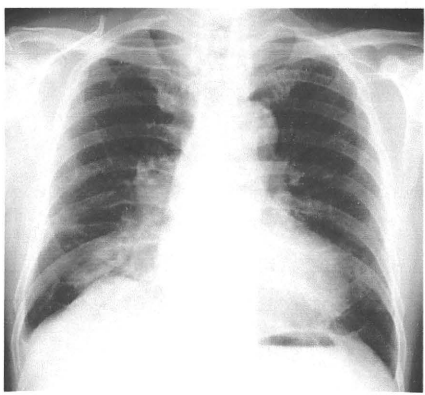
2009/05/21

2009/09/30

増悪前XP

増悪時XP

増悪後XP



2009/04/30

2009/05/21

2009/09/30

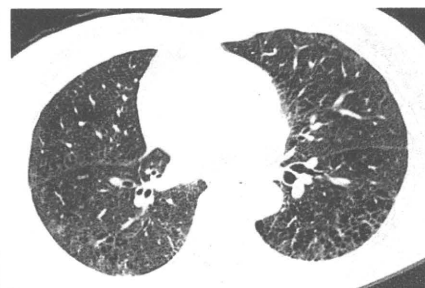
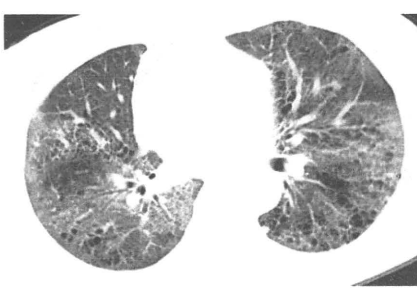
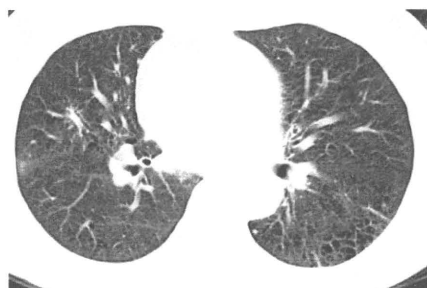女性

疑われる原因薬剤： CBDICAL+PTX

増悪前CT画像

増悪時CT画像

増悪後CT画像



2009/05/11

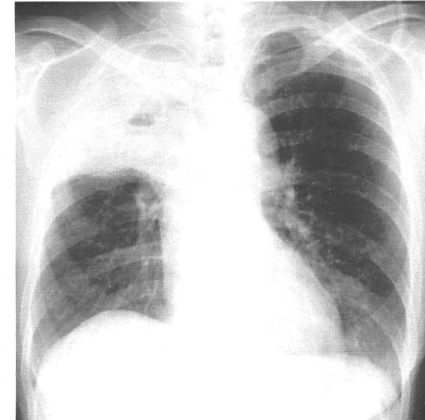
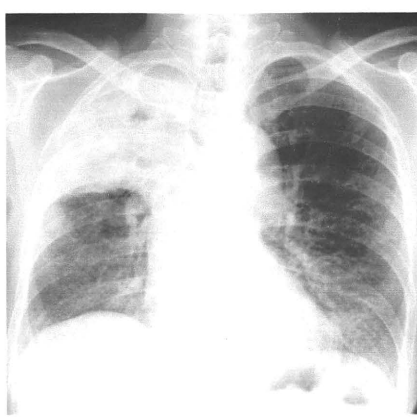
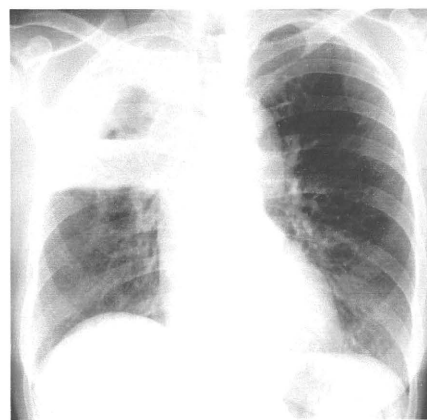
2009/06/15

2009/07/15

増悪前XP

増悪時XP

増悪後XP



2009/05/11

2009/06/15

2009/07/15

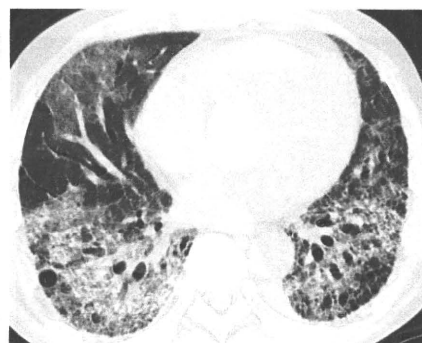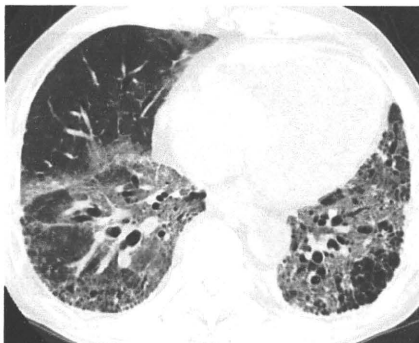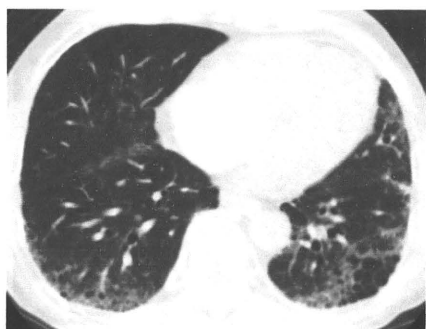
男性

疑われる原因薬剤： docetaxel

増悪前CT画像

増悪時CT画像

増悪後CT画像



2009/06/08

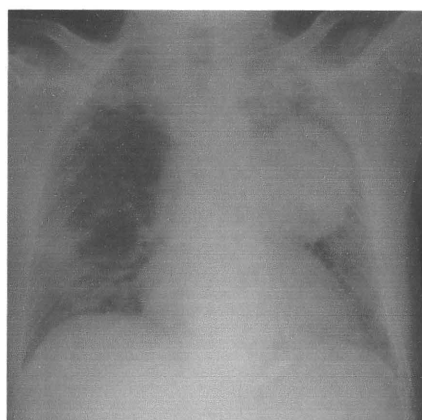
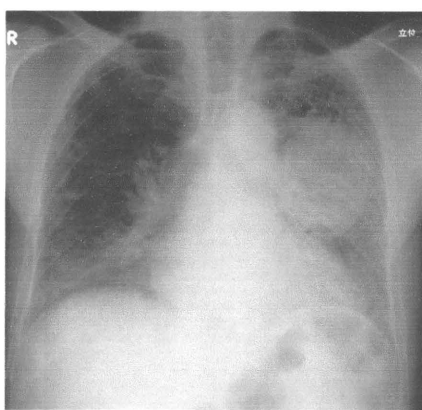
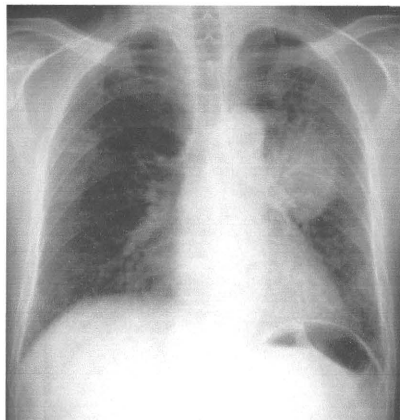
2009/06/28

2009/07/06

増悪前XP

増悪時XP

増悪後XP



2009/06/08

2009/06/28

2009/07/06

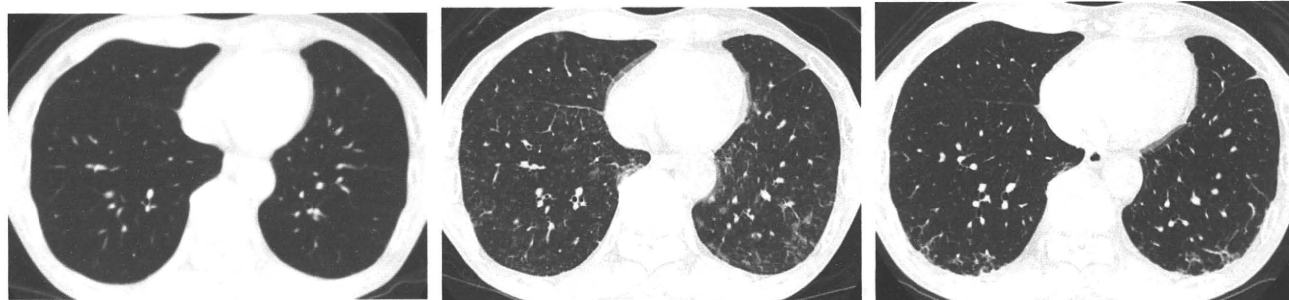男性

疑われる原因薬剤： docetaxel

増悪前CT画像

増悪時CT画像

増悪後CT画像



2009/04/27

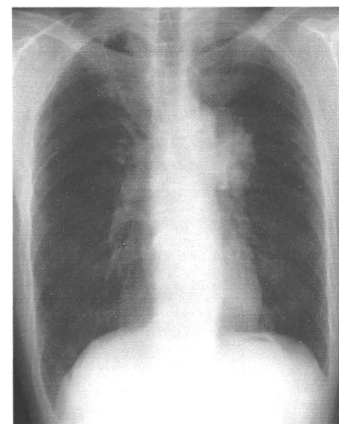
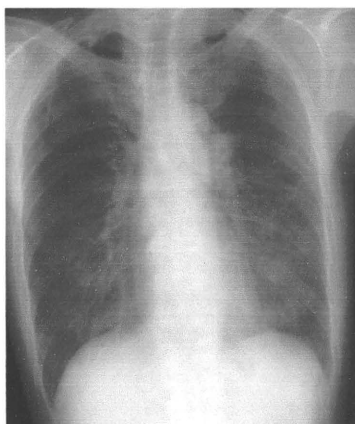
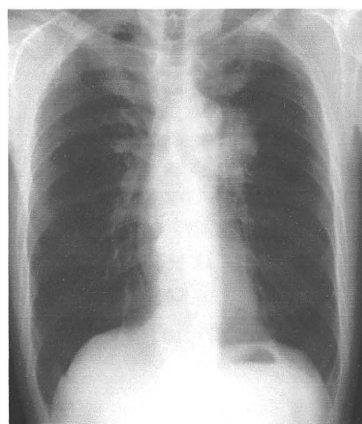
2009/07/08

2009/09/16

増悪前XP

増悪時XP

増悪後XP



2009/05/18

2009/07/08

2009/10/05

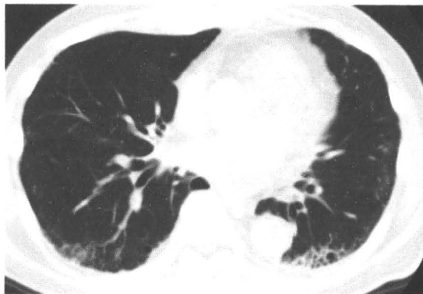男性

疑われる原因薬剤： S-1(DLST陽性)

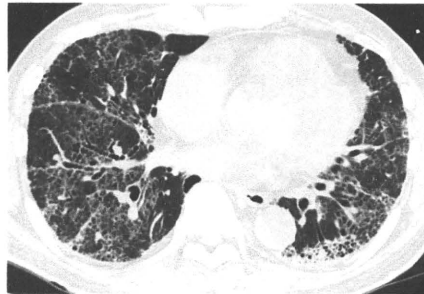
増悪前CT画像

増悪時CT画像

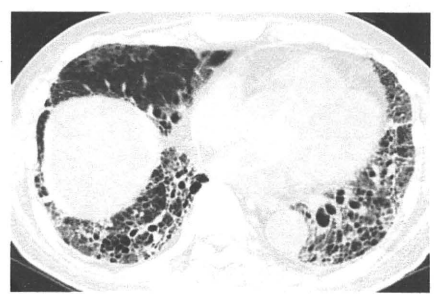
増悪後CT画像



2009/05/25



2009/07/10

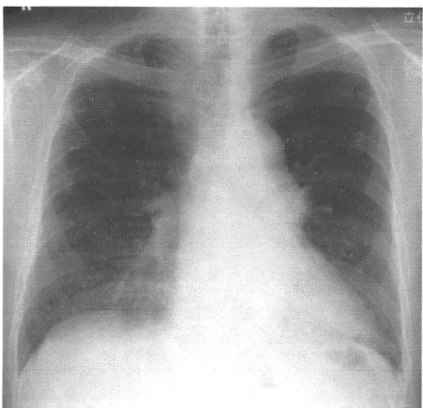


2009/07/27

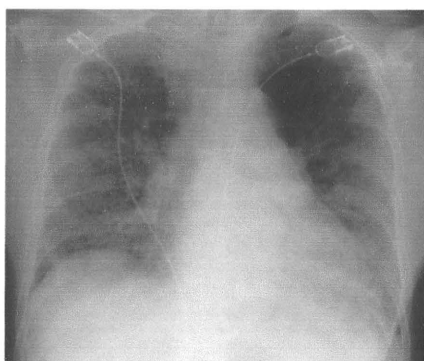
増悪前XP

増悪時XP

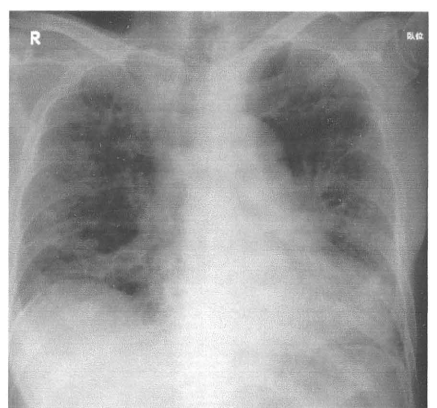
増悪後XP



2009/05/25



2009/07/10



2009/08/04

202



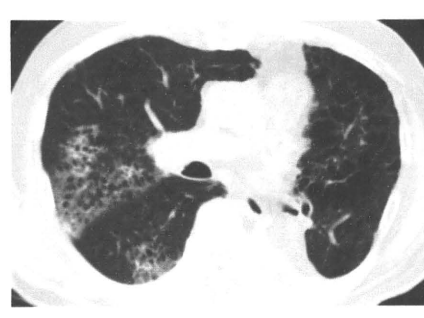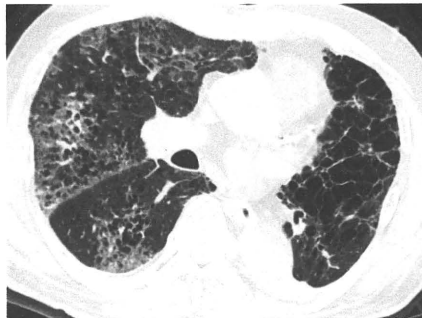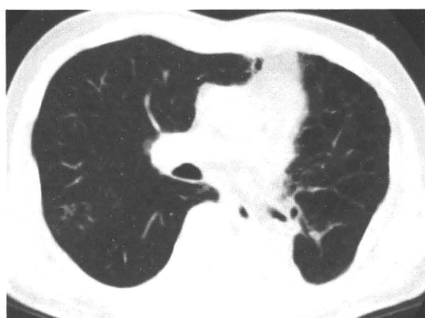男性

疑われる原因薬剤： CPT-11

増悪前CT画像

増悪時CT画像

増悪後CT画像



2009/04/20

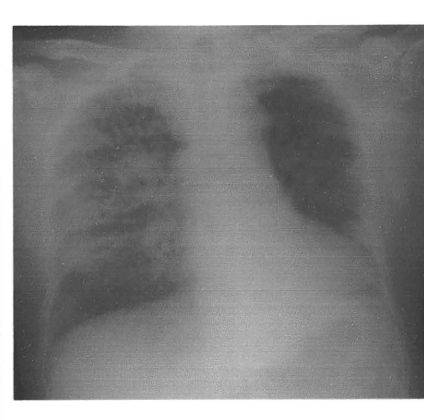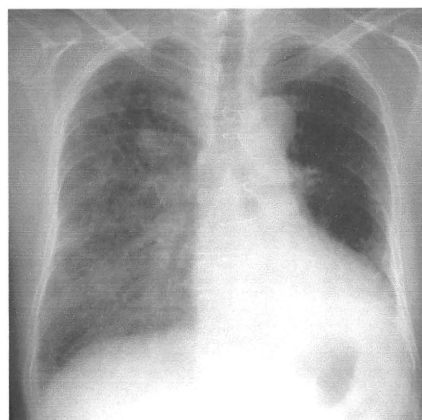
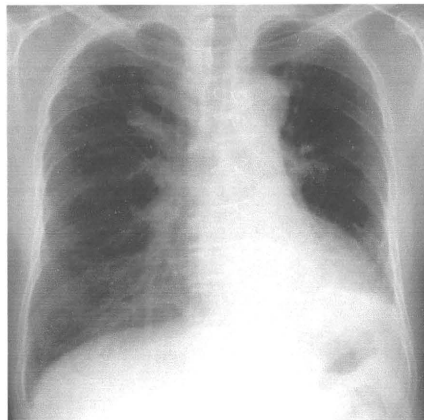
2009/07/13

2009/07/21

増悪前XP

増悪時XP

増悪後XP



2009/04/06

2009/07/13

2009/07/21

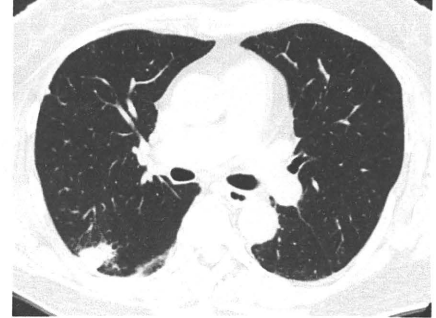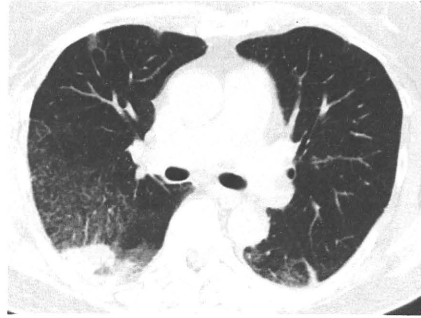
女性

疑われる原因薬剤： アスナミンZ, セレコックス

増悪前CT画像

増悪時CT画像

増悪後CT画像



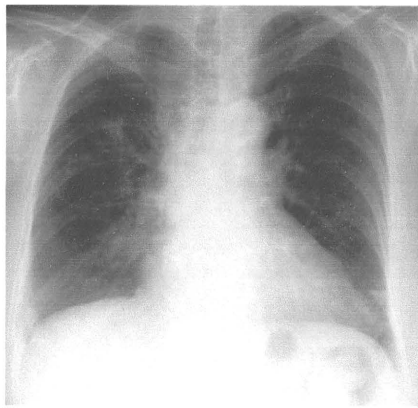
2009/10/02

2009/10/06

増悪前XP

増悪時XP

増悪後XP



2009/10/03

2009/10/05

2009/10/22

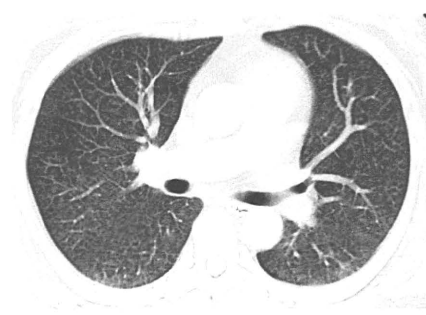
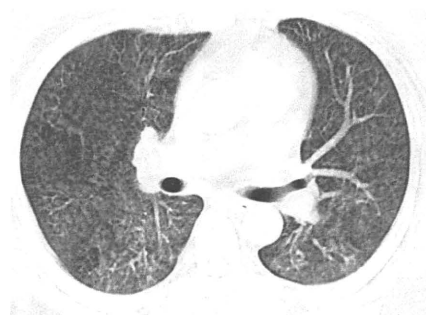
女性

疑われる原因薬剤： 感冒薬

増悪前CT画像

増悪時CT画像

増悪後CT画像



2009/06/23

2009/06/29

2009/07/24

増悪前XP

増悪時XP

増悪後XP

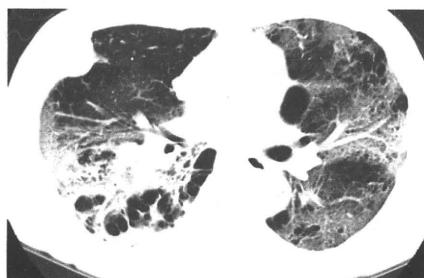
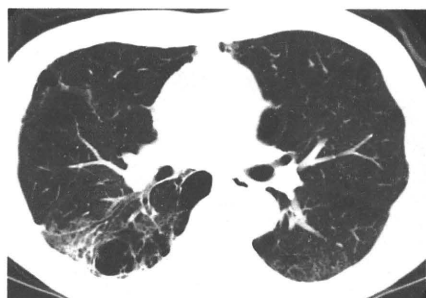
男性

疑われる原因薬剤： paclitaxel

増悪前CT画像

増悪時CT画像

増悪後CT画像



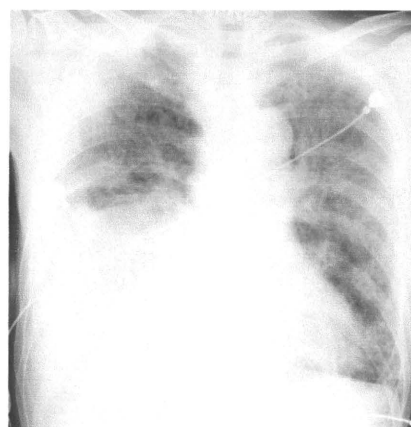
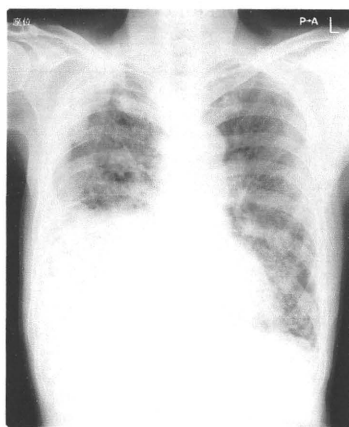
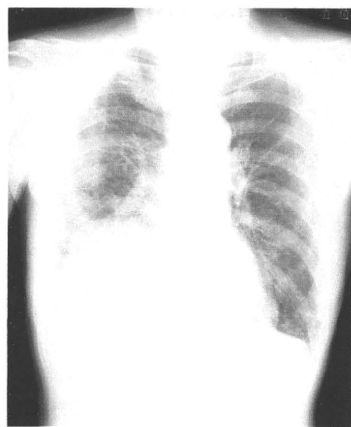
2009/10/06

2009/11/09

増悪前XP

増悪時XP

増悪後XP



2009/10/06

2009/11/09

2009/11/17