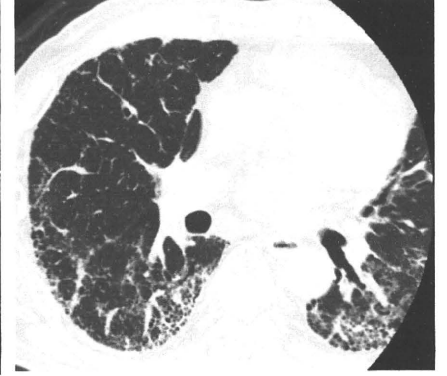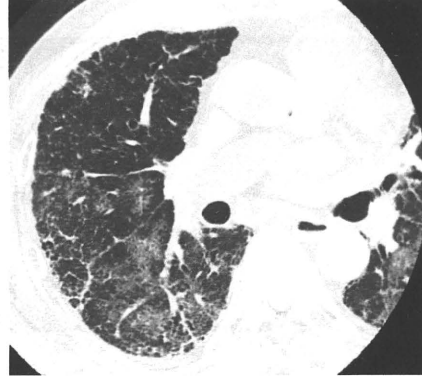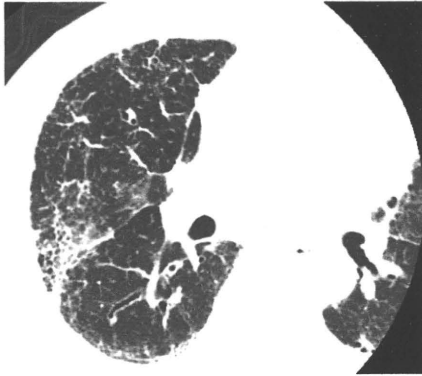


男性

増悪前CT画像

増悪時CT画像

増悪後CT画像



2010/01/14

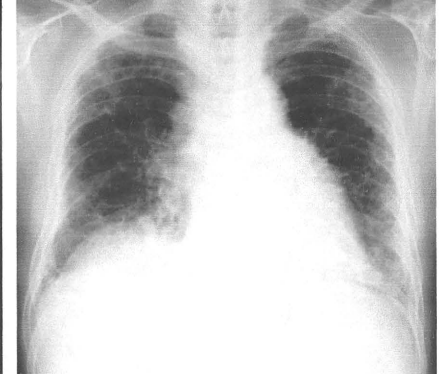
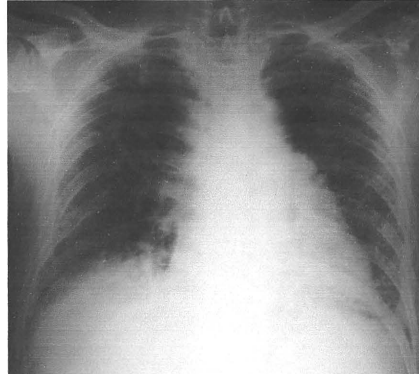
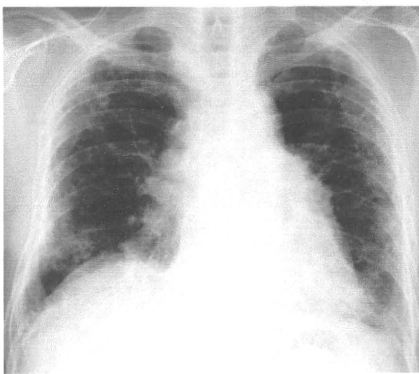
2010/03/03

2010/03/31

増悪前XP

増悪時XP

増悪後XP



2010/01/21

2010/03/02

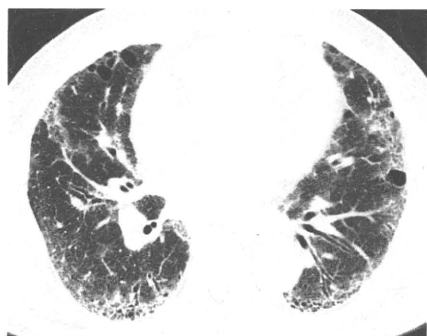
2010/03/31

男性

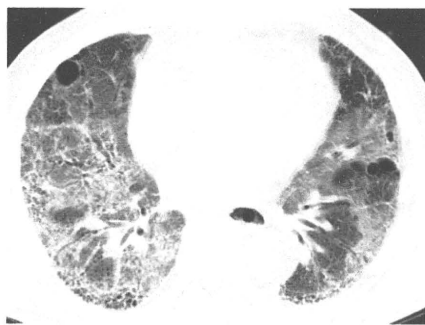
増悪前CT画像

増悪時CT画像

増悪後CT画像



2010/03/05



2010/04/09

増悪前XP

増悪時XP

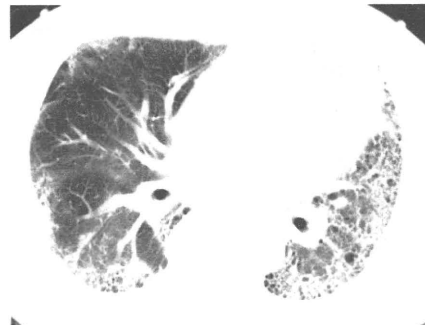
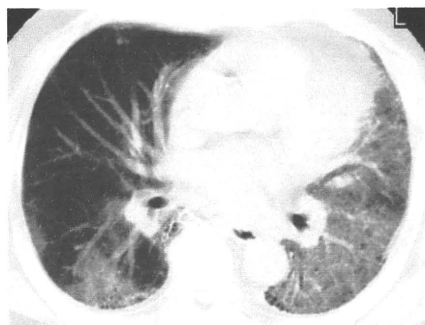
増悪後XP

男性

増悪前CT画像

増悪時CT画像

増悪後CT画像



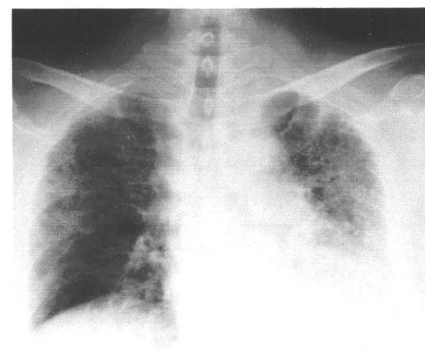
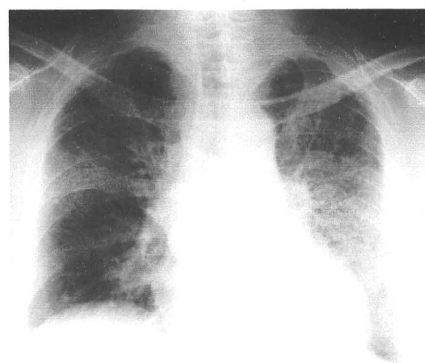
2010/04/28

2010/05/15

増悪前XP

増悪時XP

増悪後XP



2010/04/28

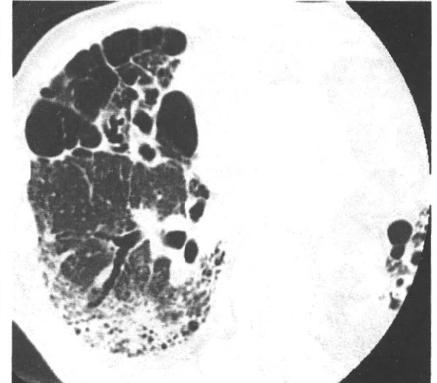
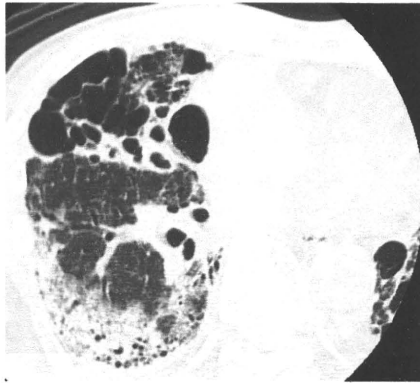
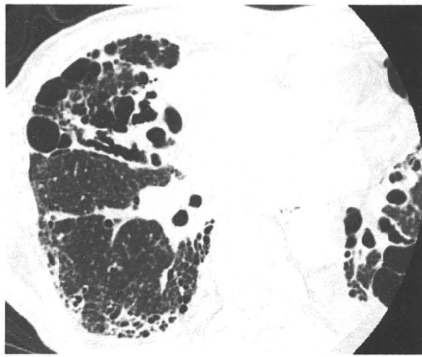
2010/05/15

男性

増悪前CT画像

増悪時CT画像

増悪後CT画像



2010/03/08

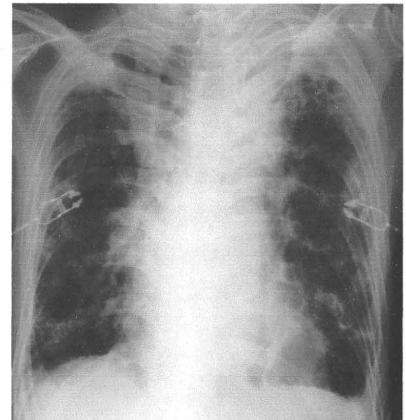
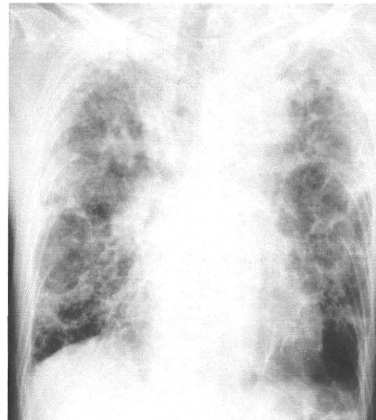
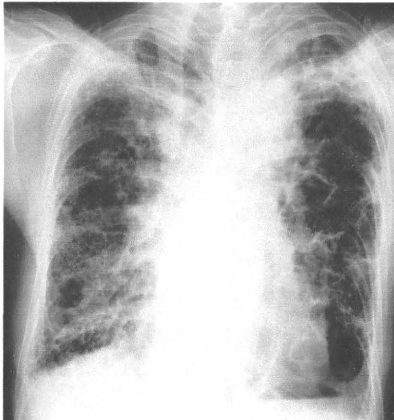
2010/06/06

2010/06/24

増悪前XP

増悪時XP

増悪後XP



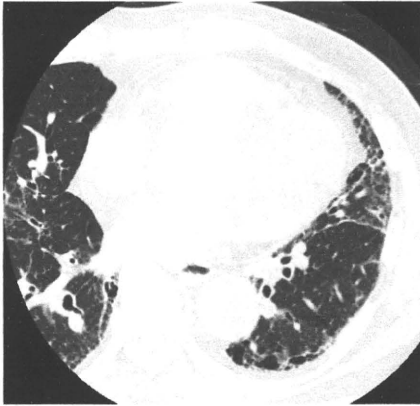
2010/03/19

2010/06/06

2010/06/24

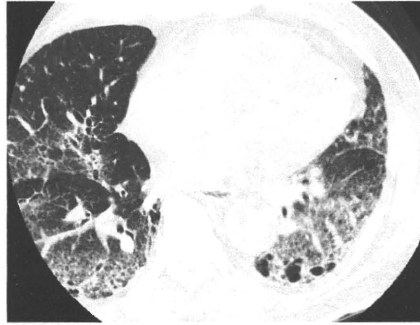
男性

増悪前CT画像



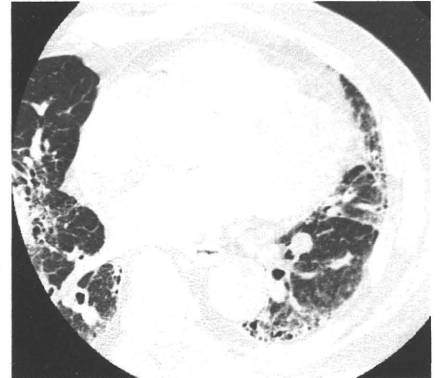
2010/03/19

増悪時CT画像



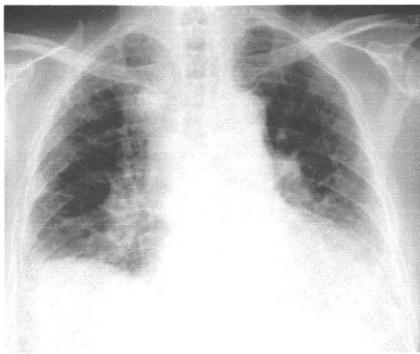
2010/06/13

増悪後CT画像



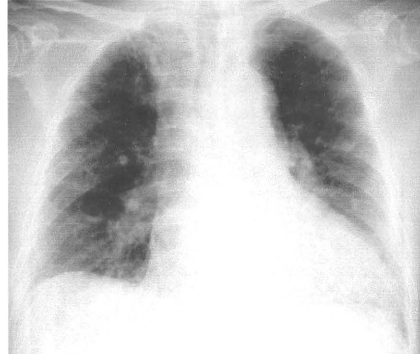
2010/08/16

増悪前XP



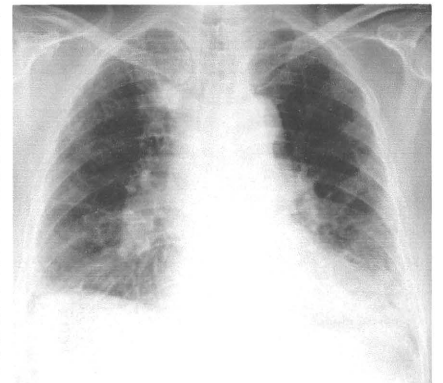
2010/03/03

増悪時XP



2010/06/13

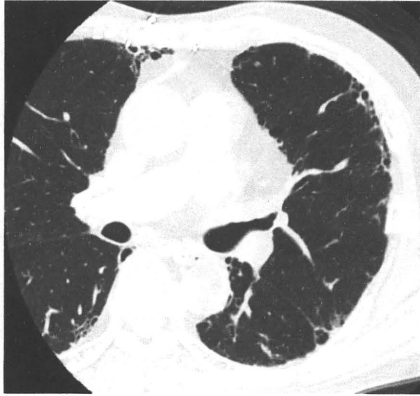
増悪後XP



2010/08/16

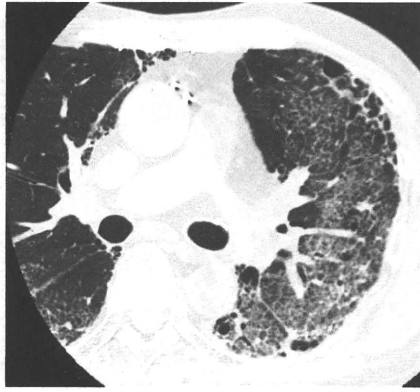男性

増悪前CT画像



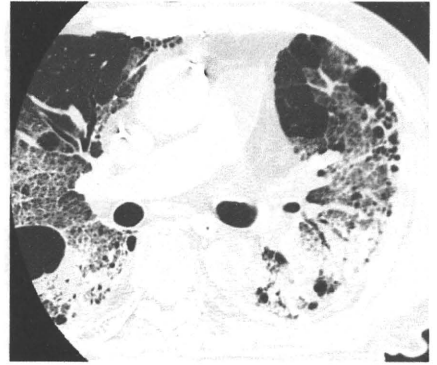
2010/04/06

増悪時CT画像



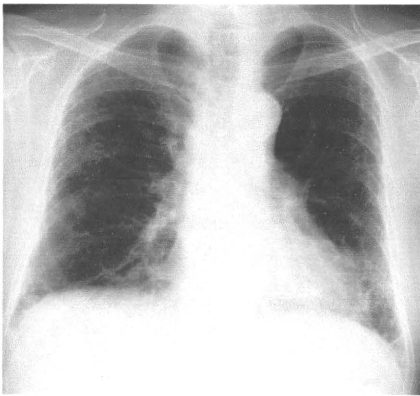
2010/06/20

増悪後CT画像



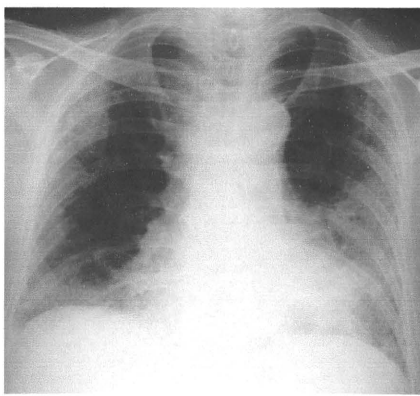
2010/07/02

増悪前XP



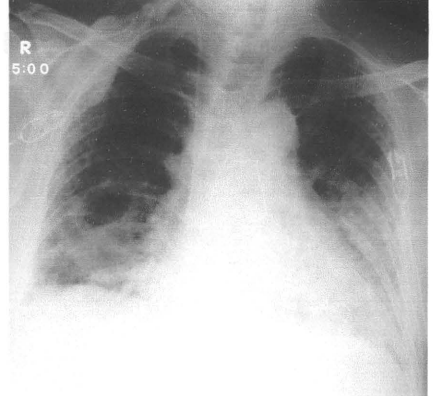
2010/04/14

増悪時XP



2010/06/20

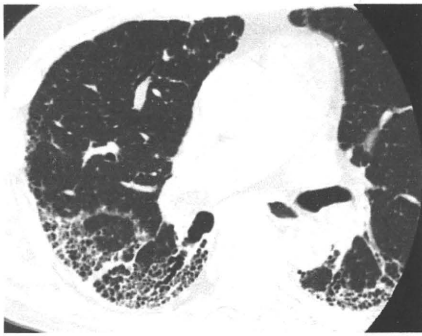
増悪後XP



2010/07/02

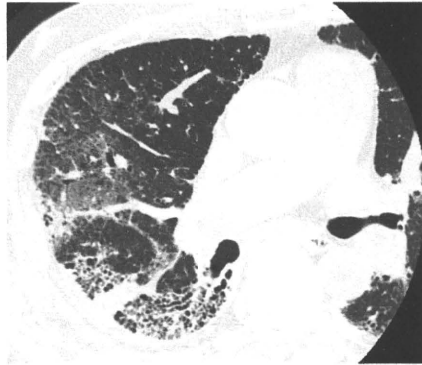
男性

増悪前CT画像



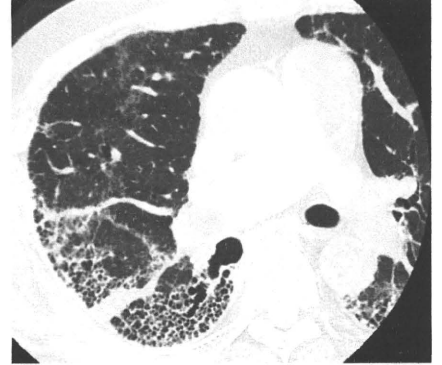
2010/05/21

増悪時CT画像



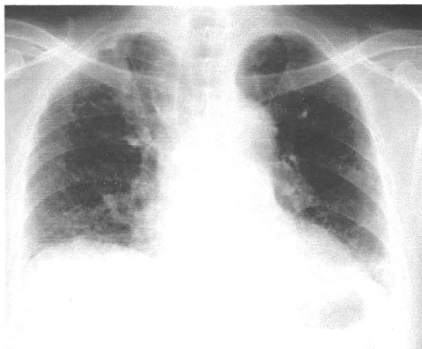
2010/09/09

増悪後CT画像



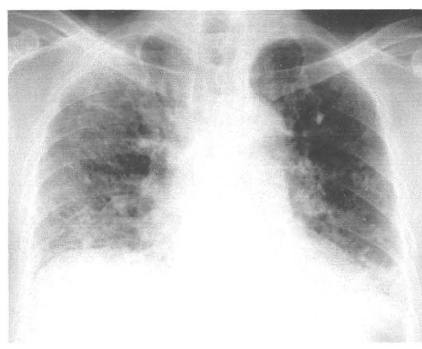
2010/09/07

増悪前XP



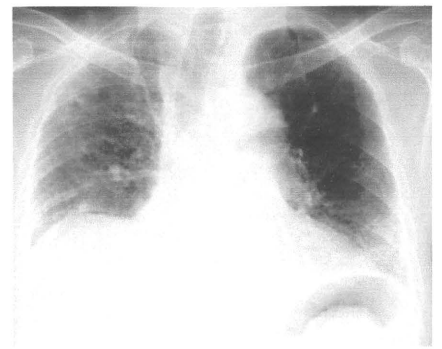
2010/05/21

増悪時XP



2010/08/09

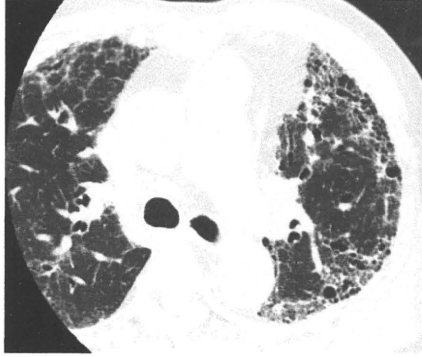増悪後XP



2010/09/09

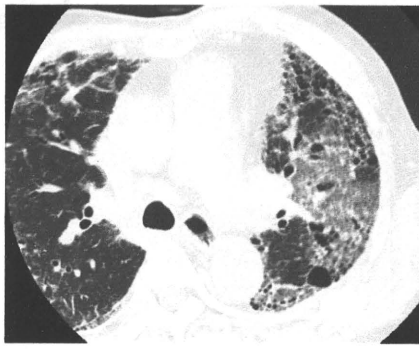
男性

増悪前CT画像



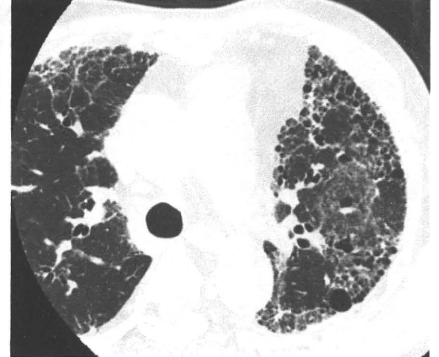
2010/06/23

増悪時CT画像



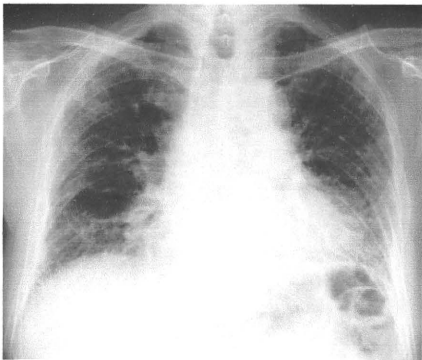
2010/08/13

増悪後CT画像



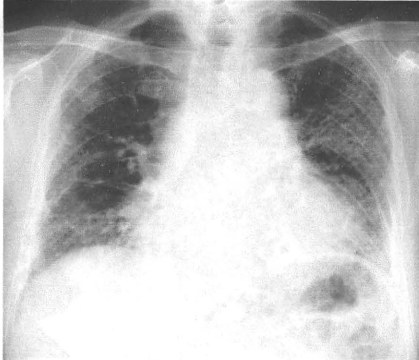
2010/08/26

増悪前XP



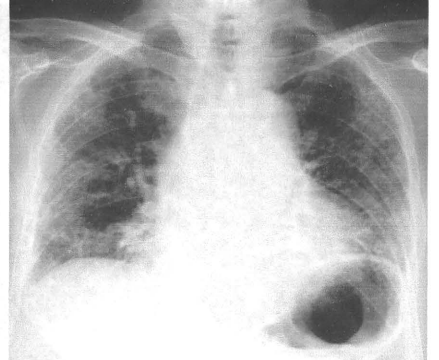
2010/06/23

増悪時XP



2010/08/13

増悪後XP

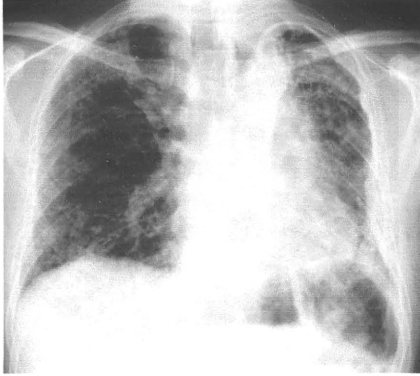


2010/08/26



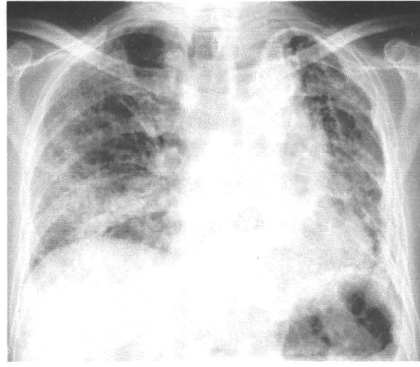
男性

増悪前CT画像



2010/01/27

増悪時CT画像

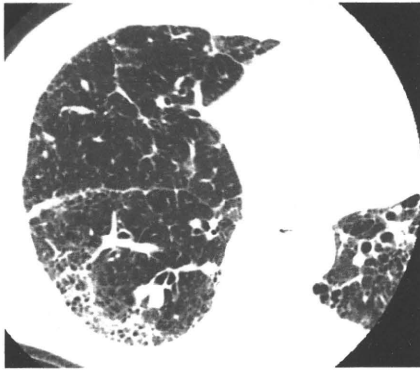


2010/08/26

増悪後CT画像

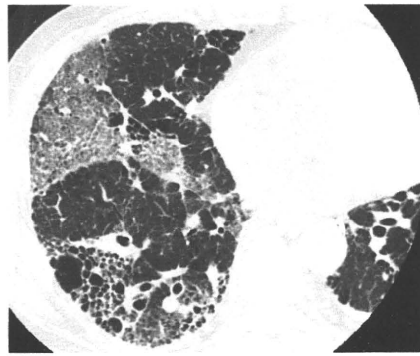


増悪前XP



2010/08/26

増悪時XP



2010/08/26

増悪後XP

## 薬剤性肺障害

掲載したものは収集症例の一部である。細胞性障害機序以外が推測される症例も広く収集している

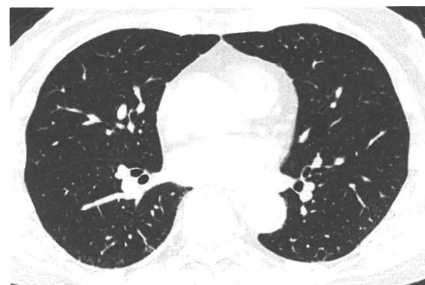
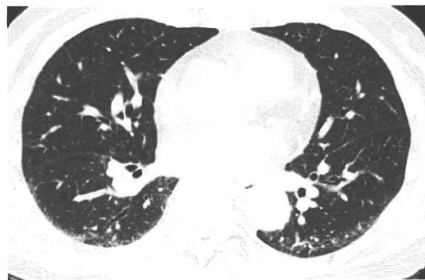
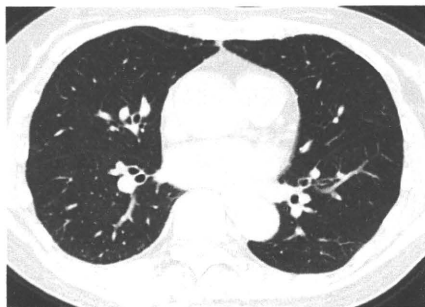女性

疑われる原因薬剤： 芍薬甘草湯

増悪前CT画像

増悪時CT画像

増悪後CT画像



2008/01/07

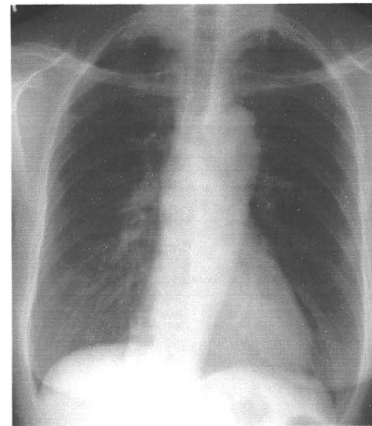
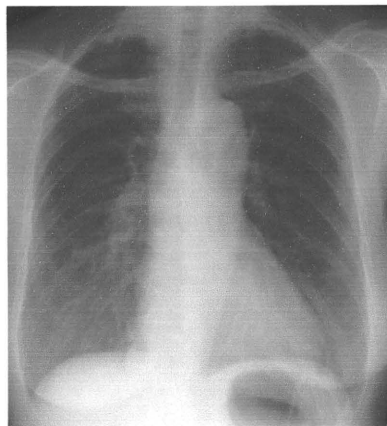
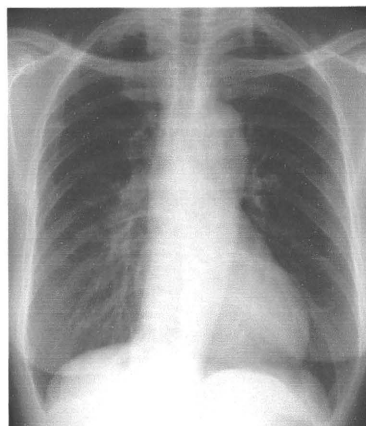
2008/08/23

2008/09/29

増悪前XP

増悪時XP

増悪後XP



2008/01/07

2008/08/23

2008/09/30

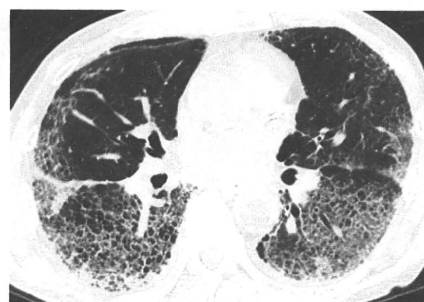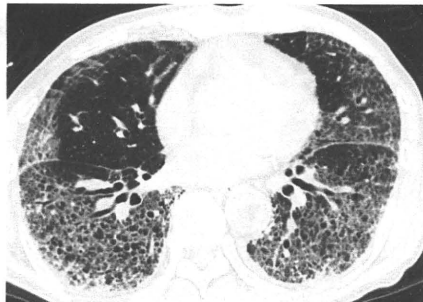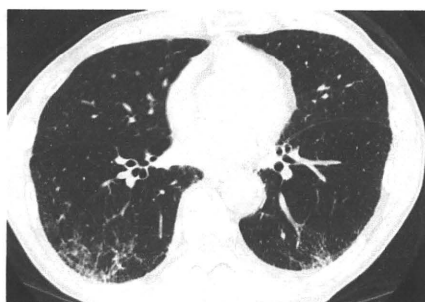男性

疑われる原因薬剤： paclitaxel

増悪前CT画像

増悪時CT画像

増悪後CT画像



2008/07/10

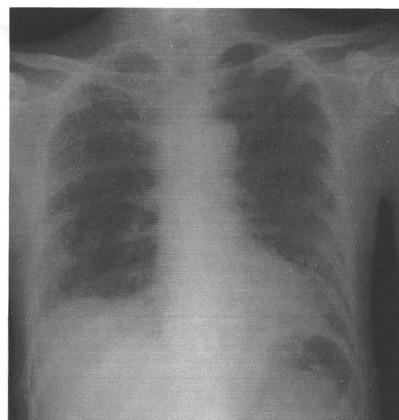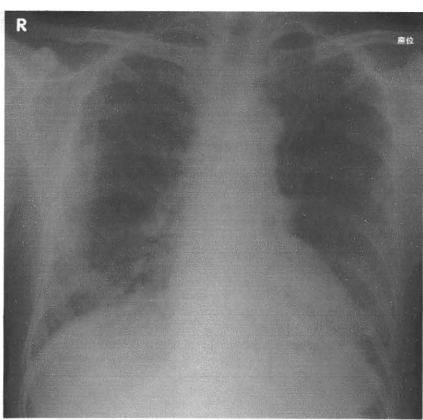
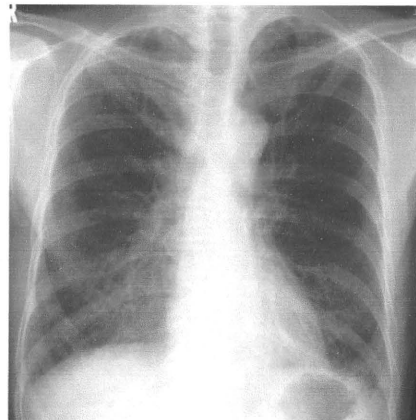
2008/09/09

2008/11/22

増悪前XP

増悪時XP

増悪後XP



2008/07/10

2008/09/09

2008/10/21

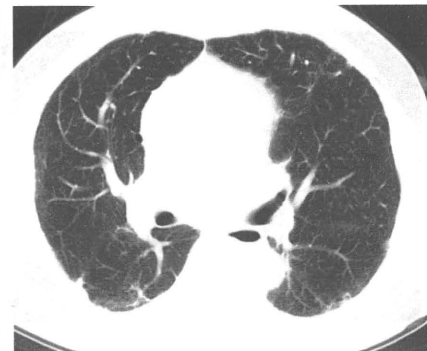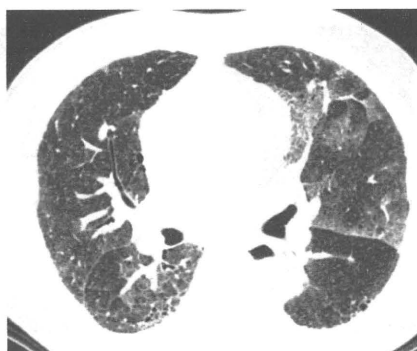
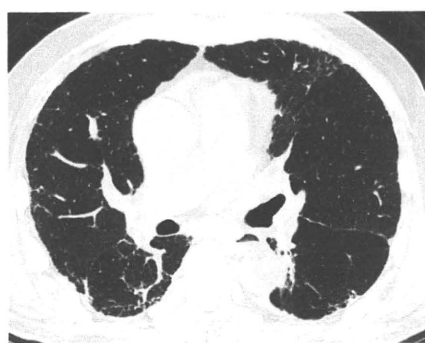男性

疑われる原因薬剤： CBDCA+CPT-11

増悪前CT画像

増悪時CT画像

増悪後CT画像



2008/08/04

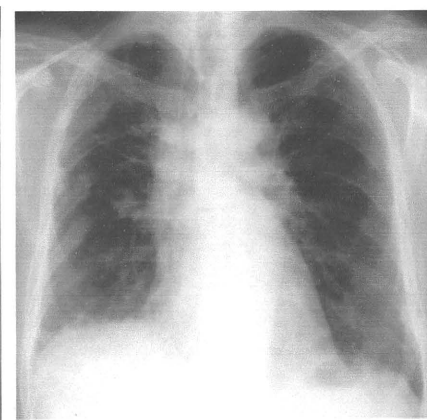
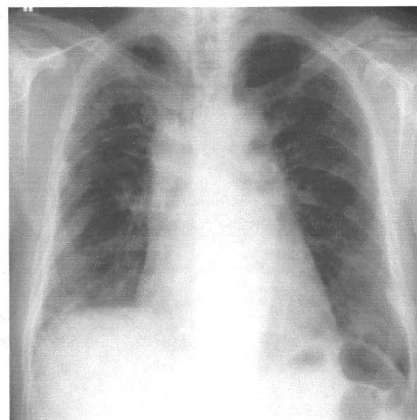
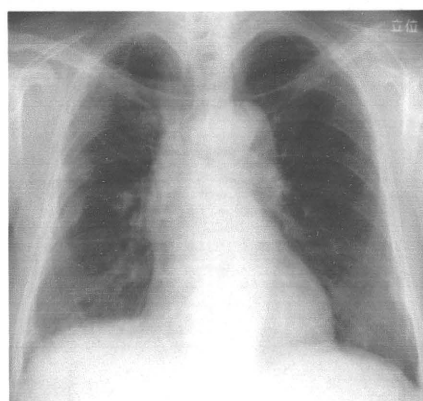
2008/09/22

2008/12/05

増悪前XP

増悪時XP

増悪後XP



2008/08/04

2008/09/22

2008/12/5

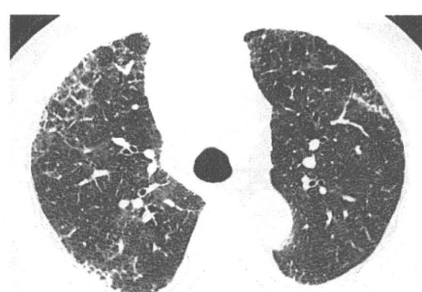
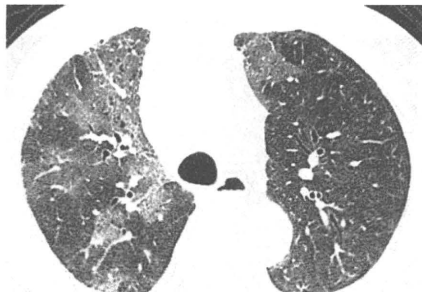
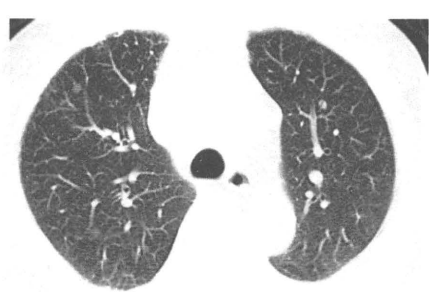男性

疑われる原因薬剤： gefitinib

増悪前CT画像

増悪時CT画像

増悪後CT画像



2008/09/10

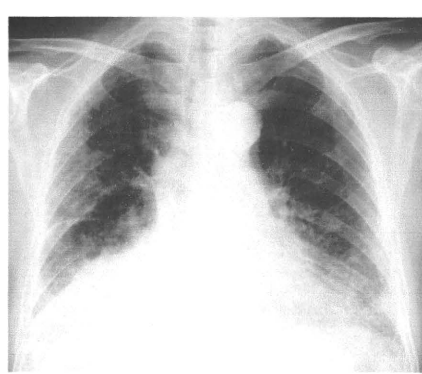
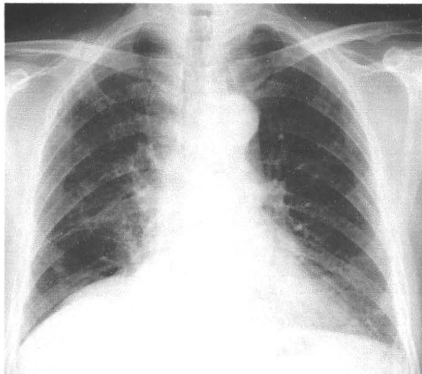
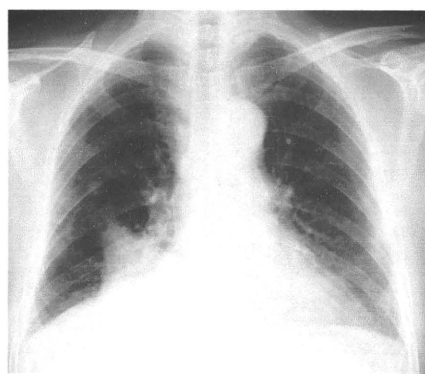
2008/12/02

2009/01/21

増悪前XP

増悪時XP

増悪後XP



2008/09/10

2008/12/02

2009/01/21

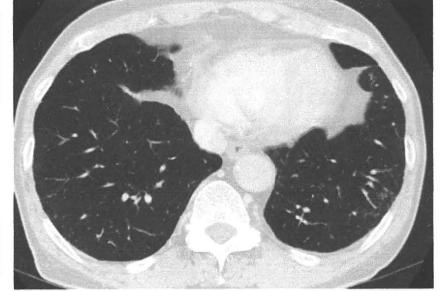
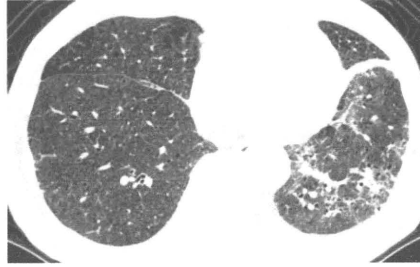
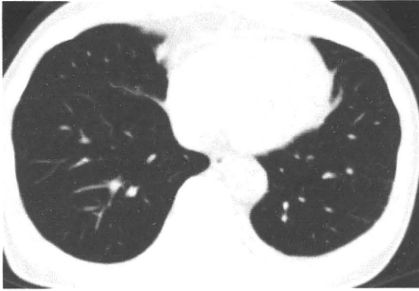
男性

疑われる原因薬剤： amrubicin

増悪前CT画像

増悪時CT画像

増悪後CT画像



2008/09/02

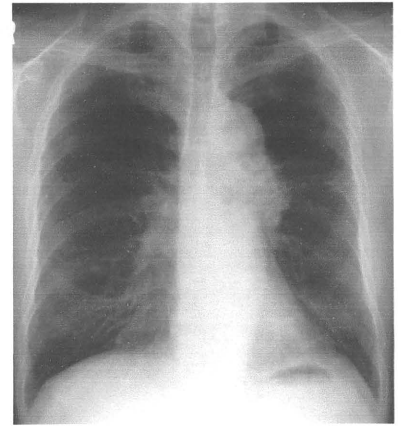
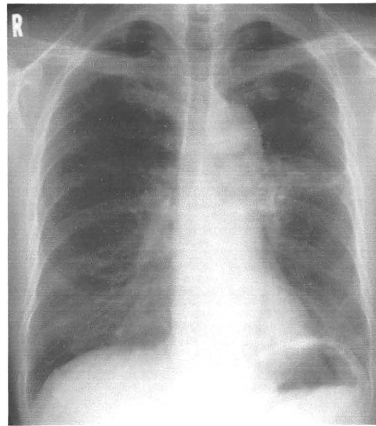
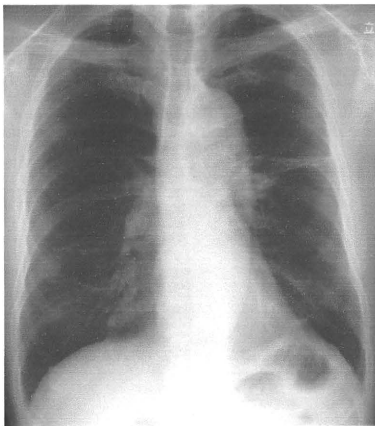
2008/12/02

2009/02/17

増悪前XP

増悪時XP

増悪後XP



2008/10/08

2008/12/02

2009/02/17

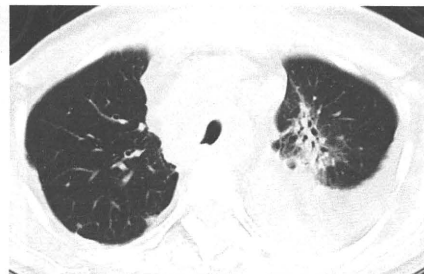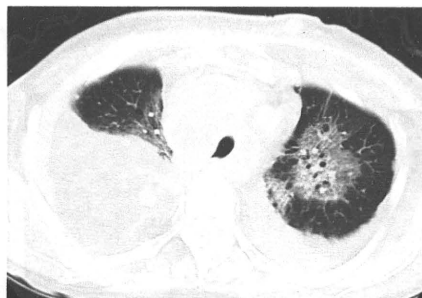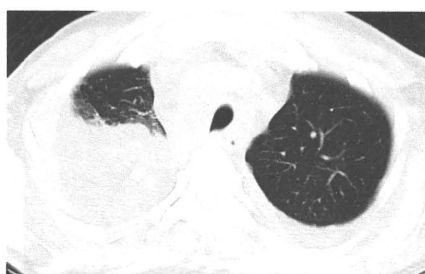男性

疑われる原因薬剤： erlotinib

増悪前CT画像

増悪時CT画像

増悪後CT画像



2008/12/08

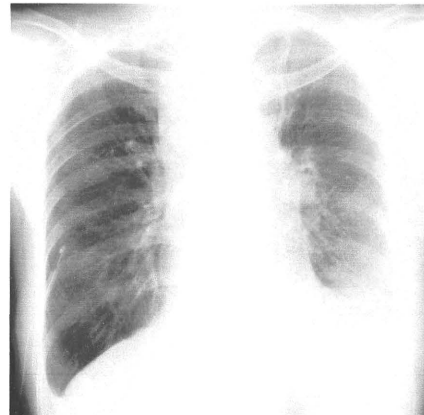
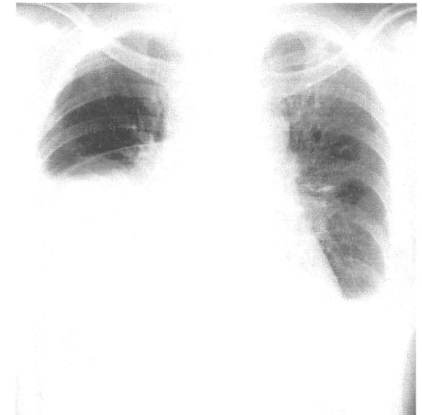
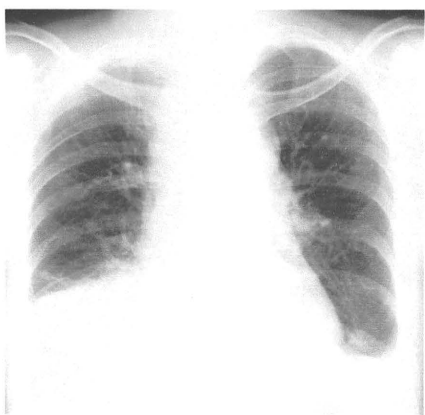
2009/01/02

2009/01/21

増悪前XP

増悪時XP

増悪後XP



2008/12/08

2009/01/02

2009/01/21



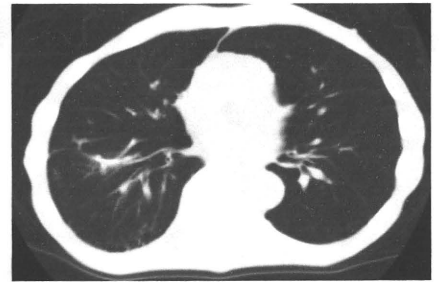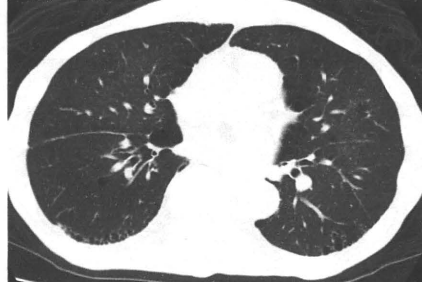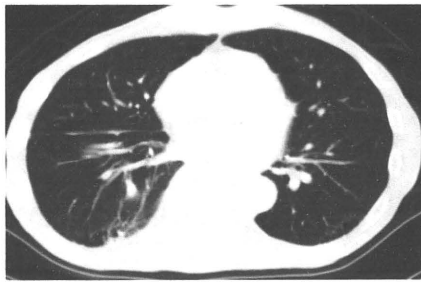男性

疑われる原因薬剤： gemcitabin

増悪前CT画像

増悪時CT画像

増悪後CT画像



2008/11/26

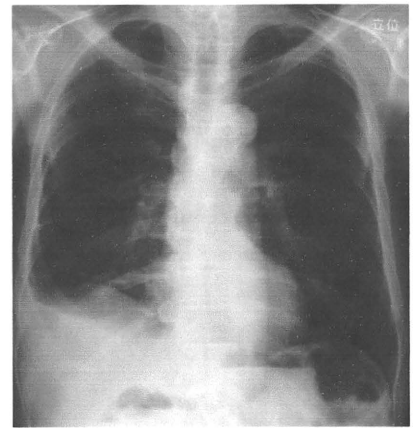
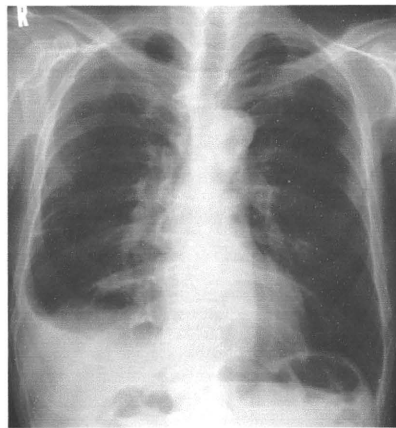
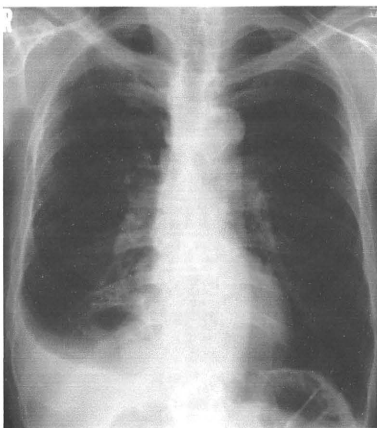
2009/01/22

2009/03/16

増悪前XP

増悪時XP

増悪後XP



2008/10/14

2009/01/28

2009/02/09

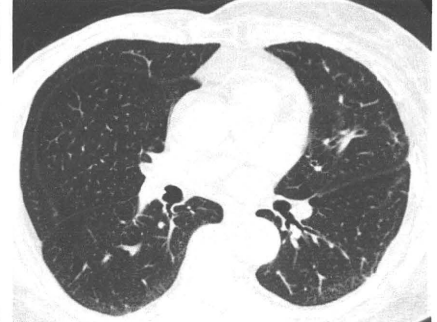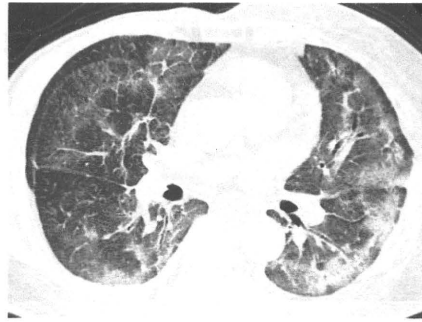
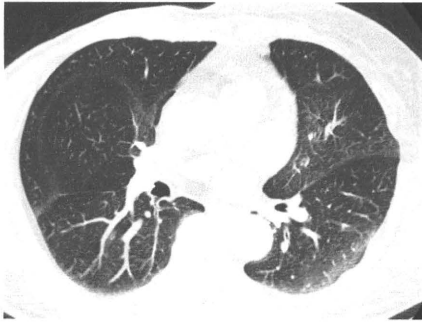
男性

疑われる原因薬剤： paclitaxel

増悪前CT画像

増悪時CT画像

増悪後CT画像



2009/01/06

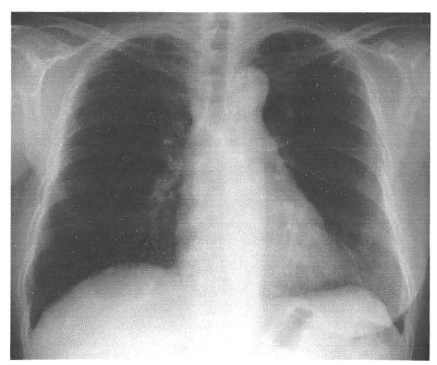
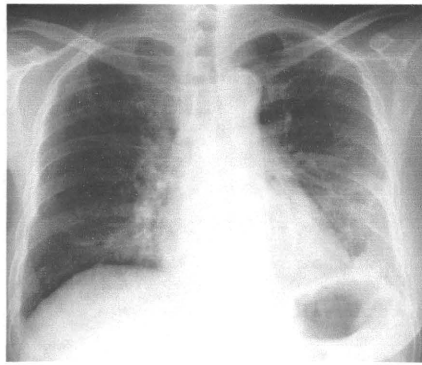
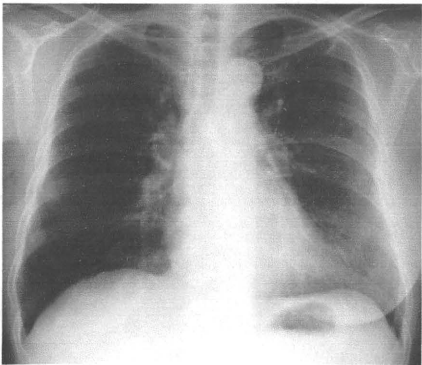
2009/03/06

2009/05/27

増悪前XP

増悪時XP

増悪後XP



2009/02/06

2009/03/06

2009/05/27

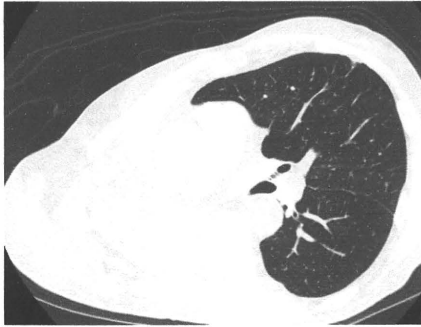男性

疑われる原因薬剤： paclitaxel

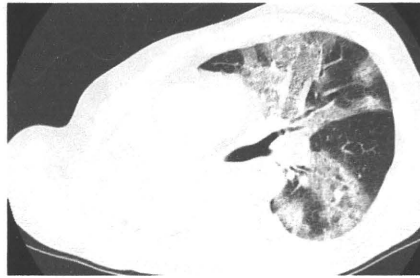増悪前CT画像

増悪時CT画像

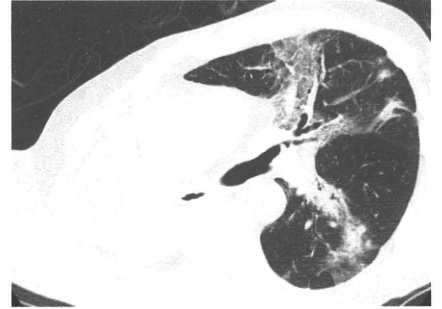
増悪後CT画像



2008/12/22



2009/03/13

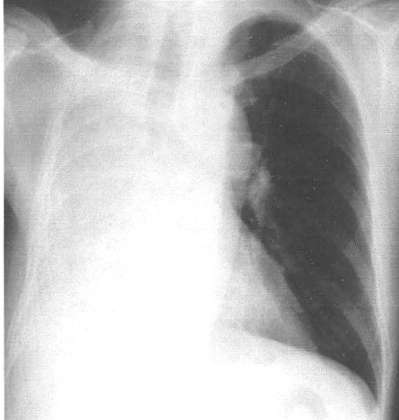


2009/03/23

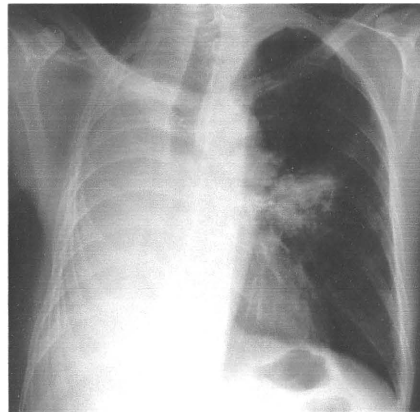
増悪前XP

増悪時XP

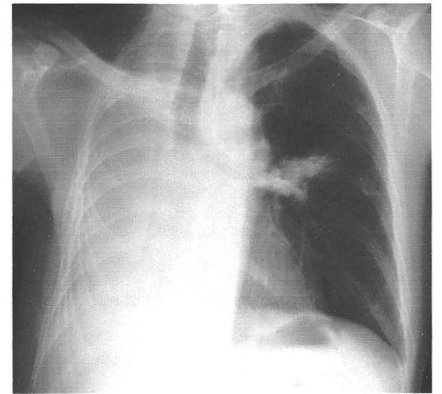
増悪後XP



2008/12/22



2009/03/13



2009/03/23

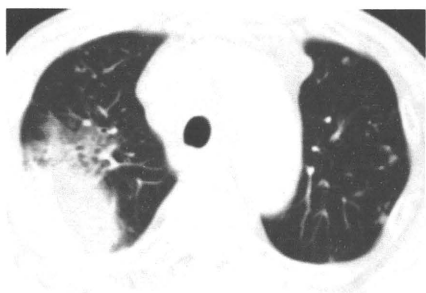男性

疑われる原因薬剤： paclitaxel, docetaxel

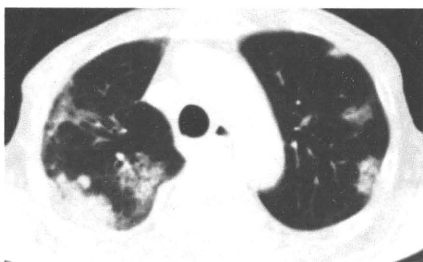
増悪前CT画像

増悪時CT画像

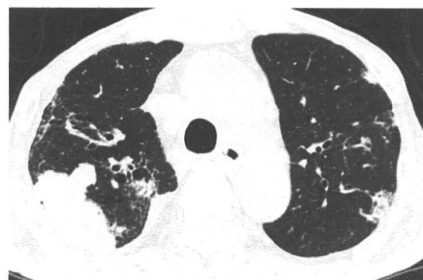増悪後CT画像



2008/11/21



2009/02/05

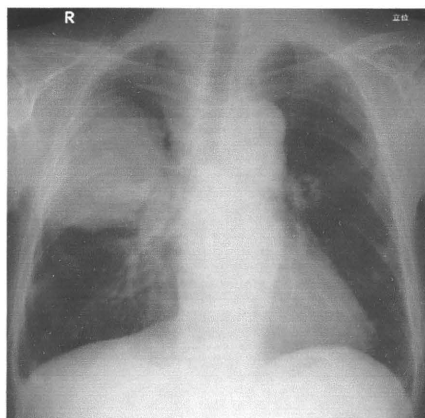


2009/04/11

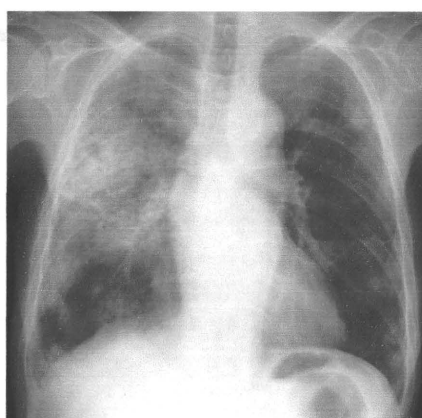
増悪前XP

増悪時XP

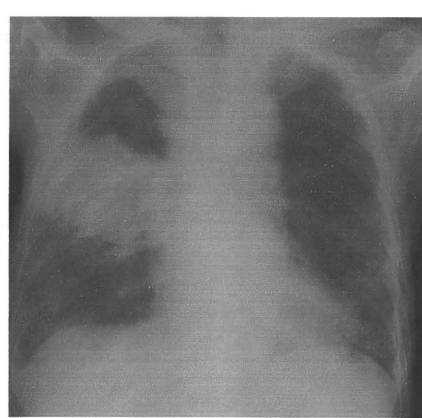増悪後XP



2008/11/21



2009/02/03



2009/04/10