で2群に分類し、それぞれの群のIA所見の特徴を調べた。流入血管と流出血管の両方が造影された1群は、type I CNV の特徴を持ち、CNV であると考えた(polypoidal CNV)。
一方、流入血管と流出血管の両方が造影されなかった2群は、脈絡膜血管異常であると考えた(狭義 PCV)。今後、それぞれの群に対して、どの治療方法が有効か検討して行きたいと考えている。

E. 結論

PCV の異常血管網は、異なった2種類の造影パターンを示すことが再確認された。1 群は CNV の1型(polypoidal CNV)で、2 群は脈絡膜血管異常(狭義 PCV)であると考えた。

F. 研究発表

1. 論文発表

なし

2. 学会発表

森隆三郎、他:加齢黄斑変性の脈絡膜循環ポリープ状脈絡膜血管症. 第 27 回日本眼循環学会、神戸、 2010.

G. 知的財産権の出願・登録状況

1. 特許取得

なし

2. 実用新案登録

なし

3. その他

なし

H. 参考文献

1. Yuzawa M et al:The origins of polypoidal vasculopathy. Br J Ophthalmol 89, 602-607, 2005.
2. Rosa HR et al: Clinicopathological correlation of idiopathic polypoidal choroidal vasculopathy. Arch Opthalmol 120, 502-508, 2002.
3. Nakashizuka H et al: Clinicopathologic findings in polypoidal choroidal vasculopathy. IOVS 49, 4729-4737, 2008.
4. Gass JDM: Stereoscopic atlas of macular diseases. 26-32, Mosby 1997.

20. 網膜色素上皮の欠損、菲薄化を認めた網膜色素上皮剥離 7 眼の検討

能谷聡子、森隆三郎、北川貴子、川村昭之、湯澤美都子
（日本大・駿河台）

研究要旨 フルオレセイン蛍光眼底造影(FA)およびインドシアニングリーン蛍光眼底造影(IA)で、網膜色素上皮剥離(RPED)内に円形の組織染による強い過蛍光を示す部位が見られる非典型的な RPED をスペクトラルドメイン光干渉断層計(OCT)で検討した。7 眼すべての RPED は OCT でドーム状を呈し典型的であった。3 眼で、FA および IA での過蛍光の範囲に一致して、OCT で網膜色素上皮(RPE)を示す高反射層を認めなかった。他の 4 眼では FA および IA の過蛍光の範囲に一致して RPE を示す高反射層は菲薄であった。これらの眼のうち 3 眼では今回の造影施行 6～8 年前に現在の RPED と同部位に現在より小型の典型的な造影所見を示す RPED を認めていた。RPED が長期に及んだために RPE に無色素化、低色素化が生じていることを示していると考えた。

A. 研究目的

フルオレセイン蛍光眼底造影(FA)およびインドシアニングリーン蛍光眼底造影(IA)で網膜色素上皮剥離(RPED)を示す過蛍光の中に見られた、限局した境界鮮明な円形の組織染による過蛍光の病像を光干渉断層計（OCT）を用いて検討し病態を明らかにする。

B. 研究方法

対象は、平成20年3月から平成22年8月の間に駿河台日本大学病院眼科を受診し、FAでRPED内に限局した組織染による過蛍光を認めた7例7眼（男性6例、女性1例、平均年齢62歳）。

方法は、Spectralis ® HRA+OCT (Heidelberg Retina Angiograph + OCT、Heidelberg engineering 社）を用い、FAあるいはIA とOCTの同時撮影を行い、FAあるいはIAでRPED内の限局した円形の組織染による過蛍光の範囲に一致する部位のOCT所見を検討した。FA、およびIAでRPED内の過蛍光の範囲に一致する部位を中心とし、水平方向、垂直方向をOCTで詳細に撮影した。7眼中3眼で蛍光剤を静脈注射前にFA用の波長488nmの緑色光を用い眼底自発蛍光撮影をした。

また、以前に当科の受診歴のある症例で診療録から以前のFA、IAの所見を調べた。

C. 研究結果

7眼7個のRPEDはいずれも黄斑部にあり、大きさは1/2から5乳頭径大で、5眼でRPED内に萎縮様の灰白色病巣を1か所、1眼で2か所、1眼で7か所認めた。

FAでは、7眼全てでRPED内の灰白色病巣の部位は組織染による強い過蛍光を認めた。

IAでは、施行した6眼のうちFAで過蛍光を示した部位は、早期には3眼で低蛍光を示し、その中に脈絡膜中大血管が周囲より明瞭に透見で

き、3眼でRPED周囲と同程度に脈絡膜血管が造影された。後期は6眼全てで組織染による過蛍光を認めた。

OCTではRPEDの範囲は7眼全てドーム状を呈した。FAおよびIAで過蛍光を示した範囲は、3眼では網膜色素上皮(RPE)に一致する高反射層の描出がなく、4眼ではRPEに一致する高反射層の菲薄化を認めた。

眼底自発蛍光撮影をした7眼中3眼では、FAおよびIAで過蛍光を示した範囲は低蛍光を呈した。

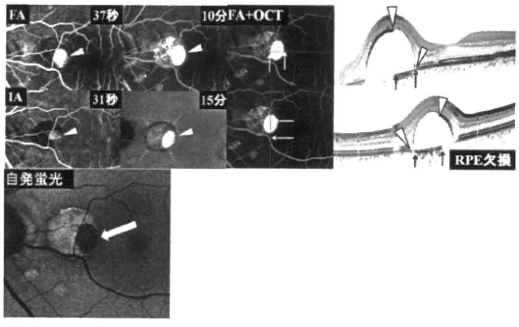

図1 FA、IA、OCT、自発蛍光

7眼中3眼で、今回の造影施行6～8年前に現在のRPEDと同部位に、現在より小型の典型的な造影所見を示すRPEDを認めていた。

D. 考察

今回経験したRPEDはOCTではRPED内のRPEが限局性に菲薄化あるいは欠損しているように見えるもので、同様の報告はShiraki他による1症例のcase reportのみである。[1]また、Spectralis® HRA+OCTで、FAおよびIAとOCTを同時撮影した報告は今回が初めてである。

今回の7眼では、大きさの様々なRPED内に、数も大きさも様々な円形の灰白色病巣が見られた。灰白色病巣はFAで組織染による過蛍光を示した。IAでは、7眼中3眼で早期には低蛍光を示し、脈絡膜中大血管が他の部より明瞭に透見でき、後期は組織染による過蛍光を認め、脈絡毛細血管板の萎縮を伴っていることが分かった。OCTでは全眼典型的なドーム状のRPEDであり、FA、IAで組織染を示す範囲はOCTでRPEを示す高反射が欠損、または菲薄化し、その下方の脈絡膜の反射が亢進していた。このことは、灰白色病巣はRPEが欠損または菲薄化してみえる部を通して透見された脈絡膜毛細血管板萎縮部であることを示している。

眼底自発蛍光ではRPEDの部は過蛍光または異常を示さず、FAでの組織染の部は低蛍光を示した。組織染の部位は長期にRPEDが起こっていたためRPEが高度に障害されていると考えられた。

今回の7眼は、OCT上RPEを示す高反射が部分的に描出されなくても、RPEDのドーム状の形態が保たれていた。その理由として、Kishiらは、悪性高血圧症モデルのサルの網膜で、脈絡膜の局所循環不全で壊死した色素上皮の部位に、色素の少ないRPEが再生していることを組織学的に証明している。[2]今回の症例も、長期に存在したPED内のRPEが、色素上皮下液に長期間さらされ、また、RPEを栄養する脈絡毛細血管板と長期間剥離することにより障害され、その再生過程として低色素、または無色素化した透明な色素上皮が発生し、透明なRPEはOCTにより描出されないため、欠損、または菲薄化して見えるという可能性を考えた。

今回のFAの過蛍光の鑑別として、脈絡膜新生血管(CNV)、網膜色素上皮裂孔(RPE tear)が考えられる。

今回の症例では、全例 FA で造影後期に色素のもれは認められなかった。また、OCT では全眼 RPE の不整や CNV を疑う高反射塊は検出されず、CNV の存在は否定的であった。
また、FA、IA で RPE tear で認めるロールした RPE による block を示す低蛍光は認めず、OCT でも RPE tear で認めるロールした RPE は認めず、RPED は全眼ドーム状であった。以上のことより RPE tear は否定的であった。
予後については小型のものではRPEDは虚脱におちいり、萎縮病巣になる可能性が考えられる。Shiraki らの2眼ではRPE tear になった。今後、これらの経過観察を続け予後についても調べたい。

E. 結論

FA で見られた RPED 内の限局した組織染による過蛍光を呈す病巣は OCT では RPE を示す高反射が欠損または菲薄化していた。長期に持続した RPED の一部の RPE に、無色素化、あるいは低色素化が起こった所見であると考えられる。これらの RPED の経過や視力予後を明らかにするためにはさらなる経過観察が必要である。

F. 健康危険情報

なし

G. 研究発表

1. 論文発表

なし

2. 学会発表

能谷聡子、他：OCTで検出された網膜色素上皮の欠損、菲薄化を伴う網膜色素上皮剥離. 第114回日本眼科学会総会、名古屋、2010.

H. 知的財産権の出願・登録状況

1. 特許取得

なし

2. 実用新案登録

なし

3.その他

なし

I. 参考文献

1. Shiraki , et al: Thinning and small holes at an impending tear of a retinal pigment e pithelial detachment. Grafe`s Arch Clin Exp Ophthalmol 239, 430-436, 2001.
2. Kishi , et al: Fundus lesions in malignant hypertension I.A pathologic study of experimental hypertensive choroidopathy. Arch Ophthalmol Vol 103, 1189-1197, 1985.

21. 網膜疾患における視覚関連 QOL

岡本史樹、岡本芳史、福田慎一、大鹿哲郎

(筑波大)

研究要旨　種々の網膜疾患において硝子体手術を施行した 299 例の視覚関連 Quality of Life(VR-QOL)と視機能を術前後で評価した。全ての疾患において硝子体手術により有意な VR-QOL の改善を認めた。術前と術後 VR-QOL との間に有意な正の相関を認めた。手術による VR-QOL の改善度は黄斑前膜で最も大きく、糖尿病黄斑浮腫で最も低かった。増殖糖尿病網膜症と糖尿病黄斑浮腫では VR-QOL とコントラスト感度に関連があり、黄斑円孔、黄斑前膜では VR-QOL と変視に関連があった。硝子体手術は網膜疾患の VR-QOL の改善に寄与している。疾患の性質によって、VR-QOL が受ける影響および手術による改善の程度が大きく異なることが明らかになった。

A. 研究目的

種々の網膜疾患において硝子体手術が視覚関連 Quality of Life (VR-QOL) に与える影響を調査し、VR-QOL と各種視機能との関連を検討すること。

B. 研究方法

種々の網膜疾患で初回硝子体手術を施行した 299 例 VR-QOL を、National Eye Institute - Visual Function Questionnaire 25 (VFQ-25) を用いて術前と術後 3 ヶ月に評価した。対象疾患は増殖糖尿病網膜症 (PDR) 99 例、裂孔原性網膜剥離 (RD) 55 例、糖尿病黄斑浮腫 (DME) 38 例、黄斑円孔 (MH) 42 例、黄斑前膜 (ERM) 33 例、BRVO 20 例、CRVO 12 例。術前と術後3ヶ月の logMAR 最高矯正視力、コントラスト感度を全例測定した。また MH と ERM では変視量も測定した。対照として健常者 100 例の VR-QOL を評価した。

(倫理面への配慮)

筑波大学倫理委員会の承認を得た後、本研究の内容について患者へ充分なインフォームドコンセントを行い、研究を行った。

C. 研究結果

対象全体では、VFQ-25 総合得点は術前 58.5 点から術後 69.7 点と有意に改善した。術前と術後 VFQ-25 総合得点との間に有意な正の相関を認めた。疾患別では全ての疾患において硝子体手術により有意な VFQ-25 総合得点の改善を認めた(図1)。術前 VFQ-25 総合得点は MH、ERM が BRVO、DME、PDR より有意に高く、術後 VFQ-25 総合得点は RD、MH、ERM が CRVO、PDR、BRVO、DME より有意に高かった。手術による VFQ-25 総合得点の改善度は ERM が最も大きく、DME が最も低かっ

た。多変量解析にて PDR、DME では VFQ-25 総合得点とコントラスト感度に関連があり、MH、ERM では VFQ-25 総合得点と変視改善度に関連があった。

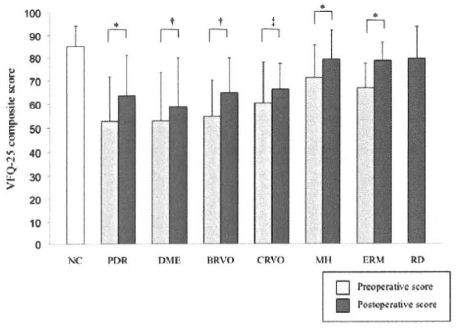

図 1 各種網膜疾患における術前後の VFQ-25 総合得点

D. 考察

我々は様々な網膜疾患において硝子体手術前後の VR-QOL を評価した。硝子体手術は VR-QOL を改善させ、社会的貢献を果たしていると考えられる。また、術前と術後 VR-QOL との間に有意な正の相関を認めた。このことは、疾患により QOL が大きく障害される前、早期に硝子体手術を行うことにより、高水準の QOL が維持できることを示唆している。さらに、VR-QOL に影響する視機能因子が網膜疾患の種類により異なっていたため、今後網膜疾患の治療評価には視力だけでなくコントラスト感度や変視などの測定が必要と考えられた。

E. 結論

硝子体手術により網膜疾患の VR-QOL は改善した。疾患の性質によって、VR-QOL が受ける影響および手術による改善の程度が大きく異なることが明らかとなった。

F. 健康危険情報

特になし

G. 研究発表

1. 論文発表

Okamoto F, et al: Vision-related quality of life and visual function after vitrectomy for various vitreoretinal disorders. Invest Ophthalmol Vis Sci 51, 744-751, 2010.

H. 知的財産権の出願・登録状況

特になし

I. 参考文献

1. Mangione CM, et al: National eye institute visual function questionnaire field test investigators. Development of the 25-item national eye institute visual function questionnaire. Arch Ophthalmol 119, 1050-1058, 2001.

2. Okamoto F, et al: Vision-related quality of life and visual function following vitrectomy for proliferative diabetic retinopathy. Am J Ophthalmol 145, 1031-1036, 2008.

3. Okamoto F, et al: Vision-related quality of life and visual function after retinal detachment surgery. Am J Ophthalmol 146, 85-90, 2008.

22. 加齢黄斑変性に対するラニビズマブ硝子体投与後の自覚的見え方と満足度

藤田京子、湯澤美都子
（日本大・駿河台）

研究要旨 加齢黄斑変性に対するranibizumab硝子体内投与（Intravitreal injection of ranibizumab：IVR）前後における主観的な見え方（視力、変視、中心暗点）の変化と治療に対する満足度を、IVRを受けた患者100例を対象にアンケート調査を行い評価した。視力値の変化はIVR後の主観的な「視力」と有意に相関した（$p<0.05$）が、主観的な「変視」、主観的な「中心暗点」とは有意な相関はみられなかった（$p>0.05$）。65例（65%）の患者がIVRに満足と回答し、満足度は視力値の変化および主観的な「視力」、「変視」、「中心暗点」の改善と有意に相関した（$p<0.05$）。

A. 研究目的

中心窩脈絡膜新生血管に対するranibizumab硝子体内投与（Intravitreal injection of ranibizumab：IVR）は視力改善の可能性がある治療として現在第一選択となっている。IVRの有用性は視力値や眼底所見から評価されており、これまでにも多数の報告があるが、患者の主観的な見え方や満足度から評価した報告はない。本研究ではIVR後における患者の主観的な見え方と満足度をアンケート方式で調査し、IVR前後での視力変化値と満足度、主観的見え方と満足度との関連を明らかにする。

B. 研究対象と方法

対象はIVRを3回以上受け、主治医が再投与不要と判断した加齢黄斑変性100例で、平均年齢74±8歳、男性72例、女性28例である。両眼性は39例で、うち33例は視力良好眼が投与眼であった。これらの症例にIVR前と再投与不要と判断された1から3か月後での主観的な「視力」、主観的な「変視」、主観的な「中心暗点」の変化を「たいへん良くなった」、「若干よくなった」、「かわらない」、「若干悪くなった」、「たいへん悪くなった」、「もともと自覚なし」の中から最も当てはまるものを選んで回答してもらった。また「治療に対する満足度」を「非常に満足」、「どちらかと言えば満足」、「どちらともいえない」、「どちらかと言えば不満足」、「非常に不満足」から最もあてはまるものを選んで回答してもらい、IVR前後での視力変化値（logMAR）と主観的な「視力」、「変視」、「中心暗点」および「満足度」との関連、「満足度」と主観的な「視力」、「変視」、「中心暗点」との

関連を検討した(Spearman correlation test)。

(倫理面への配慮)

患者には研究の意図と内容、調査は診療に一切関係ないこと、調査票より個人が特定されないこと、結果の公表において個人が不利益を受けないことを十分に説明し同意を得た上でアンケート調査を行った。

C. 研究結果

投与前の視力(logMAR)は 1.70 から-0.18(平均 0.42±0.37)で平均 IVR 回数は 4.0±1.5 回であった。IVR 後 logMAR で 2 段階以上改善は 15 眼、不変 72 眼、悪化 13 眼であった。「大変良くなった」と「やや良くなった」と答えたのは、主観的な「視力」では 28%、「変視」では 41%、「中心暗点」では 39%であった。視力変化値と主観的な「視力」とは有意な相関がみられたが($p<0.05$)、「変視」、「中心暗点」とは有意な相関はみられなかった($p>0.05$)。「満足度」は「非常に満足」、「どちらかと言えば満足」を合わせて 65%、「どちらかと言えば不満足」「非常に不満足」を合わせると 12%であった。満足度は視力変化値および主観的な「視力」、「変視」、「中心暗点」と相関した($p<0.05$)。

D. 考察

今回、視力値と主観的な「視力」には有意な相関がみられたが、主観的な「変視」、「中心暗点」との間には有意な相関はみられなかった。加齢黄斑変性における視覚の質の低下は視力低下だけでなく「変視」、「中心暗点」によるところも大きい。Yamashiro らは加齢黄斑変性に対する光線力学療法後の主観的な見え方と満足度について調査し、満足度は主観的な視力だけでなく、主観的な「変視」や「中心暗点」とも相関したと報告している [1)]。本研究の結果で、視力値と主観的な「変視」、「中心暗点」との間には有意な相関がみられなかったことから、視力値から主観的な「変視」や「中心暗点」を予測することは困難であり、変視量の定量や中心視野測定が必要と考えた。しかしそれらの測定は、固視不良例や固視目標を見ることができない視力不良例では検査結果の信頼性が乏しいなどの問題点がある。今後固視不良症例やロービジョンに対し検査結果の信頼性を高めるための工夫や検査法の模索が必要と考える。

今回 65%の患者が満足していると回答し、満足度と主観的な見え方には関連がみられた。IVR によって改善した見え方が日常生活のどのような場面で活かされるか、今後 IVR 後の QOL と満足度との関連を検討し、満足度を上げる眼科的因子を探り、適応やプロトコールに反映させる必要がある。

E. 結論

IVR 後の視力変化値は主観的見え方の中で「視力」とのみ相関した。IVR に対する満足度は不満足度を上回り、視力変化値と主観的見え方に関連があった。

F. 健康危険情報

なし

G. 研究発表

なし

H. 知的所有権の取得状況

なし

I. 参考文献

1. Yamashiro K, Tsujikawa A, Nishida A et al: Determinants of patients satisfaction with photodynamic therapy for neovascular age-related macular degeneration or polypoidal choroidal vasculopathy. Jpn J Ophthalmol 51, 368-374, 2007.

23. 一般住民におけるポリープ状脈絡膜血管症の有病率と危険因子の検討:久山町研究

安田美穂[1)]、朝隈朋子[1)]、荒川　聡[1)]、橋本左和子[1)]、大島裕司[1)]、
石橋　達朗[1)]、清原　裕[2)]
([1)]九州大、[2)]九州大環境医学)

研究要旨　日本人の地域一般住民におけるポリープ状脈絡膜血管症の有病率を調査しポリープ状脈絡膜血管症の発症に関わる危険因子について検討した。ポリープ状脈絡膜血管症の有病率は男性0.7%、女性0.1%、全体0.3%であり、男性の有病率は女性と比較して有意に高かった。全加齢黄斑変性の中でのポリープ状脈絡膜血管症の割合は 27.3%であり、全加齢黄斑変性の約30%がポリープ状脈絡膜血管症であった。ポリープ状脈絡膜血管症のと関連のある因子を解析すると、男性と喫煙が他の危険因子と独立して有意な関連を認めた。

A. 研究目的

加齢黄斑変性は、欧米の先進国において成人の失明や視力低下の主原因である。すでに我々は日本人においても、加齢黄斑変性の 5 年発症率、9 年発症率は白人と同程度まで増加していることを報告した。[1)] 人口の高齢化とともに今後も患者数が増加することが予想され、近年ますます重要な問題となっている。一方、我が国を含めたアジア人では、白人とは異なり、男性に多いことが報告されており、また最近では加齢黄斑変性のうち、ポリープ状の異常血管を有するポリープ状脈絡膜血管症がアジア人には多く含まれていることがわかってきた。しかしながら一般住民を対象としてポリープ状脈絡膜血管症の有病率を調査した報告はみられない。ポリープ状脈絡膜血管症の有病率やその危険因子を明らかにすることはその疾患を理解し予防する上で重要である。そこで本研究では、日本人の地域一般住民を対象としてポリープ状脈絡膜血管症の有病率とその危険因子について検討した。

B. 研究方法

2007 年に眼科健診を含む久山町住民健診を行ない、眼底写真から加齢黄斑変性の診断を行った。加齢黄斑変性と診断されたものは、蛍光眼底造影検査(フルオレセイン蛍光眼底造影/インドシアニングリーン蛍光眼底造影)を施行し、滲出型、萎縮型、特殊型(ポリープ状脈絡膜血管症、網膜血管腫状増殖)に分類した。

また、ポリープ状脈絡膜血管症の発症に影響を与えると思われる背景因子を用いて、ポリープ状脈絡膜血管症の発症と関連のある因子を調べた。用いた背景因子は、年齢・性別・高血圧・糖尿病・総コレステロール・HDLコレステロール・腹囲・Body Mass Index・喫煙・飲酒・心血管病の既往の 11 因子である。

C. 研究結果

全加齢黄斑変性の有病率は男性 2.1%、女性

0.6%、全体 1.2%であり、男性に有意に多くみられた。ポリープ状脈絡膜血管症の有病率は男性 0.7%、女性 0.1%、全体 0.3%であり、同様に男性の有病率は女性と比較して有意に高かった。(図1) 全加齢黄斑変性の中でのポリープ状脈絡膜血管症の割合は 27.3%であり、全加齢黄斑変性の約 30%がポリープ状脈絡膜血管症であった。一方、ポリープ状脈絡膜血管症と加齢黄斑変性(滲出型+萎縮型)の背景因子を比較してみると、ポリープ状脈絡膜血管症は加齢黄斑変性(滲出型+萎縮型)より男性が多く、高血圧者が多く、喫煙者が多く、心血管病の既往者が多くみられた。(図2) また、ポリープ状脈絡膜血管症の発症と関連のある因子を解析すると、男性(オッズ比=5.56、95%信頼区間 1.17-26.3)と喫煙(オッズ比=4.44、95%信頼区間 1.15-17.2)が他の危険因子と独立して有意な関連を認めた。さらに加齢黄斑変性(滲出型+萎縮型)でも男性(オッズ比=3.05、95%信頼区間 1.29-7.23)と喫煙(オッズ比=3.08、95%信頼区間1.21-7.83)が有意な危険因子となった。この結果から、ポリープ状脈絡膜血管症と加齢黄斑変性(滲出型+萎縮型)は同じ危険因子である可能性が示唆された。(図 3)

図1 加齢黄斑変性とポリープ状脈絡膜血管症の有病率
(久山町男女 2,667名、50歳以上、2007年)

		男性(%)	女性(%)	計(%)
AMD	1)滲出型AMD*	1.2*	0.5	0.8
	2)萎縮型AMD	0.2	0.0	0.1
*滲出型AMDの特殊型				
	① PCV	0.7*	0.1	0.3
	② 網膜血管腫状増殖	0.0	0.0	0.0
		2.1*	0.6	1.2

(AMD:加齢黄斑変性 PCV:ポリープ状脈絡膜血管症)

図2 加齢黄斑変性とポリープ状脈絡膜血管症の背景因子の比較

背景因子	正常	PCV	AMD (滲出型+萎縮型)
年齢 (year)	66±10	70±7	77±11**
性別(男性)(%)	43.0	88.9**	66.7**
高血圧 (%)	40.6	55.6*	37.5
糖尿病 (%)	17.5	11.1	20.8
総コレステロール (mmol/l)	5.5±0.9	5.0±0.8	5.0±1.1
HDLコレステロール(mmol/l)	1.7±0.5	1.5±0.3	1.7±0.6
腹囲 (cm)	85.4±9.6	90.4±9.3	82.9±7.5
Body Mass Index (kg/m²)	23.1±3.5	24.0±2.0	21.5±3.3
喫煙 (%)	17.6	55.6**	33.3*
飲酒 (%)	45.7	55.6	41.7
心血管病の既往 (%)	11.4	22.2*	12.5

(AMD:加齢黄斑変性 PCV:ポリープ状脈絡膜血管症、*$p<0.05$, ** $p<0.05$)

図3 ポリープ状脈絡膜血管症の危険因子

	PCV		滲出型AMD+萎縮型AMD	
危険因子	OR	(95%CI)	OR	(95%CI)
年齢	1.06	(0.99-1.12)	1.06	(0.99-1.12)
性別(男性)	5.56*	(1.17-26.3)	3.05*	(1.29-7.23)
高血圧	1.05	(0.29-3.76)	0.52	(0.23-1.22)
糖尿病	0.41	(0.05-3.26)	1.08	(0.39-2.94)
総コレステロール	0.85	(0.41-1.77)	1.03	(0.65-1.62)
HDLコレステロール	0.59	(0.12-2.95)	1.19	(0.48-2.98)
腹囲	1.07	(0.99-1.14)	0.99	(0.95-1.03)
Body Mass Index	1.13	(0.94-1.35)	0.93	(0.81-1.05)
喫煙	4.44*	(1.15-17.2)	3.08*	(1.21-7.83)
飲酒	0.84	(0.22-3.24)	0.93	(0.37-2.33)
心血管病の既往	1.25	(0.25-6.14)	0.58	(0.17-2.02)

(AMD:加齢黄斑変性 PCV:ポリープ状脈絡膜血管症、性年齢調整、*$p<0.05$, ** $p<0.05$)

D. 考察

我々の知る限り、一般住民を対象としたポリープ状脈絡膜血管症の有病率の報告はなく、今回の検討は日本人一般住民を対象としたはじめての有病率の報告である。これまでに病院受診者を対象としたポリープ状脈絡膜血管症の有病率の報告はいくつかある。

Yannuzziらはアメリカでの病院受診者の中でのポリープ状脈絡膜血管症の頻度を 7.8%、Shoらは日本での大学病院受診者の中での頻度を23.0%、Wenらは中国での病院受診者の中での頻度を 22.3%と報告している。病院受診者を対象とした頻度の報告では、対象者の偏りにより結果にバイアスがかかるため、正確な比較はできないが、今回の我々の結果はこれまでの報告と同様にアジア人ではポリープ

状脈絡膜血管症
が多いことを示唆する結果となった。
またポリープ状脈絡膜血管症は加齢黄斑変性と同様に、男性と喫煙が危険因子である可能性も示唆された。

E. 結論

わが国の地域一般住民では、ポリープ状脈絡膜血管症は加齢黄斑変性の約 30%に見られ、男性と喫煙が危険因子である。

F. 健康危険情報

なし

G. 研究発表

1. 論文発表

なし

2. 学会発表

1. 六大学研究会、福岡市、2010.
2. 第64回日本臨床眼科学会、神戸市、2010.

H. 知的財産権の出願・登録状況

なし

I. 参考文献

1. Yasuda M et al: Nine-year incidence and risk factors for age-related macular degeneration in a defined Japanese population: The Hisayama Study. Ophthalmology 116, 2135-2140, 2009.

24. わが国における視覚障害の原因

佐藤里奈[1)]、安川　力[1)]、加藤亜紀[1)]、小椋祐一郎[1)]、大森豊緑[2)]
([1)]名古屋市大、[2)]名古屋市大健康政策科学)

研究要旨　視覚障害認定者数を調査し、我が国の視覚障害の原因、実態を明らかにし、視覚障害の対策をたてる為、無作為に抽出した地方自治体において、平成19年～21年の3年間に新規に視覚障害認定を受けた 2317 名について調査を行った。原因順位と割合は、1 位が緑内障で19.6%、以下 2 位が糖尿病網膜症、3 位が網膜色素変性、4 位が黄斑変性、5 位が網膜・脈絡膜萎縮であった。前回調査の順位と変化はなかった。緑内障の割合には変化がみられないものの、糖尿病網膜症の割合が減少しているのは、受診率の向上や治療、技術の進歩に伴い改善がみられたためと考えられる。

A.　研究目的

視覚障害認定者数を調査し、我が国の視覚障害の原因、実態を明らかにし、視覚障害の対策をたてる。

B.　研究方法および倫理面への配慮

無作為に抽出した地方自治体(3 県 1 都市)において、平成 19 年～21 年の 3 年間に身体障害者診断書・意見書に基づいて新規に視覚障害認定を受けた 2317 名について調査を行った。

(倫理面への配慮)

個人の識別が不可能な状態で行われており、個人情報保護法に定める定義の個人情報に該当しない。

C.　研究結果

視覚障害の原因順位と割合は、1 位は緑内障で 19.6%、2 位は糖尿病網膜症、3 位は網膜色素変性、4 位は黄斑変性、5 位は網膜・脈絡膜萎縮であった(図1)。



図 1. 視覚障害の原因順位と割合(%)

今回の検討と過去の検討を比較すると、今回と前回の上位の順位には変化がなかった[1)]。やはり緑内障が 1 位で約 20%を占めていた。生活習慣病である糖尿病の人口は増加傾向にあるが、糖尿病網膜症の割合が減少しているのは、受診率の向上や治療、技術の進歩に伴って改善がみられたためではないかと考えられる。網膜色素変性や、黄斑変性の割合には大きな変動はなかった。

抽出した各自治体別の疾患順位は、どの自治体においても、やはり一位は緑内障であった。

糖尿病網膜症の割合は、人口の多い都市ではやや少ない結果となった。

疾患ごとの等級の割合については、緑内障は1級が20%、2級が32%と両者で半数を占めた。続いて5級が約20%で、高い等級と低い等級で二峰性を示した。

糖尿病網膜症は2級が25%で全体の4分の1を占め、最も高かったが、どの等級にもほぼ同じ割合で認められた。

網膜色素変性は2級が半数を占めた。黄斑変性は5級が30%と最も高い数値を示した。網膜・脈絡膜萎縮は2級と5級がそれぞれ約25%で、両者で半数を占めた(図2)。

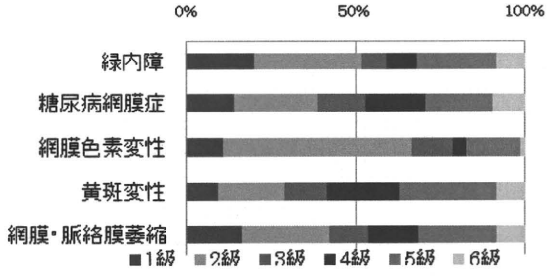

図2. 各疾患の等級割合

D. 考察

本検討は全数調査ではないため、抽出群による違いがあると思われるが、受診率の向上や治療の進歩により、疾患によって認定患者数に変化があるのではないかと考えられる。また、視覚障害者認定の際には身体障害者福祉法に基づく指定医師の診断書を添えて、福祉事務所を経由し、都道府県知事、指定都市市長に身体障害者手帳の交付申請をすることになっている。判定項目となる視力や視野検査などの詳細な結果は、各地方自治体へ報告されるのみで、全国規模で集計されることはないので、現在の日本では統計調査が困難な状況にある。

E. 結論

今回の原因疾患の順位は、1位の緑内障をはじめ、前回と同様の結果であった。今後、我が国の視覚障害者の現状を把握し、おのおのの疾患に対する予防や早期治療対策を検討する必要があると思われる。

F. 健康危険情報

特記すべき事項なし

G. 研究発表

1. 論文発表

なし

2. 学会発表

関連学会にて発表の予定

H. 知的財産権の出願・登録状況

1. 特許取得

なし

2. 実用新案登録

なし

3. その他

なし

I. 参考文献

中江公裕、他:視覚障害の原因の変遷—現調査と1988年調査との比較、厚生労働省難治性疾患克服研究事業 網膜脈絡膜・視神経萎縮症に関する研究班平成19年度報告書. 99－103、2008.

25. 加齢黄斑変性に見られた reticular pseudodrusen の検討

荒川奈央子、大音壮太郎、田村　寛、山城健児、大谷篤史、辻川明孝、吉村長久
（京都大）

研究要旨　背景：近年、reticular pseudodrusen（以下 RPD）が萎縮型加齢黄斑変性および滲出型加齢黄斑変性の危険因子であることが報告されている。また、画像検査機器の進歩に伴い様々な手法で RPD を診断することが可能となってきている。
目的：加齢黄斑変性における RPD の頻度、加齢黄斑変性の病型による出現頻度の差を後ろ向きに検討した。また、RPD を眼底写真、SD-OCT 所見、眼底自発蛍光所見、red-free 所見、インドシアニン眼底造影所見にて比較し、検出率の差を検討した。
対象：2008 年 4 月 1 日から 2010 年 11 月 4 日に当院黄斑外来を初診で受診した 791 人のうち、加齢黄斑変性と診断された 371 人。
結果：加齢黄斑変性における RPD の頻度は 5.4%であり、病型別にみると RAP と dry AMD の症例に RPD を認める頻度が高かった。画像検査では、SD-OCT が RPD の検出にはもっとも有用であった。
結論：RPD は RAP と dry AMD に有意に高い頻度でみられ、これらの病態との関連性が示唆された。RPD が視力予後不良な加齢黄斑変性発症の危険因子である可能性を認識し、日常診療においても注目していく必要がある。

A. 研究目的

当院での加齢黄斑変性における RPD の頻度、病型による出現頻度の差を検討する。また、RPD の画像所見につき、眼底写真、SD-OCT、眼底自発蛍光、Red-free、インドシアニングリーン蛍光造影所見を用いて比較、検討する。

B. 研究方法

2008 年 4 月 1 日から 2010 年 11 月 4 日に当院黄斑外来を初診で受診した 791 人のうち、50 歳以上でいずれかの眼に狭義加齢黄斑変性（AMD）、ポリープ状脈絡膜血管症（PCV）、網膜血管腫状増殖（RAP）、萎縮型加齢黄斑変性（dry AMD）、早期加齢黄斑症、1 乳頭径以上の色素上皮剥離（PED）を認めると診断された 371 人を対象とし、後ろ向き研究を行った。371 人 742 眼のうち、眼底の解析が可能であった 737 眼を対象とし、眼底写真および Spectralis HRA+OCT®（ハイデルベルグエンジニアリング社）による SD-OCT 所見、red-free 所見、眼底自発蛍光所見、インドシアニングリーン蛍光造影所見を用いて retrospective に RPD を診断した。各病型における RPD の頻度、RPD と soft drusen の合併の頻度を検討した。眼底を上方、耳側、下方、鼻側の 4 象限に分割し RPD の分布を検討した。また、各画像所見における RPD の検出率を比較検討した。
当研究については、当院倫理委員会の承認

を申請中である。

C. 研究結果

対象となった371人の年齢は52歳から94歳、平均 74.3±8.6 歳であり、男性 243 人、女性128人であった。解析可能であったのは742眼中737眼であった。内訳は、狭義AMD167眼、PCV190 眼、RAP36 眼、dry AMD28 眼、早期加齢黄斑症 93 眼(RPD 含む)、PED18 眼、異常なしが 205 眼であった。737 眼中 RPD を認めたのは 21 人 40 眼(5.4%)であった。21 人の年齢は 72 歳から 90 歳、平均 80.8±5.9 歳であり、男性 7 人、女性 14 人であった。21 人中19人は両側性にRPDを認めた。RPDと確定できなかった2例のうち、1眼はRAPで広範囲に網膜剥離を伴っており、もう1眼はPCV で黄斑部に大きな fibrosis を伴っていた。病型で分類すると、狭義AMD では167眼中6眼(3.6%)、PCV では 190 眼中 5 眼(2.6%)、RAP では 36眼中 11 眼(30.6%)、dry AMD では 28 眼中 7眼(25.0%)、早期加齢黄斑症では 93 眼中 11眼(11.8%)に RPD を認め、PED のみの 18 眼および黄斑疾患を認めなかった 205 眼にはRPD を認めなかった。RPD を伴う早期加齢黄斑症 11 眼のうち、3 眼は対眼に RAP を、2 眼は対眼に狭義 AMD を認めた。RPD を認めた40 眼中 14 眼(35%)に soft drusen を合併していた。RPD は、眼底自発蛍光では低蛍光、red-free では高輝度、ICG 蛍光造影では低蛍光として描出され、フルオレセイン蛍光造影では描出されなかった。SD-OCT では RPE 上の丘状または円錐状の沈着物として検出された。RPD の局在性については、上方には全例(100%)で見られ、次に耳側が多く(92.5%)、下方(80%)、鼻側(75%)の順に多く見られた。RPD の検出率は、SD-OCT では 97.5%、ICG眼底造影では 90.0%、眼底写真では 87.5%、red-free では 78.1%、眼底自発蛍光では75.0%、near-infrared では 18.1%であった。

D. 考察

RPD の臨床的意義はまだ完全には明らかになっていないが、近年加齢黄斑変性との関連性を示す報告が相次ぎ注目されている。今回の研究では、加齢黄斑変性における RPD の頻度は 5.4%であり、海外での報告よりは低い頻度であった。他の病型と比較して RAP とdryAMD により高頻度で見られ、これらの病型との相関が示唆された。画像検査では、RPDの検出には SD-OCT が最も有用であると考えられたが、分布や範囲を見るには他の画像検査も組み合わせて行う必要があると考えられた。RPD の分布は上方、耳側、下方、鼻側の順に多くみられ、既報とほぼ同様の結果であった。

E. 結論

RPD はその他の病型と比較し、RAP と dry AMD で有意に高い頻度でみられ、後期加齢黄斑症との関連性が示唆された。加齢黄斑変性発症の危険因子である可能性を認識し、日常診療においても注目していく必要がある。

F. 健康危険情報

なし

G. 研究発表

1. 論文発表

準備中

2. 学会発表

準備中

H. 知的財産権の出願・登録状況

1. 特許取得

なし

2. 実用新案登録

なし

3. その他

なし

I. 参考文献

1. Klein R, Meuer SM, Knudtson MD et al: The epidemiology of retinal reticular drusen. Am J Ophthalmol 145, 317-26, 2008.

2. Zweifel SA, Spaide RF, Curcio CA et al: Reticular pseudodrusen are subretinal drusenoid deposits. Ophthalmol 117(2), 303-312, 2010.

3. Mimoun G, Soubrane G, Coscus G et al: Macular drusen. J Fr Ophthalmol 13, 511-530, 1990.

4. Klein R, Davis MD, Magli YL et al: The Wisconsin Age-Related Maculopathy Grading System. Ophthalmology 98, 1128-1134, 1991.

5. Arnold JJ, Sarks SH, Killingsworth MC et al: Reticular pseudodrusen: a risk factor in age-related maculopathy. Retina 15, 183-191, 1995.

6. Cohen SY, Dubois L, Tadayoni R et al: Prevalence of reticular pseudodrusen in age-related macular degeneration with newly diagnosed choroidal neovascularization. Br J Ophthalmol 91, 354-359, 2007.

7. Spaide RF, Curio CA: Drusen characterization with multimodal imaging. Retina 30, 1441-1454, 2010.

26. 脈絡膜新生血管に伴う硝子体出血に対する硝子体手術の検討

尾辻　剛、正健一郎、津村晶子、津田メイ、西村哲哉、高橋寛二
（関西医大）

研究要旨　滲出性加齢黄斑変性（AMD）などの脈絡膜新生血管性疾患に伴う硝子体出血に対して硝子体手術を行った症例について後ろ向きに検討した。対象は平成16年4月から平成22年3月までに関西医科大学附属滝井病院で脈絡膜新生血管性疾患との診断で通院中に硝子体出血を来し、硝子体手術に至った症例のうち6か月以上経過観察できた26例27眼（平均年齢70.3歳、男性18眼、女性9眼）である。病型は狭義AMDが14眼、ポリープ状脈絡膜血管症(PCV)が12眼、特発性脈絡膜新生血管が1眼であった。硝子体出血前の受診では22眼で網膜下出血の拡大がみられ、15眼で3乳頭径大を超える出血性網膜色素上皮剥離がみられた。術前の小数換算平均視力は0.01以下で、術後6か月では0.04と有意に改善した。術中に網膜裂孔を生じた6眼中5眼では、術後網膜剥離を来し複数回の再手術を行った。血腫除去のため意図的裂孔を作成する場合には注意を要する。

A. 研究目的

滲出性加齢黄斑変性（AMD）などの脈絡膜新生血管に伴って硝子体出血がおこり、急激な視力低下を来すことがある。これらの硝子体出血を除去する目的で硝子体手術を行った症例について後ろ向きに検討した。

B. 研究方法

対象は平成16年4月から平成22年3月までに関西医科大学附属滝井病院でAMDまたはその類縁疾患の診断で通院中に硝子体出血を来し、硝子体手術を行った症例のうち術後6か月以上経過観察できた26例27眼である。糖尿病網膜症や網膜血管閉塞の既往のある症例は除外した。平均年齢は70.3歳(39歳ー85歳)で、男性18眼、女性9眼であった。病型は典型的AMDが14眼、ポリープ状脈絡膜血管症(PCV)が12眼、特発性脈絡膜新生血管が1眼であった。

術式は全例で経毛様体扁平部硝子体切除術を施行し、偽水晶体眼の5眼を除き全例で白内障手術を併施した。3眼に意図的裂孔を作成し網膜下血腫除去を行った。別の3眼で医原性裂孔が形成されたためガスまたはシリコーンオイルによるタンポナーデを行った。また術中に網膜裂孔が形成されなかった21眼中5眼にタンポナーデを行った。硝子体出血から手術までの期間は平均2.9か月(9日から36か月)であった。

硝子体出血前の所見の特徴と術後経過について検討した。

（倫理面への配慮）

硝子体出血の原因疾患に関わらず、硝子体出血を除去する目的としての硝子体手術は、一般的な保険適応の治療であり倫理的には問題ない。また手術前には既知の合併症などを説明し、患者の同意を得ている。

C. 研究結果

硝子体出血前の受診では22眼(82%)で網膜下出血の拡大がみられ、15 眼(56%)で 3 乳頭径大を超える大きな出血性網膜色素上皮剥離がみられた。

術前の小数換算平均視力は 0.01 で、術後 6 か月の小数換算平均視力は 0.04 と、有意に改善した。($p<0.0001$)

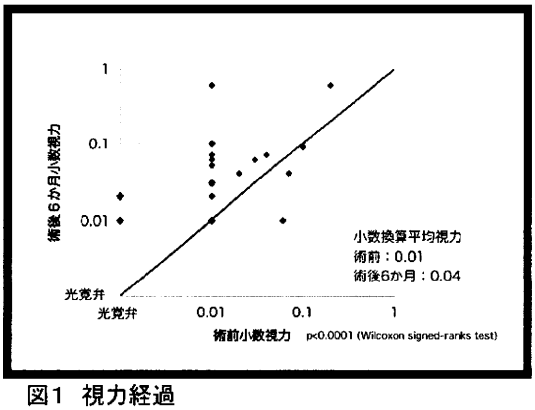

図1 視力経過

術後網膜下出血は徐々に消退し、術後 6 か月では 3 眼(11%)に残存した。滲出性変化は術後 6 か月で 3 眼(11%)を除いて停止した。追加治療として 2 眼で光線力学的療法を施行し、4 眼で抗 VEGF 療法を施行した。

術後合併症は 2 眼(7%)に前房出血を、5 眼(19%)に裂孔原性網膜剥離を、2 眼(7%)に増殖性硝子体網膜症を認めた。

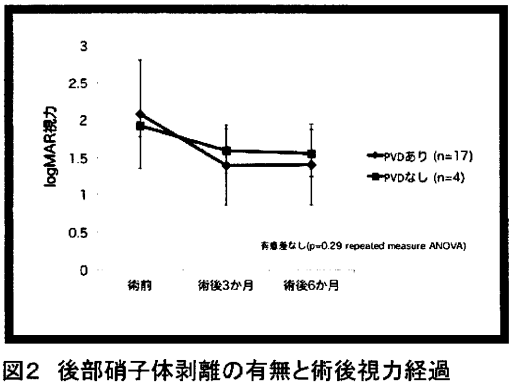

図2 後部硝子体剥離の有無と術後視力経過

後部硝子体剥離(PVD)の有無と術後視力に有意差はみられず、PVD の有無と滲出性変化の残存には統計学的な関連性はなかった($p=0.68$: χ^2 test)。また典型的 AMD と PCV で術後視力に有意差はなかった。

術中に網膜裂孔が形成された症例、すなわち意図的裂孔を作成し網膜下血腫除去を行った後タンポナーデを行った 3 眼と、医原性裂孔のためタンポナーデを行った 3 眼の計 6 眼と、術中に網膜裂孔が形成されなかった症例を比較すると術後視力に有意差はなかった。意図的裂孔を作成し網膜下血腫除去を行った 3 眼すべてと、医原性裂孔を生じた 3 眼のうち 2 眼では、術後網膜剥離を来しシリコーンオイル注入および抜去を含めて複数回の再手術を要した。網膜裂孔を形成しなかった症例では裂孔原性網膜剥離の術後合併症はみられなかった。

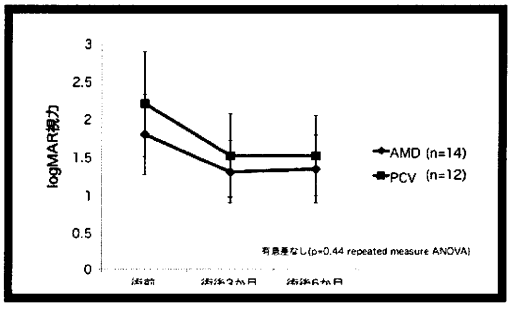

図3 病型と術後視力経過

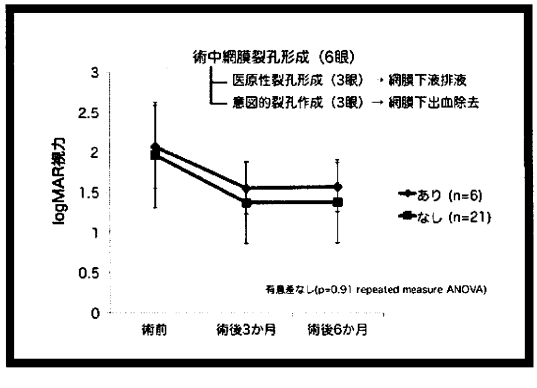

図4 術後網膜裂孔形成の有無と術後視力経過

D. 考察

今回我々が調査した脈絡膜新生血管に伴う硝子体出血に対する硝子体手術は、既報[1,2]と同様に術後視力は有意に改善し、術後ほとんどの症例で滲出は停止した。

PVD のない症例では PVD のある症例に比べて、術後に滲出性変化が有意に少なくなるとの報告がある[1]。今回の検討では PVD の有無と術後視力に有意差はみられず、PVD の有無と滲出性変化の残存には統計学的な関連性はなかった。硝子体出血時に PVD が起きていない症例でも時間経過により出血による硝子体変性が発生し、二次的に PVD が起きることがある。今回の検討では出血から手術までの期間が 2.9 か月と比較的長く、手術時には既に PVD が起きている症例が多かったため、有意差がでなかったと思われる。硝子体出血眼では滲出性網膜剥離の状態を術前に把握することが難しく、PVD が起きてから硝子体手術を施行した方が安全であり、出血から手術までは時間をおいた方がよいのかもしれない。

また典型的 AMD より PCV がの術後視力が良好であり、典型的 AMD の方が円板状瘢痕を来たしやすいからであるとの報告[2]がある。今回の検討では両者に有意差はなかった。その理由として PCV 症例であっても、黄斑部網膜下に大量の出血を来した症例では、視細胞の変性による不可逆的視力低下を生じるためと考えられた。

術中に網膜裂孔が生じた症例の術後経過は最終的な視力予後には有意差がないものの、術後合併症のリスクは高く、血腫除去のため意図的裂孔を作成するのは望ましいこととは言えないと思われた。

E. 結論

脈絡膜新生血管に伴う硝子体出血に対する硝子体手術では術後視力は有意に改善した。PVD の有無、病型、術中網膜裂孔の有無で術後視力に差はなかった。

F. 健康危険情報

なし

G. 研究発表

1. 論文発表

なし

2. 学会発表

なし

H. 知的財産権の出願・登録状況

1. 特許取得

なし

2. 実用新案登録

なし

3. その他

なし

I. 参考文献

1. Sakamoto T, Shew SJ, Arimura N, et al: Vitrectomy for exudative age-related macular degeneration with vitreous hemorrhage. Retina 30, 856-864, 2010.

2. Jung JH, Lee JK, Lee JE, et al: Results of vitrectomy for breakthrough vitreous hemorrhage associated with age-related macular degeneration and polypoidal choroidal vasculopathy. Retina 30, 865-873, 2010.