

た。また BMI25kg/m² 以下が 31 例と半数を占めており、合併症は糖尿病が 10 例、また悪性腫瘍の合併が 6 例に認められていた。また初診時主訴は他の報告と同様不正性器出血が 52 例 78.8% と多くを占めていた。ECG3 症例 12 例に子宮鏡が施行されており、そのうち 11 例に異型血管をとまなうポリープ様所見が認められ、加えて悪性度の高さをしめす壊死組織が 7 例に認められていた。

②各組織型の治療方法と予後

a) ECG3

治療法を表 2 に示す。初回手術を施行した症例が 49 例中 45 例であり、1 例は試験開腹となつて

いた。その 1 例を除いた手術施行例の手術進行期は表の通りであり、術後補助療法に関して Ia 期 4 例はすべて手術のみ、Ib 期 14 例中 11 例は手術のみ、3 例で放射線療法を施行していた。Ic 期では 2 例で放射線療法を施行していた。IIb 期では体部筋層浸潤の深かった 2 例で放射線療法を施行しており。IIIa 期 1 例は放射線療法を施行。IIIc 期 13 例は放射線が 2 例、化学療法が 6 例、化学療法に放射線療法を追加したのが 4 例という結果であった。IV 期では化学療法、4 例、化学療法に放射線を追加したのが 1 例という結果であった。再発・存続症例は表 3 に示すとおり 49 例中 19 例 38.8% に認められた。再発症例は 12 例であり、そのうち 7 例 58.3% が腹腔内再発であった。骨盤内の再発はリンパ節再発の 1 例のみで、それ以外はすべて上腹部再発であった。再発後治療はさまざま施行されているが、再度無病生存となった 2 例以外はすべて再発後 1 年以内の原病死となっていた。また腫瘍残存症例 7 例は担癌生存の 1 例を除くと全例 1 年以内で原病死となっていた。

b) UPSC, UCCC

治療法を表 4 に示す。UPSC の初回治療は全例で手術を施行しているが 1 例は試験開腹となっている。UCCC では 4 例に手術を施行。遠隔転移を認めた 2 例に化学療法を施行している。術後補助療法は UPSC では I~II 期では放射線療法、化学

表 1 患者背景

観察期間中央値 (月)		37 (1 ~ 163)
治療時年齢中央値 (歳)		60 (25 ~ 82)
分娩歴	未産	19
	経産	44
組織型	EC G3	49
	UPSC	11
	UCCC	6
BMI	25kg/m ² 以下	31
	25kg/m ² 以上	30
合併症	糖尿病	10
	高血圧症	11
悪性腫瘍の並存	卵巣癌	2
	大腸癌	2
	乳癌	2

表 2 ECG3 の初回治療と術後補助療法

初回治療		n = 49				
手術	TAH+BSO±Lymphadenectomy	37				
	RTH (or m-RTH)±Lymphadenectomy	7				
	Exploratory laparotomy	1				
化学療法	CAP/weekly PTX	3				
放射線療法	External irradiation + ICBT	1				
術後療法		手術のみ	放治	化療	放+化	合計
FIGO Ia		4				4
Ib		11	3			14
Ic		2	2			4
IIb		1	2			3
IIIa			1			1
IIIc		1	2	6	4	13
IVb				4	1	5

表3 ECG3の再発/存続症例 19/49例 (38.8%)

年齢	Stage	治療法	期間	再発部位	再発後治療	予後
39	Ia	Ope	25	腹腔内 (大網)	Ope+CT	DOD
53	Ib	Ope	14	腹腔内 (PAN)	Chemo	DOD
57	Ib	Ope	1	膈	Ope+CT	NED
72	Ic	Ope	8	肺	No treatment	DOD
52	Ic	Ope	6/12	膈/腹腔内 (PAN)	Ope/CT	NED
43	IIb	Ope+RT	8	縦郭	CT+RT	DOD
74	III	RT	3	腹腔内 (肝)	MPA	DOD
40	IIIa	Ope+RT	14	腹腔内 (上腹部)	Ope	DOD
53	IIIc	Ope+CT	22	腹腔内 (PLN)	RT	DOD
70	IIIc	Ope+CT+RT	58	膈	OPE+CT	DOD
79	IIIc	Ope	3	Inguinal L/N	No treatment	DOD
62	IVb	Ope+CT	11	腹腔内 (腹膜)	MPA	DOD

Persistence → 7例 (IIIc 3, IVb 4) : DOD 6例, AWD 1例, Ope : 手術, CT : 化療, RT : 放射

表4 UPSC/UCCCの初回治療と術後補助療法

初回治療 UPSC/UCCC		n=11/4			
手術	TAH+BSO+Lymphadenectomy	8/1			
	RTH (or m-RTH)+Lymphadenectomy	2/3			
	Exploratory laparotomy	1/0			
化学療法	CAP/CBDCA	0/1			
術後療法	手術のみ	放射	化療	放+化	合計
FIGO Ib	1/1		1/0		2/1
Ic	0/1	1/0			1/1
IIa	1/0				1/0
IIIa			0/1		1/1
IIIc		1/0	1/1	1/0	3/1
IVb			2/0	1/0	3/0

療法が各1例ずつ施行され, III~IV期では化学療法が主に行われていた。UCCCではI期2例は患者の希望で追加療法を施行せず, III~IV期では化学療法を施行している。再発存続症例は表5に示す。UPSC11例中6例, UCCC6例中3例に認められ, 腹腔内再発が多く認められた。1例のみ手術と化学療法で無病生存となっておりそれ以外は全例1年以内の原病死であった。

c) 各組織型別生存曲線

各組織型別のKaplan-Meier法による生存曲線を図1に示す。3年生存率はそれぞれECG3 69.1%, UPSC 53.0%, UCCC 66.6%, 5年生存率はECG3 63.1%, UPSC 53.0%, UCCC 66.6%であり, Log-rank testではp値0.6と有意差を認めなかつ

た。

考 察

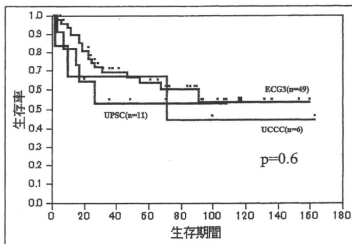
UPSCは2009年にSGOからのreviewが報告されており¹⁾, また他の報告も踏まえてまとめ表6に示した。頻度は子宮体癌の約10%を占め, 前がん病変としてendometrial intraepithelial carcinomaの存在が指摘されている。また分子学的にはp53変異や, EGFRの遺伝子であるHER2/neuのoverexpressionが認められるとの報告が散見される¹⁾。治療法に関しては広汎なsurgical stagingは有益であると考えられているが第3相試験などの報告は認めない。術後補助療法に関してはkellyらやHuiらが術後病理で遺残病変のないIa

表5 UPSC, UCCC: 再発・存続症例

UPSC						UPSC 6/11例 (54.5%) UCCC 3/6例 (50.0%)		
年齢	Stage	治療法	P/R	期間	再発部位	再発後治療	予後	
60	IIIc	Ope+CT+RT	R	2/12	膈/腹腔内 (PAN)	RT/No treatment	DOD	
64	IIIc	Ope+RT	R	3	Virchow	No treatment	DOD	
57	IVb	Ope+CT	R	6	腹腔内 (骨盤内)	Ope+CT	NED	
68	IVb	OpeCT+RT	R	5	腹腔内 (PAN)	RT	DOD	
60	IVb	Ope+CT	P	-	腹腔内 (上腹部)	-	DOD	
75	IVb	Ope	P	-	腹腔内	-	DOD	

UCCC							
年齢	Stage	治療法	P/R	期間	再発部位	再発後治療	予後
67	Ic	Ope	R	72	腹腔内 (PAN)	No treatment	DOC
63	IVb	CT	P	-	腹腔内	-	DOD
68	IVb	CT	P	-	腹腔内	-	DOD

R: 再発 P: Persist



組織型	No.	3年生存率	5年生存率
ECG3	49	69.1	63.1
UPSC	11	53.0	53.0
UCCC	6	66.6	66.6

図1 各組織型別の生存曲線

期は補助療法を省略してもいい可能性がある」と報告しているが¹⁾、それ以外はすべて術後補助療法を施行すべきであると考えられている。放射線療法はI~II期で膈断端再発を減少させるという報告が認められるが、表に示すとおり全腹部照射に関しては表のように腹腔内再発を減少させないと報告されている²⁾。また全骨盤照射は骨盤内再発を減少させると報告されているが³⁾、I~II期でも再発の半数以上は骨盤外でまた複数部位に認めら

れるというFadar⁴⁾らの報告もあり、十分とはいえない。化学療法に関してUPSCはもともと腹膜病変を含む進行例が多いことや遠隔再発が半数以上を占めることから化学療法の有用性が近年指摘されている。また、タキサン、プラチナ製剤の併用が有用であるとの報告が近年多く認められている。レジメンに関しては表に示すとおりタキサン、プラチナ製剤を併用したレジメンの有用性が指摘されているが、やはり高齢者の頻度が高いため骨髄抑制などの副作用がより軽度であるTP、TCなどが好んで施行される傾向である⁵⁾。I期の症例においても化学療法を補助療法として施行することが再発率の低下につながるとの報告も散見されている⁶⁾。UCCCに関する論文は多数例での報告はThomasらの99例の報告がある⁷⁾。UCCCに関するまとめを表7に示す。その中でI~II期でリンパ節郭清例ではリンパ行性転移/腹膜播種/血行性転移を認めておらず、術後放射線療法によるPFSなどの有意な延長と進行例における完全摘出例での有意なPFSとOSの延長を報告している。2009年にOlawaiyeらがSGOからのreviewを報告している⁸⁾。頻度は子宮体癌の1~5%を占め、前がん病変としてPutative precursor lesionが指摘されている。またgene expression profileでは他の子宮体癌組織型とは別に卵巣や腎臓などの他臓器の明細胞腺癌に類似しているとの報告が認められている。それにもかかわらず治

表6 The Characteristics of UPSC

<ul style="list-style-type: none"> ・ 頻度：子宮体癌の約10%を占める ・ Precursor lesions：Endometrial intraepithelial carcinoma (UPSCの98%に存在) (Ambros et al) Endometrial glandular dysplasia (Zheng et al) ・ Molecular pathogenesis：p53 mutation, HER2/neu overexpression (16～62%) ・ 主訴：閉経後不正性器出血 ・ 診断：Pipelle biopsy (over 99% sensitive) 骨盤超音波検査で内膜非薄例あり (TypeII EC：<5mm in 35%, <4mm in 17%) ・ Histology：Complex papillary structure, Psammoma bodies (60%), Marketed nuclear atypia, 50% or more of the tumor has a serous component (mixed histology tumors) ・ 治療法：広汎な Surgical staging は有益であると考えられている TAH/BSO, pelvic and para-aortic lymphadenectomy, abdominal/pelvic peritoneal washings, (consideration) omentectomy, peritoneal biopsies 術後補助療法：術後病理で遺残のないIa期以外は追加すべき 放射線療法：I～II期UPSCでは断端再発は減少させる 化学療法：Taxane-Platinum 併用が有用であるとの報告が認められる ・ 予後：I期50～80%, II期50%, III期20%, IV期5～10%

表7 The Characteristics of UCCC

<ul style="list-style-type: none"> ・ 頻度：子宮体癌の約1～5%を占める ・ Precursor lesion：Putative precursor lesion (Fadare O. Am J Surg Pathol 2006) ・ gene expression profile：他臓器のclear cell cancersに類似 (Zorn KK. Hum Can Biol 2005) ・ 主訴：閉経後不正性器出血 ・ 診断：細胞診/組織診 骨盤超音波検査で内膜非薄例あり (TypeII EC：<5mm in 35%, <4mm in 17%) ・ Histology：Tubulocystic, papillary, solid patterns. Psammoma body (10%), Clear cytoplasm with glycogen, Hobnail cells ・ 治療法：UPSCに準じて行っているのが現状である。 術後補助療法：放射線療法はI～II期で局所再発の予防に有用との報告を認める 化学療法は単独での報告なし ・ 予後：I期72%, II期72%, III期37%, IV期10%
--

表8 ECG3/UPSC/UCCCの組織型別生存率の比較

	No.	Stage	5-year survival rates				P-value
			UPSC (%)	UCCC (%)	UPSC+UCCC (%)	ECG3 (%)	
Carcangiu	76	I～II	40	68	-	-	0.03
Cirisano	81	I～II	-	-	56	71	0.1
Alektiar	83	I～II	-	-	79	71	0.3
Halperin	64	I～IV	62.5	-	-	80	n.s
Boruta	96	I～IV	41	-	-	75	< 0.01
Creasman	532	I	72	79	-	75	-
Hamilton	2595	I～II	74	82	-	86	< 0.0001
	1585	III～IV	33	40	-	53	< 0.0001

療方針はUPSCに準じて施行しているのが実情である。また術後補助療法における化学療法の位置づけに関しても十分なエビデンスは認められな

いが、放射線療法はI～II期で局所再発の予防に有用との報告は散見されている。但し、UPSCと同様遠隔再発が半数以上を占めるためUCCCでも

化学療法を用いる傾向にあるようである。3つの組織型別の生存率を比較した報告は複数あり(表8)、有意差を認めない報告が多かったが、Hamiltonらの多数例での報告ではUPSCが有意に予後不良であるとの結果を認めている⁹⁾。

まとめ

当科におけるType2子宮体癌であるECG3, UPSC, UCCCの治療成績と予後を報告した。症例数が少ないため大規模試験が認められない現状ではエビデンスの高い指針を出すことができないため、本邦全体で症例を集積し、質の高い臨床試験を行っていく必要がある。

参考文献

- 1) Boruta D.M. 2nd, Gehrig P.A., Fader A.N., Olawaiye A.B.: Management of women with uterine papillary serous cancer: a Society of Gynecologic Oncology (SGO) review. *Gynecol Oncol* 115 (1):142-153, 2009.
- 2) Mehta N., Yamada S.D., Rotmensch J., Mundt A.J.: Outcome and pattern of failure in pathologic stage I-II papillary serous carcinoma of the endometrium: implications for adjuvant radiation therapy. *Int J Radiat Oncol Biol Phys* 57 (4):1004-1009, 2003.
- 3) Hui P., Kelly M., O'Malley D.M., Tavassoli F., Schwartz P.E.: Minimal uterine serous carcinoma: a clinicopathological study of 40 cases. *Mod Pathol* 18 (1):75-82, 2005.
- 4) Fader A.N., Starks D., Gehrig P.A., Secord A.A., Fra-
sure H.E., O'Malley D.M., Tuller E.R., Rose P.G., Havrilesky L.J., Moore K.N., Huh W.K., Axtell A.E., Kelley J.L., Zanotti K.M.: An updated clinicopathologic study of early-stage uterine papillary serous carcinoma (UPSC). *Gynecol Oncol* 115 (2):244-248, 2009.
- 5) Fader A.N., Boruta D., Olawaiye A.B., Gehrig P.A.: Uterine papillary serous carcinoma: epidemiology, pathogenesis and management. *Curr Opin Obstet Gynecol* 22 (1):21-29, 2010.
- 6) Shechter-Maor G, Bruchim L, Ben-Harim Z, Altaras M, Fishman A: Combined chemotherapy regimen of carboplatin and paclitaxel as adjuvant treatment for papillary serous and clear cell endometrial cancer. *Int J Gynecol Cancer* 19 (4):662-664, 2009.
- 7) Thomas M., Mariani A., Wright J.D., Madarek E.O., Powell M.A., Mutch D.G., Podratz K.C., Dowdy S.C.: Surgical management and adjuvant therapy for patients with uterine clear cell carcinoma: a multi-institutional review. *Gynecol Oncol* 108 (2):293-297, 2008.
- 8) Olawaiye A.B., Boruta D.M. 2nd: Management of women with clear cell endometrial cancer: a Society of Gynecologic Oncology (SGO) review. *Gynecol Oncol* 113 (2):277-283, 2009.
- 9) Hamilton C.A., Cheung M.K., Osann K., Chen L., Teng N.N., Longacre T.A., Powell M.A., Hendrickson M.R., Kapp D.S., Chan J.K.: Uterine papillary serous and clear cell carcinomas predict for poorer survival compared to grade 3 endometrioid corpus cancers. *Br J Cancer* 94 (5):642-646, 2006.

【子宮体癌の診断と治療 6】

子宮体癌の特殊な組織型への対応 —明細胞癌, 漿液性癌, 癌肉腫

■ 平川 誠 長井 裕 青木 陽一

はじめに

子宮体癌には臨床病理学的に異なる2つのタイプが存在し, 1つはエストロゲン依存性の子宮体癌でtype 1と呼ばれ, 閉経期もしくはその前の比較的若年の女性に発症する。これに対して, エストロゲンには依存せず, 主に閉経後の高齢者に発症するのがType 2であり, 類内膜腺癌Grade 3, 漿液性腺癌(uterine papillary serous adenocarcinoma: UPSC), 明細胞腺癌(uteine clear cell adenocarcinoma: UCCC)をその組織型とし, 子宮体癌全体としての頻度は低いがType1と比較して低分化型であり, 体部筋層浸潤が深く, リンパ節転移も高率であり, その結果5年生存率は30%以下ときわめて予後不良といわれている(表1)。また子宮癌肉腫(uterine carcinosarcoma: CS)も子宮体部腫瘍では稀であり, 予後不良な腫瘍である。本稿ではUPSC, UCCC, CSの臨床的特徴, 治療法, ならびに予後について文献的考察を中心に述べていく。

漿液性腺癌 (UPSC)

UPSCの頻度は子宮体癌の約10%を占め, 前癌病変としてendometrial intraepithelial carcinomaの存在が指摘されている^{1,2)}。また分子遺伝子学

ひらかわ まこと, ながい ゆたか, あおき よういち: 琉球大学大学院医学研究科環境長寿医学科学女性・生殖医学講座 (〒903-0215 沖縄県西原町字上原207)

的には類内膜腺癌ではPTENの不活化やマイクロナサテライト不安定性を誘発するミスマッチ修復遺伝子の欠失, β -カテニンやK-rasの変異などが指摘されているが, UPSCでは少数の報告ではあるがP53変異や, EGFRの遺伝子であるHER 2/neuの過剰発現が認められるとの報告が散見される³⁾。類内膜腺癌の症例で検討されている子宮病変の予後因子はUPSCにおいては当てはまらないとされ, 加えて腫瘍内のUPSCの程度にかかわらず, UPSCの存在が予後不良であることが指摘されている^{4,5)}。また, 子宮体部筋層浸潤を認めないUPSCの子宮外進展の頻度は37~63%と高率であり⁶⁻⁸⁾, Huiら⁸⁾は子宮体部のポリープ様病変に局限したUPSC症例の38%に子宮外進展が認められると報告した。加えて子宮体部筋層浸潤の程度とリンパ節転移や腹腔内進展の頻度に差は認められないといった報告がみられる⁵⁾。

類内膜腺癌との分子遺伝子学的な相違や臨床的な進展様式の違いを考慮すると, 治療法に関しては広汎なsurgical staging(子宮全摘手術, 両側付属器摘出術, 骨盤内・傍大動脈リンパ節郭清, 骨盤内・腹腔内洗浄細胞診など)による腫瘍の完全摘出, または減量は有益であると考えられているが第3相試験などの報告はない⁶⁻¹³⁾。腹腔内進展の頻度が高いことからUPSCでは腹膜生検や大網切除術を加えるべきとの意見もあるが^{12,14)}, 肉眼的病変が認められない場合の顕微鏡学的転移は認められないとする報告もあり, ルーチンでの施行は勧められていない¹⁵⁾。

表1 Type I/TypeII endometrial cancer の比較

Feature	Type I	Type II
Demographics	Younger age	Older age
Risk factors	Hyperestrogenism Obesity Hyperlipidemia	Breast cancer BRCA gene mutation Tamoxifen therapy
Pattern of recurrence	Local	Distant
Precursor lesion	Atypical hyperplasia	Endometrial intraepithelial carcinoma (UPSC) Putative precursor lesion (UCCC)
Histologic grade	Low ~ Intermediate	High
Molecular changes	PTEN inactivation Defective DNA mismatch repair (MSI)	p53 mutation (UPSC) HER-2/neu gene (UPSC) Ki-67 (UCCC)
Prognosis	Good ~ moderate	Poor

UPSCに対する術後補助療法に関しては病変が子宮に限局する手術進行期 I ~ II 期での検討において Hui ら⁸⁾が術後病理で遺残病変のない IA 期は補助療法を省略してもよい可能性があると報告している。しかしそれ以外はすべて術後補助療法を施行すべきであると考えられている。術後補助療法としての放射線療法は手術進行期 I ~ II 期で膣断端再発を減少させるという報告が認められるが、術後補助療法として全腹部照射を施行したとしても腹腔内再発を減少させないと報告されている¹⁶⁾。また全骨盤照射は骨盤内再発を減少させると報告されているが⁸⁾、手術進行期 I ~ II 期でも再発の半数以上は骨盤外でまた複数部位に認められるという Fader ら¹⁷⁾の報告もあり、十分な治療であると言えない。術後補助療法としての化学療法に関しては、元々 UPSC は腹膜病変を含む進行例が多いことや遠隔再発が半数以上を占めることから有用性が指摘されている。レジメンに関しては表 2 に示すとおりタキサン・プラチナ製剤を併用したレジメンの有用性が指摘されており加えて UPSC は高齢者が多いため骨髄抑制などの副作用がより軽度である TP、TC などが好んで施行される傾向にある^{18,19)}。後方視的検討ではあるが Fader ら¹⁹⁾は I 期 UPSC 142 例を術後化学療法の有無で比較し、有意に化学療法を行った群で再発率が低かったことを報告している。表 3 に I 期症例に対する術後化学療法の報告を示す。化

表2 UPSC の化学療法レジメンと奏効率

Regimen	Response rate (%)
CAP	15 ~ 20
AP	42
AT	37
TAP	50
T + Platinum	50 ~ 60

C : Cyclophosphamide, A : Doxorubicin, P : Cisplatin, T : Paclitaxel

学療法と放射線療法を併用することによって臨床的予後を改善できるかについてはまだ結論は出ていないが、再発率を減少させなかったとする報告も認められているが症例数が少なく¹⁹⁾。一方で併用することを肯定的に考察している報告も認められている²⁰⁾。II 期 UPSC においても少数の後方視的検討であるが、化学療法を補助療法として施行することが再発率の低下につながると報告されている²¹⁾。

病変の子宮外進展を認める手術進行期 III ~ IV 期においても前述と同様可能な限りの腫瘍減量を施行することが重要である。GOG による 5 つの第 3 相試験の結果により、進行・再発子宮体癌に対する化学療法の有用性が示された²²⁻²⁶⁾。また GOG 122 における UPSC・UCCC に限ったサブグループ解析では術後療法としての化学療法の優越性が示されなかった。現時点では補助療法として化学療法が標準的な治療と考えてもよいと思われる。

表3 I期UPSC術後化学療法の有無における再発率の比較

	No.	IA期		IB/IC期	
		CT (±RT)	IA期全例	CT (±RT)	IB/IC期全例
Fader	142	2/27 (7.4%)	6/51 (11.8%)	8/62 (12.9%)	19/91 (20.9%)
Thomas	42	0/1 (0)	0/15 (0)	0/5 (0)	3/27 (11.1)
Havrilesky	83	1/6 (16.6)	3/32 (9.3)	3/11 (27.3)	15/48 (31.3)
Kelley	74	0/9 (0)	6/33 (18.2)	1/23 (4.3)	15/41 (36.6)
Hamilton	50	—	3/10 (30.0)	—	9/16 (56.2)
Eliit	43	0/3 (0)	2/22 (9.1)	—	3/10 (30)
Slomovitz	49	0/0 (0)	4/19 (21.0)	—	—
Huh	60	0/3 (0)	1/6 (16.6)	0/5 (0)	1/14 (7.1)
Total	543	3/49 (6.1)	25/188 (13.3)	12/106 (11.3)	65/247 (26.3)

(文献19より引用・改変)

表4 UCCCのsurgical staging, adjuvant therapyに関する報告

- Stage I～IIのUCCCでsystemic lymphadenectomyを施行した22例ではリンパ行性転移/腹膜播種/血行性転移を認めなかった。
- リンパ節転移陽性/リンパ節郭清未施行のStage I～II期症例への放射線療法はPFS/Pelvic sidewall recurrence/Vaginal failureを有意に減少させる。

	RT	No RT	p値
PFS	67	36	0.02
Pelvic recur	18	53	0.04
VF	7	35	0.02

- Stage III～IVでは完全摘出で有意にPFSとOSを延長させる。

	optimal	Suboptimal	p値
PFS	17	7	<0.001
OS	40	18	0.02

(文献28より引用・改変)

至適なレジメンに関してはGOG 209試験やわが国のJGOG 2043試験の結論を待たざるをえないが、プラチナ・タキサン製剤を主体とした併用療法の有用性がいくつかの後方視的検討で報告されていることや、前述の通り合併症などの観点からも施行されていくものと思われる。

明細胞腺癌 (UCCC)

UCCCの頻度は子宮体癌の1～5%とUPSCよりもさらに稀な組織型である²⁷⁾。前癌病変としてputative precursor lesionが指摘されている²⁸⁾。

またgene expression profileではほかの子宮体癌組織型とは別に卵巣や腎臓などの他臓器の明細胞腺癌に類似しているとの報告が認められている²⁷⁾。それにもかかわらず治療方針はUPSCに準じて施行されているのが実情である。

UCCCに関する多数例での報告はThomasら²⁸⁾の99例の報告のみである。手術進行期I～II期UCCCのリンパ節郭清などの広汎なsurgical staging施行した症例ではリンパ行性転移・腹膜播種・血行性転移を認めていない²⁸⁾。進行例においても手術での完全摘出例においては有意なPFSとOSの延長を報告している(表4)²⁸⁾。また、術後補助放射線療法によるPFSなどの有意な延長を認めている²⁸⁾。ほかの報告においても放射線療法はI～II期で局所再発の予防に有用との報告は散見されている²⁹⁻³³⁾。一方、補助療法としての化学療法の位置づけは現在UCCCのみでの報告は認められていないためここで検討することは困難である。しかし、UPSCと同様遠隔再発が半数以上を占めるため確かなエビデンスはないが、UCCCでも補助療法として化学療法を用いる傾向にある。類内膜腺癌とUPSC、UCCCの3つの組織型別の生存率を比較した報告は複数あり(表5)、有意差を認めない報告が多かったが、Hamiltonら³⁴⁾の多数例での報告ではUPSCが有意に予後不良であるとの結果を認めている。

表5 類内膜腺癌 G3 と UPSC/UCCC の組織型別生存率の比較

	No.	Stage	5-year survival rates				P-value
			UPSC (%)	UCCC (%)	UPSC+UCCC (%)	ECG 3 (%)	
Carcangiu	76	I~II	40	68	—	—	0.03
Cirisano	81	I~II	—	—	56	71	0.1
Alektiar	83	I~II	—	—	79	71	0.3
Halperin	64	I~IV	62.5	—	—	80	n.s
Boruta	96	I~IV	41	—	—	75	<0.01
Creasman	532	I	72	79	—	75	—
Hamilton	2,595	I~II	74	82	—	86	<0.0001
	1,585	III~IV	33	40	—	53	<0.0001

子宮癌肉腫 (CS)

2003年にWHOは子宮肉腫の組織学的分類を再編成し³⁵⁾、2009年のFIGOが子宮肉腫を対象とした初めての進行期分類を採用したが³⁶⁾、CSに関しては子宮体癌に準じて分類することになっている。クロナリテリ解析の結果によって、単一細胞由来で腫瘍発生の過程での上皮様形態と間質様形態への分化をするという combination tumor theory を支持する結果となったこと³⁷⁾、また臨床的な経過も低分化な類内膜腺癌と同様の経過をたどることからすると治療法、特に抗がん剤の選択という点からしてもプラチナ・タキサン製剤を中心とした治療への切り替えが行われてきている。

手術に関しては子宮の広汎手術に関する有用性はまだ認められていないが、骨盤内リンパ節郭清は通常の腺癌と比較して脈管侵襲の頻度が高く、また術前に子宮に限局していると考えられた症例においても15~40%にリンパ節転移を認めることからその重要性が指摘されている³⁸⁾。

術後補助療法に関しては前述の通り、以前はイホスファミドを中心としたレジメンが中心であり、イホスファミドを中心とした第3相試験では、Suttonら³⁹⁾はイホスファミド単剤に比べイホスファミド・シスプラチン併用で有意な奏効率の上昇を認めたが全生存率の有意な延長を認めなかった。またHemesleyら⁴⁰⁾はイホスファミド・パクリタキセル併用で奏効率、無進行生存率、全生存率の有意な延長を認めたが、毒性が強ク標準治療

とはなっていないとしている。近年プラチナ・タキサン製剤の化学療法による報告が多く認められてきており、Powellら⁴¹⁾の報告ではパクリタキセル・カルボプラチンを用いた第2相試験でCR 13%、PR 41%で全体の response rate は54%であり、毒性も tolerable であったことから第3相試験が進行中である。

おわりに

特殊組織型であるUPSC、UCCCやCSに関して日本婦人科腫瘍学会の2009年度版子宮体がん治療ガイドラインに記載されている⁴²⁾。特殊組織型であるこれらの腫瘍は稀であるため、高いエビデンスの報告も少なく、十分な推奨レベルを示すのは困難であるが、各項目とも詳細な検討がなされており実地臨床での活用に関して、非常に有用な情報が提示されている。また現在進行中のJGOG 2043において子宮体癌に対する初回化学療法に関する至適レジメン決定に重要な情報がもたらされることを期待したい。

文 献

- 1) Ambros RA, Sherman ME, Zahn CM, et al: Endometrial intraepithelial carcinoma: a distinctive lesion specifically associated with tumors displaying serous differentiation. *Hum Pathol* 26: 1260-1267, 1995
- 2) Sherman ME, Bitterman P, Rosenshein NB, et al: Uterine serous carcinoma. A morphologically diverse neoplasm with unifying clinicopathologic features. *Am J Surg Pathol* 16: 600-610, 1992
- 3) Boruta DM 2nd, Gehrig PA, Fader AN, et al:

- Management of women with uterine papillary serous cancer : a Society of Gynecologic Oncology (SGO) review. *Gynecol Oncol* 115 : 142-153, 2009
- 4) Boruta DM 2nd, Gehrig PA, Groben PA, et al : Uterine serous and grade 3 endometrioid carcinomas : is there a survival difference? *Cancer* 101 : 2214-2221, 2004
 - 5) Fader AN, Starks D, Rose PG, et al : Percentage UPSC, lymphovascular invasion, and tumor size are not independent predictors of recurrence. *Gynecol Oncol* 112(2, Suppl 1): S72, 2009
 - 6) Slomovitz BM, Burke TW, Eifel PJ, et al : Uterine papillary serous carcinoma (UPSC) : a single institution review of 129 cases. [See comment] *Gynecol Oncol* 91 : 463-469, 2003
 - 7) Gehrig PA, Groben PA, Fowler Jr WC, et al : Non-invasive papillary serous carcinoma of the endometrium. *Obstet Gynecol* 97 : 153-157, 2001
 - 8) Hui P, Kelly M, O'Malley DM, et al : Minimal uterine serous carcinoma : a clinicopathologic study of 40 cases. *Mod Pathol* 18 : 75-82, 2005
 - 9) Carcangiu ML, Tan LK, Chambers JT : Stage IA uterine serous carcinoma : a study of 13 cases. *Am J Surg Pathol* 21 : 1507-1514, 1997
 - 10) Goff BA, Kato D, Schmidt RA, et al : Uterine papillary serous carcinoma : patterns of metastatic spread. *Gynecol Oncol* 54 : 264-268, 1994
 - 11) Silva EG, Jenkins R : Serous carcinoma in endometrial polyps. *Mod Pathol* 3 : 120-128, 1990
 - 12) Chan JK, Loizzi V, Youssef M, et al : Significance of comprehensive surgical staging in noninvasive papillary serous carcinoma of the endometrium. *Gynecol Oncol* 90 : 181-185, 2003
 - 13) Carcangiu ML, Chambers JT : Uterine papillary serous carcinoma : a study on 108 cases with emphasis on the prognostic significance of associated endometrioid carcinoma, absence of invasion, and concomitant ovarian carcinoma. *Gynecol Oncol* 47 : 298-305, 1992
 - 14) Geisler JP, Geisler HE, Melton ME, et al : What staging surgery should be performed on patients with uterine papillary serous carcinoma? *Gynecol Oncol* 74 : 465-467, 1999
 - 15) Gehrig PA, Van Le L, Fowler Jr WC : The role of omentectomy during the surgical staging of uterine serous carcinoma. *Int J Gynecol Cancer* 13 : 212-215, 2003
 - 16) Mehta N, Yamada SD, Rotmenski J, et al : Outcome and pattern of failure in pathologic stage I-II papillary serous carcinoma of the endometrium : implications for adjuvant radiation therapy. *Int J Radiat Oncol Biol Phys* 57 : 1004-1009, 2003
 - 17) Fader AN, Starks D, Gehrig PA, et al : An updated clinicopathologic study of early-stage uterine papillary serous carcinoma (UPSC). *Gynecol Oncol* 115 : 244-248, 2009
 - 18) Shechter-Maor G : Combined chemotherapy regimen of carboplatin and paclitaxel as adjuvant treatment for papillary serous and clear cell endometrial cancer. *Int J Gynecol Cancer* 19 : 662-664, 2009
 - 19) Fader AN, Drake RD, O'Malley DM, et al : Platinum/taxane-based chemotherapy with or without radiotherapy favorably impacts survival outcomes in stage I uterine papillary serous carcinoma. *Cancer* 115 : 2119-2127, 2009
 - 20) Fields AL, Einstein MH, Novetsky AP, et al : Pilot phase II trial of radiation "sandwiched" between combination paclitaxel/platinum chemotherapy in patients with uterine papillary serous carcinoma (UPSC). *Gynecol Oncol* 108 : 201-206, 2008
 - 21) Fader AN, Nagel C, Axtell AE, et al : Stage II uterine papillary serous carcinoma : carboplatin/paclitaxel chemotherapy improves recurrence and survival outcomes. *Gynecol Oncol* 112 : 558-562, 2009
 - 22) Fleming GF, Brunetto VL, Cella D, et al : Phase III trial of doxorubicin plus cisplatin with or without paclitaxel plus filgrastim in advanced endometrial carcinoma : a Gynecologic Oncology Group study. *J Clin Oncol* 22 : 2159-2166, 2004
 - 23) Fleming GF, Filiaci VL, Bentley RC, et al : Phase III randomized trial of doxorubicin+cisplatin versus doxorubicin+24-h paclitaxel+filgrastim in endometrial carcinoma : a Gynecologic Oncology Group study. *Ann Oncol* 15 : 1173-1178, 2004
 - 24) Gallion HH, Brunetto VL, Cibull M, et al : Randomized phase III trial of standard timed doxorubicin plus cisplatin versus circadian timed doxorubicin plus cisplatin in stage III and IV or recurrent endometrial carcinoma : a Gynecologic Oncology Group study. *J Clin Oncol* 21 : 3808-3813, 2003
 - 25) Thigpen JT, Brady MF, Homesley HD, et al : Phase III trial of doxorubicin with or without cisplatin in advanced endometrial carcinoma : a gynecologic oncology group study. *J Clin Oncol* 22 : 3902-3908, 2004
 - 26) Homesley HD, Filiaci V, Gibbons SK, et al : A randomized phase III trial in advanced endometrial carcinoma of surgery and volume directed radiation followed by cisplatin and doxorubicin with or without paclitaxel : a Gynecologic Oncology Group study. *Gynecol Oncol* 122 : 543-552, 2009
 - 27) Olawaiye AB, Boruta BM 2nd : Management of women with clear cell endometrial cancer : a Society of Gynecologic Oncology (SGO) review. *Gynecol Oncol* 113 : 277-283, 2009
 - 28) Thomas M, Miriani A, Wright JD, et al : Surgical management and adjuvant therapy for patients with uterine clear cell carcinoma : a multi-institutional review. *Gynecol Oncol* 108 : 293-297, 2009
 - 29) Smith RS, Kapp DS, Chen Q, et al : Treatment of high-risk uterine cancer with whole abdominopelvic radiation therapy. *Int J Radiat Oncol Biol Phys* 48 : 767-778, 2000
 - 30) Stewart KD, Martinez AA, Weiner S, et al : Ten-

- year outcome including patterns of failure and toxicity for adjuvant whole abdominopelvic irradiation in high-risk and poor histologic feature patients with endometrial carcinoma. *Int J Radiat Oncol Biol Phys* 54 : 527-535, 2002
- 31) Sutton G, Axelrod JH, Bundy BN, et al : Adjuvant whole abdominal irradiation in clinical stages I and II papillary serous or clear cell carcinoma of the endometrium : a phase II study of the Gynecologic Oncology Group. *Gynecol Oncol* 100 : 349-354, 2006
 - 32) Creutzberg CL, van Putten WL, Koper PC, et al : Surgery and postoperative radiotherapy versus surgery alone for patients with stage-I endometrial carcinoma : multicentre randomised trial. PORTEC Study Group. Post operative radiation therapy in endometrial carcinoma. *Lancet* 355 (9213): 1404-1411, 2000
 - 33) Sutton G, Axelrod JH, Bundy BN, et al : Whole abdominal radiotherapy in the adjuvant treatment of patients with stage III and IV endometrial cancer : a gynecologic oncology group study. *Gynecol Oncol* 97 : 755-763, 2005
 - 34) Hamilton CA, et al : Uterine papillary serous and clear cell carcinomas predict for poorer survival compared to grade 3 endometrioid corpus cancers. *Br J Cancer* 94 : 642-646, 2006
 - 35) World Health Organization classification of tumors. In : Pathology and genetic of tumors of the breast and female genital organs (Tavassli FA, Devilee P, eds). IARC press, 2003
 - 36) FIGO staging for uterine sarcomas. *Int J Gynecol Obstet* 104 : 179, 2009
 - 37) Wada H, Enomoto T, Fujita M, et al : Molecular evidence that most but not all carcinosarcomas of the uterus are combination tumors. *Cancer Res* 57 : 5379-5385, 1997
 - 38) Temkin SM, Hellmann M, Lee YC, et al : Early-stage carcinosarcoma of the uterus : The significance of lymph node count. *Int J Gynecol Cancer* 17 : 215-219, 2007
 - 39) Sutton G, Grunetto VL, Kilgore L, et al : A Phase III trial of ifosfamide with or without cisplatin in carcinosarcoma of the uterus : A Gynecologic Oncology Group Study. *Gynecol Oncol* 79 : 147-153, 2000
 - 40) Homesley HD, Filiaci V, Markman M, et al : Phase III trial of ifosfamide with or without paclitaxel in advanced uterine carcinosarcoma : A Gynecologic Oncology Group Study. *J Clin Oncol* 25 : 526-531, 2007
 - 41) Powell MA, Filiaci VL, Rose PG, et al : Phase II evaluation of paclitaxel and carboplatin in the treatment of carcinosarcoma of the uterus : A Gynecologic Oncology Group Study. 28 : 2727-2731, 2010
 - 42) 日本婦人科腫瘍学会 : 子宮体がん治療ガイドライン 2009年度版. pp146-176, 金原出版, 2009

クリニカルカンファランス9 婦人科癌進行期分類の問題点

1) 婦人科癌進行期分類の改訂

JR札幌病院
寒河江 悟座長：久留米大学
嘉村 敏治

まずこれまでのFIGO 進行期改訂の経緯を簡単に述べると、2006年 FIGO 総会(マレーシア)で改訂作業が確認され、さらにGCIGあるいはIGCSの会議で改訂の動きを確認され、臨床的問題点の討議が進められ、同時に病理的諸問題の提案がISGyPやIGCSから討論されていた。2007年11月JSGO(鳥取)にPecorelli委員長が来られ、それまでの進行状況を語られた。そして2008年3月TampaでのSGOにて最終案の審議がなされ、その年は5月ChicagoでのASCOの際にもPecorelli委員長がGCIG会議で最終案の説明をされ、AJCCやUICCにも提示し若干の修正を加えている。その後9月に「FIGO 2008」の最終案がFIGO理事会で承認され、この会議には日産婦からの理事である嘉村敏治教授も参加され、さらに10月のBangkokでのIGCSにてPecorelli委員長が子宮頸がんの進行期分類を説明された。2009年にはInt J Gynecol Obstet誌上に「FIGO2008」が順次公表され、10月南アフリカでのFIGO総会にて、「FIGO2008」進行期分類が承認され、世界に公布された。その内容を解説する。

外陰癌 Carcinoma of the vulva (FIGO 2008) 図1

外陰癌では0期は上皮内癌につき分類しない。I期は外陰に限局している腫瘍でIA期は2cm以下、間質浸潤1.0mm以下であり、IB期は2cm超または間質浸潤1.0mm超でリンパ節転移なしであり、米国SEERのデータで>8cmでもリンパ節転移なしで予後が良好であったことから大きな変更点である。II期は腫瘍径を問わず、下部尿道、腔、肛門への進展あるがリンパ節転移なし、III期でも腫瘍径を問わず、下部尿道、腔、肛門への進展したり、リンパ節転移ありの場合で、細分類はIIA期はi)1個のリンパ節転移(5mm以上)ii)1~2個のリンパ節転移(5mm未満)IIIB期はi)2個以上リンパ節転移(5mm以上)ii)3個以上のリンパ節転移(5mm未満)でIIIC期は被膜外進展のリンパ節転移陽性例である。IV期は上部の尿道や腔、または遠隔転移を示し、IVA期がi)上部尿道膀胱粘膜、直腸粘膜、骨盤骨に及ぶii)固定または潰瘍化した大腿一鼠径リンパ節転移と細分類し、IVB期は骨盤リンパ節を含む遠隔転移である。IV期でも手術と放射線療法を選択の違いで細分類されている。今回の進行期では腫瘍径よりリンパ節転移の数、大きさ、形態が重視され、Notesにもmicrometastasisがmacrometastasisかの境界を5mmとしたと明記されている。Int J Gynecol Obstet 105 : 105-106, 2009.

Renewal of FIGO Gynecologic Cancer Staging

IGCS Council member

Satoru SAGAE

Department of Obstetrics and Gynecology, JR Sapporo Hospital, Sapporo

VULVAR CANCER

Carcinoma of the vulva (FIGO 2008)

Stage 0	Deleted
Stage I	Tumour confined to the vulva.
IA	Lesions \leq 2 cm in size, confined to the vulva or perineum and with stromal invasion \leq 1.0 mm*, no nodal metastasis.
IB	Lesions $>$ 2 cm in size or with stromal invasion $>$ 1.0 mm*, confined to the vulva or perineum, with negative nodes.
Stage II	Tumour of any size with extension to adjacent perineal structures (1/3 lower urethra, 1/3 lower vagina, anus) with negative nodes.
Stage III	Tumour of any size with or without extension to adjacent perineal structures (1/3 lower urethra, 1/3 lower vagina, anus) with positive nodes.
IIIA	(a) With 1 lymphnodal metastase (\geq 5 mm), or (b) 1-2 lymphnodal metastases (\leq 5 mm)
IIIB	(a) With 2 or more lymphnodal metastases (\geq 5 mm), or (b) 3 or more lymphnodal metastases (\leq 5 mm)
IIIC	With positive nodes with extracapsular spread.
Stage IV	Tumour invades other regional (2/3 upper urethra, 2/3 upper vagina), or distant structures.
IIVA	Tumour invades any of the following: (i) upper urethral and/or vaginal mucosa, bladder mucosa, rectal mucosa, or fixed to pelvic bone, or (ii) fixed or ulcerated femoral-inguinal lymph nodes.
IIVB	Any distant metastasis including pelvic lymph nodes.

* The depth of invasion is defined as the measurement of the tumour from the epithelial-stromal junction of the adjacent most superficial dermal papilla to the deepest point of invasion.

(図1) Carcinoma of the vulva(FIGO 2008)

子宮肉腫 Uterine sarcoma (1) (leiomyosarcomas and endometrial stromal sarcomas) (2) (adenosarcomas) 図2

子宮肉腫では、今回新たに進行期分類を制定され、I期は子宮に局限、II期は子宮を超えるが骨盤内まで、III期は腹腔内進展を示すもの、IV期は膀胱・直腸浸潤あるいは遠隔転移と分類された。また組織型別のI期細分類は、平滑筋肉腫と内膜間質肉腫ではI期を腫瘍径5cmで分類し、5cm以下をIA期と5cm超をIB期に分類し、腺肉腫では粘膜内がIA期、筋層浸潤1/2以下がIB期、1/2超がIC期に細分類された。さらに癌肉腫は発生起源を考慮して、子宮体癌の進行期分類を使用する。Int J Obstet Gynecol 104 : 177-178, 179, 2009. 訂正文あり, D'Angelo E, Prat J. Gynecol Oncol 116 : 131-139, 2010.

子宮頸癌 Carcinoma of the cervix uteri(FIGO 2008) 図3

子宮頸癌では、0期が進行期分類から削除され、IA1期は病理学的に切片の多少が予後に影響はないと変更はなく、IIA期は腫瘍径や体積が予後に重要であり、腫瘍径4cmでIIA1期とIIA2期に細分類された。またIIB/IIB期での一側か両側浸潤での細分類は臨床的治療方針に差異はないことから変更はなかった。さらにNOTESに明記された内容として、子宮頸がんは依然臨床進行期分類を使用する。早期がんでMRI/CTが実施可能な施設は腫瘍径などの所見をFIGO登録に含めること。尿管侵襲は記録し、進行期分類の一部とはしない。多発浸潤病巣はupstageせず記録すべきである。微小浸潤腺癌は扁平上皮癌と同様に扱う。また微小浸潤や多発浸潤の定義は依然議論が絶えず、この問題は

UTERINE SARCOMA (1)
(leiomyosarcomas and endometrial stromal sarcomas)

Stage	Definition
I(*)	Tumor limited to uterus
IA	≤ 5 cm
IB	> 5 cm
II	Tumor extends to the pelvis
IIA	Adnexal involvement
IIB	Tumor extends to extrauterine pelvic tissue
III	Tumor invades abdominal tissues (not just protruding into the abdomen).
IIIA	One site
IIIB	> one site
IIIC	Metastasis to pelvic and/or para-aortic lymph nodes
IV	Tumor invades bladder and/or rectum and/or distant metastasis
IVA	Tumor invades bladder and/or rectum
IVB	Distant metastasis

** Two different substaging for LMS/ESS and adenosarcomas*

UTERINE SARCOMA (2)
(adenosarcomas)

Stage	Definition
I(*)	Tumor limited to uterus
IA	Tumor limited to endometrium/endocervix (without myometrial invasion)
IB	Tumor invades up to less than half of myometrium
IC	Tumor invades to more than one half of myometrium
II	Tumor extends to the pelvis
IIA	Adnexal involvement
IIB	Tumor extends to extrauterine pelvic tissue
III	Tumor invades abdominal tissues (not just protruding into the abdomen).
IIIA	One site
IIIB	> one site
IIIC	Metastasis to pelvic and/or para-aortic lymph nodes
IV	Tumor invades bladder and/or rectum and/or distant metastasis
IVA	Tumor invades bladder and/or rectum
IVB	Distant metastasis

** Two different substaging for LMS/ESS and adenosarcomas*

(图 2) Uterine sarcoma (1)(leiomyosarcomas and endometrial stromal sarcomas)
(2)(adenosarcomas)

CERVIX UTERI CANCER

Carcinoma of the cervix uteri (FIGO 2008)

Stage	Description
Stage I	The carcinoma is entirely confined to the cervix (extension to the corpus would be disregarded).
IA	Invasive carcinoma which can be diagnosed only by microscopy. All macroscopically visible lesions – even with superficial invasion – are allotted to stage IB carcinoma. Invasion is limited to a measured stromal invasion with a maximal depth of 5.0 mm and a horizontal extension of 5.0 mm. Depth of invasion should be 5.0 mm, taken from the base of the epithelium of the original tissue – superficial or glandular. The involvement of vascular spaces – venous or lymphatic – should not change the stage allotment.
IA ₁	Measured stromal invasion of ≤ 3.0 mm in depth and extension of ≤ 3.0 mm.
IA ₂	Measured stromal invasion of > 3.0 mm and not > 5.0 mm with an extension of not > 3.0 mm.
IB	Clinically visible lesions limited to the cervix uteri or pre-clinical cancers greater than stage IA.
IB ₁	Clinically visible lesion ≤ 4.0 cm in greatest dimension.
IB ₂	Clinically visible lesion > 4.0 cm in greatest dimension.
Stage II	Cervical carcinoma invades beyond the uterus, but not to the pelvic wall or to the lower third of the vagina.
IIA	Without parametrial invasion.
IIA ₁	Clinically visible lesion ≤ 4.0 cm in greatest dimension.
IIA ₂	Clinically visible lesion > 4 cm in greatest dimension.
IIB	With obvious parametrial invasion.
Stage III	The tumor extends to the pelvic wall and/or invades lower third of the vagina and/or causes hydronephrosis or non-functioning kidney.*
IIIA	Tumor involves lower third of the vagina, with no extension to the pelvic wall.
IIIB	Extension to the pelvic wall and/or hydronephrosis or non-functioning kidney.
Stage IV	The carcinoma has extended beyond the true pelvis or has involved (biopsy proven) the mucosa of the bladder or rectum. A bullous edema, as such, does not permit a case to be allotted to Stage IV.
IVA	Spread of the growth to adjacent organs.
IVB	Spread to distant organs.

* On recent examination, there is no cancer-free space between the tumour and the pelvic wall. All cases with hydronephrosis or non-functioning kidney are included, unless they are known to be due to other cause.

(図3) Carcinoma of the cervix uteri(FIGO 2008)

Tampaでの会議でも熱心に議論されたことなどである。Int J Gynecol Obstet 105 : 103-104, 107-108, 2009 訂正 Oct 12, 2009

子宮体癌 Carcinoma of the corpus uteri(FIGO 2008)図4

子宮体癌では、0期は進行期分類から削除された。I期は旧 Stage IAとIBでの予後の違いはないことから、IA期 筋層浸潤1/2未満、IB期 筋層浸潤1/2以上の細分類とし、IC期は削除された。II期は旧IIAはI期に分類され、間質浸潤のみがII期となる。またII期の中ではI/II期で洗浄細胞診陽性の場合、IIA期にupstageされない。またIII C期をIII C1期をリンパ節転移が骨盤のみ、III C2期はPANを含む場合としたことなどが主な変更点である。NOTESには、細胞診に関しては相反するデータはあるが、upstageせず記録を行うこと。この進行期分類は癌肉腫(carcinosarcoma)にも適用すること。大網切除は、MMMT, papillary serous, clear cell, grade3 endometrial cancerでは行うこと。リンパ節郭清はlow risk症例は、疑いのある骨盤リンパ節のみ生検を行い、high risk症例では系統的骨盤リンパ節郭清+疑いのある傍大動脈リンパ節の生検を行うことを推奨している。しかしリスク診断の定義などは明確ではない。Int J Gynecol Obstet 105 : 109, 2009 Podratz Int J Gynecol Obstet 105 : 110-111, 2009

最後に今回「FIGO2008」の進行期分類の改定を受けて、わが国での今後の課題として、まず子宮頸癌や子宮体癌の取扱い規約の改訂が急がれる。たとえば子宮頸癌および外陰・膣がん取り扱い規約(案)として、子宮頸癌では0期削除、II A1とII A2の細分類さらには外陰癌でのリンパ節転移の大きさと個数を詳述し、解説をお願いしたい。また子宮体がん取り扱い規約(案)として、子宮体癌では旧IA期削除、洗浄細胞診陽性の扱い、さらにはIII C1とIII C2の細分類が説明され、さらに子宮肉腫の新進行期分類をのせ、IAと

CORPUS UTERI CANCER

Carcinoma of the corpus uteri (FIGO 2008)

Stage I*	Tumour confined to the corpus uteri.
IA*	No or less than half myometrial invasion.
IB*	More than half myometrial invasion.
Stage II*	Tumour invades cervical stroma, but does not extend beyond the uterus.**
Stage III*	Local and/or regional spread of the tumour.
IIIA*	Tumour invades the serosa of the corpus uteri and/or adnexae [#] .
IIIB*	Vaginal and/or parametrial involvement [#] .
IIIC*	Metastases to pelvic and/or para-aortic lymph nodes [#] .
IIIC ₁ *	• Positive pelvic nodes
IIIC ₂ *	• Positive paraortic lymphnodes with or without positive pelvic lymphnodes.
Stage IV*	Tumour invades bladder and/or bowel mucosa, and/or distant metastases.
IVA*	Tumour invasion of bladder and/or bowel mucosa.
IVB*	Distant metastases, including intra-abdominal metastases and/or inguinal lymph nodes.

* Either G1, G2 or G3. ** Endocervical glandular involvement only should be considered as Stage I and no more as Stage II. [#] Positive cytology has to be reported separately without changing the stage.

(図4) Carcinoma of the corpus uteri(FIGO 2008)

IBの組織型による細分類を解説していただきたい。何よりも日常臨床の座右の書である取扱い規約であるので、我が国独自の「FIGO2008」改定進行期分類の解釈をいかに取扱い規約に反映するかが問題である。そして対外的にも国内的にもその解釈が、世界標準であるべき方向に日本のデータの発表などが数多く引用されんことを望んでいる。

謝 辞

本講演の機会をお与えいただきました第62回日本産科婦人科学会学術講演会学術集会長 獨協医科大学教授 稲葉 憲之 先生、また座長の労をお取りいただきました久留米大学 産婦人科学講座教授 嘉村 敏治 先生ならびに本学会会員の皆様には感謝いたします。

《参考文献》

1. FIGO committee on gynecologic oncology. Revised FIGO staging for carcinoma of the vulva, cervix, and endometrium. Int J Gynecol Obstet 2009; 105: 103—104
2. Hacker NF. Revised FIGO staging for carcinoma of the vulva. Int J Gynecol Obstet 2009; 105: 105—106
3. Prat J. FIGO staging for uterine sarcomas. Int J Obstet Gynecol 2009; 104: 177—178
4. FIGO committee on gynecologic oncology. FIGO staging for uterine sarcomas. Int J Obstet Gynecol 2009; 104: 179, 訂正文あり
5. D'Angelo E, Prat J. Uterine sarcomas: a review. Gynecol Oncol 2010; 116: 131—139

-
6. Pecorelli S, Zigliani L, Odicino F. Revised FIGO staging for carcinoma of the cervix. *Int J Gynecol Obstet* 2009; 105: 107—108, 訂正 Oct 12, 2009
 7. Creasman W. Revised FIGO staging for carcinoma of the endometrium. *Int J Gynecol Obstet* 2009; 105: 109
 8. Mariani A, Dowdy SC, Podratz KC. New surgical staging of endometrial cancer: 20 years later. *Int J Gynecol Obstet* 2009; 105: 110—111
-

Current Organ Topics:

Gynecologic Cancer

婦人科がん

婦人科がんの新しいステージング

I. FIGO 進行期分類改訂の経緯

寒河江 悟 (JR 札幌病院 産婦人科)

[Jpn J Cancer Chemother 38(2): 203-206, February, 2011]

はじめに

これまでのFIGO 進行期改訂の経緯について、婦人科がんの専門家が集うIGCSやGCIGに参加してきたものとして会議の中で得た情報をもとに少しまとめた。

まず2006年にFIGOの婦人科腫瘍委員会の委員長が香港の前委員長Ngan H.から現委員長Pecorelli S.へ引き継がれた。FIGO Committee on Gynecologic Oncology (2007-2010)は、Sergio Pecorelli, Italy, Chairperson, Lynette Denny, South Africa, Co-Chairperson, Hex-tan Ngan, People's Republic of China, Past Chairperson, Neville Hacker, Australia, Adriana Bermudez, Argentina, David Mutch, United Statesの6名で構成されている。10月の11th IGCS (Santa Monica)や11月の18th FIGO 総会 (Malaysia)で熱心に討議やディベートが行われ、現在の進行期分類の問題点を臨床的に、あるいは病理学的に予後との関連を中心に討議された。

2007年5月にはそれらの討議の内容はTNM prognostic factors Core Group 総会 (Geneva)で討議され、その後FIGO委員会へ差し戻されている。この間に、FIGO婦人科腫瘍委員会はさらなる委員を追加し、拡大委員会を招集し、IGCS, GCIG, SGO, AJCC, ISGyPなどの代表が参加し、臨床的ならびに病理学的諸問題も討議された。その拡大委員会の委員は、Scott McMeekin, United States, American Joint Commission on Cancer (AJCC), Edgar Petru, Austria, Gynecologic Cancer Intergroup (GCIG), Jaime Prat, Spain, International Society of Gynecological Pathologists (ISGyP), Adriana Bermudez, Argentina, International Gynecologic Cancer Society (IGCS), David Mutch, United States, Society of Gynecologic Oncologists (SGO)である。GCIGではEdgar Petruを代表にFIGO 進行期分類を詳細に検討し、独自案を提出しつつ議論に参加し、その独自案はEur J Obstet Gynecol Reprod Biol 2009¹⁾に発表されている。議論の内容が理解されるのでぜひこの論文も参考にされたい。2007年の11月には鳥取での日本婦人科腫瘍学会にPecorelli委員長が来られ、改訂作業の進行状況を報告した。その講演の中で、子宮頸癌については

IIb期, IIIb期で片側か両側で細分類するか腫瘍径でさらに細分類するなどがあげられ、子宮体癌については分化度分類をG1・G2・G3の3分類をlow・highの2分類にする案などを話されたが、最終案には盛り込まれなかった内容も話された。この頃の議論は最も伯仲しており、それぞれの組織の代表が種々の意見を述べた模様である。それが一部実際のFIGO 進行期分類の改訂のNotesとしてそれぞれの分類の説明がなされている。このNotesこそが背景での議論が伯仲した論点であることに間違いない。たとえば子宮頸癌では、依然臨床進行期分類を使用する。早期がんでMRI/CTが実施可能な施設は腫瘍径などの所見をFIGO登録に含めAnnual Reportに報告する。脈管侵襲は記録のみに留め、多発浸潤病巣はupstageせず記録する。微小浸潤腺癌は扁平上皮癌と同様に扱う。微小浸潤や多発浸潤の定義は依然議論が絶えず、この問題はTampaでの会議でも熱心に議論されたことを明記する。子宮体癌では腹腔内細胞診に関しては相反するデータはあるが、分類は勧めるが記録は常に行うこととし、陽性例での進行期分類はupstageは行わない。この分類はMMMT (carcinosarcoma)にも適応する。大網切除は、MMMT, papillary serous, clear cell, grade 3 endometrial cancer では行うことを勧める。リンパ節郭清はlow risk 症例には、疑いのある骨盤リンパ節のみ生検を行う。high risk 症例には、系統的骨盤リンパ節郭清ならびに疑いのある傍大動脈リンパ節の生検を行うように勧めている。子宮内腫では組織型別のI期細分類を行う。平滑筋肉腫と内膜間質肉腫では、I期を腫瘍径5cmで分類し、IA期とIB期に分類する。腺肉腫ではこれまでの子宮体癌同様、粘膜内、筋層浸潤1/2未満, 1/2以上で分類し、IA期・IB期・IC期に細分類する。外陰癌ではmicrometastasisかmacrometastasisかの境界を5mmとした点などである。

2008年になり3月に米国のTampaで開催されたSGOにおいて、外陰癌, 子宮頸癌, 子宮体癌, 子宮内腫について熱心に討議され、さらに翌月にかけて最終案が全員一致で決められた。特に注目されるのが、子宮内腫の進行期分類を初めて制定し、大筋ではJaime Prat,




図1 FIGO 進行期分類の将来展望 (Pecorelli S)

Spain が代表を務める International Society of Gynecological Pathologists (ISGyP) の案が採用されている。また外陰癌でのリンパ節転移の重要性もこれまで以上に進行期分類に反映された Hacker 案が採用された。そしてこれらの最終案は 2008 年 5 月初めに TNM 分類を決める UICC の Core Group meeting (Geneva) で説明され UICC, AJCC がともに承認の運びとなった。5 月下旬に開催された Chicago での GCIG 会議春季総会にて Pecorelli 委員長が最終案の説明を行っている。これまでの経緯と今後の進行期分類の将来展望 (後述) について講演された。そして 2008 年 9 月には「FIGO 2008」の最終案が南アフリカで開催された FIGO 理事会で承認されることになった。また 10 月には Bangkok の IGCS で Pecorelli 委員長が子宮頸癌の進行期分類の解説講演を行っている。

Pecorelli 委員長が行った今後の FIGO 進行期分類の将来展望には以下の進展にその可能性がかかっている。その進展とは、まず、がんに対する住民健診の増加、次には新規治療法の発見、さらに新しい分子バイオマーカー (遺伝子あるいは蛋白) の発見であるとし、これらが将来的にいかにか機能するかでがんの進行期分類はどんどん進歩するであろうと予想している。分子 (遺伝子または蛋白) 予後因子が標準の臨床病理学的進行期分類に導入される戦略の可能性には、4 つのシナリオ (図 1) が考えられるという。すなわち A. 分子バイオマーカーが臨床的基準に完全に置き換わるというものでそれに基づき標的別または進行期別の治療を行うというシナリオ。B. 分子バイオマーカーにより標的治療が可能で有効な症例だけを選び出して治療を行うというシナリオ。C.

まず通常の進行期分類を行い、ある進行期に限定して分子バイオマーカーでの分類で有効な標的治療を行い、その他は通常の進行期別治療を行うというシナリオ。D. 進行期そのものを臨床病理学的ならびに分子バイオマーカーを用いて改良進行期で分類し、その進行期別の治療を行うというシナリオ、などである。これらのシナリオのうちでどれが今後の展開に一番合致しているのか楽しみにして注視していきたい。

そして 2009 年にはこの「FIGO 2008」の進行期分類が FIGO の公式雑誌である Int J Gynecol Obstet 誌上に順次公表されることとなった²⁷⁾。これまでの IGCS や GCIG での情報から「FIGO 2008」についての詳細が判明してきていたので、筆者は 6 月の日本臨床細胞学会で教育講演ならびにシンポジウムで新 FIGO 進行期分類の話をさせていただき、日本国内の先生方に情報を提供してきた⁹⁾。そして 2009 年 10 月には 19th FIGO 総会 (South Africa) にて正式に「FIGO2008」進行期分類が承認された。2010 年には日本産科婦人科学会でのシンポジウムで説明講演⁹⁾をさせていただき、さらに日本婦人科腫瘍学会でもシンポジウムで「FIGO2008」進行期分類の議論¹⁰⁾に参加させていただいた。そこで今回の新しい「FIGO2008」進行期分類を筆者なりに簡単に解釈した表を作成したのでその内容を前述の Notes とともに示す (表 1~4)。

おわりに

今後の課題は、国内での婦人科腫瘍取扱い規約の改定作業を着々と進め、諸先生方の理解と実際の運用面での問題点などを議論していただき、混乱のないように新「FIGO2008」進行期分類を周知徹底していただきたい。

表 1 子宮頸癌 (Odicino F & Pecorelli S)

Stage 0	前がん病変につき削除
Stage I A1	切片の多少が予後に影響はない
Stage II A	II A1 と II A2 腫瘍の size と volume が重要
Stage II B/III B	一側か両側浸潤での細分類? 臨床的治療方針に差異はなし
NOTES:	
1	子宮頸癌は依然臨床進行期分類を使用する。早期がんで MRI/CT が実施可能な施設は腫瘍径などの所見を FIGO 登録に含め AR に含めること。尿管侵襲は記録のみ。多発浸潤病巣は upstage せず記録。微小浸潤腺癌は扁平上皮癌と同様に扱う。
2	微小浸潤や多発浸潤の定義は依然議論が絶えず、この問題は Tampa での会議でも熱心に議論されたことを明記する。

参考文献: *Int J Gynecol Obstet* 105:103-104, 107-108, 2009. 訂正 Oct 12, 2009.

表 2 子宮体癌 (Creasman W, Mariani A, Podratz K)

Stage I A/I B 旧 Stage I A と I B での予後の違いはない	GOG33, vol. 24-26 of AR
Stage II	頸管間質浸潤
Stage III A	細胞診 賛否両論のなかで upstage しない
Stage III C	III C1 骨盤のみ III C2 PAN を含む GOG33, Boronow
NOTES:	
1	細胞診に関しては相反するデータはあるが、分類は勧めるが記録は常に行うこと。
2	この分類は MMT (carcinosarcoma) にも適応すること。大網切除は、MMMT, papillary serous, clear cell, grade 3 endometrial cancer では行うこと
3	リンパ節郭清 low risk: 疑いのある骨盤リンパ節のみ生検 high risk: 系統的骨盤リンパ節郭清+疑いのある傍大動脈リンパ節の生検

参考文献: *Int J Gynecol Obstet* 105: 109, 2009 Podratz K. *Int J Gynecol Obstet* 105: 110-111, 2009.

表 3 子宮肉腫 (Prat J & D'Angelo E) 子宮肉腫では、今回新たに進行期分類を制定

■ 全体として I 期は子宮に限局、 II 期は子宮を超えるが骨盤内まで、 III 期は腹腔内進展、 IV 期は膀胱・直腸浸潤あるいは遠隔転移と分類された。
■ 組織型別の I 期細分類 平滑筋肉腫と内膜間質肉腫: I 期を腫瘍径 5 cm で分類し、I A 期と I B 期 腺肉腫: 粘膜内、筋層浸潤 1/2 で分類し、I A 期、I B 期、I C 期 に細分類された。

参考文献: *Int J Obstet Gynecol* 104: 177-178, 179, 2009. 訂正文あり
D'Angelo E. & Prat J. *Gynecol Oncol* 116: 131-139, 2010.

表 4 外陰癌 (Hacker N)

Stage 0	前癌病変につき分類しない
Stage I	外陰に限局 size 2 cm, Stromal Invasion 1.0 mm, n (-)
Stage I B	SEER のデータ 腫瘍径 8 cm 以上でも n (-) で予後良好
Stage III	stage II との違い = n (+) の数、形態
Stage III A	5 mm と 1-2 個の問題
Stage III B	5 mm と 2-3 個の問題
Stage III C	被膜外進展
Stage IV	治療法に違いが生ずる 手術と放射線療法のどちらか
Notes:	micrometastasis か macrometastasis かの境界を 5 mm とした

参考文献: *Int J Gynecol Obstet* 105:105-106, 2009.