D. 考察

今回の解析結果から、脳回転状頭皮がある症例では有意に脂漏、油性光沢、湿疹、痤瘡が合併している症例が多いことが明らかとなった。脳回転状頭皮の組織像は膠原線維間のムチン沈着、脂腺増生があることが示されており（増田ら　臨皮 54: 398, 2000）、脳回転状頭皮は脂腺の過形成刺激があると形成される可能性が示唆された。

E. 結論

脳回転状頭皮がある症例では有意に脂漏、油性光沢、湿疹、痤瘡が合併している症例が多く、これらの症状は脳回転状頭皮がまだ出現していない症例での、予測因子として機能する可能性があること、また、脳回転状皮膚がある症例は一つのサブタイプであり得ることが示唆された。

F. 健康危険情報

特になし

G. 研究発表

1. 論文発表

1. Ikue Nemoto-Hasebe, Masashi Akiyama, Saori Kudo, Akira Ishiko, Atsushi Tanaka, Ken Arita, Hiroshi Shimizu: Novel mutation p.Gly59Arg in GJB6 encoding connexin 30 underlies palmoplantar keratoderma with pseudoainhum, knuckle pads and hearing loss. Br J Dermatol 161: 452-455, 2009

2. 石河　晃: 皮膚科セミナリウム遺伝子診断「遺伝カウンセリング」日本皮膚科学会雑誌 119: 1219-1224, 2009

3. M. Saito, T. Masunaga and A. Ishiko: A novel de novo splice-site mutation in the COL7A1 gene in dominant dystrophic epidermolysis bullosa (DDEB): specific exon skipping could be a prognostic factor for DDEB pruriginosa. Clin Exp Dermatol 34: e934-936, 2009

4. Natsuga K, Nishie W, Akiyama M, Nakamura H, Satoru S, McMillan JR, Nagasaki A, Has C, Ouchi T, Ishiko A, Hirako Y, Owaribe K, Daisuke S, Bruckner-Tuderman L, Shimizu H: Plectin expression patterns determine two distinct subtypes of epidermolysis bullosa simplex. Hum Mut 31: 208-316, 2009

5. 石河　晃: 先天性表皮水疱症小児科診療 72: 2089-2095, 2009

6. 石河　晃: 電子顕微鏡による検査法 Derma 151: 109-115, 2009

7. Hitoshi Saito, Atsushi Shimizu, Kazuyuki Tsunoda, Masayuki Amagai, Akira Ishiko: Subcellular localization of desmosomal components is different between desmoglein3 knockout mice and pemphigus vulgaris model mice. J Dermatol Sci: 55: 108-115, 2009

8. 石河　晃:小児皮膚診療パーフェクトガイド「魚鱗癬、魚鱗癬様紅皮症、魚鱗癬症候群」Derma (印刷中)

9. 石河　晃:皮膚疾患　遺伝子診療学―遺伝子診断の進歩とゲノム治療の展望　日本臨床増刊号(印刷中)

2. 学会発表

1. 加茂真理子、清水智子、大山学、石河　晃、天谷雅行、海老原全:IFAP (Ichthyosis follicularis, alopecia and photophobia) 症候群と考えた 1 例　第 33 回日本小児皮膚科学会学術大会　2009.7.4-5　幕張

2. 大内健嗣、舩越建、谷川瑛子、石河　晃:筋ジストロフィー合併型単純型表皮水疱症の 1 例　第 33 回日本小児皮膚科学会学術大会　2009.7.4-5　幕張

3. 栗原佑一、馬場あゆみ、高江雄二郎、石河　晃、谷川瑛子、東谷迪昭:経皮経管血管形成術を試みた皮膚結節性多発動脈炎(CPN)の 1 例　第 827 回日本皮膚科学会東京地方会　2009.11.14　東京 3.

4. 角田和之、栗原佑一、大内健嗣、石河　晃:White sponge nevus の 1 例　第 36 回皮膚かたち研究学会学術大会　2009.11.21-22　宮崎

5. 大内健嗣、河野通良、新関寛徳、佐々木りか子、石河晃:軽微な症状と部分的な自然軽快を示した CHILD 症候群の 1 例　第 36 回皮膚かたち研究学会学術大会　2009.11.21-22　宮崎

6. 甲田とも、高江雄二郎、小林彩華、中村善雄、田村舞、谷川瑛子、石河　晃、天谷雅行:ステロイドパルス・大量免疫グロブリン療法が爪甲した高齢者重症尋常性天疱瘡の 1 例　第 73 回日本皮膚科学会東京支部総会　2010.2.20-21　東京

7. 樋口哲也、吉田正己、石河　晃、中野創、澤村大輔：
単純型表皮水疱症の一例　第 109 回日本皮膚科学会総会　2010.4.16-18　大阪

H. 知的財産権の出願・登録状況

1.　特許取得

なし

2.　実用新案登録

なし

3.　その他

なし

図とその説明

cutis verticis gyrata	pachydermia (前額部など)	症例数
+	+	14
+	ND	5
+	−	1
−	+	9
−	ND	1
−	−	3
ND	+	5
ND	ND	0
ND	−	1
合計		39

表 1　脳回転状頭皮とその他の皮膚肥厚

		脂漏、油性光沢、湿疹、ざ瘡		
		+	−	
cutis verticis gyrata	+	16	4	20
	−	2	11	13
		18	15	33

表 2　脳回転状頭皮と脂漏・油性光沢・湿疹・痤瘡との相関

P=0.00027

		発　熱		
		＋	－	
cutis verticis gyrata	＋	4	16	20
	－	4	9	13
		8	25	33

表 3　脳回転状頭皮と発熱との相関

P=0.480

		多汗症		
		＋	－	
cutis verticis gyrata	＋	8	12	20
	－	4	9	13
		12	21	33

表 4　脳回転状頭皮と多汗症との相関

P=0.590

		関節症状		
		＋	－	
cutis verticis gyrata	＋	10	10	20
	－	8	5	13
		18	15	33

表 5　脳回転状頭皮と関節症状との相関

P=0.515

		貧血		
		＋	－	
cutis verticis gyrata	＋	2	18	20
	－	2	11	13
		4	29	33

表 6　脳回転状頭皮と貧血との相関

P=0.643

		胃・十二指腸潰瘍		
		＋	－	
cutis verticis gyrata	＋	4	16	20
	－	2	11	13
		6	27	33

表 7　脳回転状頭皮と胃・十二指腸潰瘍との相関

P=0.736

厚生労働科学研究費補助金(難治性疾患克服研究事業)
分担研究報告書

脳回転状皮膚に対しての手術

研究分担者　桑原　理充　奈良県立医科大学皮膚科、形成外科　講師

研究要旨　Pachydermoperiostosis（ＰＤＰ）の患者は、脳回転状皮膚と表現されるような深い皺を顔面及び、頭部に生じることが多い。症例数は少ないが、その醜形を改善するために、手術が行われてきた。　近年の手術症例報告についてのまとめと我々の手術経過を報告する。これまで、手術を行う上で、前額部では皮膚と前頭筋の癒着が強いこと、頭部ではconnective tissue septaが皮膚、帽状腱膜に固着していることが問題とされている。我々は、頭部、前額部の症状を訴える患者に対して、エキスパンダーを用いた方法を試みた。　頭皮の伸展を目的とした手術はエキスパンダーによる方法が良い適応であるが、ＰＤＰ患者の場合、伸展が大変不良であったため、術式の変更を迫られた。最終的に頭部は皺を切除する術式、前額部には皮膚移植を行った。現在のところ、皺を直接切除、縫合する手術の方が、一般的な皮膚伸展を期待した手術、さらにはエキスパンダーを用いた皮膚伸展を利用した手術よりも、効果的であると考えられた。

A.　研究目的

近年のＰＤＰ手術症例報告についてのまとめと我々の手術経過を報告する。手術を行う上での問題点を明らかにする。

B.　研究方法

近年のＰＤＰ６症例（自験例を含む）の手術についてのまとめ、我々のエキスパンダーを用いた手術方法と比較する。

C.　研究結果

６症例のうち対象部位は前額６例　頬部３例　頭部１例であった。

主な術式は

皺の切除５例

内視鏡的つり上げ術　１例

自験例のエキスパンダー１例　　これはエキスパンダーによって皺を伸展させ、伸展した皮膚で残存した皺の部分を切除、被覆する計画であったが、皮膚が硬く、十分伸展せず、患者の痛みの訴えも大変強かった。(図１a.b.c)　手術を行う上での問題点として皮下結合織と筋膜、帽状腱膜との密着が著しいことをあげているものが自験例含め３例　このことから術式の変更を迫られたもの３例であった。(図２　a.b.c 図３)

自験例では、頭部は主に中央部の皺の直接切除を繰り返した。額は皮膚移植術を行った。皮膚移植術としては、結果は良好であった。

経過観察中に再発について言及しているもの１例であった。

D.　考察

ＰＤＰ患者が整容的手術を希望する場合、前額の症状が他部位より早期に出現し、目立つ可能性が高いと考えられた。　一般的な皺は、皺から離れた部位を縫い縮めることにより、整容を改善することが可能であるが、ＰＤＰ患者の場合、皮下結合織と筋膜、帽状腱膜との密着が著しく、皮膚を伸展させることにより皺の改善を図ることは効果的でないと考えられた。皮膚の伸展を目的とし、エキスパンダーを用いる方法は一般的には大変良い適応である、しかしながら、ＰＤＰ患者の場合、伸展が大変悪く、術式の変更を迫られた。　内視鏡的つり上げ術が１例報告されているが、その他の報告や、我々の経験からは手術効果をあまり期待できないと考えられた。術後の症状再発については、報告が少ないため十分検討できなかった。

E.　結論

現在のところ、皺を直接切除、縫合する手術の方が、一般的な皮膚伸展を期待した

手術、さらにはエキスパンダーを用いた皮膚伸展を利用した手術よりも、効果的であると考えられた。

<引用文献>

1. 芳賀貴裕，松永純，相場節也，沼田透　笹井収，田上八朗　：Pachydermoperiostosisの１例　臨床皮膚科　58：44-46,2004
2. 平林慎一，吉村浩太郎，岡部勝行，軽部幸子、矢尾板英夫：Pachydermoperiostosisの１例　形成外科 32：745-749，1989
3. 松永純，松永直子，佐藤俊樹，富田靖： Pachydermoperiostosis(肥大性皮膚骨膜症)の手術例 皮膚科の臨床 38：1485-1487，1996
4. 新妻克宜，波床光男，多田英之，田中文，萬木聡:頭部脳回転状皮膚を呈した肥大性皮膚骨膜症の手術例　日本形成外科学会 24：548-553,2004
5. 高木誠司，藤川昌和，升岡健，伏見博彰、原元潮:Pachydermoperiostosisに伴う前頭部皺襞に対するEndoscopic Forehead Liftingの応用 日本形成外科学会会誌 17：232-237，1997
6. 田中由比，安部正瑞，浦田裕次，大原国章： pachydermoperiostosis 皮膚病診療 10：615-618，1988

F．健康危険情報

ありません

G．研究発表（平成２１年度）

1. 論文発表

日本語論文

桑原理充：８．毛細血管拡張性肉芽腫　９．グロムス腫瘍　形成外科医に必要な皮膚腫瘍の診断と治療：122- 123，2009

２．学会発表

桑原理充：当科における上口唇鼻唇溝三角部皮膚欠損再建の経験 第52回日本形成外科学会学術集会 4月，2009

G.　知的所有権の出願・登録状況（予定を含む）

ありません

図とその説明

図１　　a　　b　　c

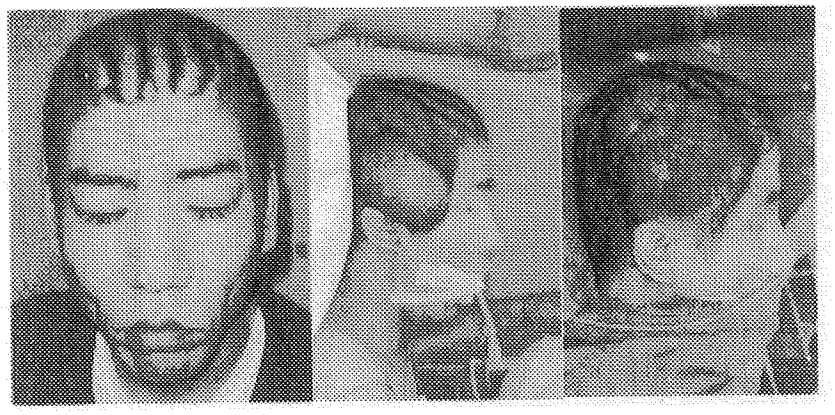

図 1a 術前の状態　前額部　頭部に深い皺を認める。

b 一回目手術後　両側頭部にエキスパンダーを埋入し二ヶ月かけて皮膚を伸展させた。

伸展させている間の疼痛は通常の経過よりも大変高度であった。

c ２回目手術　伸展させた皮膚で皺を被覆したが、効果的ではなかった。

図２　　a　　b　　c

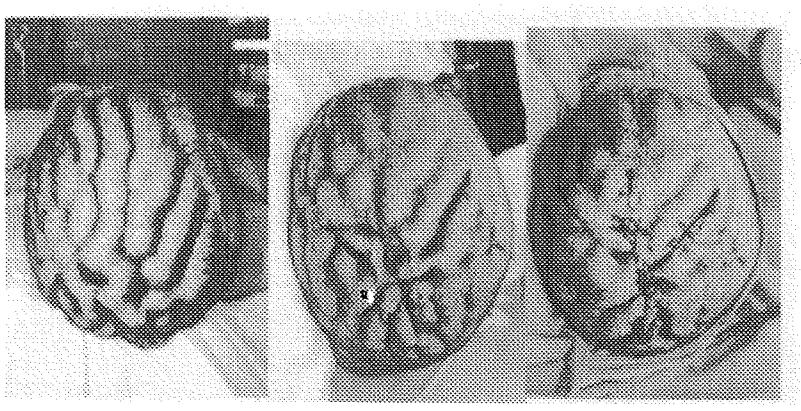

図２a 頭部術前　　b　１回目中央部の皺切除後　　c　２回目中央部の皺切除後

皺を直接切除する術式の方が効果的である。

図３

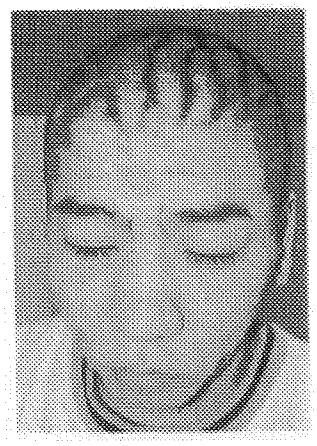

図３　前額部（眉間部）皮膚移植術後
皮膚移植術後としてはあまり目立たない

厚生労働科学研究費補助金（難治性疾患克服研究事業）
分担研究報告書

文献検索による病型分類別の治療法の検索

第1報 肥厚性皮膚骨膜症において過去に試みられている治療法の検索

研究協力者 種瀬啓士 川崎市立川崎病院 副医長

研究要旨

Pachydermoperiostosi は太鼓ばち状指趾，皮膚の肥厚性変化・脳回転状皮膚，四肢遠位骨の骨膜性骨肥厚を主徴とする，皮膚形成異常症である．当該疾患は現在も 1935 年に Touraine が提唱した疾患分類が用いられているが、この分類は遺伝形式と対応していない。また,病名の混同もあり，本疾患には複数の疾患が混じり合っている可能性も考えられる。本研究では，病型にあった治療法を模索することを目的として，過去の報告例におけるそれぞれの症状と，それに対する治療法を文献的に検索した。

共同研究者

新関 寛徳(国立成育医療センター皮膚科)

石河 晃(慶応義塾大学医学部皮膚科)

桑原理充(奈良県立医科大学皮膚科・形成外科)

椛島健治(京都大学大学院皮膚科)

関 敦仁(国立成育医療センター整形外科)

小崎里華（国立成育医療センター遺伝診療科)

奥山虎之（国立成育医療センター臨床検査部)

定平知江子(国立成育医療センター皮膚科)

重松由紀子(国立成育医療センター皮膚科)

A. 研究目的

肥厚性皮膚骨膜症(Pachydermoperiostosis)は、現在も1935年にTouraineが提唱した疾患分類[1)]が用いられているが、この分類は遺伝形式と対応しておらず、少なからず混乱が見られる。本研究では過去に報告されている症例の症状を再検討して新たな病型分類を行うのと同時、それぞれの病型における治療法を模索することにある。

B. 研究方法

本疾患における過去の報告例を再検討し,それぞれの症状および病型に応じた治療法およびその有効性を再検討する。

C. 研究結果

過去の報告例における治療法を、「肥厚性皮膚骨膜症 症例文献検索プロジェクト」ホームページ(http://www.pdp-irp.org/)を用いて本邦過去21年分の全報告例より抽出。それらの症例の各々の論文を確認のうえ治療法およびそれぞれの予後を照合した。その結果、過去に複数の治療が試みられ(表1)、一部の症例において一定の効果が得られているものがあることが判明した(表2)。

D. 考察

これまでに報告されている治療法は、殆どのものが各種症状に対する対症療法である。この中で、主に完全型の症例で報告されている胃粘膜症状に対する制酸剤およびH2-blockerの投与、皮膚の肥厚に対する形成術はある一定の効果および患者の満足度が得られている治療と言える。NSAIDSは本疾患の一部の症例で認められるとされるアラキドン酸カスケードの異常[2)]に直接働きかける治療法という意味で有効性が期待されるが、いずれも単独では効果が得られていない。また、コルヒチンの投与、胎盤抽出物の投与などはごく少数例に対してのみ行われているものであり、当該疾患のすべての

症例に有効であるかは不明である。

E. 結論

Pachydermoperiostosis には未だに確立された治療法が存在しない。しかし，これまでにある一定の効果が報告されている対症療法はいくつか存在する。今後当該疾患の更なる病態の解明に併せてそれらの対症療法の有用性を再検討する必要がある。また、本疾患の病態の解明により新たな治療法の可能性が生じることも想像され、本疾患の分子生物学的な解明が進むことが期待される。

引用文献

1) Touraine A, et al:Presse Med43:1820, 1935
2) Uppal S, et al:Nat Genet 40:789, 2008

F. 健康危険情報

特になし。

G. 研究発表（平成21年度）

1. 論文発表

日本語論文

種瀬啓士，若林亜希子，山本晃三，宮川俊一，今西智之: 完全型 Pachydermoperiostosis の1例．臨皮 64(3): 221-224, 2010

2. 学会発表

山本晃三，種瀬啓士，若林亜希子，宮川俊一，今西智之:Pachydermoperiostosis の 1 例 第 72 回日本皮膚科学会東京支部学術集会 2009.2 東京

G. 知的所有権の出願・登録状況（予定を含む）

1. 特許取得

なし

2. 実用新案登録

なし

3. その他

なし

表とその説明

表１.

１．全身療法	
ヒト胎盤抽出物の長期投与	2例
コルヒチンの投与	2例
NSAIDsの投与	2例
２．関節症状に対する治療	
bisphosphonate投与と滑膜除去術	1例
tamoxifen citrateの投与	1例
対症療法	1例
３．胃粘膜症状に対する治療	
H2-blocker、制酸剤、鎮痙剤の投与	6例
４．皮膚肥厚・脳回転状皮膚に対する治療	
形成術（除皺術）	8例
５．脂漏、ざ瘡に対する治療	
ミノサイクリン投与、ビタミンB2, B6の投与	1例
６．発熱・全身倦怠感・その他合併症に対する治療	
副腎皮質ステロイドの投与	3例

表１　過去２０年の間に本邦において pachydermoperiostosis（完全型・不完全型を問わない）に対して試みられている治療法のまとめ。

表２．ＰＤＰの各種症状に対する治療の有効性

１．　全身療法

① ヒト胎盤抽出物の長期投与

ｉ）完全型　頭皮の皺襞の消退、前額の皺襞と皮膚肥厚の軽度改善、顔面の皮脂分泌の現象

ii）完全型　頭皮・前額の皺襞と皮膚肥厚の改善。手指の肥厚、撥指の消退

② コルヒチンの投与

ｉ）完全型　関節症状に対し、ＮＳＡＩＤ・プレドニゾロンと併用したが効果なし　（A）
ii）不全型　関節症状に対し、タモキシフェン・滑膜除去術と併用　有効であった

③ NSAIDsの投与

ｉ）完全型　関節症状に対し、コルヒチン・プレドニゾロンと併用したが効果なし　（A）

ii）完全型　発熱に対し使用したが効果なく、プレドニゾロンを追加して有効であった（B）

２．関節症状に対する治療

① bisphosphonate投与と滑膜除去術

ｉ）不全型１症例　症状軽快

② tamoxifen citrate投与と滑膜除去術

ｉ）不全型１症例　症状軽快

③ 対症療法　（詳細不明）

ｉ）不全型１症例

３．胃粘膜症状に対する治療

① H2-blockerの投与

ｉ）完全型　製酸剤投与　（C）

ii）完全型　消化性潰瘍に対しH2-blockerの投与　治癒

iii）完全型　消化性潰瘍に対しH2-blockerの投与　症状軽快

iv）完全型　内服薬投与（詳細不明）にて症状改善

ｖ）完全型　鎮痙薬投与にて症状改善

vi）完全型　胃潰瘍に対しH2-blockerの投与。胃のポリープ、胃癌が並存。

４．皮膚肥厚・脳回転状皮膚に対する治療

① 形成術（除皺術）

ｉ）完全型　前額部の肥厚に対して形成術　（C）

ii）完全型　額の皺の除皺術

iii）完全型　額、眉間、頬部４箇所の除皺術

iv）完全型　額、眉間の皺の除皺術２回　（皮下組織と前頭筋膜の癒着）

v）完全型　額の皺の内視鏡的除皺術　良好な結果

vi）完全型　発熱に対してプレドニゾロン内服後、除皺術（B）

vii）完全型　エキスパンダーを用いた手術３回、縫縮２回

viii）完全型　額、眉間、頬部の除皺術（D）

５．脂漏、ざ瘡に対する治療

i）完全型　ミノサイクリン投与、ビタミンB2, B6の投与（D）

６．発熱・全身倦怠感等に対する治療

①　副腎皮質ステロイドの投与

i）完全型　発熱に対し、10mg/日　解熱が得られた（B）
ii）完全型　関節症状に対し、ＮＳＡＩＤ・コルヒチンと併用したが効果なし（A）
iii）不全型　合併した骨髄線維症および貧血に対してメチルプレドニゾロンパルス療法が有効

※　表中の（A）（B）（C）（D）は同一症例を表す

［ Ⅳ ］
平成２１年度研究成果に関する
刊行一覧

雑誌

発表者氏名	論文タイトル名	発表誌名	巻名	ページ	出版年
種瀬啓士, 若林亜希子, 山本晃三, 宮川俊一, 今西　智之	完全型pachydermoperiostosisの1例	臨床皮膚	64(3)	221-224	2010
重松由紀子、新関寛徳、野崎誠、佐々木りか子、堀川玲子、関敦仁、中川温子、土居博美、椛島健治	Pachydermoperiostosisの1例	臨床皮膚	掲載決定済み(2010.10)		
Kabashima K, Sakabe J, Yoshiki R, Tabata Y, Kohno K, Tokura Y.	Involvement of Wnt signaling in dermal fibroblasts.	Am J Pathol.	176(2)	721-32	2010
Tomura M, Honda T, Tanizaki H, Otsuka A, Egawa G, Tokura Y, Waldmann H, Hori S, Cyster JG, Watanabe T, Miyachi Y, Kanagawa O, Kabashima K.	Activated regulatory T cells are major T cell type emigrating from sensitized skin	J Clin Invest	120(3)	883-93	2010
Honda T, Nakajima S, Egawa G, Malissen B, Ogasawara K, Miyachi Y, Kabashima K	Compensatory role of Langerhans cells and Langerin positive dermal dendritic cells in the sensitization phase of mouse contact hypersensitivity.	J Allergy Clin Immunol (in press)	電子版公表 2010.03		2010
Sugita, K., Kabashima, K., Yoshiki, R., Ikenouchi-Sugita, A., Tsutsui, M., Nakamura, J., Yanagihara, N., and Tokura, Y.	Inducible Nitric Oxide Synthase Downmodulates Contact Hypersensitivity by Suppressing Dendritic Cell Migration and Survival.	J Invest Dermatol	130(2)	464-71	2010
Tanese K, Fukuma M, Ishiko A, Sakamoto M	Endothelin-2 is upregulated in basal cell carcinoma under control of Hedgehog signaling pathway	Biochem Biophys Res Commun	391(1)	486-491	2010
Tanese K, Wakabayashi A, Suzuki T, Miyakawa S	Immunoexpression of human epidermal growth factor receptor-2 in apocrine carcinoma arising in naevus sebaceous, case report	J Eur Acad Dermatol Venereol	24(3)	360-362	2010
Wakabayashi A, Tanese K, Yamamoto K, Tanomogi H, Miyakawa S	Extraocular sebaceous carcinoma expressing oestrogen receptor alpha and human epidermal growth factor receptor 2	Clin Exp Dermatol	Epub ahead of print		2010
Okuyama T, Tanaka A, Suzuki Y, Ida H, Tanaka T, Cox GF, Eto Y, Orii T	Japan Elaprase Treatment (JET) study: idursulfase enzyme replacement therapy in adult patients with attenuated Hunter syndrome (Mucopolysaccharidosis II, MPS II).	Mol Genet Metab	99(1)	18-25	2010
新関寛徳	【小児の発疹の診かた】皮膚症状から鑑別診断へ	小児内科	42(1)	35-42	2010
Honda T, Matsuoka T, Ueta M, Kabashima K, Miyachi Y, Narumiya S.	Prostaglandin E(2)-EP(3) signaling suppresses skin inflammation in murine contact hypersensitivity.	J Allergy Clin Immunol	124(4)	809-18.e2	2009
Yoshiki R, Kabashima K., Sugita K., Atarashi K, Shimauchi T, Tokura Y.	IL-10-producing Langerhans cells and regulatory T cells are responsible for depressed contact hypersensitivity in grafted skin.	J Invest Dermatol	129	705-713.	2009
Ikue Nemoto-Hasebe, Masashi Akiyama, Saori Kudo, Akira Ishiko, Atsushi Tanaka, Ken Arita, Hiroshi Shimizu	Novel mutation p.Gly59Arg in GJB6 encoding connexin 30 underlies palmoplantar keratoderma with pseudoainhum, knuckle pads and hearing loss.	Br J Dermatol	161	452-455	2009
石河　晃	遺伝カウンセリング	日本皮膚会誌	119	1219-1224	2009
Saito M, Masunaga T, Ishiko A	A novel de novo splice-site mutation in the COL7A1 gene in dominant dystrophic epidermolysis bullosa (DDEB): specific exon skipping could be a prognostic factor for DDEB pruriginosa.	Clin Exp Dermatol	34	e934-936	2009
Natsuga K, Nishie W, Akiyama M, Nakamura H, Satoru S, McMillan JR, Nagasaki A, Has C, Ouchi T, Ishiko A, Hirako Y, Owaribe K, Daisuke S, Bruckner-Tuderman L, Shimizu H	Plectin expression patterns determine two distinct subtypes of epidermolysis bullosa simplex.	Hum Mut	31	308-316	2010
石河　晃	先天性表皮水疱症	小児科診療	72	2089-2095	2009
石河　晃	電子顕微鏡による検査法	Derma	151	109-115	2009
Saito H, Shimizu A, Tsunoda K, Amagai M, Ishiko A	Subcellular localization of desmosomal components is different between desmoglein3 knockout mice and pemphigus vulgaris model mice.	J Dermatol Sci	55	108-115	2009

雑誌

発表者氏名	論文タイトル名	発表誌名	巻名	ページ	出版年
Tanese K, Akiyoshi A, Saito M, Kubo A, Takanashi M, Ishiko A	Periungual squamous cell carcinoma induced by human papillomavirus type 59 in an immunosuppressed patient.	J Am Acad Dermatol	61(1)	167-169	2009
Tanese K, Ishiko A, Hayase K, Yoshida T, Kishi K, Yamada T	Immunolocalization of Epstein-Barr virus-related antigens in a case of sweat gland adenocarcinoma	Br J Dermatol	161(3)	694-697	2009
Tanese K, Haratoh R, Yamamoto K, Wakabayashi A, Irie R, Miyakawa S	Epstein-Barr virus-positive Hodgkin lymphoma-like earlobe lymphoid infiltrate: case report	Am J Dermatop	31(8)	838-845	2009
Tanese K, Sato T, Ishiko A	Malignant eccrine spiradenoma: case report and review of the literature, including 15 Japanese cases	Clin Exp Dermatol	35(1)	51-55	2009
Nishino J, Tanaka S, Matsui T, Mori T, Nishimura K, Eto Y, Kaneko A, Saisho K, Yasuda M, Chiba N, Yoshinaga Y, Saeki Y, Seki A, Tohma S	Prevalence of joint replacement surgery in rheumatoid arthritis patients: cross-sectional analysis in a large observational cohort in Japan	Mod Rheumatol	19(3)	260-4	2009
Kumamoto S, Katafuchi T, Nakamura K, Endo F, Oda E, Okuyama T, Kroos MA, Reuser AJ, Okumiya T	High frequency of acid alpha-glucosidase pseudodeficiency complicates newborn screening for glycogen storage disease type II in the Japanese Population.	Mol Genet Metab	97	190-195	2009
関敦仁、森澤妥、高山真一郎、日下部浩、松本浩明、高尾英龍、池田幹則	楔状採取骨の組み替えにより骨切り術を行ったMadelung変形の1例	第20回日本整形外科学会骨系統疾患研究会記録集		47-49	2009
日下部浩、高山真一郎、関敦仁、森澤妥	いわゆる成長痛と器質的要因による下肢痛との鑑別診断について	日小整会誌	18(1)	22-26	2009
森澤妥, 高山真一郎, 関敦仁, 日下部浩, 中川敬介, 松本浩明	先天性多数指屈曲拘縮例の母指および他の指の機能再建	日小整会誌	18(1)	73-78	2009
中川敬介, 高山真一郎, 関敦仁, 日下部浩, 森澤妥, 松本浩明	巨趾症の治療経験	日小整会誌	18(1)	128-131	2009
日下部浩、高山真一郎、関敦仁、松本浩明、西脇徹、下村哲史、坂巻豊教	牽引後徒手整復を行った先天股脱例の長期成績	日小整会誌	18(2)	347-352	2009
中野さち子, 白山純実, 牧之段恵里, 萬木聡, 桑原理充, 福本隆也, 新関寛徳, 浅田秀夫, 宮川幸子, 秋山真志, 清水宏, 吉田昭三, 小林浩, 釜本智之, 安原肇, 高橋幸博	道化師様魚鱗癬の兄弟例	臨床皮膚	63(6)	356-361	2009
森戸啓統, 泉敦子, 井本恭子, 福本隆也, 小林信彦, 新関寛徳, 浅田秀夫, 宮川幸子	Duhring疱疹状皮膚炎(fibrillar IgA type)の1例	臨床皮膚	63(8)	545-8	2009
新関寛徳	【周産期相談318 お母さんへの回答マニュアル】産科編 妊娠中期 おなかが痒いのですが	周産期医学	39(増刊)	202-204	2009
新関寛徳	教育講演23自己免疫性水疱症 天疱瘡診療ガイドライン(解説)	日本皮膚会誌	119(13)	2789-92	2009

書籍

著者氏名	論文タイトル名	書籍全体の編集者名	書籍名	出版社名	出版地	出版年	ページ
椛島健治	プリックテスト、スクラッチテスト、皮内テスト	宮地良樹、古川福美	皮膚科疾患診療実践ガイド(第二版)	文光堂	東京	2009	122-124
椛島健治	皮内テスト-特殊反応	宮地良樹、古川福美	皮膚科疾患診療実践ガイド(第二版)	文光堂	東京	2009	124-125
椛島健治	パッチテスト	宮地良樹、古川福美	皮膚科疾患診療実践ガイド(第二版)	文光堂	東京	2009	130-131
椛島健治	リンパ球検査、リンパ球幼若化試験	宮地良樹、古川福美	皮膚科疾患診療実践ガイド(第二版)	文光堂	東京	2009	134-136
桑原理充	8. 毛細血管拡張性肉芽腫 9. グロムス腫瘍	山本有平	形成外科医に必要な皮膚腫瘍の診断と治療	文光堂	東京	2009	122-123

［Ｖ］
平成２１年度第１回班会議
プログラム・抄録

平成 21 年度

厚生労働省難治性疾患克服研究事業

「肥大性皮膚骨膜症における遺伝形式をふまえた新しい病型分類の提言と既存治療法の再評価」研究班

第 1 回班会議

研究代表者　新関寛徳

日時：平成 21 年 10 月 31 日（土）13:00-17:00

場所：国立成育医療センター研究所

（2 階　セミナールーム）

事務局：　〒157-8535　東京都世田谷区大蔵 2-10-1
国立成育医療センター臨床検査部
TEL：03-3416-0181（代表）(事務局内線 2607、担当：五十嵐、宮坂)
FAX：03-3417-2238
E-mail：miyasaka-y@ncchd.go.jp
URL：http://www.ncchd.go.jp/