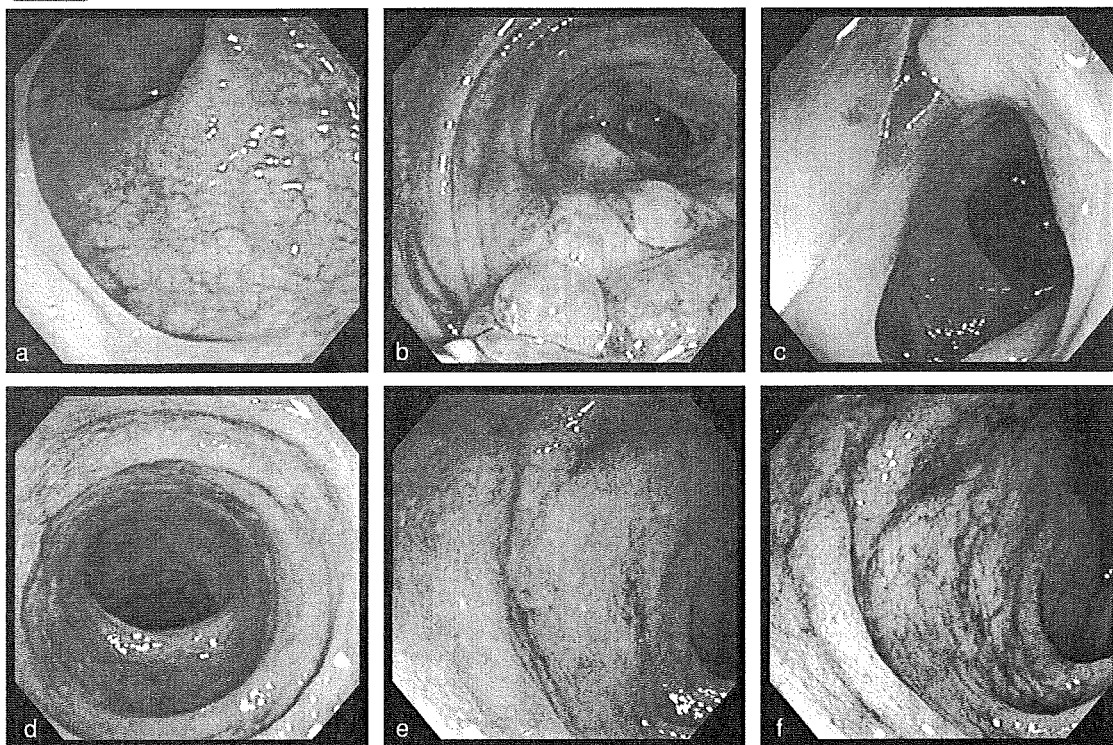
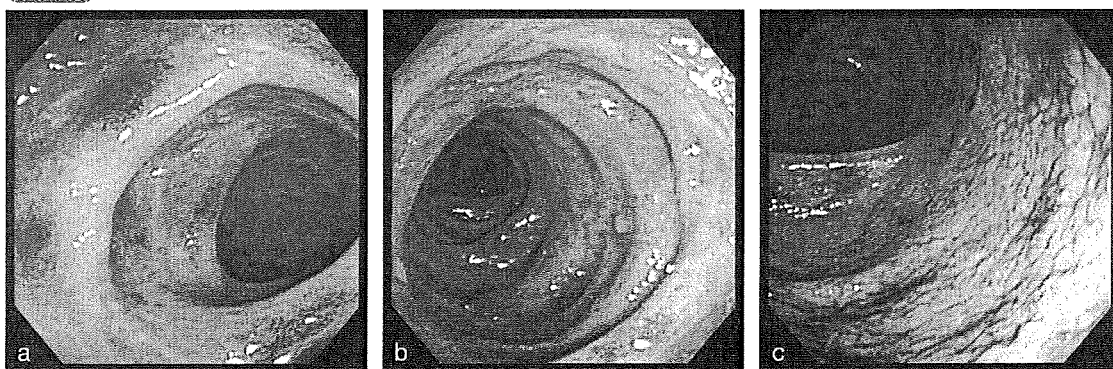


症例1 63歳 男性 腹痛、血便



直腸には異常所見がみられない(a)。S状結腸遠位部には牽引により形成されたと考えられる多発炎症性ポリープ(b)と膿汁分泌を伴う憩室(c)を認める。S状結腸近位部には血管透見が消失した粗慥な粘膜に微小なびらんが多発し易出血性がみられる(d~f)。

症例2 70歳 男性 下痢、血便



S状結腸には多発憩室がみられ、ひだ上に粘膜内出血によると考えられる発赤斑もみられる(a,b)。下行結腸には発赤を伴った細顆粒状の粘膜像が観察される(c)。本例でも直腸に異常所見はみられない。

B

主にクローン病との
鑑別を要する疾患

主にCDとの鑑別を要する疾患

I

腸結核

疾患の特徴

- ・腸結核は結核菌 (*Mycobacterium tuberculosis*、まれに *M. bovis*) により引き起こされる腸管の炎症性疾患であり、最近では原発性腸結核が増えている。
- ・腸結核はCDと同様に慢性経過をとり、症状でも下痢、発熱、体重減少など共通する。また、区域性・非連続性の病変を呈し、回腸・回盲部・右側結腸に好発する点でも同様である。重症例を除いて下部大腸に病変がみられることはまれである。

診断のポイント

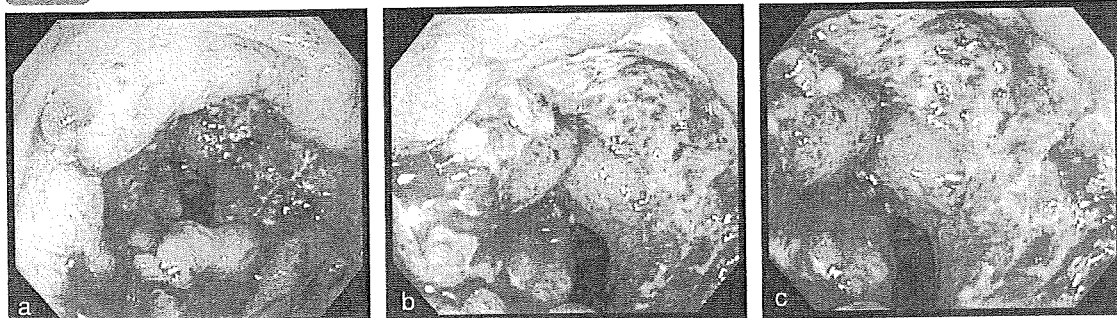
- ・初期病変はアフタないし小円形潰瘍で、大きくなると不整形、地図状、輪状、帯状の潰瘍となるが、輪状、帯状潰瘍が典型的である。
- ・萎縮瘢痕帯は特徴的な所見でありX線ではfine network patternが消失し、正常粘膜に比べてバリウムが斑状に厚く付着し縮緬状の粘膜模様が描出される。
- ・腸管の変形としては、ハウストラ消失、腸管の長軸方向の短縮、求心性・対称性狭窄、偽憩室形成、回盲弁の開大などがみられる。
- ・小腸病変も大腸病変と基本的には同様であるが、潰瘍治癒に伴う瘢痕収縮が顕著であり狭窄をきたしやすい。
- ・結核菌の検出には生検組織の培養やPCR法が用いられるが、後者は特異度が極めて高く短期間で判定が可能であるため有用である。
- ・補助的な診断法としてツベルクリン反応やクオンティフェロン法も用いられるが、治療的診断が必要な場合も存在する。
- ・生検で肉芽腫を証明するためには潰瘍辺縁だけでなく潰瘍底からの生検が重要である。

鑑別のポイント

どこで間違いやすいか、診断の勘所

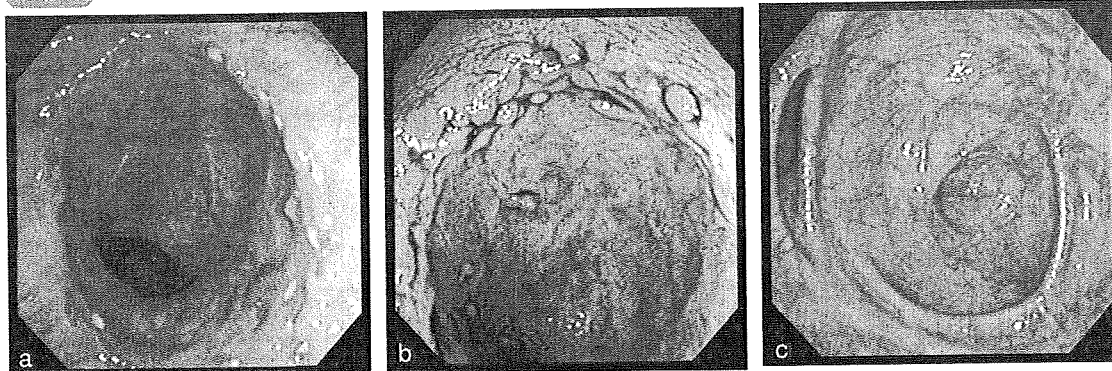
- ・未治療の段階で活動期から治癒期までの様々な時相の病変がみられる場合には腸結核が疑われる。
- ・腸結核に特徴的な上行結腸から盲腸にかけての短縮と萎縮瘢痕帯、回盲弁開大の所見はCDではまれである。
- ・腸結核にみられる変形はCDに比べて対称性であることが多い。
- ・腸結核の回腸病変は腸間膜付着対側に好発するのに対して、CDでは腸間膜付着側にみられることが多い。

症例1 73歳 男性 腹痛



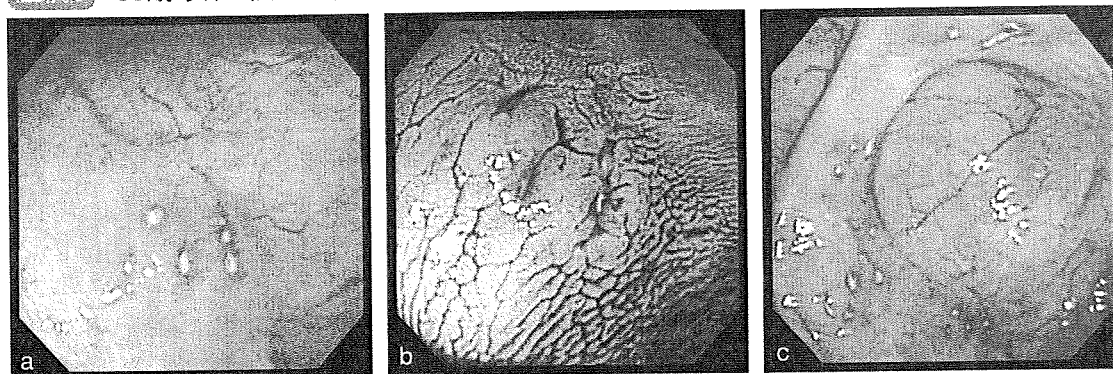
回盲部に全周性の帯状潰瘍がみられる(a,b,c)。潰瘍の輪郭は明瞭で周囲粘膜には炎症所見を認めない。

症例2 60歳 女性 便潜血陽性



上行結腸に輪状に配列する小潰瘍と炎症性ポリープがみられる(a,b)。上行結腸から盲腸の粘膜には萎縮癍痕帯が広がり、回盲弁の開大もみられる(c)。

症例3 68歳 女性 便潜血陽性



上行結腸に紅暈を伴うアフタが集簇している(a,b)。同様の所見が盲腸にもみられている(c)。

2 エルシニア腸炎

疾患の特徴

- ・グラム陰性通性嫌気性桿菌である*Yersinia*属菌による腸管感染症であり、*Y. enterocolitica*、*Y. pseudotuberculosis*が原因菌である。
- ・前者ではブタ肉の摂取、イヌ、ネコなどのペットを介して、後者では野ネズミなどの糞便に汚染された水を介して感染する。
- ・潜伏期間は1～10日であり、胃腸炎型、回盲部炎症型、結節性紅斑型、関節炎型、敗血症型などの病型は多彩である。

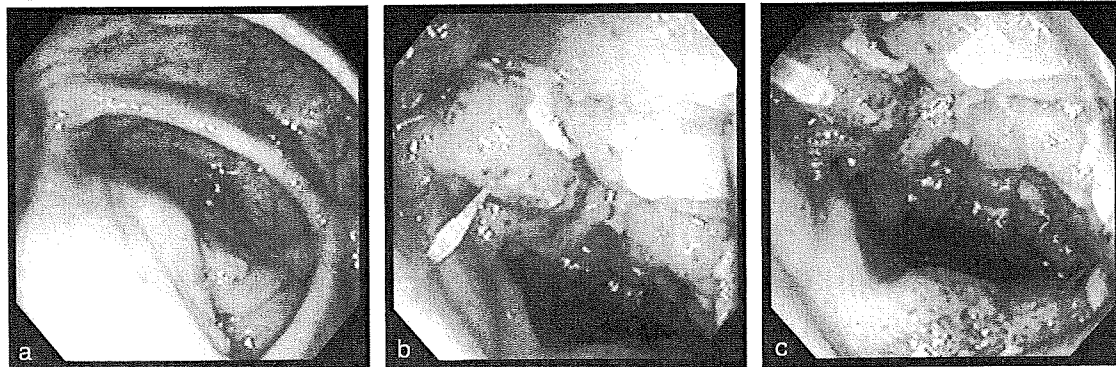
診断のポイント

- ・確定診断には菌の検出が重要であるが、低温で長時間培養する必要がある。菌はリンパ組織に親和性を有し組織内に多く存在するため、内視鏡による生検組織培養が有用である。
- ・国内で実施可能な血清抗体価測定は*Y. enterocolitica*に対するものであるが、必ずしも陽性率は高くない。
- ・回腸終末部の壁肥厚や腸管周囲のリンパ節腫大を描出する目的で腹部超音波やCT検査も有用である。
- ・内視鏡所見として、回腸終末部ではリンパ濾胞やPeyer板の腫大による小半球状隆起がみられ、頂部にびらんや小潰瘍を形成することが多い。炎症が高度であれば浮腫性腸管狭窄をきたす。回盲弁の腫大、潰瘍もみられる。大腸病変は主に右側結腸にみられアフタを呈する。

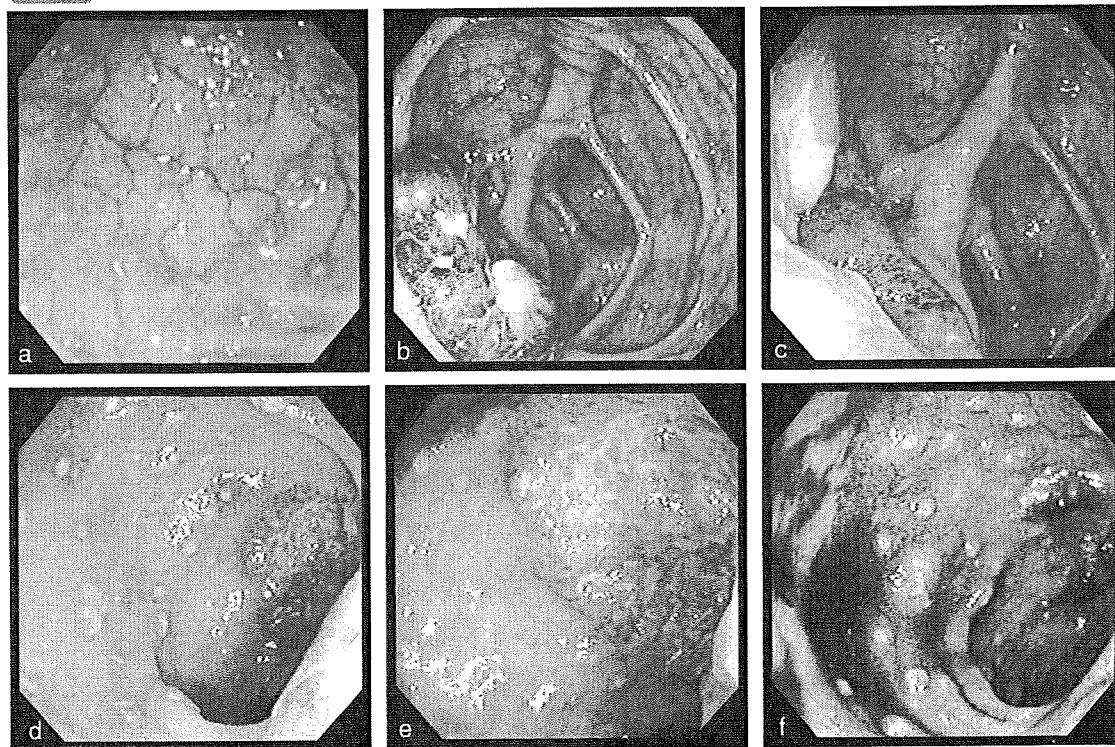
鑑別のポイント

どこで間違いやすいか、診断の勘所

- ・本症は亜急性の経過をたどり、CD同様に回盲部、回腸終末部に限局した病変を形成するため、本症を念頭において診断を進める必要がある。
- ・細菌培養においては、条件が適切でなければ検出できず、下痢がみられない場合にも検出が難しい。
- ・内視鏡所見として、敷石様外観を呈することがあるが、CDと異なり隆起間に潰瘍はみられない。Peyer板の分布によっては、縦走傾向の潰瘍を形成することがあるが、CDのように境界明瞭で長い縦走潰瘍はみられない。
- ・エルシニア腸炎でも生検組織で非乾酪性肉芽腫がみられることがある。

症例1 38歳 女性 右下腹部痛


2週間前からの右下腹部痛を主訴に来院。回盲弁は浮腫状であり(a)、回腸終末部には伸展不良、光沢のある粘膜下腫瘍様の小結節の多発、点状の発赤、白苔の付着を認める(b,c)。便培養では菌を証明できず、生検組織培養で*Y. enterocolitica*が検出された。

症例2 51歳 男性 腹痛、下痢


数日前より下痢・腹痛が出現。盲腸から上行結腸にアフタが散在性し(a)、回盲弁には発赤腫大と潰瘍形成を認める(b,c)。回腸終末部には腫大しびらんを伴うPeyer板と多発するアフタを認める(d~f)。便培養では菌を証明できず、生検組織培養で、*Y. enterocolitica*が検出された。

3 腸間膜脂肪織炎

疾患の特徴

- ・原因不明の腸間膜の脂肪組織を侵す非特異的炎症性疾患であり、男女比は3:1で男性に多く、年齢は中高年に多くみられる。
- ・細菌感染説、アレルギー説、自己免疫説、腹部外傷起因説、腹部手術起因説などの諸説があるが、統一された見解はない。
- ・病理所見からみても全く原因は不明である。非特異的損傷に対する腸間膜の様々な反応と推測される。
- ・小腸間膜、大腸間膜、大網、後腹膜に発生するが、本邦では大腸間膜に発生するものが多く、特にS状結腸に最も好発する。小腸が4割、大腸が6割とされている。
- ・腹痛が最も多く、便秘、発熱、テネズムス、腹部膨満、下痢などがみられる。
- ・本症は自然治癒傾向が強く、画像診断が特徴的であれば組織学的裏付けがなくても、保存的にみるのが原則である。

診断のポイント

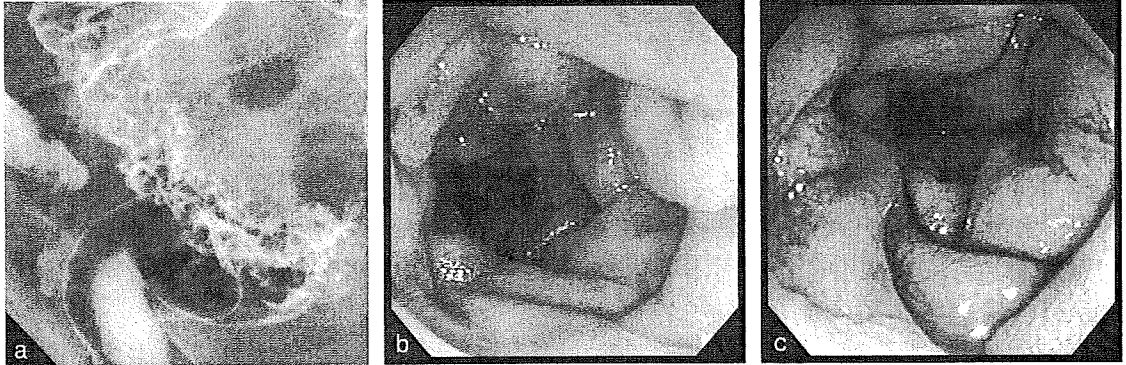
- ・本症の最も特徴的な身体所見は弾性硬の腹部腫瘤触知である。
- ・大部分に炎症反応の亢進がみられるが、その他の異常はない。
- ・腹部CTでは、腸管を包埋するような形でlow densityを示す腫瘤を形成する。初期では炎症により脂肪組織に近い、進行期では繊維化により軟部組織に近い腫瘤像を示す。
- ・注腸造影では、大腸が区域性に全周性の狭窄像を示し、ハウストラは消失し両側性(腸間膜側優位)の鋸歯状陰影がみられる。粘膜面は腫大したアコーディオン様の所見を示す。
- ・内視鏡所見は、伸展不良はあるが送気によりある程度膨らみ、浮腫状の腫大した半月ひだが特徴である。粘膜面に潰瘍はない。ただし、虚血性の潰瘍性病変を合併することがある。

鑑別のポイント

どこで間違いやすいか、診断の勘所

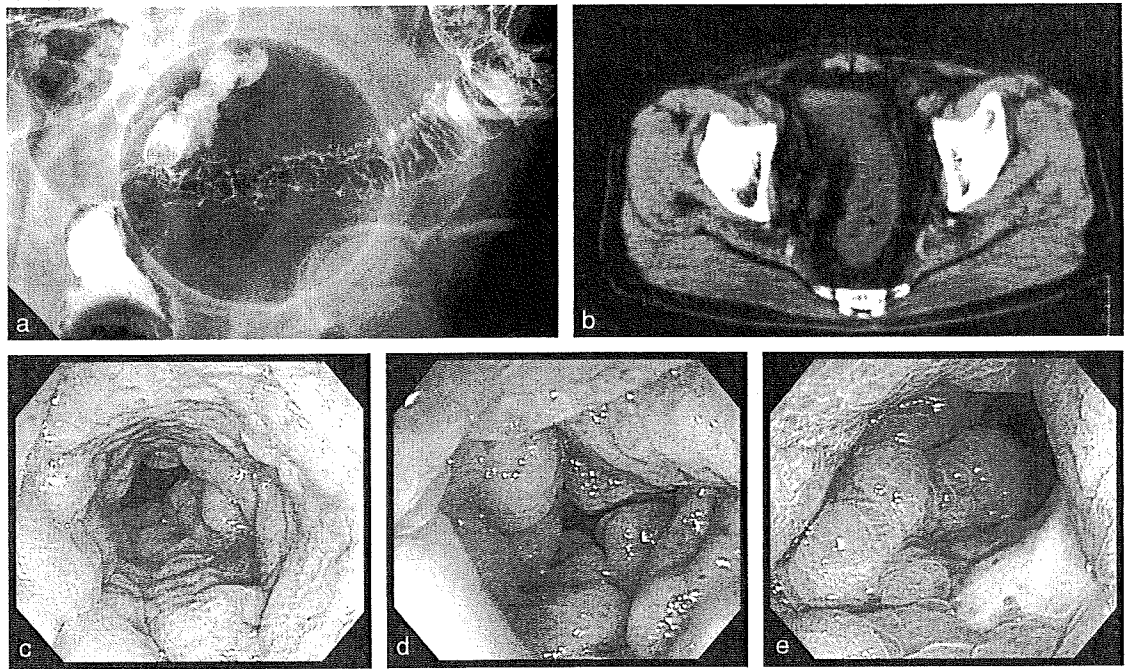
- ・粘膜下からの変化を示す、びまん浸潤型大腸癌、転移性大腸癌、大腸憩室炎、放線菌症、脂肪肉腫、などとの鑑別が必要である。
- ・CDの敷石像は内視鏡的には隆起が多発し、その間に潰瘍が存在するが、本症では隆起間には潰瘍がない、などである。

症例1 74歳 男性 下痢 腹部腫瘍触知



Rs ~ S状結腸に区域性的の鋸歯状陰影がみられる(a)。内視鏡では狭窄部は浮腫状隆起を全周性に認める(b,c)。

症例2 67歳 男性 便秘 腹痛 腹部腫瘍触知



注腸造影ではS状結腸に区域性的の鋸歯状陰影がみられる(a)。CTでは腸管を包埋するようにlow densityを示す腫瘍がみられる(b)。内視鏡では狭窄部は浮腫状隆起を全周性に認める(c,d)。別の部位に虚血性の潰瘍性病変を認める(e)。

4

NSAIDs起因性腸炎

疾患の特徴

- ・投与開始から発症までの期間は数日から数年と一定せず、短期間の服用で発症する場合には血便、腹痛を、長期間の服用後に発症する場合には腹痛、下痢を主訴とすることが多い。
- ・NSAIDsを服用することが多い高齢者に好発し、内服薬だけでなく坐薬も原因となる。
- ・発生機序はprostaglandin合成阻害によるとされるが、アレルギー機序の関与が推定される症例もみられる。

診断のポイント

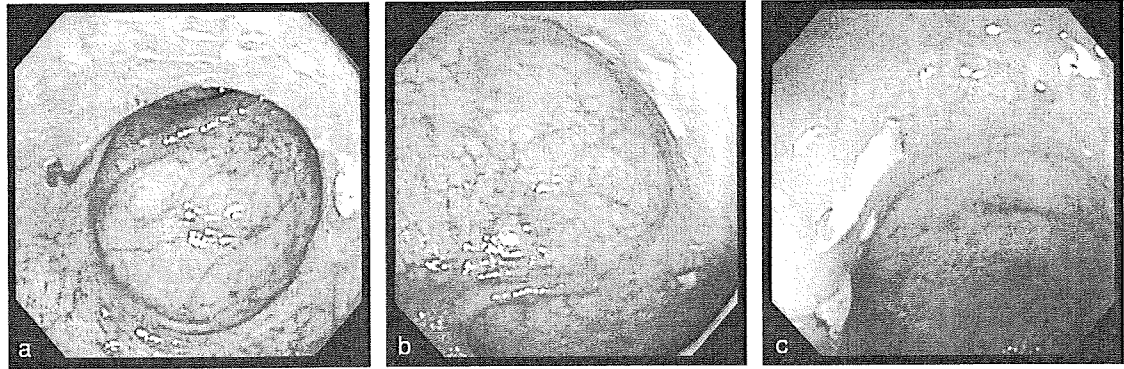
- ・一般に用いられている診断基準は、①発症前のNSAIDs服用歴が明らかな、②発症前の抗生物質の使用歴がない、③糞便あるいは生検組織の培養検査で病原細菌が陰性、④病理組織学的に血管炎、肉芽腫などの特異的所見がない、⑤NSAIDsの中止のみで臨床症状および画像所見の改善を認める、の5項目を満たすことである。
- ・病変は回盲部を中心に回腸終末部、右側結腸に好発するが、全大腸に分布することも少なくない。
- ・内視鏡所見としては、浮腫、発赤、易出血性、アフタなど腸炎の所見から潰瘍まで極めて多彩である。
- ・潰瘍は多発することが多く、形態は類円形、不整形、輪状など様々で、介在粘膜には血管透見像がみられることが多い。
- ・輪状潰瘍が長期経過で膜様狭窄を形成したり、大きな深掘れ潰瘍や全周性潰瘍を形成することがある。
- ・NSAIDs坐薬使用例では下部直腸にも潰瘍を形成することがある。直腸潰瘍の輪郭は明瞭で浅く、不整形から地図状の潰瘍が多発する。しばしば露出血管を伴い、出血することが多い。長期経過例では偽憩室様の所見を伴うことが多い。

鑑別のポイント

どこで間違いやすいか、診断の勘所

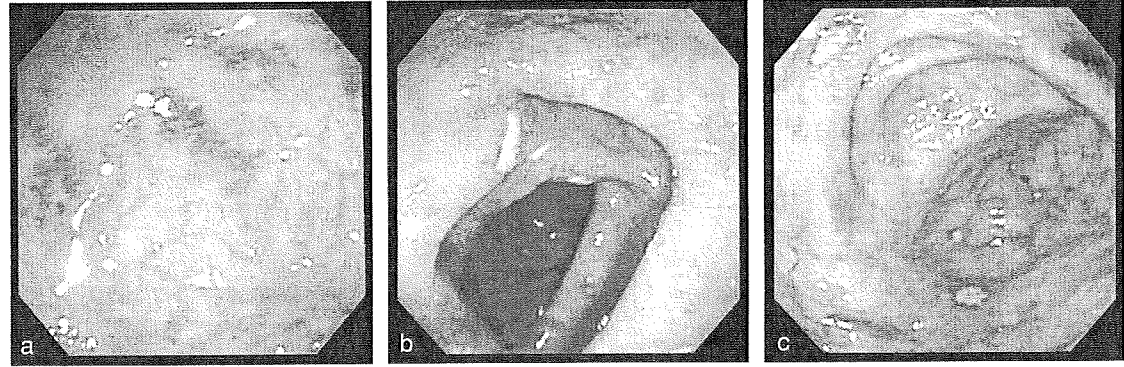
- ・服薬歴の詳細な聴取が必要であるが、複数の医療機関から処方されている場合も多いため、注意を要する。
- ・病変が多彩で、感染性腸炎に類似した所見がみられることがまれでないため、病原体の検索を必ず実施する必要がある。
- ・輪状狭窄をきたす病変で、画像所見のみでは腸結核との鑑別が難しい場合がある。
- ・現行の診断基準では、薬剤中止後に画像所見の改善を確認する必要がある。

症例1 69歳 女性 下痢



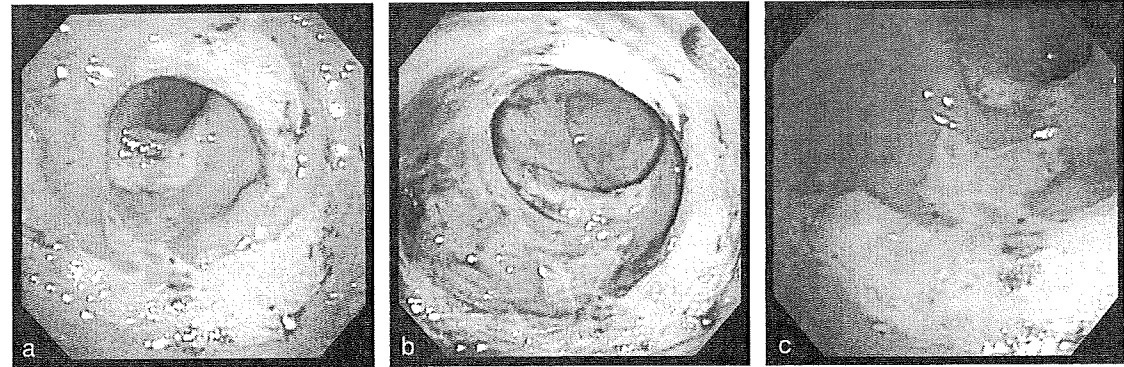
横行結腸に発赤・びらん・易出血性を伴う輪状狭小化がみられ、短く縦走する同様の病変と連続して腸管の捻れをきたしている(a,b)。回腸終末部にも小びらんがみられる(c)(起因薬剤:diclofenac sodium)。

症例2 44歳 男性 下痢



大腸全域に発赤と小潰瘍が散在性に分布している。(a) S状結腸、(b) 上行結腸、(c) 盲腸。(起因薬剤:loxoprofen sodium)。

症例3 62歳 女性 血便



下部直腸に輪状、縦走に分布する浅い不整形潰瘍がみられ、潰瘍は易出血性である(a,b,c)(起因薬剤:diclofenac sodium)。



潰瘍性大腸炎とクローン病との
鑑別を要する疾患

1 アメーバ性大腸炎

疾患の特徴

- ・ *Entamoeba histolytica* による感染症である。
- ・ 本邦では約80%が国内感染であり、男性に多く、糞口感染による性感染症が多い。男性同性愛者が多いが、性産業従事者を介した異性間感染も増加している。
- ・ 同性愛者ではアメーバ以外の性感染症の合併が多く、特にHIVの合併の有無は必ず調べる必要がある。
- ・ 粘血便や下痢が主な症状であるが無症状例もみられる。
- ・ 劇症例や肝膿瘍を伴う例では発熱がみられる。

診断のポイント

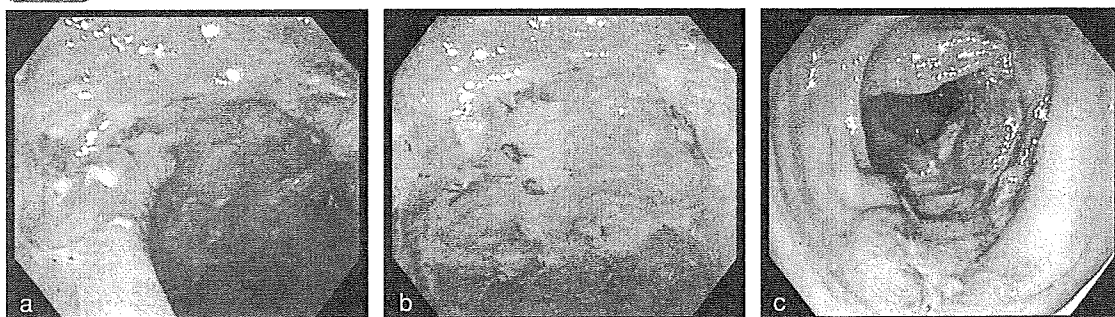
- ・ 白苔部分にアメーバ原虫がいるため、白苔を含めて生検を行う。また、白苔部分を採取し、鏡検を行う。
- ・ 生検の陽性率は70%程度であり、便検査、鏡検、血清抗体などの検査を併用することが重要である。血清抗体の陽性率は90%と高い。
- ・ 好発部位は直腸と盲腸(盲腸～上行結腸)であり、この2つの部位に病変がみられるものは60%に及ぶ。
- ・ 特徴的な内視鏡所見は、タコイボ所見、周囲に紅暈を有する潰瘍またはびらんである。それ以外に頻度が高いのは自然出血を伴う周囲に隆起を伴わない多発小びらんである。
- ・ 潰瘍が大きい場合や重症の場合には偽膜を伴うことが多い。注意が必要である。また、多彩な潰瘍が混在することも本症の特徴である。
- ・ 帯状潰瘍や大きな潰瘍は診断が難しいが、他部位の小病変に特徴的所見がみられることが多い。

鑑別のポイント

どこで間違いやすいか、診断の勘所

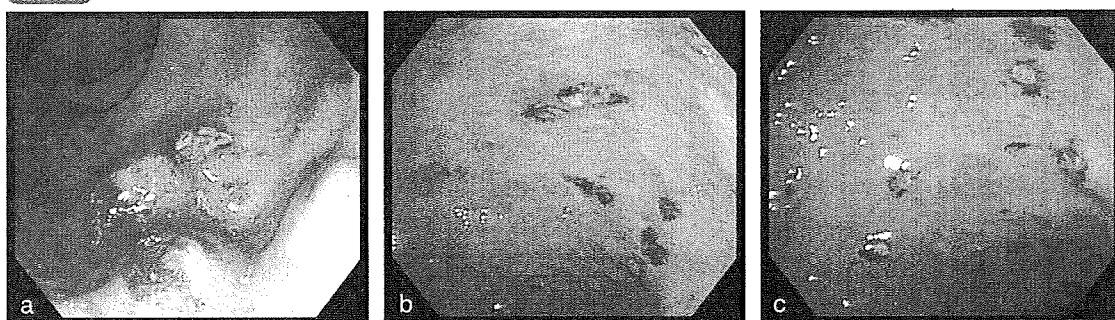
- ・ UCとの鑑別が最も問題となる。典型的な症例では間違えることは少ないが、潰瘍間に浮腫が強い症例、潰瘍周辺に隆起を伴わない症例、易出血性が強く潰瘍形態が見にくい症例、などでは間違える可能性がある。アメーバ性大腸炎の内視鏡像に習熟することが最も大切である。
- ・ 症状が似ていること、好発部位が直腸であること、5-アミノサリチル製剤や副腎皮質ホルモンで一時的に軽快するアメーバ性大腸炎があること、などがUCと間違える理由と考えられる。
- ・ アフタ様病変主体の場合、CDとの鑑別が問題となる。

症例1 32歳 男性 血便、下痢(他院でUCと診断され副腎皮質ホルモン服用中)



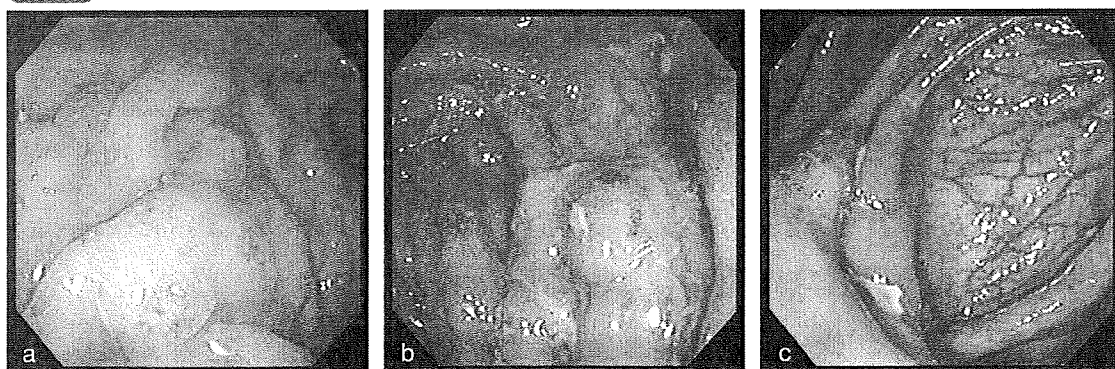
直腸は周囲に隆起を伴わない小潰瘍が散在性にみられ、出血を伴う(a,b)。汚い白苔の付着がみられ周囲の血管透見は不良である。上行結腸には巨大な潰瘍がみられ、UCは否定できる(c)。

症例2 45歳 男性 血便



直腸下部に出血を伴うタコイボ様潰瘍を認める(a)。直腸に周囲に隆起を伴わない散在性の出血を伴う潰瘍がみられる(b,c)。周囲の血管透見は不良である。

症例3 25歳 男性 腹痛



大腸全体にアフタ様病変の多発を認め、一部に出血を伴い、アメーバ性大腸炎を疑った(a,b)。回盲弁上に不整形潰瘍あり、狭窄しており内視鏡は通過しなかった(c)。小腸造影で終末回腸に病変を認めCDと診断された。

2 サイトメガロウイルス(CMV)腸炎

疾患の特徴

- ・ CMVはヘルペス科のDNAウイルスである。
- ・ 本邦では多くが産道感染により初感染を受け、終生持続感染する。一度感染するとウイルスは生体内に生涯にわたって潜伏し、潜伏したウイルスは宿主の免疫力の低下により再活性化する。
- ・ CMVの感染様式は母子間、性的、医原的に分けられる。母子間では小児期に胎盤、産道、尿、唾液、母乳などから感染する。性的感染は大人になってからの初感染が多く、精液、子宮頸管・膣分泌液などから感染する。医原的は移植、輸血などにより感染する。
- ・ 基礎疾患としてはAIDS、悪性腫瘍の末期など、薬剤としては副腎皮質ホルモン、免疫抑制薬、抗腫瘍薬などがある。
- ・ 臨床症状として多いのは出血と下痢である。致命的合併症として、腸穿孔や大量出血などがあるが、大腸炎より小腸炎に多い。

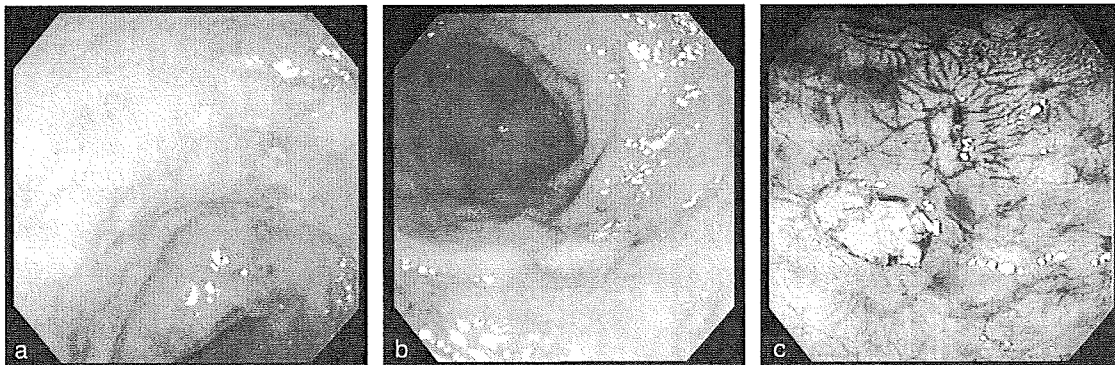
診断のポイント

- ・ 症状では血便より下痢が優位である、内視鏡所見は軽いが発熱がある、immunocompromized hostである、などが診断のヒントとなる。
- ・ 診断は組織の核封入体、酵素抗体法によるCMV抗原の検出、血中antigenemiaの測定を行う。しかし、これらで100%の診断は無理であり、臨床像、内視鏡像などで強く疑う場合は組織のDNA、血中DNAなども測定することが重要である。
- ・ CMV腸炎では必ずしも血中antigenemiaは陽性とならない。
- ・ CMV腸炎の内視鏡所見は、打ち抜き様潰瘍、浅い不整形潰瘍、輪状傾向潰瘍、帯状潰瘍、縦走潰瘍、アフタ様病変、発赤、偽膜様病変、など非常に多彩な像をとり得る。診断価値の高い所見は打ち抜き様潰瘍であり、最も多くみられる。

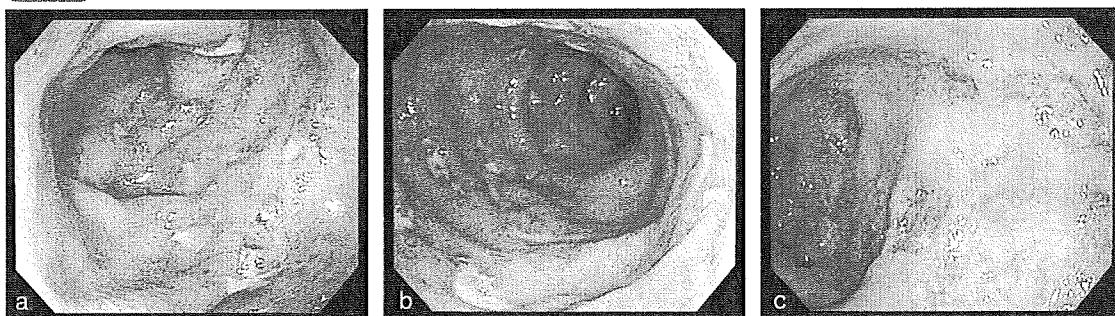
鑑別のポイント

どこで間違いやすいか、診断の勘所

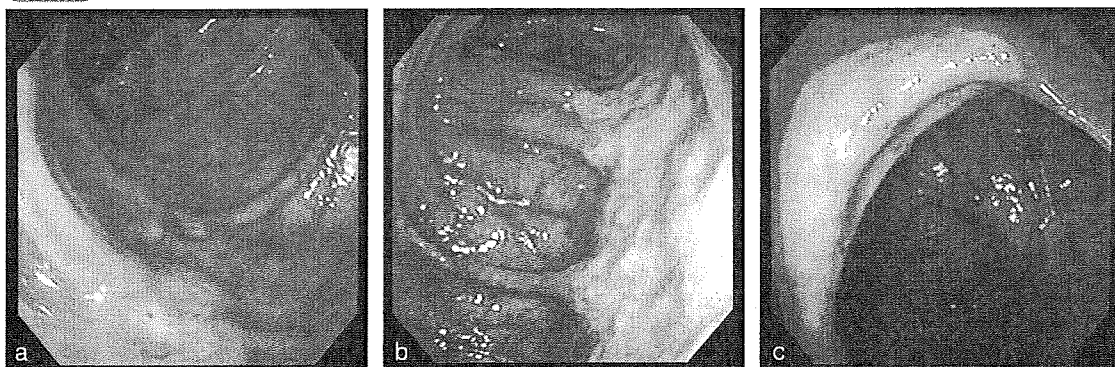
- ・ 内視鏡像ではCMV腸炎の場合は小潰瘍でも打ち抜き様である。
- ・ 潰瘍周囲の浮腫が強い場合はUCとの鑑別を要する。
- ・ 縦走潰瘍や不整形潰瘍が縦列してみられる場合はCDとの鑑別が問題となる。
- ・ 回盲弁上の潰瘍もしばしばあり、NSAIDs起因性腸炎、カンピロバクター腸炎、腸型ベーチェット病、CDなどとの鑑別が必要である。

症例1 77歳 女性 下痢 (RAにて副腎皮質ホルモンと免疫調節薬服用中)


全大腸に小潰瘍あり、周囲粘膜は血管透見不良である(a,b)。UCやアミロイドーシスが疑われる。経過観察の内視鏡では周囲粘膜の血管透見は良好となっておりCMV腸炎が疑われる所見となった(c)。

症例2 65歳 男性 水様下痢


全大腸に小潰瘍あり、周囲の血管透見は不良である。前医ではUCを疑われた(a,b)。結局HIV陽性のCMV腸炎であった。約40日後の当院内視鏡(c)。特に治療はしていないが、周囲粘膜の浮腫は消失し、潰瘍は大きく打ち抜き様となっておりCMV腸炎の診断は可能である。

症例3 58歳 男性 下血(肺癌末期)


横行結腸に不形成潰瘍が縦列しており(a)、上行結腸には幅広い縦走潰瘍あり(b)、CDとの鑑別が必要である。回盲弁上に浅いが大きい潰瘍がみられる。生検にて核封入体が検出された。

3 腸型ベーチェット病

疾患の特徴

- ・腸型ベーチェット病はベーチェット病の特殊型である。
- ・原因不明であるが、環境因子、遺伝因子、免疫学的因子の関与が疑われる。
- ・主症状は口腔粘膜の再発性アフタ性潰瘍、皮膚症状、眼症状、外陰部潰瘍の4つであり、副症状は変形や硬直を伴わない関節炎、副睪丸炎、回盲部潰瘍で代表される消化器病変、血管病変、中等度以上の中枢神経病変の5つである。
- ・4症状すべてが出現したものを完全型とし、経過中に3主症状が出現したもの、あるいは2主症状と副症状が出現したもの、および定型的眼症状と2副症状が出現したものを不全型と呼ぶ。主症状の一部が出現するが、不全型の条件を満たさないもの、および定型的な副症状が反復あるいは増悪するものを疑いと呼ぶ。腸型ベーチェット病では不全型が多い。
- ・腹痛、下痢、血便、腹部腫瘤触知が主な症状である。
- ・治療は栄養療法、5-アミノサリチル酸製剤、副腎皮質ホルモン、免疫調節薬などがあるが決定的なものはない。

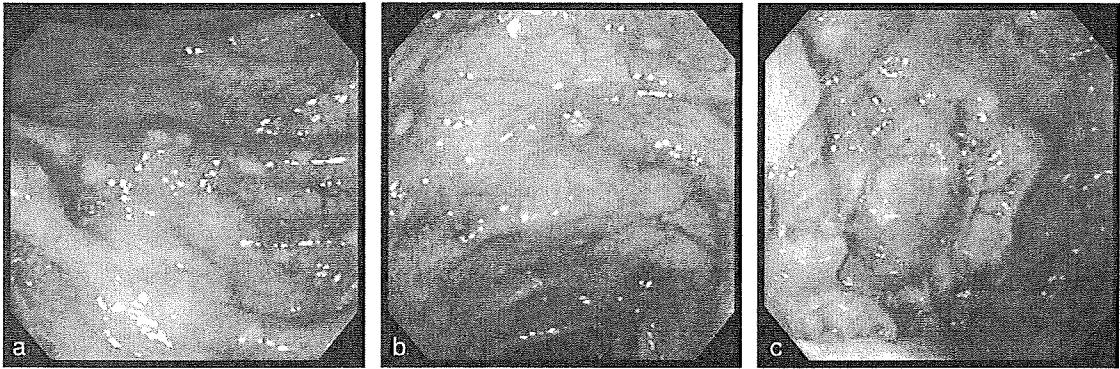
診断のポイント

- ・消化管病変は口腔から肛門までのあらゆる部位に発生し得るが典型例では回盲弁近傍に打ち抜き様の深い潰瘍を呈する。しばしば、潰瘍周囲に周堤様隆起を伴う。
- ・回盲弁近傍の主潰瘍は辺縁鋭利で深く大きいのが、小腸や大腸の潰瘍は多発し、より小型の不整形潰瘍やアフタ様病変を呈する。
- ・小腸潰瘍は腸間膜対側に多くみられる。
- ・生検は非特異的であり、診断の決め手とはならない。
- ・内視鏡的にUCやCDに似た病変を呈する腸型ベーチェット病が存在する。

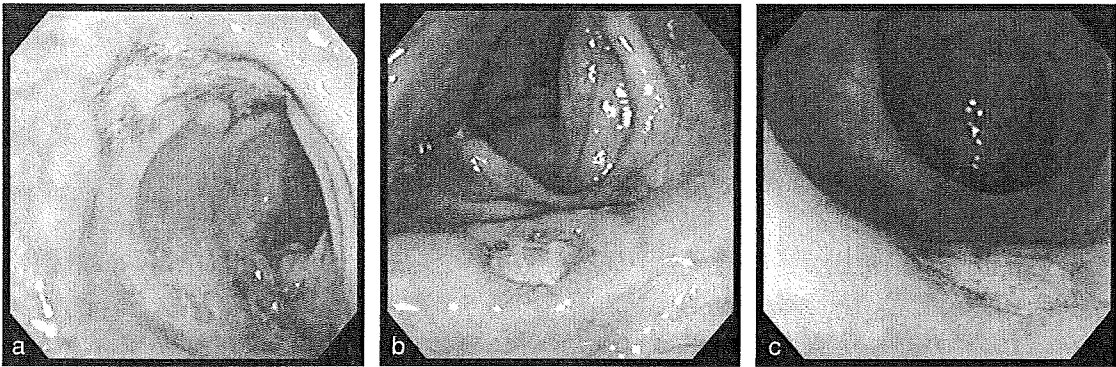
鑑別のポイント

どこで間違いやすいか、診断の勘所

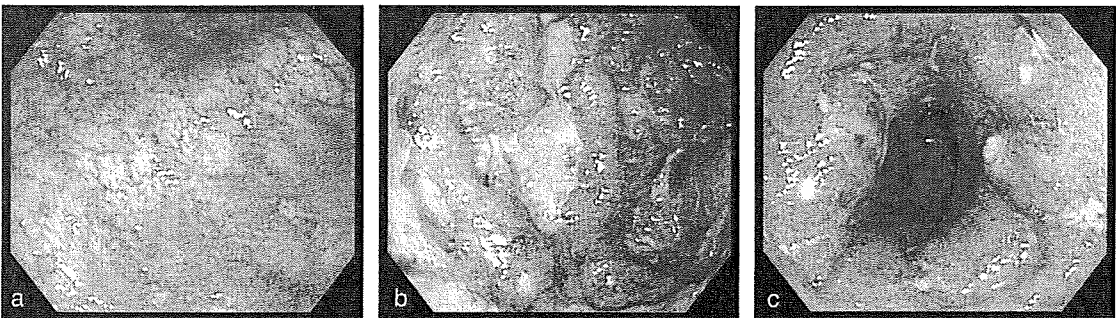
- ・ベーチェット病の主症状である眼症状や陰部潰瘍があればIBDとの鑑別は容易である。
- ・口腔内アフタや皮膚病変のみではIBDとの鑑別は難しい。
- ・縦走潰瘍もみられCDとの鑑別を要するが敷石像はみられない。
- ・回盲弁近傍の深い潰瘍がなく、不整形潰瘍やアフタ様病変が多発する症例ではCDとの鑑別を要する。
- ・稀にUC類似の粘膜粗造、血管透見の消失をびまん性に認める。

症例1 9歳 男性 下痢 腹痛

大腸全体にアフタ様病変が散在する(a,b)。CDとの鑑別が必要である。回腸終末部には打ち抜き様の円形潰瘍の多発がみられ、陰部潰瘍もみられたため腸型ペーチェット病と診断可能であった(c)。

症例2 50歳 男性 下痢

S状結腸に縦走潰瘍がみられる(a)。全大腸に打ち抜き様潰瘍が散在性にみられる(b,c)。内視鏡的にはCDとの鑑別が必要であるが、元々完全型ペーチェット病で経過観察中であり、ペーチェット病の腸病変と診断した。

症例3 30歳 男性 血性下痢

直腸は正常粘膜が混在し、アフタ様病変やUC様粘膜がみられる(a)。S状結腸～横行結腸は一部に深い潰瘍がみられ周囲にはUC様の浅い潰瘍がみられる(b,c)。腸型ペーチェット病で経過観察中であり、ペーチェット病の腸病変と診断した。

4 虚血性大腸炎

疾患の特徴

- ・虚血性大腸炎は、血流の急激な減少によって生じるとされる区域性の急性炎症であり、病変の程度により、一過性型と狭窄型に分けられている。
- ・動脈硬化などの血管側因子と腸内圧上昇、腸管攣縮などの腸管側因子が発症に関与するとされている。血管側因子に関わる基礎疾患として高血圧症、心疾患、糖尿病、腹部血管手術、外傷などが挙げられる。一方、腸管側因子に関わる背景として腹部手術歴、便秘症が代表的である。
- ・日常経験する症例では動脈硬化を背景とした発症はむしろ少なく、便秘のため下剤服用あるいは浣腸施行後の発症が多い。虚血性大腸炎の成因は腸管側因子が主体であり、血管側因子が加わった場合に狭窄型などの重症化するものと考えられる。
- ・一般に女性に多く、60歳前後に好発するが、40歳以下の若年者が2～3割を占める。型別の割合としては一過性型が8割以上、狭窄型は1割程度である。

診断のポイント

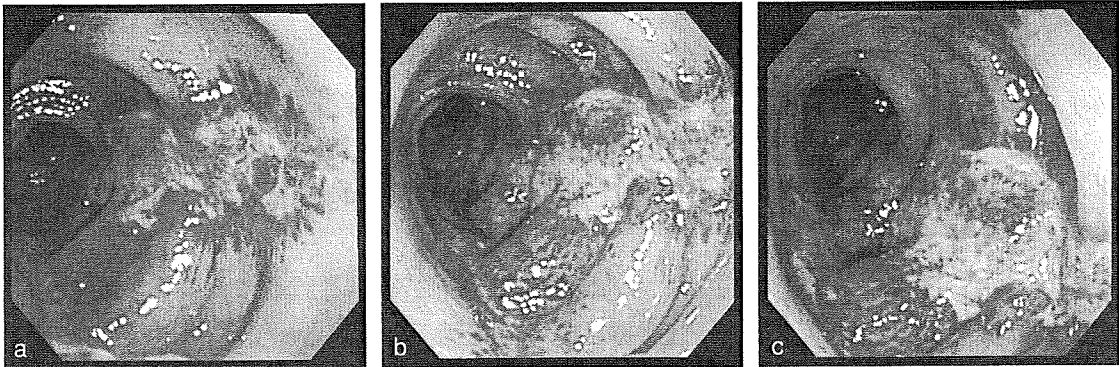
- ・通常、急性発症の腹痛に続いて、下痢、新鮮血便がみられる。
- ・通常、大腸内視鏡で診断されるが、検査に際して前処置はほとんど不要である。
- ・好発部位はS状結腸から下行結腸の左側結腸であるが、まれに直腸や右側結腸に病変がみられることがある。
- ・病変は非対称性、区域性であるが、病変が強い部位では全周性の変化がみられる。急性期には出血、発赤、浮腫、びらんが様々な程度にみられる。典型像とされる結腸紐に沿う縦走潰瘍がみられる頻度はそれ程高くない。
- ・浮腫によってびらん部が盛り上がる所見は一過性型に移行する症例に多く、深い潰瘍がみられる場合には狭窄型に移行することが多い。病変の辺縁部にも軽度の発赤、びらんが非連続性にみられることが多い。

鑑別のポイント

どこで間違いやすいか、診断の勘所

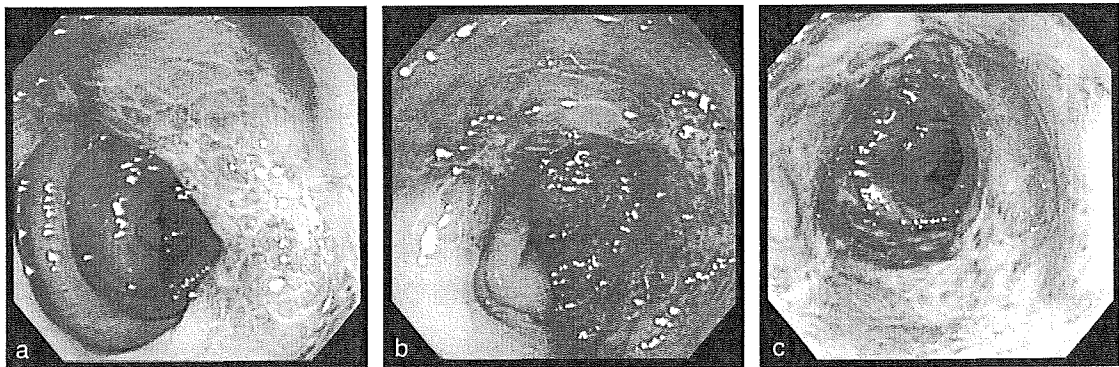
- ・抗菌薬起因性出血性大腸炎も症状が類似するが、服薬歴の有無、病変が横行結腸を中心として分布する点で鑑別可能である。
- ・感染性腸炎でも類似の病態を呈することがある。
- ・CDは発症が緩徐である点、潰瘍辺縁の炎症所見に乏しい点で鑑別可能である。
- ・collagenous colitisでも縦走潰瘍を伴うことがあるが、潰瘍は長い裂創で、潰瘍周囲に浮腫や発赤はみられない。生検で上皮下に肥厚したcollagen bandがみられる。

症例1 56歳 女性 腹痛、血性下痢



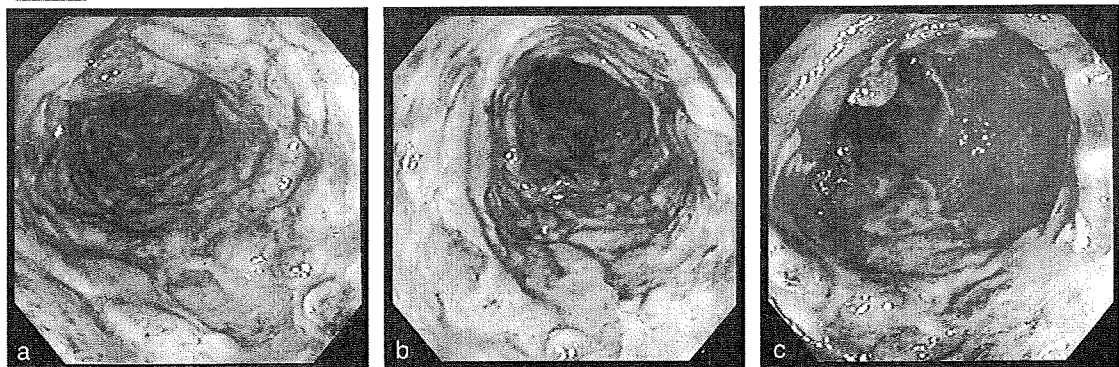
S状結腸の結腸紐上に縦走するびらんを認める(a,b,c)。白苔はやや膨隆し、周囲に強い紅暈を伴う。周辺粘膜は浮腫状である。一過性型虚血性大腸炎の症例である。

症例2 56歳 女性 腹痛、血性下痢



S状結腸から下行結腸にかけて、広範な浮腫、発赤を認め、辺縁部ではいわゆる「うろこ模様」が観察される(a)。薄い白苔を伴うびらんは結腸紐に一致してみられる(b,c)。一過性型虚血性大腸炎の症例である。

症例3 92歳 男性 腹痛、血性下痢



S状結腸から下行結腸にかけて約30cmの範囲に全周性の潰瘍を認め、潰瘍底には凹凸がみられ黒色調である(a,b,c)。狭窄型虚血性大腸炎の症例である。

5

リンパ濾胞過形成

疾患の特徴

- ・リンパ濾胞は腸管に広く分布しており、成人の大腸には約5000個が存在するとされている。とくに直腸、回盲部に密に分布する。
- ・これらのリンパ濾胞が反応性に腫大し多発性小半球状隆起を形成した状態をリンパ濾胞過形成と呼んでいる。
- ・感染に伴いみられる場合と原因不明の場合があるが、若年者にみられることが多い。
- ・下痢を契機に診断されることが多いが、全く無症状のことも多い。
- ・炎症を伴い腫大したリンパ濾胞の頂部に紅暈を伴うびらんがみられる場合にはアフタ様大腸炎と呼ばれ、下痢や粘血便が2～3週間持続することが多く、ウイルス感染によると考えられている。

診断のポイント

- ・一見して均一な大きさの半球状小隆起が多発している場合には容易に認識できるが、内視鏡のキャッチライトで光沢のある軽度の凹凸が疑われる場合には、色素撒布を行うとより明瞭に認識できる。
- ・直腸に限局してリンパ濾胞の腫大をきたす病態はlymphoid follicular proctitisと呼ばれることがあり、クラミジア感染症が代表的であるが、最近ではUCの初期像としても注目されている。
- ・回盲弁や回腸終末部に多発する小半球状隆起が集簇することもある。

鑑別のポイント

どこで間違いやすいか、診断の勘所

- ・反応性と腫瘍性の鑑別が重要である。
- ・multiple lymphomatous polyposis (MLP) では通常比較的大型の半球状隆起が広範囲にみられる。
- ・濾胞性リンパ腫は大きな腫瘍を形成しない段階では、リンパ濾胞過形成との鑑別が難しいため、特殊染色を含めた生検組織診断が必要である。十二指腸に病変が好発する点も鑑別上重要である。
- ・若年女性で下部直腸に限局して小半球状隆起が密に分布する場合にはクラミジア直腸炎を疑い、直腸粘膜の擦過診や生検による病原体の検出に努めることが重要である。