

REVIEW

LAPAROSCOPIC RADIOFREQUENCY ABLATION FOR HEPATOCELLULAR CARCINOMA

YASUHIRO ASAHINA, HIROYUKI NAKANISHI AND NAMIKI IZUMI

Division of Gastroenterology and Hepatology, Musashino Red Cross Hospital, Kyonan-cho, Musashino-shi, Tokyo, Japan

Radiofrequency ablation (RFA) is one of the best curative treatments for hepatocellular carcinoma in selected patients, and this procedure can be applied either percutaneously or laparoscopically. Although the percutaneous approach is less invasive and is considered the first choice, RFA with laparoscopic guidance is highly recommended for patients with a relative contraindication for percutaneous RFA, such as lesions adjacent to the gastrointestinal tract, gallbladder, bile duct and heart. Recent advances in laparoscopic ultrasound have widened the indication for laparoscopic ablation. In the present paper, we review the indications, advantages, prognosis and safety of laparoscopic RFA for hepatocellular carcinoma.

Key words: hepatocellular carcinoma, laparoscopic ultrasonography, laparoscopy, radiofrequency ablation.

INTRODUCTION

Hepatocellular carcinoma (HCC) is one of the most frequent primary hepatic malignancies, not only in Japan, but also in the USA and Europe.^{1–4} HCC is closely linked to chronic liver diseases including hepatitis B and hepatitis C.⁵ Surveillance of these patients can lead to an HCC diagnosis at an early stage, when the tumor may be cured with resection, liver transplantation or local ablation.^{6–8} Unlike other solid tumors, surgical resection plays a limited role in the treatment of hepatocellular carcinoma,^{7,9,10} because underlying cirrhosis or multiple lesions often contraindicate surgery. Furthermore, this cancer frequently recurs, even after apparently curative resection.¹¹ Liver transplantation may be effective in highly selected patients,¹² but its feasibility is restricted by the shortage of donors.^{13,14} Hence, several alternative non-surgical treatments to potentially cure HCC have been developed.

Radiofrequency ablation (RFA), also known as radiofrequency thermal ablation, is a recently developed thermoablative technique.^{15–18} It induces temperature changes by using high-frequency alternating current applied via electrodes placed within the tissue to generate areas of coagulative necrosis and tissue desiccation.^{19,20} RFA can be applied percutaneously, laparoscopically or during open surgery.

In 1997, Curley *et al.* performed a feasibility study of laparoscopic RFA on pigs demonstrating the simplicity of the procedure,²¹ and favorable results were subsequently achieved in preliminary clinical experience.^{22–24} The laparoscopic approach has the benefits of direct visual control of the RFA procedure, exposure and isolation of the liver from the surrounding tissue, and effective management of intraoperative bleeding.²⁵

Correspondence: Namiki Izumi, Division of Gastroenterology and Hepatology, Musashino Red Cross Hospital, 1-26-1 Kyonan-cho, Musashino-shi, Tokyo 180-8610, Japan. Email: nizumi@musashino.jrc.or.jp

Received 24 October 2008; accepted 5 January 2009.

© 2009 The Authors

© 2009 Japan Gastroenterological Endoscopy Society

INDICATIONS FOR LAPAROSCOPIC RFA AS A CURATIVE TREATMENT

The current indications for laparoscopic RFA as a curative therapy are similar to percutaneous RFA: three or fewer tumors measuring ≤ 3 cm in diameter, or a solitary tumor with a major axis of ≤ 5 cm and liver function of Child–Pugh class A or B. Although curative ablation is possible for tumors measuring ≤ 2 cm in diameter, there is no clear evidence that ablation can cure hypervascular HCC > 3 cm in diameter. HCC with extrahepatic metastasis, and vascular or biliary invasion should be excluded from the indication.

Similar to percutaneous RFA, the contraindications for laparoscopic RFA are jaundice, refractory ascites, and a tendency for hemorrhage (platelet count $< 50 \times 10^9/L$ or prothrombin activity $< 50\%$). However, RFA with laparoscopic guidance is highly recommended for patients with a relative contraindication for percutaneous RFA, such as lesions adjacent to the gastrointestinal tract, gallbladder, bile duct or heart.²⁶ Contraindications specific to laparoscopic RFA are the same as for generic laparoscopy and include previous abdominal surgery, cardiopulmonary disorders and severe obesity.

LAPAROSCOPIC RFA PROCEDURE

Laparoscopic RFA is usually carried out under general anesthesia. After infusing carbon dioxide gas into the peritoneal cavity to generate a pneumoperitoneum, a laparoscope is inserted through a 5–10 mm trocar depending on its diameter. A mesh-covered access port (VersaStep®; US Surgical, Norwalk, CT, USA) is recommended to avoid arterial bleeding from the abdominal wall and to avoid visceral injury. After the endoscopic examination, a laparoscopic ultrasound probe is inserted through the second trocar to screen, detect and determine the puncture point for the tumor (Fig. 1). The RF electrode is inserted under ultrasonic guidance (Fig. 1), and ablation is carried out as many times as needed. Either an expandable electrode with a thermo-controlled generator

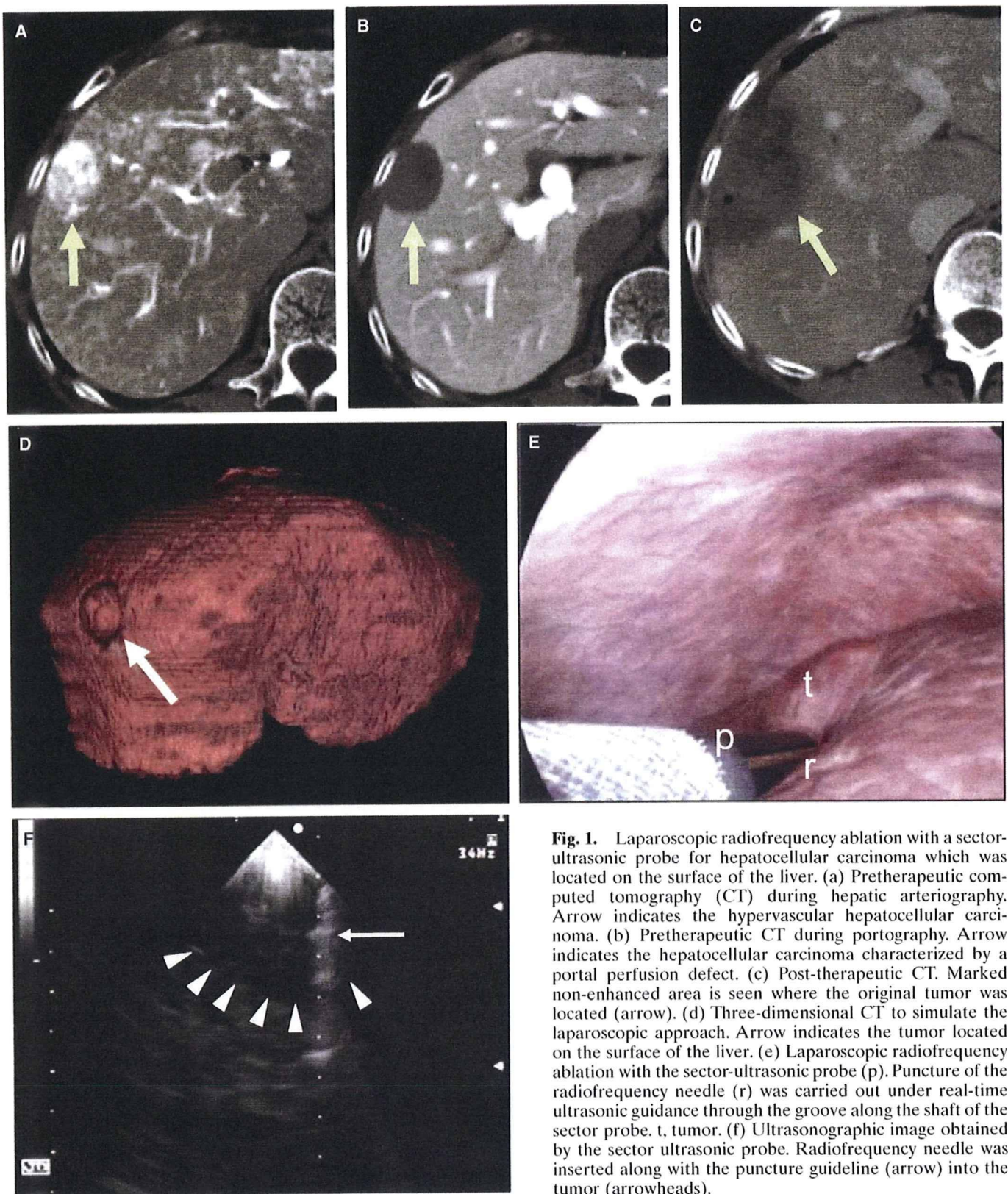


Fig. 1. Laparoscopic radiofrequency ablation with a sector-ultrasonic probe for hepatocellular carcinoma which was located on the surface of the liver. (a) Pretherapeutic computed tomography (CT) during hepatic arteriography. Arrow indicates the hypervascular hepatocellular carcinoma. (b) Pretherapeutic CT during portography. Arrow indicates the hepatocellular carcinoma characterized by a portal perfusion defect. (c) Post-therapeutic CT. Marked non-enhanced area is seen where the original tumor was located (arrow). (d) Three-dimensional CT to simulate the laparoscopic approach. Arrow indicates the tumor located on the surface of the liver. (e) Laparoscopic radiofrequency ablation with the sector-ultrasonic probe (p). Puncture of the radiofrequency needle (r) was carried out under real-time ultrasonic guidance through the groove along the shaft of the sector probe. t, tumor. (f) Ultrasonographic image obtained by the sector ultrasonic probe. Radiofrequency needle was inserted along with the puncture guideline (arrow) into the tumor (arrowheads).

system (e.g. RITA Medical Systems, Inc., Mountain View, CA, USA)²⁷ or an internally water-cooled electrode with an impedance-controlled generator (e.g. Cool-tip system; Radionics, Burlington, MA, USA)²⁸ is used. The specification of these electrodes and generators has been discussed elsewhere.^{27,28}

The main difficulty, as in all laparoscopic ultrasound-guided procedures, is the insertion of the needle into the lesion, because of the presence of a double fulcrum presented by the abdominal wall and the hepatic parenchyma. Specific expertise is necessary to avoid repeated passage of the needle. To prevent tumor dissemination, the RF needle should be inserted through normal liver tissue to avoid direct puncture of the tumor. Based on our experience, an endoretractor is useful to expose the tumor and to protect against visceral injury in the event that the tumor is located on the inferior surface, which is hidden by adjacent viscera. Other techniques reported in the literature include three-dimensional computed tomography to simulate the laparoscopic strategy (Fig. 1), the use of a cutter to remove adhered mesentery,²⁹ or a combination of hand-assisted laparoscopic surgery³⁰ and liver resection.³¹

ADVANTAGES OF THE LAPAROSCOPIC APPROACH

The laparoscopic approach offers the advantages of a minimally invasive procedure including direct visual control of the RFA procedure, exposure and isolation of the liver from the surrounding tissue, and the management of intraoperative complications.²⁵

The treatment of a HCC on the superior or inferior surface of the liver can potentially ablate the adjacent abdominal wall or, worse, the adjacent viscera with the possibility of major post-procedure complications and tumor seeding.³²⁻³⁴ Hence, the laparoscopic approach is well indicated in superficial or extrahepatic protrusive HCC, and HCC adjacent to the gastrointestinal tract, gallbladder, bile duct or heart.^{35,36} In cases of paracholecystic HCC, the laparoscopic procedure allows for a cholecystectomy and enables a direct approach through the gallbladder fossa to ablate the tumor.^{24,37} The laparoscopic approach with a positive-pressure pneumoperitoneum has a distinct advantage over the percutaneous approach because liver blood flow is reduced by approximately 40%.³⁸

BENEFITS OF LAPAROSCOPIC ULTRASOUND

The laparoscopic approach also offers the ability to carry out an intraoperative high-frequency ultrasound examination. Using laparoscopic ultrasound during the procedure can help identify the treatable lesion, detect new HCC lesions that were not identified by preoperative imaging,³⁹⁻⁴⁴ and aid RF-needle placement for more accurate targeting.^{37,45-50} Initially, laparoscopy and laparoscopic ultrasound were found to be useful for staging and detecting new HCC that could not be identified preoperatively.^{39-44,48} With advances in laparoscopic ultrasonographic probes, the role of laparoscopic RFA has become particularly important in the subdiaphragmatic area where percutaneous ultrasound has limited use for detecting tumors and increases the risk for diaphragmatic thermal injury.

With advances in technology, several types of laparoscopic ultrasonographic probes have been developed. The linear scan type, which was originally designed to assist during laparoscopic cholecystectomy, has been applied to laparoscopic RFA (e.g. flexible 7.5-MHz probe, Aloka Co., Tokyo, Japan; 7.5-MHz linear array probe, Hitachi Co., Tokyo, Japan and B&K Medical, Copenhagen, Denmark). Despite its good image resolution, a linear probe requires skill and experience,^{45,51-53} or the development of special navigation technology,⁴⁷⁻⁵⁰ to precisely target a tumor for ablation. This clinical obstacle has been overcome by new types of ultrasonic probes; the sector type (Aloka Co.)³⁷ and the convex scan type (PVM-787LA; Toshiba Medicals, Tokyo, Japan).⁴⁶ These probes are designed to target intrahepatic tumors because they have a guiding tract on the shaft that allows the user to see an ablation needle advancing into a tumor on a real-time ultrasonographic image. This feature has widened the indication for laparoscopic ablation in cases where tumors are located beneath the surface away from the direct view of the laparoscope.

EFFICACY AND PROGNOSIS

The overall local recurrence rate of RFA using the percutaneous and laparoscopic approaches varies from 1.8 to 14%.⁵⁴⁻⁵⁹ The local recurrence rate of laparoscopic RFA varies from 0 to 12%.^{22,24,37,40,46,52,53,60-63} Many of these studies have suggested that local control of the laparoscope is an advantage during laparoscopic RFA compared with the percutaneous approach. Reported factors associated with the risk of local recurrence include an HCC with multiple lesions, size >30 mm in diameter, infiltrative type, capsular invasion, vascular invasion and an inadequate ablation margin.^{60,61,63} The risk of local recurrence increases with an increase in HCC size, but the local recurrence rate differs markedly if a circumferential 5-mm safety margin can be secured. In addition, risk factors associated with distant recurrence after RFA are multiple HCC and hepatitis C viral infection.⁶⁴

Although the short history of RFA prevents an analysis of long-term prognosis, several reports have indicated a 3-year survival rate of 40-60%.^{65,66} We found no local recurrence in our series of 84 patients with HCC who underwent curative laparoscopic RFA from 1999 as an initial therapy, whereas the 1-year local recurrence rate in patients treated with percutaneous RFA ($n = 485$) was 3.9%. The cumulative survival rates at 1, 3 and 5 years in patients with laparoscopic RFA as an initial therapy were 100%, 84% and 81%, respectively ($n = 84$), which was comparable to patients with percutaneous RFA (96%, 1 year; 83%, 2 years; and 61%, 3 years, $n = 485$) (Fig. 2). Similar to percutaneous RFA, survival after laparoscopic RFA was determined by Child-Pugh class and alpha fetoprotein (AFP) levels.⁶⁵ It must be emphasized that operator skill, securing a safety margin around the tumor, accurate evaluation of the therapeutic response and an aggressive treatment all closely affect the results.

SAFETY

Safety is one of the most important issues in minimally invasive therapies such as laparoscopic RFA. The rate of major complication for laparoscopic RFA is reported to be 3.8%,⁶⁶

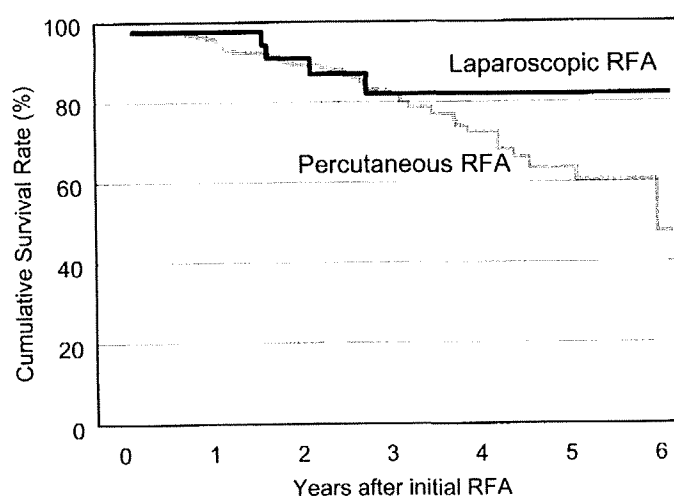


Fig. 2. Cumulative survival rate in patients with hepatocellular carcinoma who underwent laparoscopic (solid line, $n = 84$) or percutaneous (gray line, $n = 485$) radiofrequency ablation as an initial curative treatment in Musashino Red Cross Hospital from 1999.

which is lower than laparotomy,⁶² transcatheter arterial chemoembolization⁶⁷ and percutaneous RFA.⁶⁸ Complications from laparoscopic RFA include liver failure, bile-duct thermal injury, liver abscess, pneumothorax, pneumonia, trocar injury involving the small bowel or gallbladder, postoperative bleeding from the mesentery, gastrointestinal bleeding, hepatic infarction, skin burns, pacemaker malfunction, congestive heart failure, hemoglobinuria and myoglobinuria.^{61,62,67,69,70} Complications specific to laparoscopic RFA are pneumonia, pneumothorax, trocar injury and postoperative bleeding from the mesentery or abdominal wall. In our series of HCC patients who underwent laparoscopic RFA, 2.2% (2/92) had postoperative complications, which was comparable to the 2.0% (27/1333) observed for percutaneous RFA (Table 1).

In our experience, the use of a mesh-covered access port (VersaStep™) avoids trocar injury and bleeding from the mesentery and abdominal wall. The mandatory use of laparoscopic-ultrasound guidance during RF-needle puncture will avoid thermal injury to the intrahepatic vessels and/or bile duct and to adjacent organs such as the diaphragm, heart, gallbladder and intestine. Because patients with a history of biliopancreatic surgery have a higher rate of liver abscess formation,⁶⁶ special caution should be paid to these patients after the procedure.

CONCLUSION

Laparoscopic RFA is a safe and feasible treatment to cure an HCC tumor in selected patients. The main advantages of the laparoscopic approach are better neoplastic staging, and the ability to treat lesions for which percutaneous RFA is contraindicated or risky. The main disadvantages of this technique are the need to carry out the procedure under general anesthesia, its invasive nature compared with the percutaneous approach, and the risk of complications from the laparoscopy. Laparoscopic RFA should be considered complementary and not an alternative technique to percutaneous

Table 1. Complications of laparoscopic and percutaneous radiofrequency ablation for hepatocellular carcinoma at the Musashino Red Cross Hospital

	Laparoscopic RFA $n = 92$	Percutaneous RFA $n = 1333$
Biliary fistula	0 (0%)	4 (0.30%)
Liver abscess	1 (1.1%)	4 (0.30%)
Intercostal arterial bleeding	0 (0%)	3 (0.22%)
Hemothorax	0 (0%)	2 (0.15%)
Liver infarction	0 (0%)	3 (0.22%)
Liver dysfunction	0 (0%)	2 (0.15%)
Tumor dissemination	0 (0%)	4 (0.30%)
Skin burn	0 (0%)	2 (0.15%)
Subcutaneous hematoma	1 (1.1%)	0 (0%)
Pneumothorax	0 (0%)	2 (0.15%)
Intestinal perforation	0 (0%)	1 (0.07%)
Total	2/92 (2.2%)	27/1333 (2.0%)

RFA. In order to define the indications for laparoscopic RFA, it is essential to develop considerable experience in the procedure and conduct clinical trials in comparison with other therapeutic techniques.

REFERENCES

1. El-serag HB, Mason AC. Rising incidence of hepatocellular carcinoma in the United States. *N. Engl. J. Med.* 1999; **340**: 745–50.
2. Taylor-Robinson SD, Foster GR, Arora S, Hargreaves S, Thomas HC. Increase in primary liver cancer in the UK, 1979–94. *Lancet* 1997; **350**: 1142–3.
3. Llovet JM, Burroughs A, Bruix J. Hepatocellular carcinoma. *Lancet* 2003; **362**: 1907–17.
4. Okuda K, Okuda H. Primary liver cell carcinoma. In: Mcintyre N, Benhamou JP, Bircher J, Rizzetto M, Rodes J (eds). *Oxford Textbook of Clinical Hepatology*, Vol. 2. Oxford: Oxford University Press, 1991; 1019–52.
5. Shiratori Y, Shiina S, Imamura M *et al.* Characteristic difference of hepatocellular carcinoma between hepatitis B- and C- viral infection in Japan. *Hepatology* 1995; **22**: 1027–33.
6. Yuen MF, Cheng CC, Laufer IJ, Lam SK, Ooi CG, Lai CL. Early detection of hepatocellular carcinoma increases the chance of treatment: Hong Kong experience. *Hepatology* 2000; **31**: 330–5.
7. Bruix J, Sherman M, Llovet JM *et al.* Clinical management of hepatocellular carcinoma. Conclusions of the Barcelona-2000 EASL conference. European Association for the Study of the Liver. *J. Hepatol.* 2001; **35**: 421–30.
8. Kudo M. Early detection and curative treatment of early-stage hepatocellular carcinoma. *Clin. Gastroenterol. Hepatol.* 2005; **3**: S144–8.
9. Ryder SD, British Society of Gastroenterology. Guidelines for the diagnosis and treatment of hepatocellular carcinoma (HCC) in adults. *Gut* 2003; **52**: iii1–8.
10. Llovet JM, Burroughs A, Bruix J. Hepatocellular carcinoma. *Lancet* 2003; **362**: 1907–17.
11. Balsells J, Charco R, Lazaro JL *et al.* Resection of hepatocellular carcinoma in patients with cirrhosis. *Br. J. Surg.* 1996; **83**: 758–61.

12. Mazzaferro V, Regalia E, Doci R *et al.* Liver transplantation for the treatment of small hepatocellular carcinomas in patients with cirrhosis. *N. Engl. J. Med.* 1996; **334**: 693–9.
13. Wall WJ, Marotta PJ. Surgery and transplantation for hepatocellular cancer. *Liver Transpl.* 2000; **6**: S16–22.
14. Vivarelli M, Bellusci R, Cucchetti A *et al.* Low recurrence rate of hepatocellular carcinoma after liver transplantation: Better patient selection or lower immunosuppression? *Transplantation* 2002; **74**: 1746–51.
15. Rossi S, Di Stasi M, Buscarini E *et al.* Percutaneous radio frequency interstitial thermal ablation in the treatment of small hepatocellular carcinoma. *Cancer J. Sci. Am.* 1995; **1**: 73–81.
16. Livraghi T, Goldberg SN, Lazzaroni S, Meloni F, Solbiati L, Gazelle GS. Small hepatocellular carcinoma: Treatment with radiofrequency ablation versus ethanol injection. *Radiology* 1999; **210**: 655–61.
17. Shiina S, Teratani T, Obi S, Hamamura K, Koike Y, Omata M. Nonsurgical treatment of hepatocellular carcinoma: From percutaneous ethanol injection therapy and percutaneous microwave coagulation therapy to radio frequency ablation. *Oncology* 2002; **62**: 64–8.
18. Lencioni RA, Allgaier HP, Cioni D *et al.* Small hepatocellular carcinoma in cirrhosis: Randomized comparison of radiofrequency thermal ablation versus percutaneous ethanol injection. *Radiology* 2003; **228**: 235–40.
19. Curley SA. Radiofrequency ablation of malignant liver tumors. *Oncologist* 2001; **6**: 14–23.
20. Bilchik AJ, Wood TF, Allegra DP. Radiofrequency ablation of unresectable hepatic malignancies: Lessons learned. *Oncologist* 2001; **6**: 24–33.
21. Curley SA, Davidson BS, Fleming RY *et al.* Laparoscopically guided bipolar radiofrequency ablation of areas of porcine liver. *Surg. Endosc.* 1997; **11**: 729–33.
22. Cuschieri A, Bracken J, Boni L. Initial experience with laparoscopic ultrasound-guided radiofrequency thermal ablation of hepatic tumours. *Endoscopy* 1999; **31**: 318–21.
23. Siperstein A, Garland A, Engle K *et al.* Laparoscopic radiofrequency ablation of primary and metastatic liver tumors. Technical considerations. *Surg. Endosc.* 2000; **14**: 400–5.
24. Goletti O, Lencioni R, Armillotta N *et al.* Laparoscopic radiofrequency thermal ablation of hepatocarcinoma: Preliminary experience. *Surg. Laparosc. Endosc. Percutan. Tech.* 2000; **10**: 284–90.
25. Topal B, Aerts R, Penninckx F. Laparoscopic radiofrequency ablation of unresectable liver malignancies: Feasibility and clinical outcome. *Surg. Laparosc. Endosc. Percutan. Tech.* 2003; **13**: 11–15.
26. Kudo M. Local ablation therapy for hepatocellular carcinoma: Current status and future perspectives. *J. Gastroenterol.* 2004; **39**: 205–14.
27. Patterson EJ, Scudamore CH, Buczkowski AK, Owen DA, Nagy AG. Radiofrequency ablation in surgery. *Surg. Technol. Int.* 1997; **6**: 69–75.
28. Francica G, Marone G. Ultrasound-guided percutaneous treatment of hepatocellular carcinoma by radiofrequency hyperthermia with a 'cooled-tip needle'. A preliminary clinical experience. *Eur. J. Ultrasound.* 1999; **9**: 145–53.
29. Kurokohchi K, Masaki T, Himoto T *et al.* Successful laparoscopic radiofrequency ablation of hepatocellular carcinoma adhered to the mesentery after transcatheter arterial embolization. *Oncol Rep* 2005; **13**: 65–8.
30. Ishiko T, Beppu T, Sugiyama S *et al.* Radiofrequency ablation with hand-assisted laparoscopic surgery for the treatment of hepatocellular carcinoma in the caudate lobe. *Surg. Laparosc. Endosc. Percutan. Tech.* 2008; **18**: 272–6.
31. Belli G, D'Agostino A, Fantini C *et al.* Laparoscopic radiofrequency ablation combined with laparoscopic liver resection for more than one HCC on cirrhosis. *Surg. Laparosc. Endosc. Percutan. Tech.* 2007; **17**: 331–4.
32. Stigliano R, Marelli L, Yu D, Davies N, Patch D, Burroughs AK. Seeding following percutaneous diagnostic and therapeutic approaches for hepatocellular carcinoma. What is the risk and the outcome? Seeding risk for percutaneous approach of HCC. *Cancer Treat. Rev.* 2007; **33**: 437–47.
33. Livraghi T, Solbiati L, Meloni MF, Gazelle GS, Halpern EF, Goldberg SN. Treatment of focal liver tumors with percutaneous radio-frequency ablation: Complications encountered in a multicenter study. *Radiology* 2003; **226**: 441–51.
34. Llovet JM, Vilana R, Brú C *et al.* Increased risk of tumor seeding after percutaneous radiofrequency ablation for single hepatocellular carcinoma. *Hepatology* 2001; **33**: 1124–9.
35. Yokoyama T, Egami K, Miyamoto M *et al.* Percutaneous and laparoscopic approaches of radiofrequency ablation treatment for liver cancer. *J. Hepatobiliary Pancreat. Surg.* 2003; **10**: 425–7.
36. Noguchi O, Izumi N, Kawamura H *et al.* Radiofrequency tumor ablation for hepatocellular carcinoma – Therapeutic significance of approaching methods and the device difference. *Jpn. J. Hyperthermia Oncol.* 2002; **18**: 21–30.
37. Noguchi O, Izumi N, Inoue K *et al.* Laparoscopic ablation therapy for hepatocellular carcinoma. Clinical significance of a newly developed laparoscopic sector ultrasonic probe. *Dig. Endosc.* 2003; **15**: 179–84.
38. Odeberg S, Ljungqvist O, Svenberg T *et al.* Haemodynamic effects of pneumoperitoneum and the influence of posture during anaesthesia for laparoscopic surgery. *Acta Anaesthesiol. Scand.* 1994; **38**: 276–83.
39. Montorsi M, Santambrogio R, Bianchi P *et al.* Laparoscopic radiofrequency of hepatocellular carcinoma (HCC) in liver cirrhosis. *Hepatogastroenterology* 2001; **48**: 41–5.
40. Chung MH, Wood TF, Tsioulis GJ, Rose DM, Bilchik AJ. Laparoscopic radiofrequency ablation of unresectable hepatic malignancies. A phase 2 trial. *Surg. Endosc.* 2001; **15**: 1020–6.
41. Montorsi M, Santambrogio R, Bianchi P *et al.* Radiofrequency interstitial thermal ablation of hepatocellular carcinoma in liver cirrhosis. Role of the laparoscopic approach. *Surg. Endosc.* 2001; **15**: 141–5.
42. Podnos YD, Henry G, Ortiz JA *et al.* Laparoscopic ultrasound with radiofrequency ablation in cirrhotic patients with hepatocellular carcinoma: Technique and technical considerations. *Am. Surg.* 2001; **67**: 1181–4.
43. Santambrogio R, Bianchi P, Palmisano A, Donadon M, Moroni E, Montorsi M. Radiofrequency of hepatocellular carcinoma in patients with liver cirrhosis: A critical appraisal of the laparoscopic approach. *J. Exp. Clin. Cancer Res.* 2003; **22**: 251–5.
44. Ido K, Nakazawa Y, Isoda N *et al.* The role of laparoscopic US and laparoscopic US-guided aspiration biopsy in the diagnosis of multicentric hepatocellular carcinoma. *Gastrointest. Endosc.* 1999; **50**: 523–6.
45. Salmi A, Metelli F. Laparoscopic ultrasound-guided radiofrequency thermal ablation of hepatic tumors: A new coaxial approach. *Endoscopy* 2003; **35**: 802.
46. Inamori H, Ido K, Isoda N *et al.* Laparoscopic radiofrequency ablation of hepatocellular carcinoma in the caudate lobe by using a new laparoscopic US probe with a forward-viewing convex-array transducer. *Gastrointest. Endosc.* 2004; **60**: 628–31.
47. Hildebrand P, Kleemann M, Roblick UJ, Mirow L, Bürk C, Bruch HP. Technical aspects and feasibility of laparoscopic

- ultrasound navigation in radiofrequency ablation of unresectable hepatic malignancies. *J. Laparoendosc. Adv. Surg. Tech. A* 2007; **17**: 53–7.
48. Lai EC, Tang CN, Ha JP, Tsui DK, Li MK. The evolving influence of laparoscopy and laparoscopic ultrasonography on patients with hepatocellular carcinoma. *Am. J. Surg.* 2008; **196**(5): 736–40.
 49. Bao P, Sinha TK, Chen CC, Warmath JR, Galloway RL, Herline AJ. A prototype ultrasound-guided laparoscopic radiofrequency ablation system. *Surg. Endosc.* 2007; **21**: 74–9.
 50. Raggi MC, Schneider A, Härtl F, Wilhelm D, Wirnhier H, Feussner H. A family of new instruments for laparoscopic radiofrequency ablation of malignant liver lesions. *Minim. Invasive Ther. Allied Technol.* 2006; **15**: 42–7.
 51. Abe T, Shinzawa H, Wakabayashi H *et al.* Value of laparoscopic microwave coagulation therapy for hepatocellular carcinoma in relation to tumor size and location. *Endoscopy* 2000; **32**: 598–603.
 52. Hildebrand P, Kleemann M, Roblick U, Mirow L, BIRTH M, Bruch HP. Laparoscopic radiofrequency ablation of unresectable hepatic malignancies: Indication, limitation and results. *Hepatogastroenterology* 2007; **54**: 2069–72.
 53. Santambrogio R, Podda M, Zuin M *et al.* Safety and efficacy of laparoscopic radiofrequency ablation of hepatocellular carcinoma in patients with liver cirrhosis. *Surg. Endosc.* 2003; **17**: 1826–32.
 54. Rossi S, Di Stasi M, Buscarini E *et al.* Percutaneous RF interstitial thermal ablation in the treatment of hepatic cancer. *AJR Am. J. Roentgenol.* 1996; **167**: 759–68.
 55. Bowles BJ, Machi J, Limm WM *et al.* Safety and efficacy of radiofrequency thermal ablation in advanced liver tumors. *Arch. Surg.* 2001; **136**: 864–9.
 56. Buscarini L, Buscarini E, Di Stasi M, Vallisa D, Quaretti P, Rocca A. Percutaneous radiofrequency ablation of small hepatocellular carcinoma: Long-term results. *Eur. Radiol.* 2001; **11**: 914–21.
 57. Curley SA, Izzo F, Delrio P *et al.* Radiofrequency ablation of unresectable primary and metastatic hepatic malignancies: Results in 123 patients. *Ann. Surg.* 1999; **230**: 1–8.
 58. Curley SA, Izzo F, Ellis LM, Nicolas Vauthey J, Vallone P. Radiofrequency ablation of hepatocellular cancer in 110 patients with cirrhosis. *Ann. Surg.* 2000; **232**: 381–91.
 59. Wood TF, Rose DM, Chung M, Allegra DP, Foshag IJ, Bilchik AJ. Radiofrequency ablation of 231 unresectable hepatic tumors: Indications, limitations, and complications. *Ann. Surg. Oncol.* 2000; **7**: 593–600.
 60. Santambrogio R, Opocher E, Costa M, Cappellani A, Montorsi M. Survival and intra-hepatic recurrences after laparoscopic radiofrequency of hepatocellular carcinoma in patients with liver cirrhosis. *J. Surg. Oncol.* 2005; **89**: 218–25.
 61. Machi J, Uchida S, Sumida K *et al.* Ultrasound-guided radiofrequency thermal ablation of liver tumors: Percutaneous, laparoscopic, and open surgical approaches. *J. Gastrointest. Surg.* 2001; **5**: 477–89.
 62. Topal B, Aerts R, Penninckx F. Laparoscopic radiofrequency ablation of unresectable liver malignancies: Feasibility and clinical outcome. *Surg. Laparosc. Endosc. Percutan. Tech.* 2003; **13**: 11–15.
 63. Berber E, Siperstein A. Local recurrence after laparoscopic radiofrequency ablation of liver tumors: An analysis of 1032 tumors. *Ann. Surg. Oncol.* 2008; **15**(10): 2757–64.
 64. Izumi N, Asahina Y, Noguchi O *et al.* Risk factors for distant recurrence of hepatocellular carcinoma in the liver after complete coagulation by microwave or radiofrequency ablation. *Cancer* 2001; **91**: 949–56.
 65. Berber E, Rogers S, Siperstein A. Predictors of survival after laparoscopic radiofrequency thermal ablation of hepatocellular cancer: A prospective study. *Surg. Endosc.* 2005; **19**: 710–14.
 66. Berber E, Siperstein AE. Perioperative outcome after laparoscopic radiofrequency ablation of liver tumors: An analysis of 521 cases. *Surg. Endosc.* 2007; **21**: 613–18.
 67. Hsieh CB, Chang HM, Chen TW *et al.* Comparison of transcatheter arterial chemoembolization, laparoscopic radiofrequency ablation, and conservative treatment for decompensated cirrhotic patients with hepatocellular carcinoma. *World J. Gastroenterol.* 2004; **10**: 505–8.
 68. Eisele RM, Schumacher G, Jonas S, Neuhaus P. Radiofrequency ablation prior to liver transplantation: Focus on complications and on a rare but severe case. *Clin. Transplant.* 2008; **22**: 20–8.
 69. Topal B, Hompes D, Aerts R, Fieus S, Thijs M, Penninckx F. Morbidity and mortality of laparoscopic vs. open radiofrequency ablation for hepatic malignancies. *Eur. J. Surg. Oncol.* 2007; **33**: 603–7.
 70. Pang YY, Andrew YW. Hemoglobinuria during laparoscopic radiofrequency ablation of hepatocellular carcinoma. *J. Gastroenterol. Hepatol.* 2006; **21**: 1355.

日本肝臓学会コンセンサス神戸 2009：C型肝炎の診断と治療

西口 修平	泉 並木	日野 啓輔	鈴木 文孝
熊田 博光	伊藤 義人	朝比奈靖浩	田守 昭博
平松 直樹	林 紀夫	工藤 正俊	

<特別寄稿>

日本肝臓学会コンセンサス神戸 2009 : C 型肝炎の診断と治療

西口 修平^{1)*} 泉 並木²⁾ 日野 啓輔³⁾ 鈴木 文孝⁴⁾
 熊田 博光⁴⁾ 伊藤 義人⁵⁾ 朝比奈靖浩²⁾ 田守 昭博⁶⁾
 平松 直樹⁷⁾ 林 紀夫⁷⁾ 工藤 正俊⁸⁾

索引用語 : C型慢性肝炎 診断 治療 ガイドライン

はじめに

わが国の C 型肝炎の特徴は、欧米に比し高齢であり肝組織所見の進展例が多く、経過観察中に高率に肝癌が生じてくることである。このため、患者背景の異なる欧米のガイドライン¹⁾はわが国では当てはまらない事項もあり、日本の患者の実態に即した独自のガイドラインの策定が必要である。このような指針を求めて、第 45 回日本肝臓学会総会(工藤正俊会長)において、C 型肝炎(病態・診断・予後・治療)をテーマとしたコンセンサス パネルディスカッションが開催された。すでに、第 5 回、第 7 回、第 10 回の日本肝臓学会大会においても、同一テーマで討議されているため、今回が 4 回目となる。エビデンスレベルが高く、発表者と座長のコンセンサスが得られた事項で有益な情報を Informative statement とし、推奨すべき指針を Recommendation として取り上げた。エビデンスレベルが低い欧米のガイドラインでは採用されていないか、発表者と座長の予備検討において全員の賛同が得られなかった事項については、アンサーパッドで学会参加者に意見を求めた。その際、回答者の 2/3 以上の承認が得られれば Consensus Statement として採用した。アンサーパッドの参加者は 200 人であり、内訳は内科医

が 88%、肝炎診療の経験年数が 10 年以上の医師が 83%、肝臓学会専門医も 83% を占めた。本稿では、紙面の都合で Informative statement や Recommendation は明記せず、パネルディスカッションにおいて活発な討議が行われ、結論が得られた Consensus Statement のみ全文を記載した。

1) 病態・診断・予後

1. C 型肝炎の発症機序

C 型肝炎ウイルス (HCV) の肝細胞への感染は HCV E2 タンパクが CD81 と結合することが必要であると報告されたが、その後 scavenger receptor class B type I (SR-B1) や claudin-1 (CLDN1) といった宿主タンパクも関与することが示された。さらに 2009 年になって occluding (OCLN) が HCV 感染に不可欠であることが明らかとなった。興味深いことに CLDN1 と OCLN はともに tight junction に存在する分子であり、HCV が肝細胞に接着した後の細胞内への取り込みに重要であると考えられている。さらに CD81 と OCLN は HCV 感染の種特異性に関与する分子であることも示されている²⁾。

HCV の持続感染が成立するためには、宿主の自然免疫からの回避が必要である。最近、HCV による自然免疫の抑制機構が明らかにされた。すなわち、複製中の HCV RNA の一部は PAMP として RIG-I や TLR に認識される。RIG-I に認識されたシグナルは IPS-1 を介して内因性のインターフェロン (IFN) シグナルを活性化する。産生された IFN は IFN レセプターに結合して Jak-STAT シグナルを活性化して IFN 応答遺伝子の発現を促す。しかし、HCV NS3/4A protease は IPS-1 を断裂することで IFN シグナルを阻害し IFN 産生を抑制する。また、HCV コアタンパクに誘導される SOCS-3 は Jak-

- 1) 兵庫医科大学内科学・肝胆膵科
- 2) 武蔵野赤十字病院消化器科
- 3) 川崎医科大学肝胆膵内科学
- 4) 虎の門病院肝臓センター
- 5) 京都府立医科大学消化器内科学
- 6) 大阪市立大学肝胆膵病態内科学
- 7) 大阪大学消化器内科学
- 8) 近畿大学消化器内科学

*Corresponding author: nishiguc@hyo-med.ac.jp

<受付日 2009 年 9 月 16 日><採択日 2009 年 9 月 17 日>

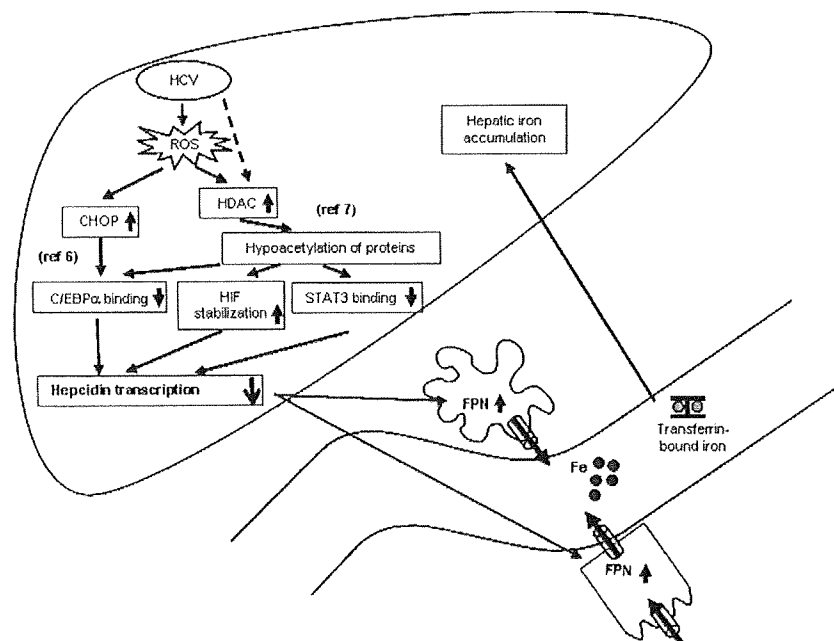


Fig. 1 Schematic diagram depicting the mechanisms underlying the hepatic iron accumulation induced by HCV

HCV-induced ROS reduces hepcidin transcription through the inhibited binding of CHOP and/or STAT3 to the hepcidin promoter, and/or stabilization of HIF that is negative hepcidin regulator.

HCV, hepatitis C virus; ROS, reactive oxygen species; HDAC, histone deacetylase; CHOP, C/EBP homology protein; C/EBP, CCAAT/enhancer-binding protein; HIF, hypoxia inducible factor; STAT, signal transducer and activation of transcription; FPN, ferroportin

STAT シグナルを阻害して IFN 応答遺伝子の発現を抑制し, NS5A タンパクは IL-8 の産生を亢進し, おそらく IFN 応答遺伝子の発現を変化させることで IFN の抗ウイルス効果を減弱させる. 更には, NS5A や E2 タンパクは PKR に結合して, PKR の酵素活性を抑制することで IFN のウイルスタンパク翻訳抑制効果を阻害する³⁾. HCV は以上を示したような様々な機構で宿主の自然免疫を回避すると考えられる.

HCV の持続感染成立後の肝細胞障害では, 酸化ストレスが重要な役割を担っている. HCV コアタンパクはミトコンドリアを傷害し活性酸素を産生し肝臓に酸化ストレスを引き起こす⁴⁾⁵⁾. さらには TNF α や SOCS-3 を介した insulin receptor substrate (IRS) の抑制によるインスリン抵抗性の亢進, MTP 抑制や SREBP1 亢進による肝脂肪化, hepcidin の転写抑制を介した鉄蓄積などを引き起こし, C 型肝炎に特徴的な病態を引き起こす (Fig. 1)⁶⁾⁷⁾.

これらの病態は肝発癌とも深く関連しており, さらにはペグインターフェロン (PEG-IFN)・リバビリン (RBV) 併用療法の治療効果にも影響を与えることが報告されている. 但し, 肝内鉄過剰と抗ウイルス効果との関係については未だ一定の結論に至っていない.

Consensus Statement 1:

インスリン抵抗性と肝脂肪化は PEG-IFN・RBV 併用療法の治療効果と関連する. (Level 2a, Grade C)

このように C 型肝炎の発症機序は次第に明らかにされつつあるが, 肝発癌予測と抗ウイルス療法の効果予測に不可欠なのが肝線維化の評価である. 最近では elastography を用いた非侵襲的な肝線維化の評価もなされているが, 中等度の線維化の評価は未だ困難である. 「肝線維化の評価のために肝生検は必要か?」という質

Table 1 Factors associated with sustained virological response to 48-week peginterferon/ribavirin combination therapy in patients infected with HCV genotype 1b, identified by multivariate analysis (n=114)¹¹⁾

Factor	Category	Risk ratio (95% confidence interval)	P
Amino acid substitution in core region	1: double wild	1	0.004
	2: non-double wild	0.102 (0.022-0.474)	
LDL cholesterol (mg/dL)	1: < 86	1	0.005
	2: ≥ 86	12.87 (2.177-76.09)	
Gender	1: male	1	0.005
	2: female	0.091 (0.017-0.486)	
ICG R15 (%)	1: < 10	1	0.018
	2: ≥ 10	0.107 (0.017-0.678)	
γGTP	1: < 109	1	0.032
	2: ≥ 109	0.096 (0.0011-0.819)	
Ribavirin dose (mg/kg)	1: < 11.0	1	0.032
	2: ≥ 11.0	5.173 (1.152-23.22)	

問に対して、今回のアンサーバッドの集計では74%の賛同が得られた。

Consensus Statement 2:

肝発癌や抗ウイルス療法の治療効果と関連する宿主側因子として肝組織の線維化の程度 (staging) が重要であるが、stagingの評価には肝生検が推奨される。(Level 1, Grade C)

2. ウイルス変異と病態

C型肝炎の診断にはHCV RNAの測定とともに、ウイルス量、型 (genotype) の測定が重要である。さらにHCV RNA遺伝子の変異について新たな知見が得られている。これらの因子はC型肝炎に対するIFN療法 (RBVの併用療法を含む) の治療効果の予測に非常に重要である。ウイルス量の測定法は、2000年以降アンプリコアHCVモニター法が用いられてきたが、2007年末から高感度かつ広範囲の測定レンジをもつreal-time PCR法を用いた測定が可能となっている。このようなウイルス量とウイルスの型 (genotype または serotype) の測定はIFN治療の効果予測や治療中の抗ウイルス効果をみるなど臨床的な有用性が高い⁹⁾。

ウイルスの遺伝子変異は、主としてgenotype 1b型のウイルスで多く検討されている。IFN単独投与におけるNS5A aa2209-2248 (interferon sensitivity determining region: ISDR) 領域のアミノ酸変異数が治療効果に関係することが明らかになった。HCV-Jのアミノ酸配

Table 2 Effect of the IFN treatment on the annual incidence of hepatocellular carcinoma in each fibrosis staging

	Control	IFN-treated		
		All	SVR	non-SVR
Patient's number	490	2400	789	1658
Staging				
F1	0.45%	0.08%	0.11%	0.07%
F2	1.99%	0.54%	0.10%	0.78%
F3	5.34%	1.95%	1.29%	2.20%
F4	7.88%	4.16%	0.49%	5.32%

Data were adopted from IHIT study¹⁶⁾

列と比較してISDRのアミノ酸変異数が多い場合、IFN単独療法でのSVR率が高いことが報告されている⁹⁾。さらに現在治療の主体である、PEG-IFNとRBV併用療法 (48週間) においてもISDRの変異数は効果予測に重要である¹⁰⁾。

Consensus Statement 3:

ISDRの変異は、IFN単独またはRBVとの併用療法におけるSVRに関係するので、治療前に測定すべきである。(Level 2a, Grade B)

さらに、HCV Core領域のアミノ酸置換の有無 (70番目と91番目の変異) がPEG-IFNとRBV併用療法の

治療効果に関係することが報告された (Table 1)¹¹⁾. 米国の報告でも Core 領域の 70 番目のアミノ酸置換が抗ウイルス作用に関係することが示された¹²⁾.

Consensus Statement 4:

Core 領域の 70 番目, 91 番目のアミノ酸置換は, IFN・RBV 併用療法における SVR, NVR に関係するため, 治療前に測定すべきである. (Level 2a, Grade B)

また NS5A 領域の aa2334-2379 (IFN/ribavirin resistance determining region, IRRDR) のアミノ酸変異数が PEG-IFN・RBV 併用療法の治療効果に関係するという報告もある¹³⁾. さらに新規治療薬であるプロテアーゼ阻害剤では, NS3 領域の遺伝子変異が耐性に関係すると報告されている. 一方, 発癌との関係では, Core 領域のアミノ酸置換の有無や NS3 蛋白の二次構造が関係するという報告もなされているが, これらの点に関しては, さらなる検討が必要である.

3. 自然経過と IFN 治療適応 (高齢者, PNALT を含む)

C 型急性肝炎の 60~80% が慢性化するとされているが, 輸血後肝炎以外では感染時期が特定できないことが多く, また, 無症状で緩徐な経過をたどることが多いため C 型慢性肝炎の自然史には不明な点が多い. 比較的若く HCV に感染した者を追跡した欧米の報告では, HCV 感染が感染者全体の生命予後に与える影響は少なく, 20 年近く経過した症例でも多くは肝線維化の進展も軽度にとどまるとしている¹⁴⁾. この成績は, 輸血後肝炎患者においては平均 20 年~30 年の経過で肝硬変へ進展し, 平均 30 年~40 年の経過で肝癌を併発するというわが国の報告とは進展速度が大きく乖離する¹⁵⁾. 一方, C 型慢性肝炎の肝線維化の進展度と肝癌の発生との間の密接な関連性は多くの論文で示されており, わが国における肝硬変の年率発癌率は 5~8% に至る (Table 2)¹⁶⁾. このため, 以下のコンセンサスが得られた.

Consensus Statement 5:

わが国の肝硬変患者の年率発癌率は欧米より高く, 5~8% であることを考慮して治療適応を選択すべきである. (Level 2b/3, Grade B)

C 型慢性肝炎患者の線維化の進展速度は症例によりまちまちであるが, Poynard T ら¹⁷⁾は無治療の C 型慢性肝炎平均の年率肝線維化進展率が 0.133 (stage) であると報告し, Shiratori Y ら¹⁸⁾も同様に 0.10 (stage) であるとしている. ALT 持続正常の C 型慢性肝炎患者では線維化の進展はさらに緩徐で, 5 年後の肝組織の線維化

に著変なかったとする報告や, 年率肝線維化進展率が平均 0.05 (stage) であったとする報告がある¹⁹⁾. 最近では, アルコール多飲以外にも, 肝組織への鉄の過剰沈着, 肝脂肪化, インスリン抵抗性が C 型慢性肝炎の肝線維化を促進する因子であり, 生活習慣の改善が重要であるとされている.

以前より血清 ALT 値の高い肝硬変では発癌率が高かったが, ALT 値が 40 IU/l 以下の C 型慢性肝炎でも血清 ALT 値と発癌率が関連することが示された. 実際の臨床の場では, C 型慢性肝炎患者の血清 ALT 値は 30 IU/l 以下に治療の目標値を設定すべきである.

Consensus Statement 6:

肝発癌予防のためには ALT 値を 30 IU 以下に保つべきである. (Level 2a, Grade A)

また, わが国で C 型慢性肝炎患者に対する IFN 治療が始まって 20 年以上が経過し多くの患者が著効を得ているが, 著効後も肝癌が発症することが知られ, 治療前の肝組織の線維化進展例, 高齢者, 男性に肝癌併発のリスクが高いことが報告されている. Burno S ら²⁰⁾は著効を示した肝硬変症例の年率発癌率は非著効例の 3 分の 1 ではあるが, 依然, 0.66% であることを示した.

Consensus Statement 7:

C 型慢性肝炎や肝硬変患者では定期的な肝癌のスクリーニング検査を行うべきである. IFN 治療で著効が得られても, 特に肝線維化進展例, 高齢, 男性患者では肝発癌のリスクが高く, 定期的な画像診断・腫瘍マーカーによる検査が引き続き必要である. (Level 2b, Grade A)

C 型慢性肝炎に対する抗ウイルス療法では Peg-IFN・RBV 併用療法が第一選択の治療法であるが, 両薬剤には多くの副作用がある. 特に高齢者ではグレード 3 以上の副作用の発生率が高く, 両薬剤の減量を余儀なくされることも少なくない. しかし, IFN 治療の年齢制限については, 上限なし 35%, 75 歳まで 64% という意見であり, わが国では高齢者にも積極的に IFN 治療を導入していることが明らかとなった. AASLD のガイドラインでは, 治療適応は病態の重症度, 副作用のリスク, 完治の可能性, 生命予後への影響, 患者の治療への意欲などを総合的に捉え, 個別化して判断すべきであるとしている¹⁾. さらに, Zeuzem S ら²¹⁾が遺伝子型 1 型の ALT 持続正常の C 型慢性肝炎患者に対する Peg-IFN・RBV 併用療法の著効率が 40% であることを報告

して以来、わが国でも ALT 正常の C 型慢性肝炎患者に対する治療が広く行われるようになり、「肝癌抑制を目指した ALT 正常の C 型慢性肝炎患者に対する治療ガイドライン」が示されている（厚生労働省肝炎等克服緊急対策研究事業熊田班）。同班の共同研究において、ALT 正常例であっても血小板数が 15 万以下では、組織学的に繊維化が進展している症例が多いことが明らかにされた (Fig. 2)²²⁾。今回のパネルディスカッションにおいても、IFN の投与対象として下記のコンセンサスが得られた。

Consensus Statement 8:

IFN 治療は肝組織の Grade/Stage をふまえ、心身の状態、完全著効や生命予後改善の可能性、重篤な副作用を惹起する可能性を個別に評価して考慮する。特に高齢者においても、肝疾患が生命予後を規定する場合には、安全性に十分配慮し IFN 治療を考慮すべきである。(Level 6/3, Grade A)

Consensus Statement 9:

HCV RNA 陽性で治療禁忌に該当しない成人は、原則として IFN 治療適応がある。肝発癌抑制を目指した場合、ALT 30 IU/l 以下かつ血小板数 15 万/μl 未満であれば IFN 治療の適応であり、経過観察中に ALT 31 IU/l 以上となった症例も治療を考慮すべきである。ALT 30 IU/l 以下かつ血小板数 15 万/μl 以上では原則経過観察であるが、治療の希望が強い場合、年齢、ウイルス量と遺伝子型、肝線維化の進展度、合併症の有無、副作用の素因を総合的に評価し、治療の可能性と治療のリスクをふまえて治療を考慮すべきである。(Level 3, Grade B)

2) 治療

1. PEG-IFN・RBV 併用療法

わが国では、PEG-IFN・RBV 併用療法に対して 2 つの全国臨床試験が行われた²³⁾²⁴⁾。その結果、本療法は低ウイルス量の初回治療症例を除く C 型慢性肝炎の標準治療となっている。これらの試験では、genotype 1b かつ高ウイルス量症例におけるウイルス学的著効 (SVR) を期待しがたい因子として、高齢者、女性、線維化進行例、前インターフェロン治療無効例、投与期間 80% 以下が、挙げられている。これらの解析結果で欧米と特に異なる点は、女性が男性より SVR 率が低いことである。しかし、わが国における市販後の複数の臨床研究ではこれを支持するデータが多く認められ²⁵⁾²⁶⁾、次の

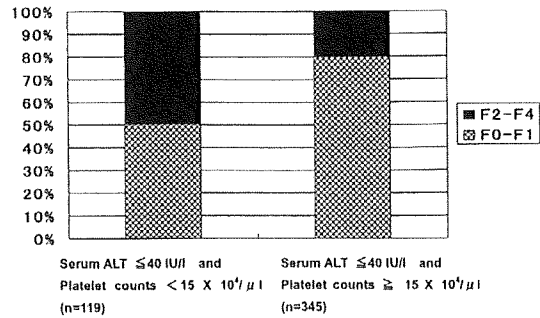


Fig. 2 The relation between platelet counts and the histological findings in the patients with normal ALT.

Forty hundred and sixty four HCV carriers with normal serum ALT (≤ 40 IU/l) were classified according to the platelet counts. Around 20% of patients with ALT ≤ 40 IU/l and platelet counts $\geq 15 \times 10^4/\mu\text{l}$ (n=345) were in stage F2-4, whereas approximately 50% of patients with ALT ≤ 40 IU/l and platelet count $< 15 \times 10^4/\mu\text{l}$ (n=119) were in stage F2-4²²⁾.

consensus statement が採用された。

Consensus Statement 10:

PEG-IFN・RBV 併用療法において、ウイルス学的非著効に至りやすい症例の特徴は、60 歳以上の高齢者、とくに高齢女性、線維化進行例、過去の IFN 単独治療無効例、投与期間 80% 以下の症例、などが挙げられる。(Level 2a, Grade B)

治療中の HCV RNA の消失時期と SVR との間には密接な関連がある。全国臨床試験の成績では²³⁾²⁴⁾、アンプリコア法で測定した HCV RNA が投与開始後 4 週で消失した症例の SVR 率は 100%~76%、5 週以降 12 週までに消失した症例でも 73%~71% と高率であった。しかし、13 週以降 24 週までに消失した症例では 36%~29% で 48 週治療では再燃が増え、24 週以降に陰性化した症例からは 1 例も SVR が得られなかった。従って、治療中の HCV RNA 陰性化時期および減少率は治療効果の予測に有用であり、HCV RNA 測定時期は、4 週、12 週、24 週が推奨される。

HCV RNA (アンプリコア法) が 12 週で 2 log 以上の低下または 24 週で陰性化が得られなければ、SVR は得られない。従って、欧米の practice guideline では、このような症例に対して治療中止が推奨されている。しかし、わが国における 52 例の後ろ向き検討では、再燃

例, 無効例における治療終了後 6 カ月の ALT 正常化率はそれぞれ 56% (5/9), 62% (8/13) で, 1 例を除いて全例で治療終了 2 年後までの長期の biochemical response が得られた²⁷⁾. 従って, 欧米と異なりわが国においては以下のコンセンサスが得られた.

Consensus Statement 11:

Genotype 1 型において, HCV RNA が 12 週で 2 log 以上の低下または 24 週で陰性化が得られなければ, 48 週間の標準治療ではウイルス学的著効は得られない (Level 1, Grade A). しかし, 24 週時 HCV RNA が陰性化しなくても長期の biochemical response が得られることがあり, ALT が正常化していれば治療を継続する意義がある. (Level 4, Grade C)

Genotype 1 に対する 72 週投与の有用性については, これまで 5 つランダム化比較試験が報告されている^{28)~32)}. いずれも IFN の治療法や無作為化する対象症例が異なるため, これらの結果を画一的に評価することはできない. しかし, サブ解析をすると HCV RNA が 13~24 週に陰性化する, いわゆる late virological responder では 72 週投与の有用性が示されている.

わが国においても, genotype 1b 高ウイルス量 113 例において, 48 週投与群と HCV RNA が陰性化してから 44 週間延長投与する群で無作為比較試験が行われており, SVR 率は通常投与群で 36%, 延長投与で 53% であり, 特に HCV RNA が 16~24 週に陰性化した症例で延長投与の SVR 率が有意に高かった (9% vs. 78%, $p=0.005$)³³⁾. また, Akuta らは, 年齢, 性別, HCV RNA 陰性化時期を合わせた case-control study を行い, 48 週投与 ($n=130$) のウイルス学的著効率が 33% であったのに対し, 72 週投与 ($n=65$) では 62% と高率であり, 特に 70 番 91 番コア変異例と ISDR 野生例で 72 週投与の有用性があったと報告している³⁴⁾. 従って, Genotype 1 型において, HCV RNA (アンプリコア法) が 12 以降 24 週までに陰性化する症例では 72 週延長投与を推奨する.

最近では, HCV RNA の陰性化の判定には, 従来法より感度の高いリアルタイム PCR 法を用いている. リアルタイム PCR を用いた 72 週投与の有用性については十分なエビデンスはないが, 36 週までに HCV RNA が陰性化した症例からでも 72 週投与で SVR が得られている. 従って, 次の consensus statement が採用された.

Consensus Statement 12:

リアルタイム PCR 法を用いた場合, 36 週までに陰性化すれば 72 週投与でウイルス学的著効率の向上が得られる. (Level 2b, Grade C)

一方, Genotype 2/3 型における短期投与の有用性については, これまで 6 つのランダム化比較試験が報告されている^{35)~40)}. しかし, その有用性については一致した見解が得られていない. 最近 Mangia らは, 12 週短期投与における再燃に関する因子を解析し, 年齢 45 歳以上, 血小板数 14 万/ μ L 未満, BMI 30 kg/m^2 以上が関連すると報告した⁴¹⁾. すなわち, これらの再燃因子を有する症例では短期投与は行うべきではなく, 高齢者や線維化進展例の多いわが国では, 一般的に短期投与を推奨されない.

欧米では, 個々の治療効果の規定因子は HCV 陰性化時期などの治療に対するウイルスの反応性に帰納するとの考え方が支配的である. 従って, 欧米の practice guideline では治療中のウイルスの反応性のみによる画一的な推奨が行われている. しかしわが国では, 再燃因子の有無によりたとえ同様の治療中の反応性が得られたとしても最終治療効果は異なることが示唆されている. 例えば, Akuta らは viral kinetics に関する因子を検討し, 同じ EVR が得られても女性と高度線維化例では SVR 率が低いことを報告している⁴²⁾. 従って, PEG-IFN・RBV 併用療法では, 治療中のウイルス反応性を考慮して治療期間を設定すべきであるが, 再燃リスクを有する症例の多いわが国では, 治療期間の最適化には年齢や性別などの再燃因子を考慮すべきである.

Heibling は代償性肝硬変 124 例を RBV 1000/1200 mg (標準投与量) 群と 600/800 mg (低用量) 群に無作為に割付し PEG-IFN と併用療法を行い, 有用性を検討した⁴³⁾. その結果 SVR 率は標準投与量群で 52%, 低用量群で 38% と前者で良好であった. 重篤な副作用はそれぞれ 14%, 18% で, 薬剤減量を必要とした症例は 78%, 57% であった. SVR に寄与する因子は genotype 2/3 と血小板 $150 \times 10^9/\text{L}$ 以上であった. 従って, わが国においても代償性肝硬変に対して, PEG-IFN/RBV 併用療法は可能であるが, 副作用出現に対して注意が必要である. (Level 1, Grade A)

過去の通常型の IFN (RBV 併用例を含む) に対して無効または再燃した症例に対する, PEG-IFN・RBV 併用療法の有用性を検討したランダム化比較試験はこれまで 7 つある^{44)~50)}. これらの SVR 率は 6% から 45%

と様々であるが、とくに過去の治療における再燃例では、再治療効果が高い、一方、AASLDのpractice guideline¹⁾では、過去に十分なPEG-IFN・RBV併用療法が行われた再燃・無効例に対しては、PEG-IFN・RBV併用療法の再投与は推奨されていない。しかし最近、過去のPEG-IFN・RBV併用療法の再燃・無効例であっても、PEG-IFN・RBVの再投与により12週でHCV RNAの陰性化が達成されれば、48~72週投与により48%~68%のSVR率が得られたとの報告がある^{49)~52)}。再治療により12週陰性化が得られる症例を治療前に同定することは現時点では困難であることや、プロテアーゼ阻害薬の開発状況を考慮すると依然議論の余地はあるが、以下のconsensus statementが採用された。

Consensus Statement 13:

過去のIFN療法の再燃・無効例であっても、PEG-IFN・RBV併用療法の再治療で、HCV RNAの12週陰性化が達成されれば、ウイルス学的著効が期待できる。(Level 2b, Grade B)

2. 従来型IFNあるいはPEG-IFN単独療法の位置づけ

我が国では、1992年にC型慢性肝炎に対するIFN単独治療が開始され、その臨床的効果が多数報告されている。しかし現在では、1b・高ウイルス量例に対する標準治療はPEG-IFN・RBV併用療法となり、HCV排除を目的とする単独療法の適応は、一部の患者に限定されている。IFNあるいはPEG-IFN単独治療の対象として、1. 低ウイルス症例、2. リバビリン併用困難例(慢性腎不全など)、3. 急性肝炎例、4. 肝癌根治例、5. 維持療法(線維化進展例や抗ウイルス療法抵抗例)が挙げられている⁵³⁾。

アンサーパッドにおいて、「初回治療例において、低ウイルス量の患者にふさわしい治療は？」と質問したところ、PEG-IFNまたはIFN単独療法は60%に支持されたが、最初からIFN・RBVの併用療法を行うとする意見が37%に見られた。欧米のガイドラインではPEG-IFN・RBV併用療法のみを推奨しているが、我が国では初回の低ウイルス量例にはPEG-IFNあるいはIFN単独療法も一定の評価を受けていることが示された。

急性HCV感染は、70%程度が慢性感染に移行するため、治療介入が必要である。急性C型肝炎患者で持続感染への移行が疑われる症例では、発症後12週から24週以内にIFN6MIU週3回あるいはPEG-IFN週1回12~24週間の単独治療が推奨される。しかし、リバビリンの併用が治療効果を向上した成績がなく、単独療法で

十分な有効性が期待できる⁵⁴⁾。

わが国ではIFNの発がん抑制効果について多くの臨床的検討が行われてきた^{55)~57)}。肝硬変例を対象とするメタアナリシス解析ではIFN投与により発癌率が低下することが確認されている。また線維化進展例(F3-F4)においてもIFN投与にてHCVが排除されると発癌率が低下し予後改善効果があることも報告されている¹⁶⁾。我が国の成績では、60歳以上の患者への少量長期IFN単独治療は、ALTおよびAFPの低下を誘導し非治療群と比較して肝発癌を抑制することが示されている⁵⁶⁾。さらに、我が国を含めて複数の施設から肝癌根治治療例に対するIFNの発癌抑制効果が報告されている⁵⁷⁾。特に、IFN投与群では二次再発、三次再発が低下することも注目すべき効果である⁵⁸⁾。一方、欧米で実施された前向きランダム化試験(HALT-C)ではPEG-IFN・RBV無反応例に対するPEG-IFN少量長期投与が肝疾患の進展を阻止しなかったことが示された⁵⁹⁾。すなわちIFN維持療法に関する欧米と我が国の臨床成績が相反する結果が示された。この理由として、我が国の治療対象が高齢であり、かつ肝発癌率が高いことが治療介入による効果の差になっていることが推測され、今後明らかにすべき課題である。

今回、SVRが期待できない場合でも、「IFN長期投与はALT値の低下が見られれば、肝発癌抑制や生命予後の改善効果を期待できるか？」という質問に対し、89%の同意が得られた。

Consensus Statement 14:

肝癌根治例では生命予後延長効果を期待したIFN投与を推奨する。(Level I, Grade A)

Consensus Statement 15:

SVRが期待できない場合でも、IFN長期投与はALT値の低下が見られれば、肝発癌抑制や生命予後の改善効果が期待できる。(Level 2a, Grade B)

3. 治療方針のコンセンサス

C型肝炎に対する治療方針として、C型肝炎の治療目標、抗ウイルス療法の治療適応、Peg-IFN・RBV併用療法(薬剤投与量との関係)、ウイルス排除不能例・肝硬変例の治療、新規抗ウイルス剤の各項目について、下記のようにまとめた。

治療目標

治療目標の第一は、HCV RNA排除による肝炎治療であり、IFN治療によってウイルス排除が得られた場合

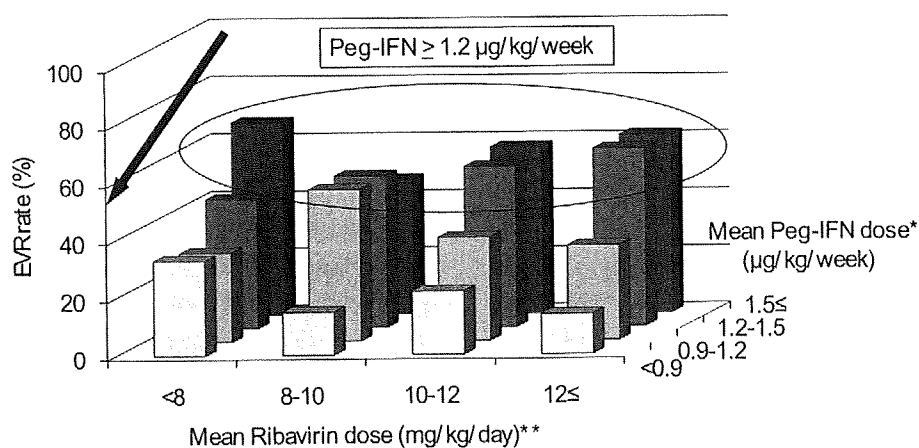


Fig. 3 C-EVR rate according to PEG-IFN alfa-2b and ribavirin doses during 12 weeks after start of therapy. *, $p < 0.0001$; Peg-IFN **, $p = 0.34$; Ribavirin (Mantel-Haentzel chi-square test). The c-EVR rates were 54% and 56% for patients who received more than 1.5 $\mu\text{g}/\text{kg}/\text{week}$ and 1.2-1.5 $\mu\text{g}/\text{kg}/\text{week}$ of Peg-IFN alfa-2b and declined to an average rate of 38% in patients given 0.9-1.2 $\mu\text{g}/\text{kg}/\text{week}$ of Peg-IFN alfa-2b, to an average rate of 22% in patients given less than 0.9 $\mu\text{g}/\text{kg}/\text{week}$ of Peg-IFN alfa-2b. ⁶¹⁾

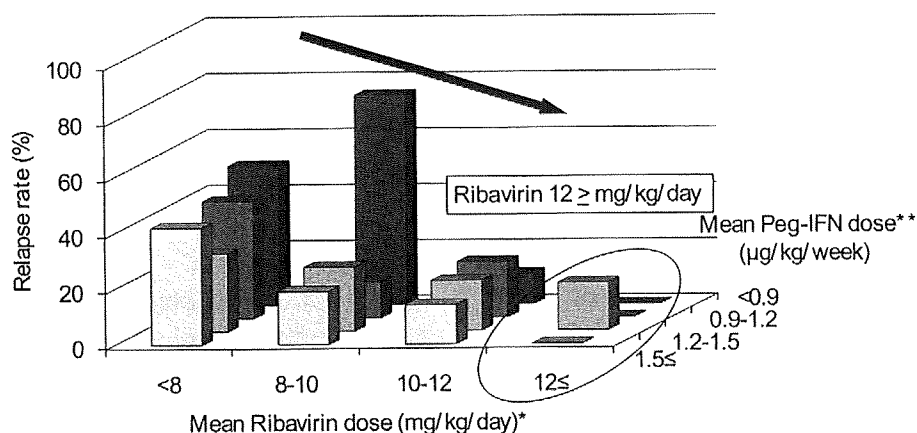


Fig. 4 Relapse rate according to Peg-IFN alfa-2b and ribavirin doses during treatment of patients who completed treatment. *, $p = 0.0001$; Ribavirin **, $p = 0.15$; Peg-IFN (Mantel-Haentzel chi-square test). The relapse rate was 60% in patients receiving less than 6 $\text{mg}/\text{kg}/\text{day}$ of ribavirin, and declined to 41% at 6-8 $\text{mg}/\text{kg}/\text{day}$, 27% at 8-10 $\text{mg}/\text{kg}/\text{day}$, 22% at 10-12 $\text{mg}/\text{kg}/\text{day}$ and 11% in patients given ≥ 12 $\text{mg}/\text{kg}/\text{day}$. ⁶²⁾

には、肝発癌抑制効果や生命予後改善が得られる。現時点で最も治療効果の高い抗ウイルス療法は Peg-IFN・RBV 併用療法である。第二の目標として、ウイルス排除ができない場合には肝病変進展予防あるいは肝発癌予防を目指すことが重要である。

治療適応

治療適応については、C 型肝炎患者の予後を規定し、薬剤の副作用への対処が可能であると考えられる症例を抗ウイルス療法の対象とする。このうち、良好な治療効果が予測される症例が、“良い適応”症例である。さらに、SVR の可能性が低い高齢者や線維化進展例でも、合併疾患がなければ抗ウイルス療法を提示す

べきであるということに88%の同意が得られた。

Consensus Statement 16:

C型肝炎患者が患者の予後を規定し、薬剤の副作用への対処が可能であると考えられる症例は抗ウイルス療法の対象とする。(Level 6, Grade B/C)

たとえ、SVRの可能性が低い症例でも合併疾患がなければ抗ウイルス療法を提示すべきである。

Peg-IFN・RBV併用療法(薬剤投与量との関係)

Genotype1型におけるEVR(治療開始12週のHCV RNA陰性化)の達成には、Peg-IFN投与量が用量依存性に関与する(Fig.3)。Peg-IFN α 2a投与量80%以上⁶⁰⁾あるいはPeg-IFN α 2b平均投与量1.2 μ g/kg/週以上⁶¹⁾を目標とし、極力、減量投与開始は避ける(Level 2b/3, Grade B)。また、Genotype1型のウイルス陰性化例における治療後再燃には、RBVが用量依存性に関与し、予定投与量の80%以上あるいは平均投与量10mg/kg/日(可能であれば12mg/kg/日)以上を目標とする⁶²⁾(Level 2b/3, Grade B)(Fig.4)。一方、Genotype2/3型における減量(PegIFN α 2a 135 μ g/週あるいはPegIFN α 2b 1.0 μ g/kg/週, RBV 400mg/day)については、治療効果に有意な影響を及ぼさないものと考えられる(Level 2a, Grade B)^{63)~65)}。

ウイルス排除不能例・肝硬変例の治療

IFN療法を積極的に行うことが治療の第一選択であるが、IFN非適応例や無効例に対しては肝庇護療法や瀉血療法の重要性は認識されており、77%の同意が得られた。

Consensus Statement 17:

IFN非適応例やIFNでALT値やAFPの改善が得られない症例には、肝庇護剤による治療を行い、効果不十分な場合は、瀉血療法を併用する。(Level 3/6, Grade B/C)

次に、代償性肝硬変では、IFNを主体とした治療でHCV RNA排除を目指し、非代償性肝硬変では、肝予備能の改善や発癌予防を目標とした治療を行う。代償性肝硬変で発癌予防を目指す場合には、AST・ALT値、AFP値の改善を目標とし、IFNのみでなく肝庇護剤、瀉血療法、分岐鎖アミノ酸製剤を単独あるいは組み合わせて治療することが望ましい。AASLD guideline¹⁾では、“C型慢性肝疾患に対して抗ウイルス療法が奏功しない場合、肝移植を考慮する”という方針のみにとどまるのに対し、肝不全への進展、発癌予防に向けた

わが国独特の肝庇護療法に対して、91%の同意が得られた。

Consensus Statement 18:

代償性肝硬変で発癌予防を目指す場合には、AST・ALT値、AFP値の改善を目標とし、IFNのみでなく肝庇護剤、瀉血療法、分岐鎖アミノ酸製剤を単独あるいは組み合わせて治療する。

新規抗ウイルス剤

新規抗ウイルス剤として、プロテアーゼ阻害剤、ポリメラーゼ阻害剤などが有効であり、PEG-IFN/RBVとの併用で著効率が向上する(Level 1b, B)。特に、プロテアーゼ阻害剤であるTelaprevir (VX950)にPeg-IFN・RBVを加えた3者併用療法では、新規症例で6~7割⁶⁶⁾、PEG-IFN・RBV併用療法の再燃例で約7割、無効例でも約4割にSVRを認めている。

今後の治療方針として、より早期のウイルス排除が期待される線維化進展例や高齢者ではPEG-IFN・RBV併用療法を行うが、それ以外の症例では新規治療を考慮に入れた治療選択が必要となる。

おわりに

わが国のC型肝炎は、欧米に比し高齢で組織進展例が多い。このため、年率発がん率が高く、IFN治療に対しても有効率が低く副作用の発現が多い。このような患者背景に即したわが国独自のエビデンスの確立が求められるが、現状では信頼度の高い情報が集積されていないものも多い。今回、アンサーパッドを用いて聴取したわが国の肝臓専門医の意見を基に、これら多くをコンセンサスステートメントとしてまとめた。肝臓専門医の共感が得られた提言ではあるが、国際的に承認されるためには全国的な多施設研究による今後の検証が必要である。その一方で、わが国の患者の現状は欧米の患者の未来像を示している可能性が高いことから、日本の実情に即したガイドラインを海外にむけて発信し批判の俎上に載せることは、日本肝臓学会が果たすべき重要な役割と考える。このため、本論文にInformative statementやRecommendationを追記してHepatology Res.にも掲載する。

文 献

- 1) Ghany MG, Strader DB, Thomas DL, et al. AASLD practice guideline. Diagnosis, management, and treatment of hepatitis C: An update. Hepatology

- 2009; 49: 1355—1374
- 2) Pietschmann T. Virology: Final entry key for hepatitis C. *Nature* 2009; 457: 797—798
 - 3) Gale M Jr, Foy EM. Evasion of intracellular host defence by hepatitis C virus. *Nature* 2005; 436: 939—945
 - 4) Moriya K, Nakagawa K, Santa T, et al. Oxidative stress in the absence of inflammation in a mouse model for hepatitis C virus-associated hepatocarcinogenesis. *Cancer Res* 2001; 61: 4365—4370
 - 5) Okuda M, Li K, Beard MR, et al. Mitochondrial injury, oxidative stress, and antioxidant gene expression are induced by hepatitis C virus core protein. *Gastroenterology* 2002; 122: 366—375
 - 6) Nishina S, Hino K, Korenaga M, et al. Hepatitis C virus-induced reactive oxygen species raise hepatic iron level in mice by reducing hepcidin transcription. *Gastroenterology* 2008; 134: 226—238
 - 7) Miura K, Taura K, Kodama Y, et al. Hepatitis C virus-induced oxidative stress suppresses hepcidin expression through increased histone deacetylase activity. *Hepatology* 2008; 48: 1420—1429
 - 8) Tsubota A, Chayama K, Ikeda K, et al. Factors predictive of response to interferon- α therapy in hepatitis C virus infection. *Hepatology* 1994; 19: 1088—1094
 - 9) Enomoto N, Sakuma I, Asahina Y, et al. Mutations in the nonstructural protein 5A gene and response to interferon in patients with chronic hepatitis C virus 1b infection. *N Engl J Med* 1996; 334: 77—81
 - 10) Shirakawa H, Matsumoto A, Joshita S, et al. Pretreatment prediction of virological response to peginterferon plus ribavirin therapy in chronic hepatitis C patients using viral and host factors. *Hepatology* 2008; 48: 1753—1760
 - 11) Akuta N, Suzuki F, Kawamura Y, et al. Predictive factors of early and sustained responses to peginterferon plus ribavirin combination therapy in Japanese patients infected with hepatitis C virus genotype 1b: amino acid substitutions in the core region and low-density lipoprotein cholesterol levels. *J Hepatol* 2007; 46: 403—410
 - 12) Donlin MJ, Cannon NA, Yao E, et al. Pretreatment sequence diversity differences in the full-length hepatitis C virus open reading frame correlate with early response to therapy. *J Virol* 2007; 81: 8211—8224
 - 13) El-Shamy A, Nagano-Fujii M, Sasase N, et al. Sequence variation in hepatitis C virus nonstructural protein 5A predicts clinical outcome of pegylated interferon/ribavirin combination therapy. *Hepatology* 2008; 48: 38—47
 - 14) Kenny-Walsh E, for the Irish Hepatology Research group. Clinical outcomes after hepatitis C infection from contaminated anti-D immune globulin. *N Engl J Med* 1999; 340: 1228—1233
 - 15) Kiyosawa K, Sodeyama T, Tanaka E, et al. Interrelationship of blood transfusion, non-A, non-B hepatitis and hepatocellular carcinoma: analysis by detection of antibody to hepatitis C virus. *Hepatology* 1990; 12 (4): 671—675
 - 16) Yoshida H, Shiratori Y, Moriyama M, et al. Interferon therapy reduces the risk for hepatocellular carcinoma: national surveillance program of cirrhotic and noncirrhotic patients with chronic hepatitis C in Japan. IHIT Study Group. Inhibition of hepatocarcinogenesis by interferon therapy. *Ann Intern Med* 1999; 131 (3): 174—181
 - 17) Poynard T, Bedossa P, Opolon P, et al. Natural history of liver fibrosis progression in patients with chronic hepatitis C. The OBSVIRC, METEVIR, CLINIVIR and DOSVIRC groups. *Lancet* 1997; 349: 825—832
 - 18) Shiratori Y, Imazeki F, Moriyama M, et al. Histologic improvement of fibrosis in patients with hepatitis C who have sustained response to interferon therapy. *Ann Intern Med* 2000; 132 (7): 517—524
 - 19) Okanoue T, Makiyama A, Nakayama M, et al. A follow-up study to determine the value of liver biopsy and need for antiviral therapy for hepatitis C virus carriers with persistently normal serum aminotransferase. *J Hepatol* 2005; 43: 599—605
 - 20) Bruno S, Stroffolini T, Colombo M, et al. Sustained virological response to interferon-alpha is associated with improved outcome in HCV-related cirrhosis: a retrospective study. *Hepatology* 2007; 45: 579—587
 - 21) Zeuzem S, Diago M, Gane E, et al. Peginterferon alfa-2a (40kilodaltons) and ribavirin in patients with chronic hepatitis C and normal aminotransferase. *Gastroenterology* 2004; 127: 1724—1732

- 22) Okanoue T, Itoh Y, Minami M, et al. Guideline for the antiviral therapy of hepatitis C virus carriers with normal serum aminotransferase based on platelet counts. *Hepatol Res* 2008; 38: 27—36
- 23) 飯野四郎, 沖田 極, 小俣政男, 他. Genotype 1 かつ高ウイルス量のC型慢性肝炎に対するPEG-インターフェロン α -2bとリバビリン48週併用療法の有効性. *肝胆膵* 2004; 49: 1099—1121
- 24) Sakai T, Iino S, Okuno T, et al. High response rates with peginterferon alpha-2a (40KD) (PEGASYS[®]) plus ribavirin (COPEGUS[®]) in treatment-naive Japanese chronic hepatitis C patients: a randomized, double-blind, multicenter, phase III trial. *J Hepatol* 2006; 44: S224
- 25) Sezaki H, Suzuki F, Kawamura Y, et al. Poor response to pegylated interferon and ribavirin in older women infected with hepatitis C virus of genotype 1b in high viral loads. *Dig Dis Sci* 2009; 54: 1317—1324
- 26) Kogure T, Ueno Y, Fukushima K, et al. Pegylated interferon plus ribavirin for genotype 1b chronic hepatitis C in Japan. *World J Gastroenterol* 2008; 14: 7225—7230
- 27) Sezaki H, Suzuki F, Kawamura Y, et al. Evaluation of long-term biochemical responses to combination therapy of interferon plus ribavirin in those infected with hepatitis C virus genotype 1b and high baseline viral load. *Hepatol Res* 2007; 37: 787—792
- 28) Berg T, von Wagner M, Nasser S, et al. Extended Treatment Duration for Hepatitis C Virus Type 1: Comparing 48 Versus 72 Weeks of Peginterferon-Alfa-2a Plus Ribavirin. *Gastroenterology* 2006; 130: 1086—1109
- 29) Sanchez-Tapias JM, Diago M, Escartin P, et al. Peginterferon-alfa2a plus ribavirin for 48 versus 72 weeks in patients with detectable hepatitis C virus RNA at week 4 of treatment. *Gastroenterology* 2006; 131: 451—460
- 30) Ferenci P, Laferl H, Scherzer TM, et al. Customizing treatment with peginterferon alfa-2a (40kD) (PEGASYS) plus ribavirin (COPEGUS) in patient with HCV genotype 1 or 4 infection: interim results of a prospective randomized trial (abstract #390). *Hepatology* 2006; 44: 336
- 31) Pearlman BL, Ehleben C, Saifee S. Treatment extension to 72 weeks of peginterferon and ribavirin in hepatitis c genotype 1-infected slow responders. *Hepatology* 2007; 46: 1688—1694
- 32) Buti M, Lurie Y, Zakharova NG, et al. Extended treatment duration in chronic hepatitis C genotype 1-infected slow responders: final results of the SUCCESS study (abstract #141). *J Hepatol* 2009; 50: 58
- 33) Ide T, Hino T, Ogata K, et al. A randomized study of extended treatment with peginterferon alpha-2b plus ribavirin based on time to HCV RNA negative-status in patients with genotype 1b chronic hepatitis C. *Am J Gastroenterol* 2009; 104: 70—75
- 34) Akuta N, Suzuki F, Hirakawa M, et al. A matched case-controlled study of 48 and 72 weeks of peginterferon plus ribavirin combination therapy in patients infected with HCV genotype 1b in Japan: amino acid substitutions in HCV core region as predictor of sustained virological response. *J Med Virol* 2009; 81: 452—458
- 35) Mangia A, Santoro R, Minerva N, et al. Peginterferon alfa-2b and ribavirin for 12 vs. 24 weeks in HCV genotype 2 or 3. *N Engl J Med* 2005; 352: 2609—2617
- 36) von Wagner M, Huber M, Berg T, et al. Peginterferon-alpha-2a (40KD) and ribavirin for 16 or 24 weeks in patients with genotype 2 or 3 chronic hepatitis C. *Gastroenterology* 2005; 129: 522—527
- 37) Shiffman ML, Suter F, Bacon BR, et al. Peginterferon alfa-2a and ribavirin for 16 or 24 weeks in HCV genotype 2 or 3. *N Engl J Med* 2007; 357: 124—134
- 38) Dalgard O, Bjoro K, Ring-Larsen H, et al. Pegylated interferon alfa and ribavirin for 14 versus 24 weeks in patients with hepatitis C virus genotype 2 or 3 and rapid virological response. *Hepatology* 2008; 47: 35—42
- 39) Lagging M, Langeland N, Pedersen C, et al. Randomized comparison of 12 or 24 weeks of peginterferon alpha-2a and ribavirin in chronic hepatitis C virus genotype 2/3 infection. *Hepatology* 2008; 47: 1837—1845
- 40) Yu ML, Dai CY, Huang JF, et al. A randomised study of peginterferon and ribavirin for 16 versus 24 weeks in patients with genotype 2 chronic hepa-

- titis C. *Gut* 2007; 56: 553—559
- 41) Mangia A, Minerva N, Bacca D, et al. Determinants of relapse after a short (12 weeks) course of antiviral therapy and re-treatment efficacy of a prolonged course in patients with chronic hepatitis C virus genotype 2 or 3 infection. *Hepatology* 2009; 49: 358—363
- 42) Akuta N, Suzuki F, Kawamura Y, et al. Predictors of viral kinetics to peginterferon plus ribavirin combination therapy in Japanese patients infected with hepatitis C virus genotype 1b. *J Med Virol* 2007; 79: 1686—1695
- 43) Helbling B, Jochum W, Stamenic I, et al. HCV-related advanced fibrosis/cirrhosis: randomized controlled trial of pegylated interferon alpha-2a and ribavirin. *J Viral Hepat* 2006; 13: 762—769
- 44) Bergmann JF, Vrolijk JM, van der, Schaar P, et al. Gamma-glutamyltransferase and rapid virological response as predictors of successful treatment with experimental or standard peginterferon-alpha-2b in chronic hepatitis C non-responders. *Liver Int* 2007; 27: 1217—1225
- 45) Diago M, Crespo J, Oliveira A, et al. Clinical trial: pharmacodynamics and pharmacokinetics of re-treatment with fixed-dose induction of peginterferon alpha-2a in hepatitis C virus genotype 1 true non-responder patients. *Aliment Pharmacol Ther* 2007; 26: 1131—1138
- 46) Carr C, Hollinger FB, Yoffe B, et al. Efficacy of interferon alpha-2b induction therapy before retreatment for chronic hepatitis C. *Liver Int* 2007; 27: 1111—1118
- 47) Mathew A, Peiffer LP, Rhoades K, et al. Sustained viral response to pegylated interferon alpha-2b and ribavirin in chronic hepatitis C refractory to prior treatment. *Dig Dis Sci* 2006; 51: 1956—1961
- 48) Jacobson IM, Gonzalez SA, Ahmed F, et al. A randomized trial of pegylated interferon alpha-2b plus ribavirin in the retreatment of chronic hepatitis C. *Am J Gastroenterol* 2005; 100: 2453—2462
- 49) Herrine SK, Brown RS Jr, Bernstein DE, et al. Peginterferon alpha-2a combination therapies in chronic hepatitis C patients who relapsed after or had a viral breakthrough on therapy with standard interferon alpha-2b plus ribavirin: a pilot study of efficacy and safety. *Dig Dis Sci* 2005; 50: 719—726
- 50) Shiffman ML, Di Bisceglie AM, Lindsay KL, et al. Peginterferon alfa-2a and ribavirin in patients with chronic hepatitis C who have failed prior treatment. *Gastroenterology* 2004; 126: 1015—1023
- 51) Jensen DM, Marcellin P, Freilich B, et al. Re-treatment of patients with chronic hepatitis C who do not respond to peginterferon-alpha2b: a randomized trial. *Ann Intern Med* 2009; 150: 528—540
- 52) Poynard T, Colombo M, Bruix J, et al. Peginterferon alfa-2b and ribavirin: effective in patients with hepatitis C who failed interferon alfa/ribavirin therapy. *Gastroenterology* 2009; 136: 1618—1628
- 53) 熊田博光. 「厚生労働科学研究費補助金 肝炎等克服緊急対策事業(肝炎分野)肝硬変を含めたウイルス性肝疾患の治療の標準化に関する研究 平成20年度総括・分担報告書」
- 54) Kamal SM. Acute hepatitis C: a systematic review. *Am J Gastroenterol* 2008; 103: 1283—1297
- 55) Nishiguchi S, Kuroki T, Nakatani S, et al. Randomised trial of effects of interferon- α on incidence of hepatocellular carcinoma in chronic active hepatitis C with cirrhosis. *Lancet* 1995; 346: 1051—1055
- 56) Arase Y, Ikeda K, Suzuki F, et al. Prolonged-interferon therapy reduces hepatocarcinogenesis in aged-patients with chronic hepatitis C. *J Med Virol* 2007; 79: 1095—1102
- 57) Kubo S, Nishiguchi S, Hirohashi K, et al. Effects of long-term postoperative interferon-alpha therapy on intrahepatic recurrence after resection of hepatitis C virus-related hepatocellular carcinoma. A randomized, controlled trial. *Ann Intern Med* 2001; 134: 963—967
- 58) Shiratori Y, Shiina S, Teratani T, et al. Interferon therapy after tumor ablation improves prognosis in patients with hepatocellular carcinoma associated with hepatitis C virus. *Ann Intern Med* 2003; 138: 299—306
- 59) Di Bisceglie AM, Shiffman ML, Everson GT, et al. Prolonged therapy of advanced chronic hepatitis C with low-dose peginterferon. *N Engl J Med* 2008; 359: 2429—2441
- 60) Yamada G, Iino S, Okuno T, et al. Virological response in patients with hepatitis C virus genotype 1b and a high viral load: impact of peginterferon-

- alpha-2a plus ribavirin dose reductions and host-related factors. *Clin Drug Investig* 2008; 28: 9—16
- 61) Oze T, Hiramatsu N, Yakushijin T, et al. Pegylated interferon alpha-2b affects early virologic response dose-dependently in patients with chronic hepatitis C genotype 1 during treatment with Peg-IFN alpha-2b plus ribavirin. *J Viral Hepat* 2009; 16: 578—585
- 62) Hiramatsu N, Oze T, Yakushijin T, et al. Ribavirin dose reduction raises relapse rate dose-dependently in genotype 1 patients with hepatitis C responding to pegylated interferon alpha-2b plus ribavirin. *J Viral Hepat* 2009; 16: 586—594
- 63) Mangia A, Santoro R, Minerva N, et al. Peginterferon alpha-2b and ribavirin for 12 vs. 24 weeks in HCV genotype 2 or 3. *N Engl J Med* 2005; 352: 2609—2617
- 64) Weiland O, Hollander A, Mattsson L, et al. Lower-than-standard dose peg-IFN alpha-2a for chronic hepatitis C caused by genotype 2 and 3 is sufficient when given in combination with weight-based ribavirin. *J Viral Hepat* 2008; 15: 641—645
- 65) Inoue Y, Hiramatsu N, Oze T, et al. Factors affecting efficacy in patients with genotype 2 chronic hepatitis C treated by pegylated interferon alpha-2b and ribavirin: reducing drug doses has no impact on rapid and sustained virological responses. *J Viral Hepat* in press.
- 66) McHutchison JG, Everson GT, Gordon SC, et al. Telaprevir with peginterferon and ribavirin for chronic HCV genotype 1 infection. *N Engl J Med* 2009; 360: 1827—1838

JSH Consensus Kobe 2009: Diagnosis and Treatment of Hepatitis C

Shuhei Nishiguchi¹⁾*, Namiki Izumi²⁾, Keisuke Hino³⁾, Fumitaka Suzuki⁴⁾,
Hiromitsu Kumada⁵⁾, Yoshito Ito⁵⁾, Yasuhiro Asahina²⁾, Akihiro Tamori⁶⁾,
Naoki Hiramatsu⁷⁾, Norio Hayashi⁷⁾, Masatoshi Kudo⁸⁾

Key words: chronic hepatitis C diagnosis guideline treatment

Kanzo 2009; 50: 665—677

- 1) Hyogo Medical University
- 2) Musashino Red Cross Hospital
- 3) Kawasaki Medical University
- 4) Toranomon Hospital
- 5) Kyoto Prefectural University of Medicine
- 6) Osaka City University
- 7) Osaka University
- 8) Kinki University

*Corresponding author: nishiguc@hyo-med.ac.jp