

reconstruction of supraglottic structures using a radial forearm flap after PPL and the results of postoperative functional analysis.

**MATERIALS AND METHODS**

**SURGICAL PROCEDURE**

All operations were performed with endotracheal intubation and systemic anesthesia. A J-shaped skin incision was used to expose the hyoid bone and the thyroid cartilage, and the lateral third of the thyroid cartilage was resected. Hypopharyngeal cancer was extirpated through lateral or superior pharyngotomy. In most patients, the hypoid bone, pyriform sinus, arytenoids and aryepiglottic fold were resected only on the affected side. In some patients, part of the epiglottis, the posterior wall of the hypopharynx or the false vocal cord was resected simultaneously. The true vocal cords were not resected in any patient. Unilateral or bilateral cervical lymph node dissection was performed before primary tumor resection.

Microvascular reconstruction with a radial forearm flap was performed immediately after tumor extirpation. A radial forearm free flap, with an average size of  $7 \times 7 \text{ cm}^2$ , was harvested from the side opposite to the patient's dominant hand under avascularization with a tourniquet. The donor site was closed with a split-thickness skin graft from the lower extremity. The elevated flap was transferred to the neck mucosal defect and sutured with 4-0 monofilament absorbable stitches. First, the top of the remaining arytenoid was sutured to the flap as a key point. Next, the flap was sutured to the internal wall of the laryngeal box and pulled forward to the postericoid mucosa and toward the apex of the pyriform sinus. From the bottom of the pyriform sinus, the flap was sutured to the margin of the posterior wall defect toward the cranial side. Flap suturing was temporarily stopped at the superior margin of the mucosal defect.

At this time, the most important part of this procedure was performed. To create an aryepiglottic fold of appropriate height, a 3-0 monofilament nylon suture was fixed to the back of the flap. This nylon suture was not tied until the anterior margin of the mucosal defect was sutured to the flap. Finally, the 3-0 monofilament nylon suture was stitched to the intermediate tendon of the digastric muscle, which had been separated from the hyoid bone. As a result, a part of the flap was hoisted to create the aryepiglottic fold. After the flap had been completely sutured, microvascular anastomosis between the flap pedicle and the cervical vessels was performed (Figs 1 and 2).

**PATIENTS**

From 1996 to 2005, 20 patients with hypopharyngeal cancer underwent PPL and immediate reconstruction with a radial forearm flap. Patients ranged in age from 43 to 76 years (mean age, 57.9 years) and included 18 men and

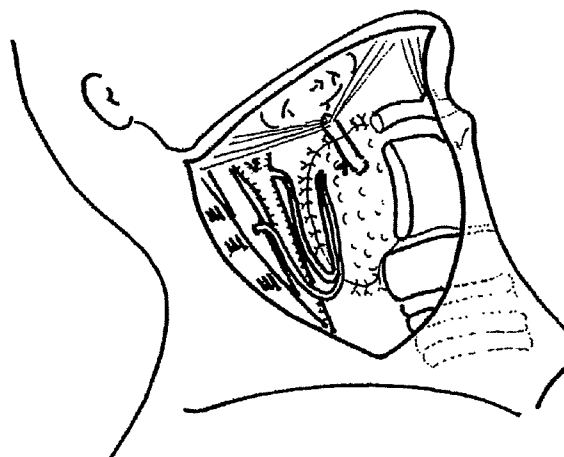


Figure 1. The transferred flap was hoisted towards the intermediate tendon of the digastric muscles.

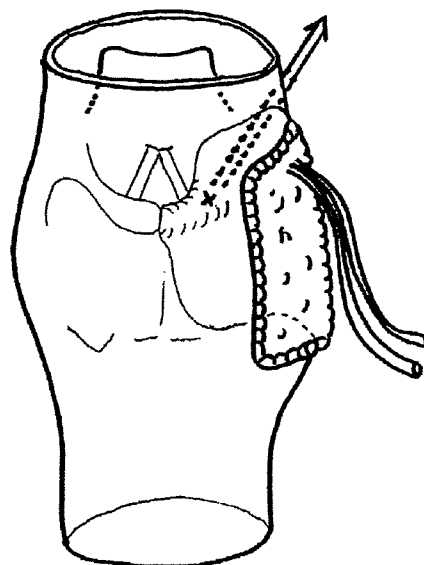


Figure 2. Posterior view of the transferred flap. Arrow indicates the direction in which the flap was hoisted toward the intermediate tendon of the digastric muscles.

two women. Most of the patients had T2 or T3 hypopharyngeal cancer of the pyriform sinus and 60% of the patients had metastasis to cervical lymph nodes preoperatively (Table 1). Cervical dissection was unilateral in 17 cases and bilateral in three cases. Up to two-thirds of the epiglottis was resected in four patients. Four patients had received radiotherapy to the neck, because of cancer of the esophagus, mesopharynx, hypopharynx or larynx. One patient underwent postoperative radiotherapy because of a positive surgical margin.

Table 1. TNM classification (UICC, 1997)

		N stage				Total
		N0	N1	N2	N3	
T stage	T1	1	0	0	0	1 (5%)
	T2	2	2	5	0	9 (45%)
	T3	4	3	0	1	8 (40%)
	T4	1	0	1	0	2 (10%)
	Total	8(40%)	5(25%)	6(30%)	1(5%)	

## RESULTS

The flap was transferred successfully in 19 of 20 patients, and the immediate postoperative course was uneventful in 11 of 20 patients. Total necrosis of the flap developed in one patient because of arterial thrombosis, but the defect was closed conservatively. Venous thrombosis developed in one patient on the first postoperative day, but the flap was salvaged after the venous anastomosis was re-explored. Partial necrosis of the flap developed in three patients but healed with conservative treatment. Pharyngocutaneous fistula developed in seven patients, of whom two required surgical debridement and one required transfer of a pedicled pectoralis major myocutaneous flap because of wound infection.

A temporary tracheal stoma was placed in all patients but could be closed 8–89 days after surgery (median, 22 days) in 19 patients. However, closure was not possible in one patient because of airway stenosis caused by the excessive volume of the transferred flap. Oral feeding was resumed 7–33 days after surgery (median, 13 days). The mean follow-up period was 35.1 months, and 13 patients are alive without recurrent disease.

Functional results were evaluated 6 months or even longer after surgery. Postoperative functions were analyzed on the basis of the type of diet tolerated, the presence of aspiration and conversational ability. Ten patients could eat a normal diet, and seven could eat a soft diet. The usual degree of aspiration was observed in only two patients, but decannulation could be performed at 26 and 89 days postoperatively in these patients, who could tolerate a soft diet. Conversational ability was analyzed with Hirose's Japanese scoring system in 19 patients (1): conversation ability was rated as excellent in 18 patients and as poor in one patient, in whom decannulation was not possible (Table 2)

## REPRESENTATIVE CASE

A 65-year-old man presented to our hospital with throat pain of 1 month duration. Endoscopic examination revealed an ulcerative tumor at the right pyriform sinus, and a pathological diagnosis of well-differentiated squamous cell carcinoma was made. Computed tomography revealed tumor invasion only to the submucosal layer but showed metastasis to a

Table 2. Postoperative functional results

	No. of patients (%)
Type of foods	
Normal diet	10 (50)
Soft diet	7 (35)
Unknown	3 (15)
Aspiration	
None	9 (45)
Occasional	5 (25)
Usual	2 (10)
Unknown	4 (20)
Conversation	
Excellent	18 (90)
Poor	1 (5)
Unknown	1 (5)

single lymph node of the superior internal deep lymphatic nodes. Finally, the tumor was diagnosed as T2N1 hypopharyngeal cancer. In August 2000, surgery was performed under general anesthesia and included PPL, left cervical lymph node dissection, partial resection of the thyroid cartilage and hyoid bone, and tracheostomy and was followed by immediate reconstruction with the method previously described. Postoperative leakage was not detected with video fluoroscopy, and oral feeding was resumed 7 days postoperatively. The temporary tracheostoma was closed 13 days postoperatively, and the patient was discharged to home 21 days after surgery.

Eighteen months after the operation, the functional outcome was considered satisfactory: the patient could eat a normal diet without aspiration, and conversational ability was rated as excellent. The created aryepiglottic fold retained the shape it had immediately after the operation (Figs 3, 4 and 5). Four years after the operation, the reconstructed supraglottic structures have maintained their anatomical shapes (Fig. 6).

## DISCUSSION

In the past, PPL was performed only for selected patients. Ogura et al. (2) have suggested the following criteria for candidates for PPL: (i) the true cords and arytenoids are freely mobile and free of gross tumor involvement; (ii) the apex of the pyriform sinus is not involved by tumor; and (iii) there is no thyroid cartilage invasion. However, several reports concerning larynx-preserving surgery have been published because of a greater desire for voice preservation (3–5). When resection does not include the lateral wall of the pyriform sinus, the pharyngeal defect can be closed easily with a hinge flap or a local mucosal flap (6). However, if the resection is more extensive, a free flap, such as a jejunal patch

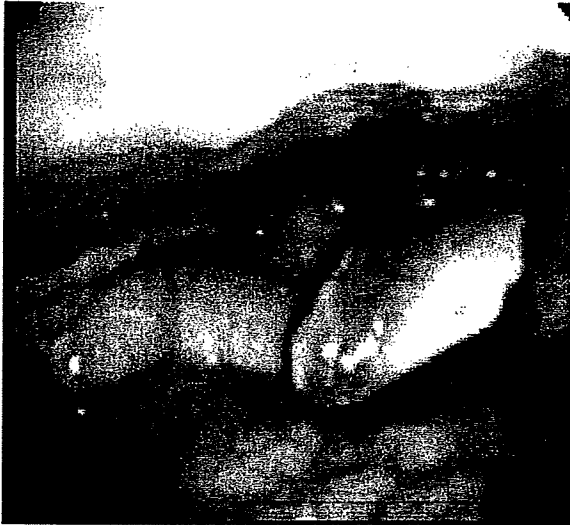

Figure 3. Transferred flap in the resting position

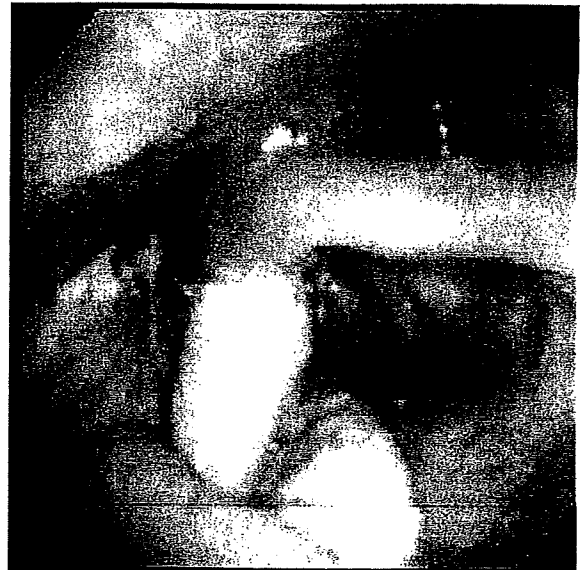

Figure 5. Bilateral arytenoids in the phonating position

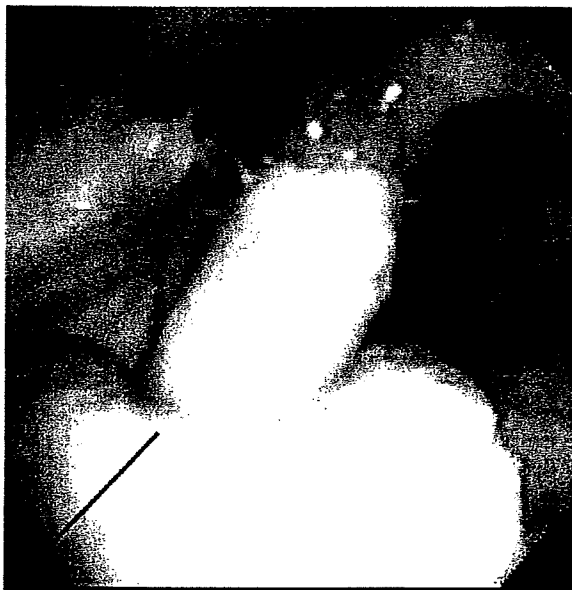


Figure 4. Reconstructed aryepiglottic fold. Arrow indicates the direction in which the flap is hoisted

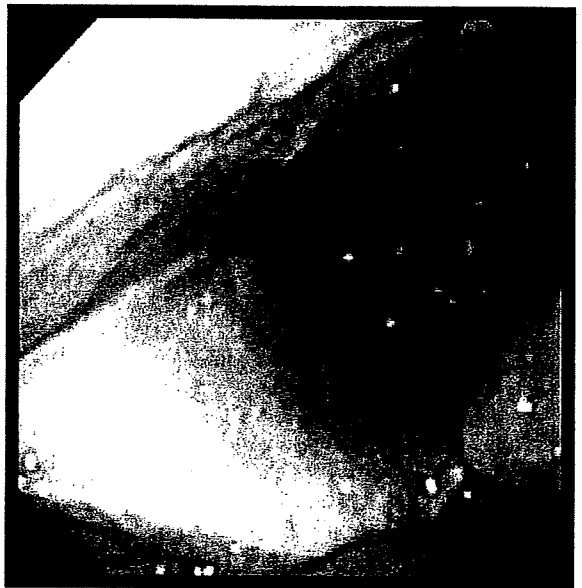


Figure 6. Reconstructed aryepiglottic fold at 4 years after surgery

graft or a radial forearm flap, is needed to close the pharyngeal defect.

The free jejunal patch graft is an ideal material for reconstructing mucosal defects after partial pharyngectomy because of its self-lubrication by secreted mucous and good adaptation between the jejunal mucosa and pharyngeal mucosa. However, intestinal secretion might be a problem if the internal mucosal wall of the laryngeal box is reconstructed with a jejunal graft after PPL. The possibility of frequent aspiration caused by mucus secretion has been

reported (7,8). Reconstructing the complex supraglottic shape of the larynx is difficult with a free jejunal graft because of the loose connection between the mucosal layer and the submucosal structure. For these reasons, our first choice of material for reconstructing defects resulting from PPL is the radial forearm flap, which is thin and pliable.

The indications for PPL and reconstruction with our new method are as follows. The most important factor is the extent of the primary tumor. A patient with hypopharyngeal cancer limited to one side of the pyriform sinus is an ideal

candidate for surgery with our new method. Therefore, the best surgical indication is T2 or T3 tumor which does not require total laryngectomy. If the tumor is T1, mucosal defect can be closed primarily, and a T4 tumor usually requires total laryngectomy. On the other hand, part of the epiglottis, posterior wall, postcricoid mucosa and the arytenoids of one side can be included in the resected area, because these subsites can be reconstructed simultaneously with the transferred forearm flap. Older patients (> 75 years) are not good candidates, because of their higher likelihood of having aspiration pneumonia. Furthermore, patients who have received radiotherapy to the neck are not good candidates, because of the high risk of postoperative complications. In our series, leakage or flap necrosis developed in two of the four patients who had received radiotherapy.

Reconstructing the complex three-dimensional structures around the larynx and hypopharynx can be difficult. Furthermore, postoperative aspiration is considered inevitable when supraglottic tissues, such as the arytenoids and the aryepiglottic fold, have been resected (3). Previously suggested reconstructive materials include the osteomuscular local flap (3), the forearm flap with costal cartilage (5) and the forearm flap with palmaris longus tendon (9). Artificial materials, such as hydroxy apatite, can also be used to create the height of the arytenoids. Reconstruction with these materials is relatively complex and, in particular, the use of artificial materials can cause postoperative infection.

Because of the limitations of previously described methods of reconstruction, we have established a simpler reconstructive procedure for preventing aspiration after PPL. We believe that restoring the normal anatomy of the supraglottic structures as completely as possible is important. The height of the aryepiglottic fold is anatomically supported by the aryepiglottic muscle, which is located in the upper part of the aryepiglottic fold. The aryepiglottic fold and muscle protect the larynx from mis-swallowing; it functions as a purse string to close the opening of the larynx during swallowing. When the aryepiglottic fold has been reconstructed, a swallowed food bolus cannot directly enter the larynx. As a result, satisfactory postoperative swallowing function can be obtained. The most notable point of our reconstructive procedure is that an aryepiglottic fold of an appropriate height is created with a single nylon suture that hoists the transferred flap cranially.

Advantages of our new procedure for creating an aryepiglottic fold of appropriate height include its reliability and simplicity. The radial forearm flap is a reliable flap for head and neck reconstruction and has been widely accepted. The use of a single nylon suture to reconstruct the aryepiglottic fold is also a simple and easy method. Furthermore, our method does not require the harvest of additional materials, such as cartilages and tendons, or their complex arrangement or fixation.

On the other hand, a considerable limitation of our method is the delayed sensory recovery of the transferred flap. Urken et al. (5) have reported favorable functional results after transfer of sensate radial forearm flaps and free

costal cartilage in six patients. However, in our series, 18 of 20 patients could resume oral feeding without severe aspiration within 1 month after surgery. So soon after surgery, however, full sensory nerve regeneration cannot be expected, despite nerve anastomosis having been performed. We believe that reconstructing the aryepiglottic fold to as near its normal shape as possible is more important than nerve anastomosis. Another possible limitation of our technique is the gradual loosening of the nylon suture after surgery. The height of the reconstructed aryepiglottic fold could decrease as the suture loosens. However, in our patients, we observed no such change in the shape of the aryepiglottic fold for at least 2 years postoperatively. Although the mechanism of resisting tension power is unclear, the postoperative scar might help maintain the aryepiglottic fold structure. Furthermore, should such a change in shape occur, it would occur slowly, enabling the patients to tolerate it and adapt.

## CONCLUSION

We believe that our new method of three-dimensional reconstruction is effective for patients with pharyngolaryngeal defects after PPL. The key to satisfactory postoperative function is to restore the complex three-dimensional structure of the aryepiglottic fold.

## Acknowledgements

This work was presented in part at the 3rd World Congress of the International Federation of Head and Neck Oncologic Societies in Prague, the Czech Republic, on 30 June 2006.

## Funding

This work was supported by a Grant-in-Aid for Cancer Research 9-17 from the Ministry of Health, Labour and Welfare of Japan.

## Conflict of interest statement

None declared

## References

- 1 Japan Society for Head and Neck Cancer. *General Rules for Clinical and Pathological Studies on Head and Neck Cancer*. 2nd edn Tokyo: Kanehara 1991,101 (in Japanese).
- 2 Ogura JH, Jurema AA, Watson RK. Partial laryngopharyngectomy and neck dissection for pyriform sinus cancer: conservation surgery with immediate reconstruction. *Laryngoscope* 1960;70:1399-417.
- 3 Gehanno P, Barry B, Guedon C, Depondt J. Lateral supraglottic pharyngo-laryngectomy with arytenoidectomy. *Head Neck* 1996;18:494-500.
- 4 Laccourreye O, Merite-Drancy A, Brasnu D, Chabardes E, Canchois R, Menard M et al. Supracricoid hemilaryngopharyngectomy in selected pyriform sinus carcinoma staged as T2. *Laryngoscope* 1993;103:1373-9.

- 5 Urken ML, Blackwell K, Biller HF. Reconstruction of the laryngopharynx after hemircoid hemithyroid cartilage resection. *Arch Head Neck Surg* 1997;123:1213-22.
- 6 Makeieff M, Mercante G, Jouzdani E, Garrel R, Crampette L, Guerrier B. Supraglottic hemipharyngolaryngectomy for the treatment of T1 and T2 carcinomas of laryngeal margin and piriform sinus. *Head Neck* 2004;26:701-5.
- 7 Sasaki TM, Baker HW, McConnell DB, Vetto RM. Free jejunal graft reconstruction after extensive head and neck surgery. *Am J Surg* 1980;139:650-3.
- 8 Giovanoli P, Frey M, Schmid S, Flury R. Free jejunum transfers for functional reconstruction after tumor resection in the oral cavity and the pharynx: changes of morphology and function. *Microsurgery* 1996;17:535-44.
- 9 Chantrain G, Deraemaeker R, Andry G, Dor P. Wide vertical hemipharyngolaryngectomy with immediate glottic and pharyngeal reconstruction using a radial forearm free flap: preliminary results. *Laryngoscope* 1991;101:869-75.

.....上顎癌 拡大上顎全摘 二次再建 Maxillary cancer Extended maxillectomy

Secondary reconstruction .....

## 拡大上顎全摘術後 7 年目に二次的上顎再建を施行した 1 症例

\*国立がんセンター東病院形成再建外科

土屋 沙緒\*, 櫻庭 実\*, 矢野 智之\*

### A Case of Secondary Maxillary Reconstruction 7 Years after Extended Maxillectomy

Sunao TSUCHIYA, M.D.\*, Minoru SAKURABA, M.D.\* and Tomoyuki YANO, M.D.\*

*\*National Cancer Center East Division of Plastic and Reconstructive Surgery*

#### Abstract

Planning secondary reconstruction of maxillary defects is a challenging problem for plastic surgeons because of the complexity of the procedures and the possibility of disease recurrence. In this report, a case of secondary maxillary reconstruction 7 years after extensive resection of the maxilla is described. The patient was a man aged 64 years at the time of maxillary reconstruction. He had undergone subtotal maxillectomy and postoperative chemoradiotherapy for T3N0 maxillary cancer in 1993. Further treatments, including four surgeries and additional radiotherapy up to 100 Gy, were required through 1995 to control recurrence of the maxillary cancer. Seven years after the last treatment, the patient was referred to the division of plastic surgery for secondary reconstruction. An anterolateral thigh flap was combined with a vascularized fibula bone in chimeric style for maxillary reconstruction. The defects of the palate, orbital fossa, ala nasi, and facial skin were reconstructed with the anterolateral thigh flap, and the upper alveolar ridge and the malar prominence were reconstructed with the fibula bone. The flaps were transferred successfully, and the eye socket was reconstructed with a skin graft 19 months later. Although, the patient was satisfied with the functional results of surgery he was dissatisfied with the aesthetic results. Furthermore, the most serious problem was that the patient's physicians had required him to live with cosmetic and functional impairments for a long time.

### はじめに

再建を要する上顎広範囲切除症例の生命予後は厳しく、すべての症例に複雑な再建を行うことが適当とはいいがたい。しかしながら、拡大上顎全摘術後には眼球、顔面皮膚、口蓋など顔面の機能や形態の維持に重要な組織が切除され、長期生存例は機能面、整容面ともにQOLが著しく低下した状態での生活を強いられる。今回われわれは、拡大上顎全摘術7年経過後に、上顎二次再建を行った症例を経験したので考察を加え報告する。

### 症 例

患 者：64歳（再建手術時）、男性。

主 訴：上顎癌術後顔貌変形，鼻声。

家族歴：特記すべきことなし。

既往歴：特記すべきことなし。

現病歴：1993年左上顎癌T3N0M0，Stage IIIと診断され上顎重全摘（硬口蓋2/3切除，鼻中隔下方部分切除），左浅側頭動脈カテーテル挿入，術後動注照射50Gyを施行された。1994年4月，口蓋の右方断端に再発をきたし，口蓋部分切除。1994年6月再再発により右口蓋端腫瘍切除+左鼻根部再発腫瘍切除を受けた。さらに放射線治療50Gyを受けたが，1995年3月洞上外側に再発をきたした。1995年7月上顎拡

大全摘（左眼窩内容切除，左上顎部分切除，頬骨全切）+左上下眼瞼および内眼角部の皮膚を合併切除された後，開放創のまま7年間外来通院により経過観察されていた。

術前所見：左眼窩内容はすべて摘出されており，左上下眼瞼・内眼角部を含む眼窩周囲の皮膚が欠損していた。頬骨も全切除され，内側は鼻骨も一部削除されていた。硬口蓋は4/5が切除され，巨大なプロテーゼを使って口蓋を閉鎖し，開鼻声を防いで会話している状態であった（図1a,b）。

手術計画：以下のような目的で手術計画を立てた。

①プロテーゼなしでの飲食を目的とした，皮弁による口蓋の閉鎖

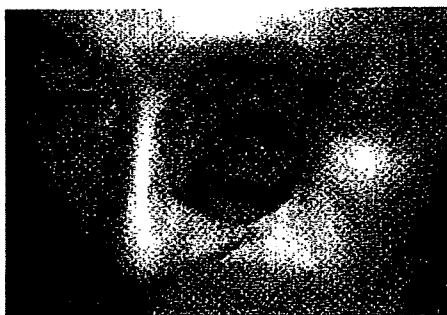②皮膚皮下組織の不足と頬骨の欠損による顔面非対称性の改善を目的とした，皮弁+硬性再建による三次元的構築

③義眼床の母床形成

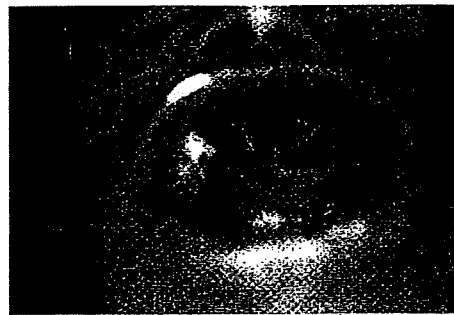④義歯装着時の安定化を目的とした，歯槽の硬性再建

⑤開鼻声を防ぐため，皮弁により鼻腔と口腔を分離

皮島は3皮島を要し，骨弁と合わせてすべてを一つの皮弁で作成するには，自由度の面で無理があると考えられた。また体位変換を必要とせず，皮弁採取と再建が同時進行が可能という



a



b

図1a, b 二次再建術前の顔貌の状態。左眼窩内容はすべて摘出されており，左上下眼瞼・内眼角部を含む眼窩周囲の皮膚が欠損している。硬口蓋は4/5が切除されていた。



図2 腓骨皮弁のデザイン




図3 前外側大腿皮弁のデザイン

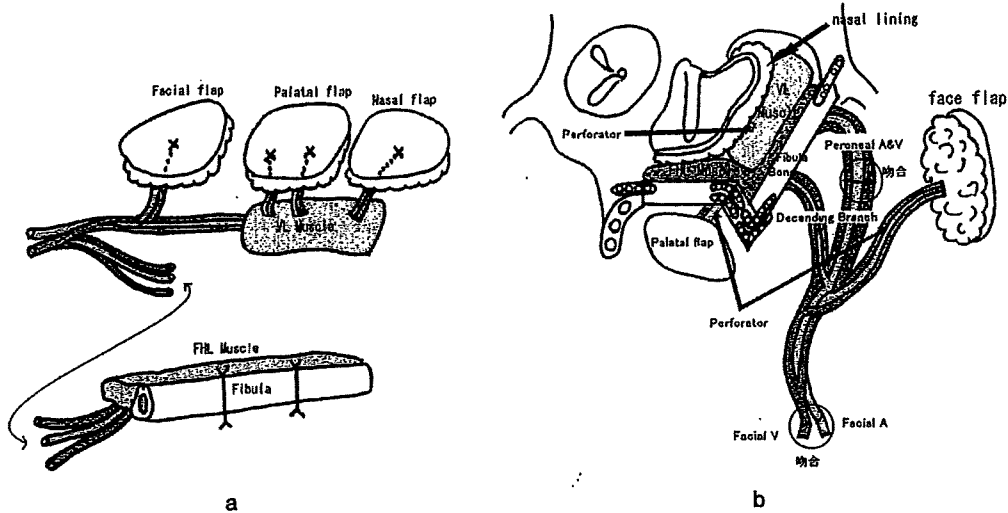


図4a, b 腓骨皮弁と前外側大腿皮弁の配置を示す

点も考え合わせ、血管柄付き腓骨と前外側大腿皮弁の組み合わせを選択した。

手術：2002年5月、全身麻酔下に上顎二次再建を施行した。顔面皮膚欠損部および口腔内粘膜欠損部周囲の皮下粘膜下を剥離し、皮弁縫い付けの縫い代とした。これと同時に別チームで左下腿より腓骨弁を挙上した(図2)。血管柄を切り離さずに2ヵ所で骨切りを行い、生食ガーゼに包んで保存した。続いて前外側大腿皮弁を顔面皮膚、口蓋、鼻腔側の3皮島でデザインし挙上した(図3)。皮弁はまず、鼻側、口蓋の縫い付けをした後、血管柄を下顎骨前面に通し、顔面動静脈に吻合した。続いて腓骨弁の血管柄を切り離し、前外側大腿皮弁の血管柄

の、末梢側の枝に吻合しキメラ型の移植を行った(図4a)。腓骨を対側の上顎骨と側頭部にミニプレートを用いて固定し、筋体で死腔を埋めるように配置した後、最後に顔面の皮島を縫合してペンローズドレーンを挿入し、術式を終了した(図4b, 5a, b, 6a, b)。術後経過は良好で皮弁は全生着した。

2003年12月、義眼床形成を行った。健側眼球の位置に合わせて眼裂をデザインし、直径34mmのポケットを作るよう皮下剥離した(図7)。左鼠径部より4×8cmの皮膚を全層採皮し、拘縮予防のため埋没引き込み縫合により、顔面皮膚に植皮片を固定した(図8)。軟膏ガーゼで巻いた歯科用コンパウンドを内腔に充



拡大上顎全摘術後7年目に二次的上顎再建を施行した1症例

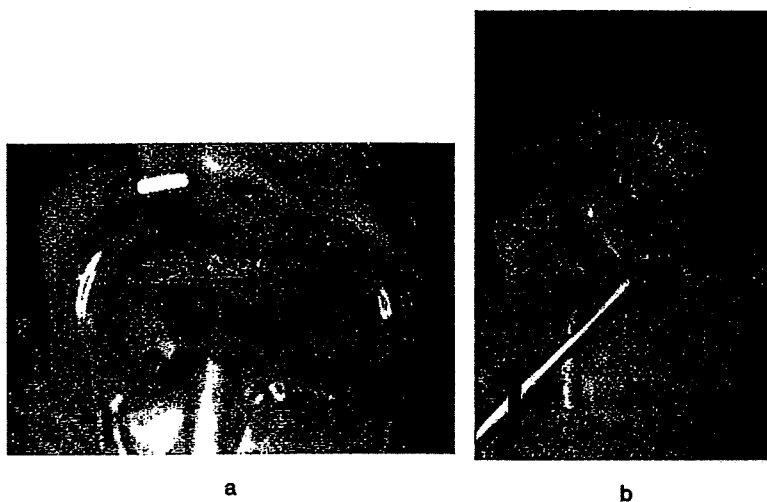


図5a, b 腓骨皮弁の固定を終えたところ

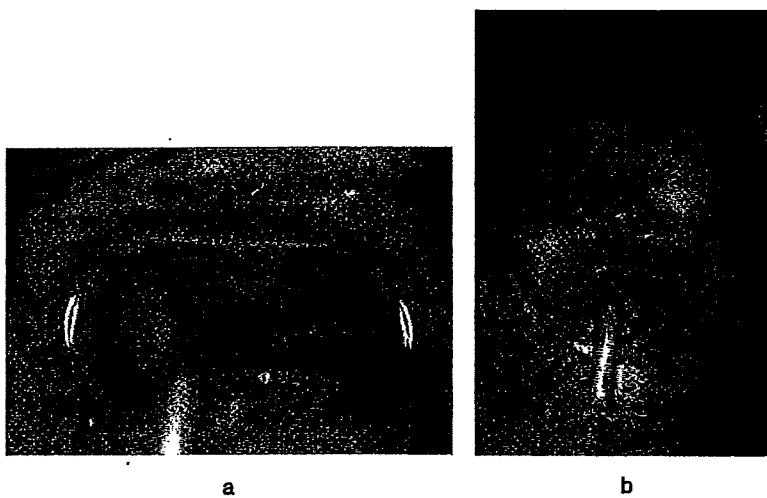


図6a, b 上顎二次再建手術終了時



図7 義眼床形成 眼窩のデザイン

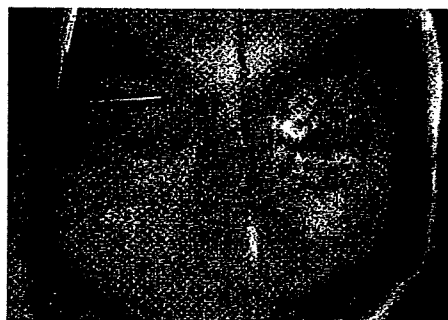

図8 義眼床形成 手術終了時

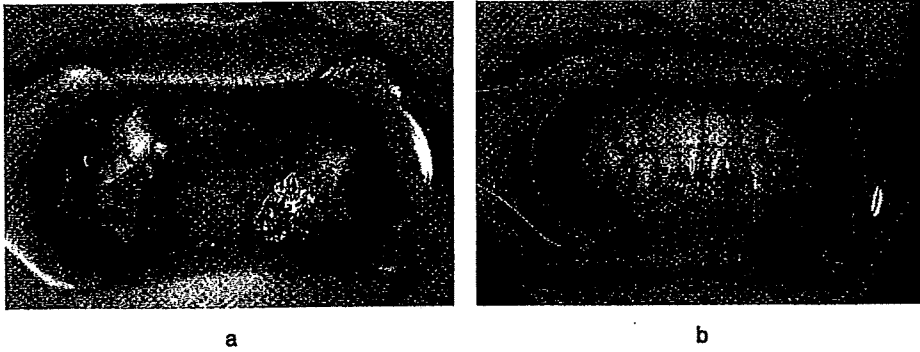


図9a, b 術後5年 口蓋の状態

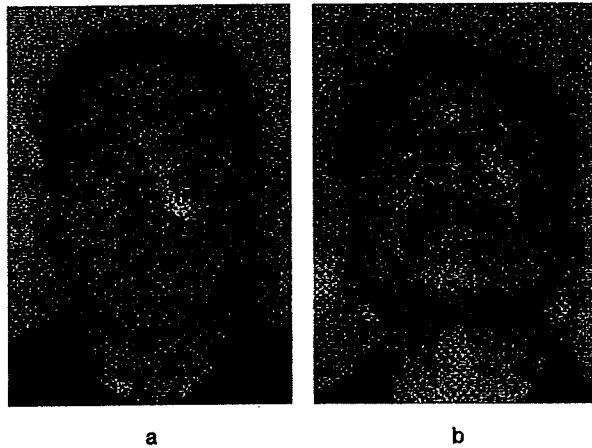


図10a, b 術後2年半の顔貌

填してtie-over代わりとした。術後軽度の感染兆候が認められたが、洗浄処置により軽快した。2004年1月義眼を作成した。

術後経過：再建手術後5年の現在、腫瘍の再発は認めていない。口腔機能は上顎の残存歯を支えとして義歯を装着し、普通食を摂取し誤嚥も認めない(図9a, b)。会話機能は広瀬の分類10点で開鼻声はない。整容的には義眼を装着してはいるが、ガーゼで患部を覆って外出しており、不満足な結果であった。2005年7月には、植皮片の拘縮により義眼床の狭小化が認められた(図10a, b)。

#### 考 察

木股らによれば、悪性腫瘍切除後に生じた上顎欠損の再建の適応は、上顎切除に加え軟口蓋や顔面皮膚が合併切除された症例、上顎全摘症例、上顎拡大全摘症例にあるが、その症例のほとんどはT4または再発T4で、局所再発率は93%にのぼり<sup>1)</sup>、1年以内に50%、2年以内に80%が死亡する。このように長期予後の見込みにくい患者群に、即時的に複雑な再建を行い、むやみに侵襲を大きくすることは避けるべきである。当院では、現在Cordeiro・Santamariaの分類におけるtype III bとIV<sup>2)</sup>に対しては、基本的に軟部再建のみを行い、再発のない

患者群に対し、希望に応じて二次再建を行っている<sup>9)</sup>。

再建の時期については、本症例は、約2年の間に3度の再発を繰り返しており、拡大上顎全摘の段階ではすでに3度の手術と2度の放射線治療を経ていたため、長期予後を期待しづらい状況であった。現在は予後不良が予測される患者に対しても、軟部再建のみの即時再建を行っているが、当時は開放創のままとして再発の有無を肉眼で確認可能とすることが優先された。結果として、患者は7年という長期にわたり顔面組織欠損による著しい顔面醜形および、鼻腔・口腔の連続による機能低下というQOLの低い状態での生活を余儀なくされた。現在では画像診断の発達により、即時再建を行った場合でも術後の再発の有無を検索できるようになっており、直視下で観察する場合と比べての、精度の差は証明されていない<sup>4)</sup>。このようなことを鑑みると、より早期に、医療者側からの積極的な再建のアプローチが可能であったと思われる。

再建に用いる皮弁についてみると、さまざまな遊離皮弁の利用が試みられてきた結果、現在では上顎の欠損の状態に応じて、皮弁を選択することが可能になっている<sup>4)</sup>。前述のように、一時再建では複雑な再建は好ましくないと考えるが、本症例は二次再建であり硬性再建を含む高度な再建が可能と思われた。硬性再建を要する場合、皮弁の選択肢としては肩甲骨皮弁・肋骨付広背筋皮弁・内胸動脈茎肋骨付腹直筋皮弁・下腹壁動脈茎肋軟骨付腹直筋皮弁・腓骨皮弁・橈骨付前腕皮弁・腸骨付内腹斜筋皮弁などがあげられる<sup>3,5-7)</sup>。本症例の手術計画では、眼窩、鼻側壁、口蓋の閉鎖に3皮島を要すると考えられ、骨弁と合わせてすべてを一つの皮弁で作成するには、自由度の面で無理があると思われた。また体位変換を必要とせず、皮弁採取と再建が同時進行できるという点も考え合わせ、腓骨と前外側大腿皮弁の組み合わせを選択した。

各部位の詳細についてみると、口蓋は開放のままであっても、顎義歯の装着により構音機能

と摂食機能の回復は容易であるとされるが、飲水時に鼻から水がもれたり<sup>8)</sup>、残存した硬組織が不足していると安定性に欠け<sup>4,9)</sup>、また顎義歯をはずすたびに感じる心理的な問題も存在する<sup>8,10)</sup>。高齢者では、片眼でプロテーゼをはずして洗浄し、再び元の位置に戻すことが困難な場合もある<sup>4)</sup>。

本症例では、まず第一回の再建手術で、口蓋閉鎖により開鼻声のコントロールと飲水時の鼻への水漏れの防止をはかり、骨移植により山本らのpterygo buttressの再建を行った<sup>2,11)</sup>。術後の義歯は患側の歯牙のみが固定点となり若干不安定であるものの、普通食の咀嚼が可能であり機能的な問題は認めなかった。また、鼻側壁の再建により鼻呼吸を再獲得させた。左右の鼻腔が一つの大きな腔となり、術後閉鼻を認めることはなかった。顔面皮膚の再建により、将来の義眼床形成の母地を作成した。頬部の形態については、頬骨欠損部にも腓骨を挿入し、malar prominenceを再建し、さらに筋体を充填することで、顔面の対称性が保たれるようにした。山田らによれば、硬組織の欠損のみで皮膚が残存する場合であっても皮下軟部組織を皮弁により再建することが重要である<sup>9)</sup>。当院でも皮膚の残存の有無にかかわらず頬部に筋体あるいはデヌードした皮弁を充填している。

術後、患者のQOLは著明に改善し、患者本人の満足度も高かった。義眼床形成は、患者の希望や移植床血管の問題から植皮術による形成に留めたが、二次再建においては再発のリスクはある程度少ないため、形成外科的な手技を駆使して、整容的にもこだわった再建が可能だったはずで、検討の余地があると思われた。

#### まとめ

拡大上顎全摘術後7年経過後に、上顎二次再建を行った症例について報告した。現在では即時再建がスタンダードとなりつつあるが、何らかの理由で開放創とされたケースでは、長期間にわたり困難な社会的生活を強いられることもある。患者に対する医療者側からの積極的な情報の提示が必要と思われた。

文 献

- 1) 木股敬裕, 内山清貴, 櫻庭 実: 国立がんセンターにおける上顎を中心とした即時再建の現状ならびに無歯顎症例に対する簡便なスリット型口蓋再建, 頭頸部腫瘍, 27 : 679 ~ 684, 2001.
- 2) Yamamoto Y., Kawashima K., Sugihara T., et al. : Surgical management of maxillectomy defects based on the concept of buttress reconstruction, Head & Neck, 26 : 247 ~ 256, 2004.
- 3) Sarukawa S., Sakuraba M., Ebihara S. : Immediate maxillary reconstruction after malignant tumor extirpation, Eur. J Surg. Oncol., 33 : 518 ~ 523, 2007.
- 4) Futran N.D., Mendez E. : Developments in reconstruction of midface and maxilla, Lancet Oncol., 7 : 249 ~ 258, 2006.
- 5) 山田 敦, 小坂和弘, 波利井清紀: 頭頸部癌切除後の顔貌の二次再建, 形成外科, 43 : 753 ~ 760, 2000.
- 6) Cordeiro P.G., Disa J.J., Hidalgo D.A. : Reconstruction of the Mandible with Osseous Free Flaps : A 10-Year experience with 150 Consecutive Patients, Plast. Reconstr. Surg., 104 : 1314 ~ 1320, 1999.
- 7) 西川邦男: 上顎癌 T3 ~ T4 症例の治療指針 1 拡大根治術, 耳喉頭頸, 76 : 677 ~ 683, 2004.
- 8) 中山 敏, 長谷川泰久, 鳥居修平: 血管柄付き腓骨および腓骨皮弁による頭頸部癌切除後の中顔面再建術, 日本マイクロ会誌, 17 : 320 ~ 328, 2004.
- 9) Sakuraba M., Kimata Y., Ebihara S. : Simple maxillary reconstruction using free tissue transfer and prostheses, Plast. Reconstr. Surg., 111 : 594 ~ 598, 2003.
- 10) 中山 敏, 鳥居修平, 中井英貴: 上顎部悪性腫瘍切除後の口蓋再建, 頭頸部腫瘍, 27 : 685 ~ 690, 2001.
- 11) Yamamoto Y. : Mid-facial reconstruction after maxillectomy, Int. J. Oncol., 10 : 218 ~ 222, 2005.

## 化学放射線療法施行後の遺残, 再発症例に対する 下咽頭喉頭全摘術の治療成績

竹村博<sup>1</sup> 林隆<sup>1</sup> 山崎光男<sup>1</sup>  
 宮崎眞和<sup>1</sup> 鷗久森徹<sup>1</sup> 大幸宏幸<sup>1</sup>  
 篠崎剛<sup>1</sup> 櫻庭実<sup>2</sup> 矢野智之<sup>2</sup>  
 河島光彦<sup>3</sup> 全田貞幹<sup>3</sup> 斎川雅久<sup>1</sup>  
 海老原敏<sup>1</sup>

### 要旨

目的: 下咽頭・頸部食道癌に対する化学放射線療法後の救済手術の安全性及び効果について検討する

対象: 1997年～2006年の10年間に、国立がんセンター東病院において下咽頭・頸部食道癌に対する放射線15例(RT)・化学放射線19例(CRT)治療後の原発巣の遺残・再発に対して施行した救済下咽頭喉頭全摘術(以下Salvage TPLE)34症例を対象とした。

結果: 救済手術後合併症を32.4%に認めたと、RT群とCRT群で合併症の発生頻度に有意差は認めなかった。再発形式は術後リンパ節再発が最も多く55.6%(10/18)に認めたと、CRT後術前N0症例に対する系統郭清なし群の頸部制御率は84.7%であった。観察期間中央値484日におけるCRT後の術後生存期間中央値は392日であった。

結論: CRT後の症例では、症例の選択や術式の工夫を行う事で安全に実施可能であり、生存期間の延長が期待できる。

キーワード: 化学放射線治療, 救済手術, 下咽頭喉頭全摘術(TPLE)

Salvage surgery for hypopharyngeal carcinoma and cervical esophageal carcinoma with local recurrence or residual tumor after chemoradiotherapy:

Hirokazu Takemura<sup>1</sup>, Ryuichi Hayashi<sup>1</sup>, Mitsuo Yamazaki<sup>1</sup>, Masakazu Miyazaki<sup>1</sup>, Toru Ugumori<sup>1</sup>, Hiroyuki Daiko<sup>1</sup>, Takeshi Shinozaki<sup>1</sup>, Minoru Sakuraba<sup>2</sup>, Tomoyuki Yano<sup>2</sup>, Mitsuhiro Kawashima<sup>2</sup>, Sadamoto Zenda<sup>2</sup>, Masahisa Saikawa<sup>1</sup> and Satoshi Ebihara<sup>1</sup>

<sup>1</sup> Division of Head and Neck Surgery, National Cancer Center Hospital East

<sup>2</sup> Division of Plastic and Reconstructive Surgery, National Cancer Center Hospital East

<sup>3</sup> Division of Radiation Oncology, National Cancer Center Hospital East

### Summary

In this study, we present the treatment results of salvage surgery in 34 patients with residual primary tumor or local relapse tumor in the hypopharynx and cervical esophagus after radiotherapy (15 patients) or chemoradiotherapy (19 patients) at the Division of Head and Neck Surgery, National Cancer Center Hospital East between 1997 and 2006. All patients underwent total pharyngolaryngoesophagectomy (TPLE) as salvage surgery. Among these patients, postoperative complication was observed in 11 patients (32.4%). Fisher's exact test revealed no significant difference in postoperative complication rate between the RT group and CRT group. Tumors in the neck recurred in 10 patients (55.6%) after surgical resection. The tumor recurrence control rate for cervical lymph nodes was 84.7% for patients with clinically N0 disease after CRT who had not undergone neck dissection. The median survival time was 392 days.

We consider that salvage surgery can be safely performed by considering the necessity and method of operation, and the outcome of patients receiving CRT would be improved by salvage surgery.

<sup>1</sup> 国立がんセンター東病院頭頸部外科

別刷請求先: 〒277-8577 千葉県柏市柏の葉6-5-1

<sup>2</sup> 国立がんセンター東病院形成外科

国立がんセンター東病院頭頸部外科

国立がんセンター東病院放射線治療科

竹村博

平成19年12月11日受付 平成20年2月1日受理

Key words : Chemoradiotherapy, Salvage surgery, Total pharyngolaryngoesophagectomy, TPLE.

[Received Dec. 11, 2007, Accepted Feb. 1, 2008]

はじめに

近年、頭頸部領域の悪性腫瘍に対して非手術療法として化学放射線治療（CRT）が行われるようになり、その効果と有用性が報告されているが、遺残、再発に対する救済治療とその効果は未だ明確にされていない。非手術療法、特にCRT後の遺残と再発に対する救済治療として、救済手術が有効であると考えられるが、その安全性と有用性についての報告は少ない。そこで今回我々は、国立がんセンター東病院において1997年から2006年の10年間に下咽頭・頸部食道癌に対するRT、CRT施行後の遺残、再発に対する救済手術として行った下咽頭喉頭全摘出術（Salvage TPLE）、遊離空腸再建術施行34症例について、その安全性、効果について遡及的に検討した。

対象および方法

対象は1997年から2006年の10年間に当科において下咽頭・頸部食道癌に対し根治目的RT、CRT後の遺残、再発に対する救済手術として行ったSalvage TPLE、遊離空腸移植術施行34症例を検討した。34症例の内訳は男性31名、女性3名、年齢は42歳から77歳（中央値64歳）、原発部位は、下咽頭29名、頸部食道5名であった。前治療としてRT群15名、CRT群19名で、照射線量は32Gyから70Gy（中央値67.4Gy）、併用化学療法として5-fluorouracil（5-FU）+ cisplatin（CDDP）群16名、S-1 + CDDP群3名であった。治療前病期分類（2002 UICC分

類）はI期：0例、II期：7例、III期：8例、IV期：19例であった（表1）。検討内容として、局所合併症率、術後在院期間、再発形式、術後頸部制御率、術後生存期間についてretrospectiveに検討した。局所合併症はその内容別に、再建手術に伴う合併症として腸管完全壊死、血栓形成・血流障害、瘻孔形成、狭窄、頸部手術に伴う合併症として術後出血、創部感染、頸部皮膚壊死、リンパ漏の頻度について検討を行った。今回の報告で、頸部皮弁壊死とは部分的なものも含み、瘻孔とは咽頭皮膚瘻を形成したもののみならず、わずかなリークを認めたものも含めるものとした。尚、統計学的有意差はFisher's exact testを、術後生存率の算出にはKaplan-Meier法を用いた。

結 果

1. 局所合併症（表2）

局所合併症は34例中11例（32.4%）に生じRT群20%、CRT群42.1%であった。再手術は、RT群で静脈うっ血に対し頸部創を開放して修正した1例、CRT群で動脈血栓を認め再吻合した症例を1例認めた。両群でともに1例に瘻孔形成を認めたが保存的加療で治癒し得た。両群で遊離空腸の全壊死症例は認めなかった。CRT群で術後遅発性の狭窄、頸部の皮弁壊死、リンパ漏を各1例、創部感染を3例（モニター空腸除去部の感染2例、気管周囲の感染1例）認めたがいずれも軽度であり、保存的加療で軽快した。RT群とCRT群の比較では局所合併症の発生頻度に有意差を認めなかった（ $P = 0.171$ ）。

表1 患者背景

因子	両群	RT群	CRT群
症例数	34	15	19
年齢（範囲）	64.5（42-77）	69（46-77）	63（42-74）
性別（男・女）	31・3	14・1	17・2
原発部位			
下咽頭	29	14	15
頸部食道	4	1	4
T分類			
T1-2	12	7	5
T3-4	22	8	11
N分類			
N0-1	22	11	9
N2-3	12	1	10
Stage			
I-II	7	5	2
III-IV	27	10	17
照射中央値（範囲）	70Gy（32-70）	70Gy（32-70）	70Gy（60-70）

表 2 局所合併症発生率

合併症	両群	RT 群	CRT 群	p 値 Fisher's test
再建に伴う合併症	5 (14.7)	2 (13.3)	3 (15.8)	p = 0.811
全壊死	0 (0)	0	0	
血栓形成、血流障害	2 (5.9)	1 (6.7)	1 (5.3)	
瘻孔	2 (5.9)	1 (6.7)	1 (5.3)	
吻合部狭窄	1 (2.9)	0	1 (5.3)	
その他の合併症	6 (17.6)	1 (6.7)	5 (26.3)	p = 0.136
術後出血	0 (0)	0	0	
創部感染	1 (11.8)	1 (6.7)	3 (15.8)	
頸部皮弁壊死	1 (2.9)	0	1 (5.3)	
リンパ漏	1 (2.9)	0	1 (5.3)	
合計	11 (32.4)	3 (20)	8 (42.1)	p = 0.171

表 3 術後在院期間

両群	中央値 21 日 (10 ~ 93 日)
CRT 群	中央値 21 日 (11 ~ 93 日)
RT 群	中央値 21 日 (10 ~ 29 日)

表 4 救済手術後再発形式

再発様式	頻度 (%)
局所再発	13/34 (38.2)
原発巣再発	3/34 (8.8)
リンパ節再発	10/34 (29.4)
遠隔転移	5/34 (14.7)
合計	18/34 (52.9)

表 5 CRT 群 (n = 19) の郭清術式と患側頸部制御

N (治療前)	系統郭清 (n = 6)		部分郭清 郭清なし (n = 13)	
	例数		例数	
N0	1		4	
N1	1		5	
N2a	0		0	
N2b	2		0	
N2c	2		3*	
N3	0		1	
術後 N 再発部位	1		6	
頸部 LN	1		3	
外側咽頭後 LN	0		3	

\*: 術後患側再発症例各 1 例を含む

2. 術後在院期間 (表 3)

両群の術後在院期間中央値は、RT 群 21 日 (10 ~ 29 日)、CRT 群 21 日 (11 ~ 93 日) であった。CRT 群で術後在院期間が 93 日に及んだ症例は術後 16 日目にマイナーリークを認め、偽膜性腸炎を併発した症例で、経口摂取再開に時間を要した症例であった。

3. 救済手術後再発形式 (表 4)

救済手術後に再発を認めた症例は 18 例 (52.9%) であった。再発形式は、原発巣再発 3 例 (8.8%)、リンパ節再発 10 例 (29.4%)、遠隔転移 5 例 (14.7%) であった。遠隔

転移の内訳は、肺転移 4 例、骨転移 1 例であった。

4. 頸部リンパ節制御

CRT 群 19 例に対する郭清術式と患側頸部制御についての結果を表 5 に示す。系統郭清を施行したのは 6 例、部分郭清を施行したのは 1 例、郭清非施行が 12 例であった。系統郭清なし群で頸部リンパ節再発を 3 例に認めた。内 2 例は患側頸部リンパ節再発で、治療前評価で N2c、N3 症例であり、CRT 後の瘢痕形成が強、郭清が困難な症例であった。他の 1 例は術前で N0 と評価した為、郭清を施行しなかった症例であった。

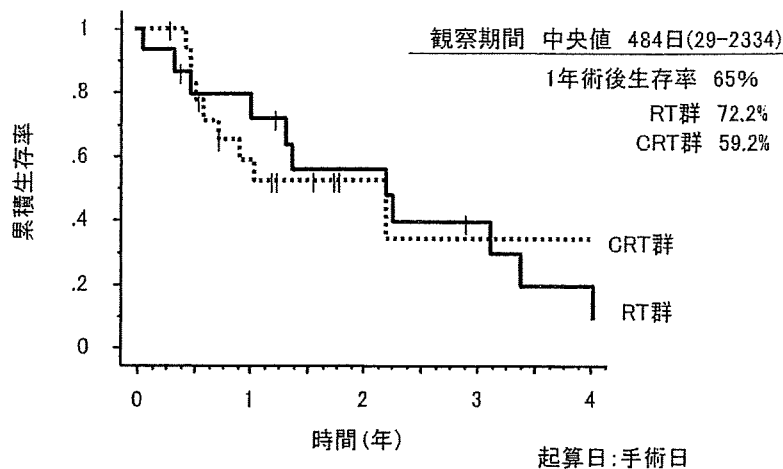


図1 術後生存期間

### 5 術後生存期間 (図1)

観測期間中央値484日における術後生存期間中央値はRT群169日、CRT群392日であった。術後1年生存率は65%、RT群で72.2%、CRT群で59.2%であった。

### 考 察

近年、頭頸部領域において根治的CRTが非手術治療として広く行われており、今後臓器機能温存のためにCRTを選択する症例が増加する傾向にあると考えられる。しかしながら、CRT後の遺残、再発に対する治療は未確立であり、その取り扱いが問題となっている。救済手術はCRT後遺残・再発に対する治療手段であるが、その安全性、効果については議論を残すところである。今回我々は下咽頭・頸部食道癌のCRT後遺残、再発症例に対する救済手術の治療成績について検討した。

CRT後の症例では、創傷治癒の遅延や全身状態の低下を認めることが多く、合併症の発生率が高いことが予想されるため、救済手術時に術式の工夫が必要であると考えられる。当院におけるCRT後のSalvage TPLEの工夫として、頸部の皮弁の挙上の際、皮膚の血流を考慮し前頸筋膜下で皮弁を挙上している。また、再建材料は遊離空腸を第一選択とし、手術時間を短縮する為頸腹同時操作で空腸の採取を行う。空腸片は通常より長く採取し、腸間膜で吻合部を被覆し、同時に死腔を充填することで術後合併症の予防を図っている<sup>1)</sup>。RTまたはCRT後の頸部血管への照射による影響を考慮し、有茎皮弁である大胸筋皮弁やDP皮弁を再建材料として用いた報告<sup>2)</sup>もあるが、今回の検討では遊離空腸の全壊死症例は認めず瘻孔を生じた例も2例(5.9%)であり、瘻孔形成率は高くなかった。局所合併症の発生頻度は両群で32.4% (CRT群で12.1%)であり、他文献の報告(37.8%~76%)<sup>3,7)</sup>と比較しほぼ同等の結果であった。また今回の検討ではRT、CRT群で合併症の発生頻度に統計学的有意差は認めなかった。術後在院期間中央値が21日であった事及び術後合併症率からは、CRT

後の救済手術は患者の安全性に関して認容可能な結果であったと考えられた。前述した術式の工夫が重篤な術後合併症の発生を抑え、術後の入院を長期化させない一因と考えられた。

救済手術後の再発形式に関して詳細に検討した報告は少ない。今回、救済手術後の再発形式として、局所再発を13例(原発巣再発3例、リンパ節再発を10例)、遠隔転移を5例に認めた。原発巣再発をきたした症例は、椎前筋浸潤を認めた症例、尾側不完全切除の症例、頭側舌根方向に別病変を認めた症例であった。CRT後の症例では、浮腫や線維化が強い為、術前診断で病変の広がり进行评估することは困難なケースが多く、椎前筋浸潤を認めた症例は術前の画像診断では評価が困難であった。この点からは、救済手術の適応は慎重に評価されなければならぬと考えられる。

Salvage TPLEに伴う頸部郭清の意義と郭清範囲に関しては、議論が残るところである<sup>8,9)</sup>。救済手術施行の際、当院においては死腔の形成による合併症率の増加も考慮し、1997年以降、救済手術施行の際、残存リンパ節の摘出ないしは部分的郭清を原則とし、頸部リンパ節再発、残存を認めなければ、原則として同部位の郭清は行っていない。今回、CRT群19例に対する郭清術式と患側頸部制御についての検討を行ったが系統郭清施行群のリンパ節再発が1例(16.6%)に対し、系統郭清非施行群のリンパ節再発は6例(46.2%)であった。しかしながらその内の1例が系統郭清範囲外のリンパ節再発(外側咽頭後リンパ節再発3例、気管傍リンパ節再発1例)であり、患側頸部リンパ節再発は2例のみであった。この2例は既リンパ節部位の瘢痕形成が極めて強く郭清が困難な症例であったこと及び術前評価でN0と評価し郭清を行わなかった症例であった。患側頸部制御率84.7%という結果は許容し得ると考えられ、広範囲郭清による術後QOLの低下、及び術後合併症の重症化の予防という観点からも今後も残存リンパ節に対する部分郭清を継続して症例集積を行い、その妥当性に



ついて検討していく予定である。

術後生存期間に関して、CRT群の生存期間中央値392日、術後1年生存率59.2%であった。術前病期Ⅲ、Ⅳが84.2% (16/19) と進行癌症例が大半を占めていたこと、他に有効な治療が無いことを考慮すると、救済手術は生存期間の延長に寄与している可能性は高いと考える。

(CRT後の症例では、創傷治癒の遅延や全身状態の低下を認めることが多く、手術合併症を生じると患者に非常に大きな負担を強いることになる為、適応は慎重に判断すべきであるが、症例の選択や術式の工夫を行う事で安全に実施でき、生存期間の延長が期待できる。

#### まとめ

RT、CRT後の遺残、再発症例に対するSalvage TPLEの治療成績について検討した。

当科におけるCRT後救済手術の合併症頻度、術後入院期間は認容可能であった。Salvage TPLEを行った症例では長期生存も多く経験しており生存期間の延長に寄与していると考えた。

本論文の要旨は第31回日本頭頸部癌学会(2007年6月11日、横浜)において発表した。

#### 文 献

- 1) 桜庭 実, 去川俊二, 浅野隆之他: 遊離空腸移植後の術後合併症についての検討 頭頸部癌 31(3): 352-356, 2005
- 2) 古川まどか, 久保田彰, 小松正規他: 下咽頭癌放射線根治照射後の救済手術症例 頭頸部外科 14(3): 227-233, 2004
- 3) Lin YC, Hsiao JR, Tsai ST: Salvage surgery as the primary treatment for recurrent oral squamous carcinoma. Oral Oncol 40: 183-189, 2004
- 4) Tausky D, Dulguerov P, Allal AS: Salvage surgery after radical accelerated radiotherapy with concomitant boost technique for head and neck carcinomas. Head Neck 27: 182-186, 2005
- 5) 鈴木政博, 寺田聡広, 小川徹也他: L1腔・中下咽頭癌の照射後再発症例に対する救済手術の検討 日耳鼻 110: 461-465, 2007
- 6) Schwartz GJ, Mehta RH, Wenig BL, et al: Salvage treatment for recurrent squamous cell carcinoma of the oral cavity. Head Neck 22: 34-41, 2000
- 7) Temam S, Pape E, Janot F, et al: Salvage surgery after failure of very accelerated radiotherapy in advanced head and neck squamous cell carcinoma. Int J Radiat Oncol Biol Phys 62: 1078-1083, 2005
- 8) 菅澤 正: 下咽頭癌の頸部リンパ節転移 JOURNAL 19: 1061-1064, 2002
- 9) Robbins KT, Doweck L, Samant S, et al: Effectiveness of superselective and selective neck dissection for advanced nodal metastasis after chemoradiation. Arch Otolaryng 131: 965-969, 2005
- 10) Urba S, Wolf G, Eisbruch A, et al: Single-cycle induction chemotherapy selects patients with advanced laryngeal cancer for combined chemoradiation: a new treatment paradigm. J Clin Oncol 24: 593-598, 2007
- 11) McHam SA, Adelstein DJ, Rybicki LA, et al: Who merits a neck dissection after definitive chemoradiotherapy for N2-N3 squamous cell head and neck cancer? Head Neck 25: 791-798, 2003
- 12) Argiris A, Stenson KM, Brockstein BE, et al: Neck dissection in the combined-modality therapy of patients with locoregionally advanced head and neck cancer. Head Neck 26: 447-455, 2004
- 13) Clayman GL, Johnson CJ II, Morrison W, et al: The role of neck dissection after chemoradiotherapy for oropharyngeal cancer with advanced nodal disease. Arch Otolaryngol Head Neck Surg 127: 135-139, 2001
- 14) Wanebo H, Chougule P, Ready N, et al: Surgical resection is necessary to maximize tumor control in function preserving, aggressive chemoradiation protocols for advanced squamous cancer of head and neck (stage III and IV). Ann Surg Oncol 8: 644-650, 2001

## 遊離空腸移植における切除と再建の連携

— 再建の立場から —

櫻庭実<sup>1)</sup> 大幸宏幸<sup>2)</sup> 宮本慎平<sup>1)</sup>  
 林隆一<sup>2)</sup> 海老原充<sup>2)</sup> 宮崎眞和<sup>2)</sup>  
 篠崎剛<sup>2)</sup> 浅野隆之<sup>3)</sup>

## 要旨

下咽頭喉頭頸部食道切除後の遊離空腸移植による再建の目的は、上部消化管の管状再建による飲食物の通路の確保と、永久気管瘻の作成である。一方、再建術後に瘻孔や感染などの手術合併症を生じると、術後補助療法やリハビリの遅れを招く。また吻合部狭窄などの摂食障害は機能的な観点から患者のQOLを著しく損なう。これらの合併症を回避し良好な機能を得るために当院で行っている各科の連携と標準術式の要点は以下の通りである。術前には、再建外科医として各科合同カンファレンスに参加して治療方針や術式の決定に関与する。術中には、頭頸部外科、腹部外科、形成再建外科の3科で手術手順を標準化して手術時間の短縮を図る。また術式自体を標準化し、安全で確実な再建を行う。術後は、頭頸部外科医と共に機能的な経過観察を行う。以上により当院では標準化前に比べて良好な成績が得られている。

キーワード：頭頸部再建，遊離空腸，下咽頭癌，頸部食道癌

Partnership between head and neck surgeon and reconstructive surgeon in free jejunum transfer after total pharyngolaryngectomy —from a reconstruction point of view—:

Minoru Sakuraba<sup>1)</sup>, Hiroyuki Daiko<sup>2)</sup>, Shimpei Miyamoto<sup>1)</sup>, Ryuichi Hayashi<sup>2)</sup>, Mitsuru Ebihara<sup>2)</sup>, Masakazu Miyazaki<sup>2)</sup>, Takeshi Shinozaki<sup>2)</sup> and Takayuki Asano<sup>3)</sup>

<sup>1)</sup> Division of Plastic and Reconstructive Surgery, National Cancer Center Hospital East

<sup>2)</sup> Division of Head and Neck Surgery, National Cancer Center Hospital East

<sup>3)</sup> Division of Plastic and Reconstructive Surgery, National Cancer Center Hospital Tokyo

## Summary

One of the most important purposes of reconstructive surgery for patients with advanced hypopharyngeal cancer is to reconstruct the upper digestive tract. On the other hand, postoperative complications such as orocutaneous fistula or surgical site infection can easily develop, and these complications can cause a delay of adjuvant therapy or postoperative rehabilitation, thus decreasing the patients' quality of life. So, the next important purpose in head and neck reconstruction is to reduce postoperative complications.

There are several keys to successful functional reconstruction and measures to avoid postoperative complications. One of the most important keys is to reduce surgical intervention through a team approach and standardization of surgical procedure. In this report, we describe our surgical cooperation system between head and neck surgeon and reconstructive surgeon, and outline our standardized reconstructive procedures.

Key words : Head and Neck reconstruction, Free jejunum, Hypopharyngeal cancer, Cervical esophageal cancer

[Received Aug. 1, 2008, Accepted Sep. 1, 2008]

<sup>1)</sup> 国立がんセンター東病院形成再建外科

<sup>2)</sup> 国立がんセンター東病院頭頸部外科

<sup>3)</sup> 国立がんセンター中央病院形成再建外科

[平成20年8月1日受付，平成20年9月1日受理]

別刷請求先：〒277-8557 千葉県柏市柏の葉6-5-1

国立がんセンター東病院形成外科

櫻庭実

## はじめに

下咽頭がん、頸部食道がんに対し下咽頭喉頭頸部食道全摘術 (TPLE) を行った後の再建では、遊離空腸移植 (FJT) による管状再建を行うのが第一選択とされる<sup>1)</sup>。本術式を施行するに当たっては、瘻孔形成や感染などの合併症や術後の吻合部狭窄、嚥下障害を回避する事が重要である。これらの目的のための当院での各科とのチーム医療と標準術式について、再建外科の立場から報告する。

## 当院におけるチーム医療

## ① 手術前の連携

頭頸部再建を行うにあたり、再建外科医は頭頸部がん治療について十分な知識と理解が必要な事は言うまでもない。実際に手術を行う前に、頭頸部外科医、放射線治療医、化学療法医の各科合同のカンファレンスに参加して、治療方針の決定に関与することが重要である。特に放射線治療後や手術後の再発症例では、切除範囲や頸部郭清の範囲の把握と共に、移植床血管の温存について必要があれば再建外科の立場から意見を述べる。また術後の放射線治療や化学療法の前について検討する事が必要である。

## ② 術中の連携

実際の手術に当たっては、効率よく行うために各科の連携が重要である。特に長時間の手術は各種の術後合併症の要因になることが知られているため<sup>2,3)</sup>、チーム医療の展開により、手術時間を出来るだけ短縮することが重要である。TPLE + FJT の場合は、頭頸部外科医による腫瘍の切除が終了する約1時間前に外科医師に連絡を取り、空腸の挙上と腫瘍の切除を同時進行で行う。腫瘍の切除と空腸の採取が完了したら、頸部は再建外科に交代し空腸の縫着と腹部の創閉鎖を同時進行で行う。次に血管吻合から気管孔形成、創閉鎖までを再建外科医が行う。当院ではこの様に3つの科が連携を取って、手術の進行手順を標準化している。これにより各科間のバトンタッチがスムーズになりタイムロスが減らすことで手術時間の短縮を図っている (図1)。

## ③ 術後の連携

術直後に最も憂慮される合併症は血栓形成である。吻合部血栓は早期に発見し再吻合できれば、移植組織の救済が可能となる。当院では、術後は頭頸部外科医、再建外科医が共同で移植組織の血流モニタリングを行っている。さらに皮弁の写真を貼付したフラップチェックシートを用いて、看護師に色調の変化を記載してもらっている。通常は2時間ごとに3病日までの観察としている。TPLE + FJT の場合は、モニタリングフラップを体表に出しておき、術後7日目で結紮切離する。その目的は単に血栓の発見ばかりでなく、遊離空腸のように体内に埋没される移植組織の場合、皮弁壊死の発見が遅れて重篤な感染を引き起こす事を防ぐためである。退院後は、腫瘍の再発のチェックを頭頸部外科医が行うが、再建外科医は術後機能評価の面を

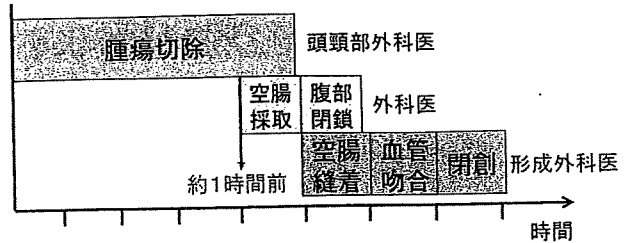


図1 手術手順の各科の連携

担当し経過観察を行っている。

以上のように当院では、術前・術中・術後の経過観察に至るまで、頭頸部外科医と再建外科医が連携して、頭頸部がんの治療にあたっている。

## 当院における TPLE + FJT の標準術式

次に当院における、TPLE + FJT の標準術式について述べる。当院では前述のように手術の進行手順について、関連各科の間で標準化を行っているが、再建外科の立場として遊離空腸移植による再建術についても、術式を標準化して良好な結果を得ている。

術式の詳細は次の通りである。腹部外科医から移植腸管を受け取った後には、移植床血管と腸管の血管柄の位置関係をまず確認する。確認が終わったら余剰腸管のトリミングを行う。当院では腸管吻合は口側から行っているため吻合血管の位置に合わせて、口側の余剰腸管を vasa recta を順次結紮して切除する。口側の吻合方法は Kimata ら<sup>4)</sup>の方法に準じて行う。まず咽頭粘膜断端と口側腸管の後壁を全層一層縫合で縫着する。後壁の縫合が終わった時点で前壁囊口径差を確認して不足する分だけ腸管の前壁を縦切開する (図2)。前壁を左右から Gambee 縫合にて達着してゆき、最後の数針は untie 法とし、最後にまとめて結紮する (図3)。頭側の縫合が終わったところで、腸管の尾側にモニタリングフラップを作成する。次に空腸を尾側に牽引して緊張をかけ、食道断端と緊張を持って縫合できる位置まで余剰腸管をトリミングする。トリミングが終わった後には、緊張をかけない状態での空腸の長さが、粘膜の欠損長の約 1/2 から 3/5 程度の長さとなる (図4)。ついで食道側の吻合に入る。頭側と同様に後壁は全層一層縫合を行う。後壁の縫合が終わった時点で経鼻胃管を進めておく。前壁側は Gambee 縫合とし、最後は同様に untie 法で縫合する。頭側、尾側ともに縫合の不足があれば適宜追加するが、縫合糸が過密にならないよう注意する。この時点で阻血時間は約1時間となるため、速やかに血管吻合を行う。血流再開後は、窩緊張だった腸管が弛緩して適度な緊張を持つようになる (図5)。洗浄止血を十分行った後、持続吸引ドレーンを挿入する。気管孔形成を行った後、モニタリング腸管を体表化して頸部の皮膚を縫合閉鎖する。

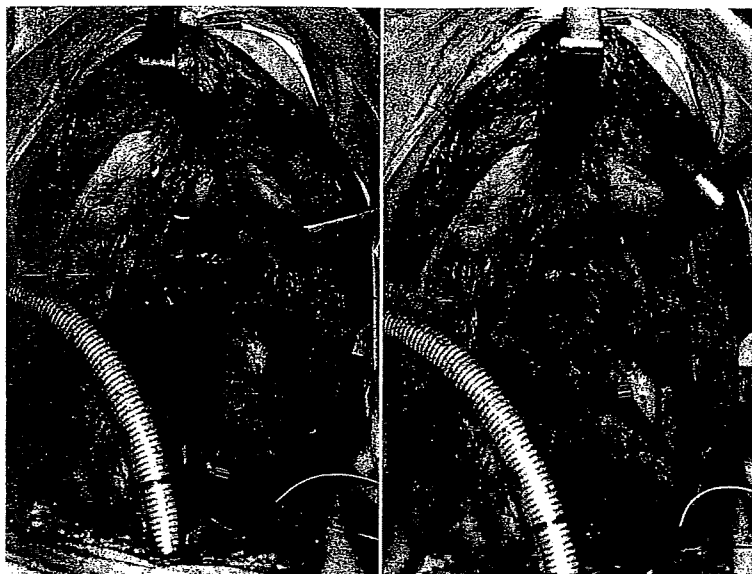


図 2 左：口径差を確認して切開線をデザイン  
右：前壁を切開した後の所見

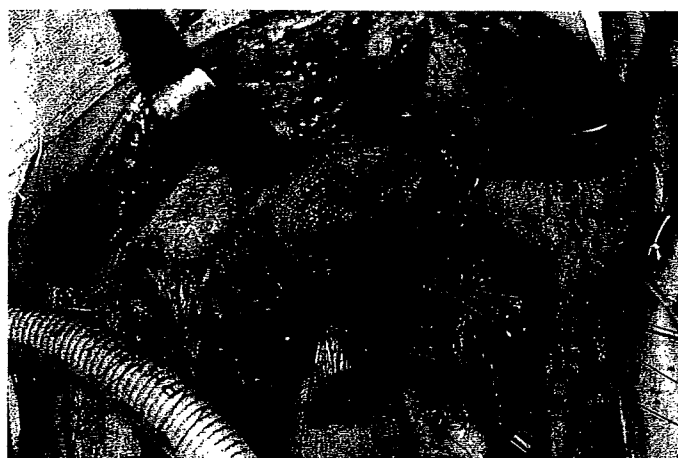

図 3 Untie 法による縫合



図 4 口側の縫合を終了し余剰腸管をトリミングした後の所見。移植空腸の長さは欠損長の1/2から3/5程度である。



図 5 血流再開後移植空腸は適度な緊張を保っている。