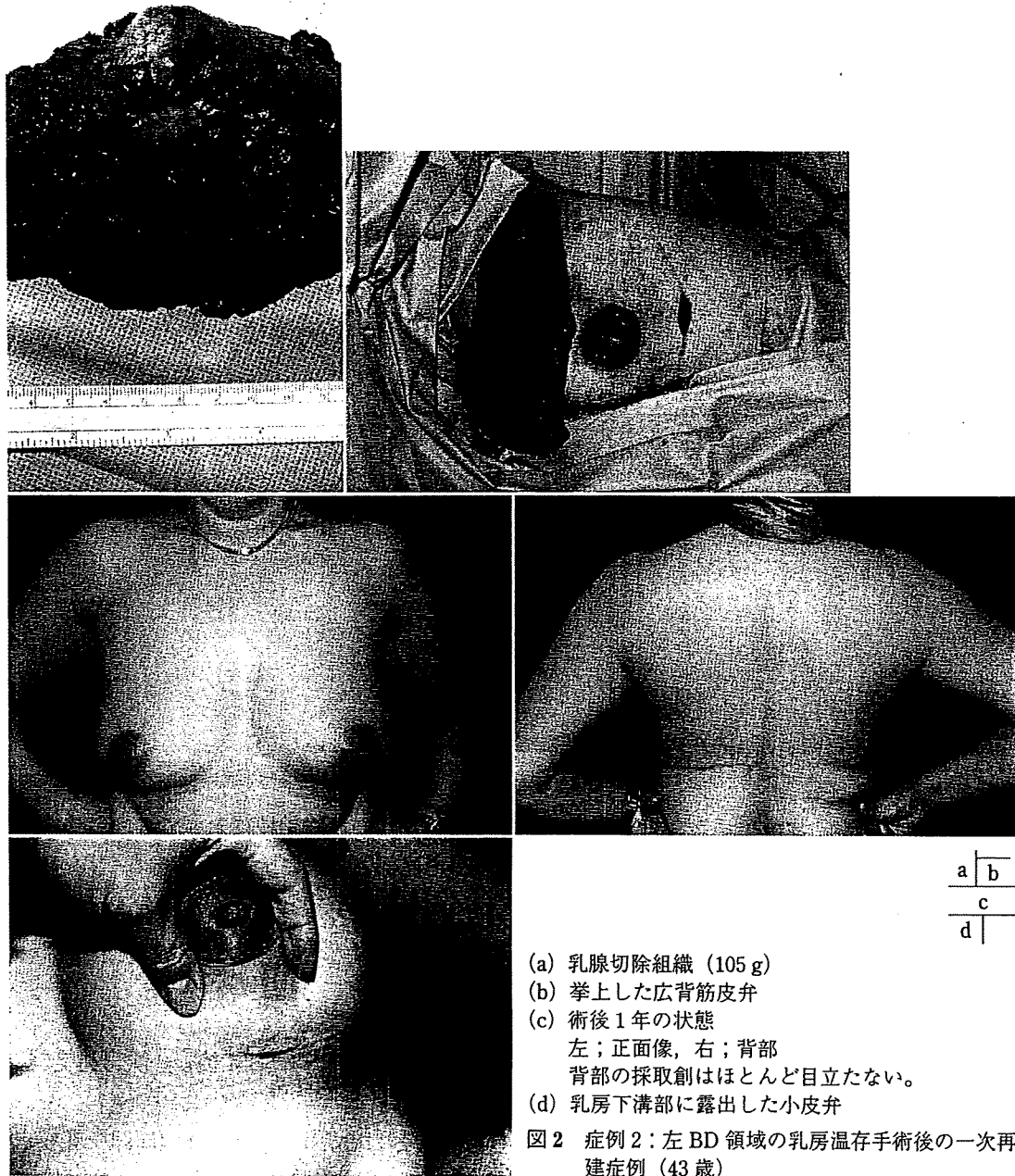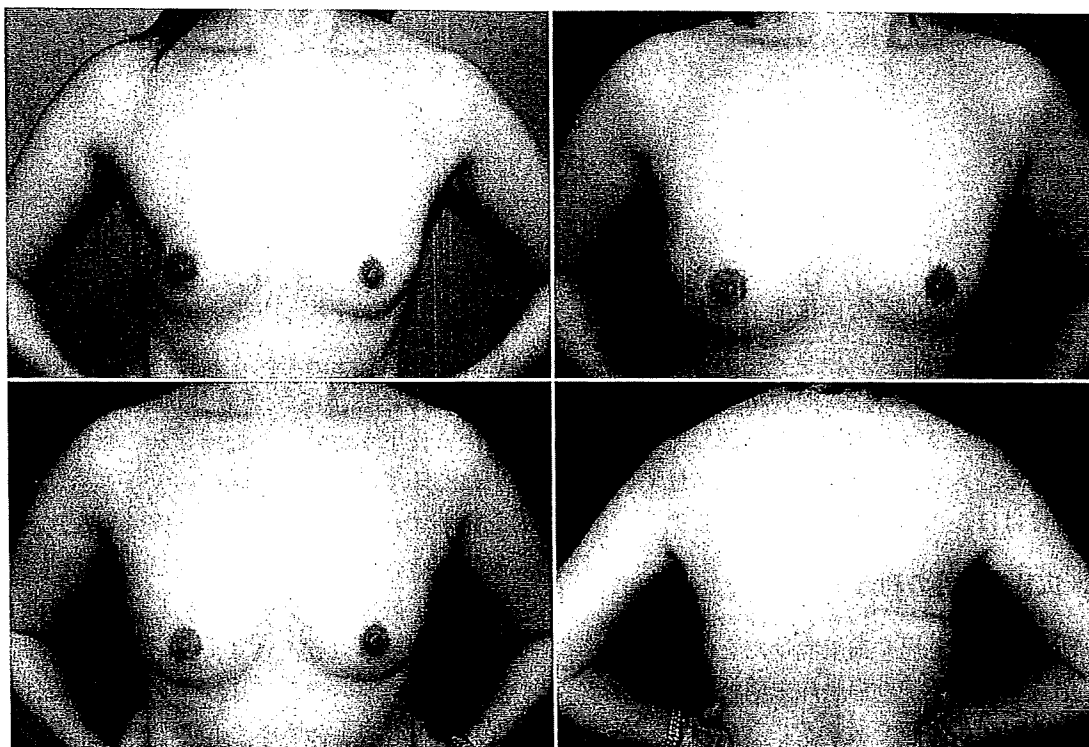


ザインして大きめに採取した。皮膚欠損部に皮弁をはめ込み充填術を施行した。術後6カ月で、健側乳頭半切移植による乳頭再建と刺青による乳輪再建を行った。術後1年の状態は乳房表面の皮膚切除部に背部皮膚が露出してパッチワーク様の外観を呈しているが、乳房の大きさ・形ともほぼ対称的である。背部

の採取創は斜めに癒痕があり、やや目立つ(図1)。

【症例2】左BD領域の乳房温存手術後の一次再建症例（43歳）

乳房外側と乳輪外側半周切開からBD領域の乳房部分切除術（切除乳腺組織量105g）を施行した。腋窩リンパ節はセンチネルリン



(a) 術前の正面像

(b) 術後1年の正面像  
広背筋皮弁の皮島が一部露出している。

(c) 術後2年の状態

左；正面像，右；背部  
背部の採取創はほとんど目立たない。

図3 症例3：右CD領域の乳房温存手術後の二次再建症例（39歳）

パ節のみ採取した。広背筋皮弁はブラジャーラインに沿って皮島をデザインし，充填術を施行した。手術後50 Gyの放射線治療を受けた。術後1年の状態であるが乳房の大きさ・形ともほぼ対称的である。乳房下溝部に露出した小皮弁は目立たない。背部の採取創はブラジャーラインに沿って癒痕があり，ほとんど目立たない（図2）。

【症例3】右CD領域の乳房温存手術後の二次再建症例（39歳）

1年前にCD領域の乳房部分切除とセンチネルリンパ節生検を受け，術後50 Gyの放射線治療を施行された後，二次再建を希望した。乳房外側の手術創を切開し，拘縮を解除して広背筋皮弁充填術を施行した。皮膚の拘縮が強く伸展しないため広背筋皮弁の皮島を一部

露出させた。術後1年で皮膚のゆとりが生じたため，露出した皮島の皮膚を切除した。術後2年の状態では乳房外側の癒痕はあまり目立たず，乳房の大きさ・形ともほぼ対称的である。背部の採取創はブラジャーラインに沿って癒痕があり，ほとんど目立たない（図3）。

#### IV 考 察

##### 1. 広背筋皮弁の適応

広背筋皮弁の採取量には限度があり，大きな組織量を必要とする乳房再建には不適応である。したがって，一次再建や二次再建いずれにおいても乳房温存手術後や乳房の比較的小さい乳房全摘術後の患者が良い適応とな

る<sup>1)~4)</sup>。ただし、二次再建症例で乳房切除・リンパ節郭清時に胸背血管が結紮損傷されている症例もあるため、疑いのある場合は術前にカラードップラー血流計で確認しておく必要がある。もし、胸背血管が損傷されている場合にはほかの再建手技を考慮する<sup>13)</sup>。

## 2. 広背筋皮弁の利点

①位置的に乳房や前腋窩ひだを作りやすい  
広背筋は肩甲下動静脈の末梢枝である胸背動静脈が栄養血管である。したがって、背部に作製した広背筋皮弁は、腋窩部を振り子の支点にして乳房部に移植することができるため位置的に乳房再建に好都合である。筋皮弁の配置により前腋窩線の作製も可能である。

### ②筋皮弁への血行が良好である

広背筋は胸背動脈からの血流により筋全体が栄養され、筋体上であればどの部分に皮島を乗せてもほぼ生着するため自由に皮弁をデザインできる。皮弁の部分壊死などの心配をせずに再建材料として使用することができる。

### ③採取部での筋の脱落症状が少ない

広背筋の機能は上腕の内転と後方に引く運動であるが、それを代償するような筋（大胸筋、三角筋、大円筋など）があるため機能的な損失はほとんど目立たない。手術直後は上腕の挙上や内転が困難なこともあるが、1カ月もすれば可動域は十分に得られるようになってくる。その後は日常生活や軽いスポーツには特に支障はない。

### ④採取創は目立たず下着に隠れる部位である

採取創の傷は背部であり、目立たず下着で隠れる部位であるため患者の目にはほとんど触れない。特に、背部の横方向に縫合した癒痕はブラジャーで圧迫されるため、より目立たなくなる傾向にある。

## 3. 広背筋皮弁の欠点

### ①術中の体位が側臥位である

広背筋皮弁を採取するためには患者を側臥位としなければならない。術中に体位変換が必要である。乳房温存手術やSSMでは乳腺切除後に皮下ポケットが形製されており、その中に切除された組織と同等の大きさの筋皮弁を充填すればよいので、側臥位のまま再建して手術を終了することが可能である。そして、手術終了後体位を仰臥位に戻した後、乳房の形態を徒手的に整えればよい。しかし、胸筋温存乳房切除の場合は筋皮弁挙上後仰臥位に戻し、患者の上体を挙上して坐位で左右を見比べながら再建しなければ左右の対称性を得るのは困難であり、術中2回の体位変換が必要である。

### ②広背筋皮弁では十分な組織量が得られないことがある

広背筋は非常に薄い筋肉であり、広背筋の筋体のみ採取して乳房再建を行うのは困難であることが多い。そこで、広背筋上にデザインした皮島の皮下脂肪で採取組織量を調整する。しかし、皮下脂肪を多く採取しようと思っても限界があり、大きな乳房の全摘症例では広背筋皮弁のみでの再建は困難である。その場合には、深下腹壁動脈穿通枝皮弁（DIEP flap）や人工物（expander+implant）を用いた再建法を考慮する。

### ③術後筋肉が萎縮する

筋肉は廃用性萎縮により術後若干萎縮する。したがって、広背筋皮弁の充填量は摘出された組織よりも少し大きめに充填する。特に、術後に放射線治療を行う乳房温存手術の場合はさらに萎縮する可能性が高いため、摘出された組織の2~3割増の量を充填する必要がある。

### ④移植した皮膚の色調、質感が少し悪いことがある

乳房表面の皮膚に欠損がある場合はその欠損部に背部皮膚が露出するが、乳房と背部の皮膚は色調から厚さまでまったく異なる。したがって、乳房表面に露出した背部皮膚は色

調，質感が悪く，目立つ場合が多い。

⑤術後の筋肉の収縮運動により乳房が一過性に変形することがある

術後，移植した筋肉の収縮により，一過性に乳房の変形を来すことがある。筋肉の収縮には個人差があり，収縮する程度が大きく頻度が高い人もいればまったく収縮しない人もいる。しかし，ある程度期間がたてば通常おさまってくることが多い。筋肉の収縮を予防するために胸背神経を切ることもあるが，筋体の萎縮がより強く生じるため，採取した皮下脂肪だけで組織欠損がほぼまかなえるような症例を選び，適応を限定する方がよい。

#### 4. 術後の合併症

##### ①背部の筋皮弁採取部の浸出液の貯留

背部は皮下と筋肉下を広範囲に剝離するため浸出液が貯まりやすく，陰圧吸引ドレーンを挿入して抜去するまでにおよそ2週間かかる。しかし，ドレーンを抜去した後も貯まり続けしばしば漿液腫（seroma）といった状態となり，定期的に穿刺しなければならないこともある。それでも最長4～6週で消失する（われわれの症例の調査では，広背筋皮弁採取後の漿液腫の発生率は約20%であった。漿液腫の発生頻度と危険因子についての検討では，50歳以上，BMI 23以上，より侵襲の大きな乳癌術式において発生頻度が高い傾向があった<sup>14)</sup>）。

##### ②皮弁の部分壊死

通常，胸背動静脈が開存していれば筋肉全体の血流は問題ないし，筋肉上にデザインされる皮島もまず問題なく生着する。気をつけたいといけなは血管柄の捻じれや圧迫による狭窄や閉塞である。広背筋皮弁は広背筋の停止部を切離し血管柄のみとするため，特に注意しなければならない。乳房再建部に皮膚欠損がある場合は血管柄を捻じらずにそのままの状態に乳房部に移植する。乳房再建部に皮膚欠損がない場合は皮下脂肪を内側にし

て外側を筋体で包み込むため血管柄を180°回転して乳房部に移植することになる。180°の回転であればまったく問題はないが，360°や540°血管柄が回転するようであれば静脈が閉塞するため皮弁がうっ血し皮弁の部分壊死や全壊死を生じる可能性がある。したがって，皮弁を前胸部に移動する際に血管柄の捻じれには十分注意を払わなければならない。また，術後の血管柄上のガーゼ貼付時の過圧迫にも注意する必要がある。

##### ③血腫

乳房再建部の皮下ポケット内に皮弁を挿入した時に陰圧吸引ドレーンを挿入するが，通常皮弁の下面にチューブが挿入されるため皮弁の上面に陰圧が作用せず血腫を生じることがある。したがって，皮弁上の止血を十分行うことは当然であるが，皮弁の上面にもドレーンチューブを挿入しておくことと血腫の合併症を軽減できる。いったん血腫を形成してその後放射線治療をすると，筋体の萎縮が強く生じるため，血腫を予防することが最も重要である。

#### まとめ

広背筋皮弁は乳房温存手術後や乳房の比較的小さい乳房全摘術後の患者に適応される。広背筋皮弁は血行が良好であり，広背筋採取による筋の脱落症状が少なく，採取創も目立たない。多くの利点を有しさまざまな形の乳房欠損に利用可能であり，乳房再建における非常に使いやすい再建材料の一つである。乳房温存手術全盛の昨今，乳腺外科医との連携を密にして乳癌術後の乳房変形を減らすことは形成外科医の使命と考えている。

#### 引用文献

- 1) 矢野健二：広背筋皮弁，乳癌術後一期的乳房再建術；乳癌術式に応じた乳房再建のテクニク，pp28-73，克誠堂出版，東京，2007

- 2) Apffelstaedt J : Indications and complications of latissimus dorsi myocutaneous flaps in oncologic breast surgery. *World J Surg* 26 : 1088-1093, 2002
- 3) Sternberg EG, Perdakis G, McLaughlin SA, et al : Latissimus dorsi flap remains an excellent choice for breast reconstruction. *Ann Plast Surg* 56 : 31-35, 2006
- 4) Freeman ME, Perdakis G, Sternberg EG, et al : Latissimus dorsi reconstruction ; A good option for patients with failed breast conservation therapy. *Ann Plast Surg* 57 : 134-137, 2006
- 5) Munhoz AM, Montag E, Fels KW, et al : Outcome analysis of breast-conservation surgery and immediate latissimus dorsi flap reconstruction in patients with T1 to T2 breast cancer. *Plast Reconstr Surg* 116 : 741-752, 2005
- 6) Woerdeman LA, Hage JJ, Thio EA, et al : Breast-conserving therapy in patients with a relatively large (T2 or T3) breast cancer ; Long-term local control and cosmetic outcome of a feasibility study. *Plast Reconstr Surg* 113 : 1607-1616, 2004
- 7) Menke H, Erkens M, Olbrisch RR : Evolving concepts in breast reconstruction with latissimus dorsi flaps ; Results and follow-up of 121 consecutive patients. *Ann Plast Surg* 47 : 107-114, 2001
- 8) Tomita K, Yano K, Matsuda K, et al : Aesthetic outcome of immediate reconstruction with latissimus dorsi myocutaneous flap following breast-conservative surgery and skin-sparing mastectomy. *Ann Plast Surg* 61 : 19-23, 2008
- 9) Masuoka T, Yano K, Hosokawa K, et al : Divided latissimus dorsi musculo-cutaneous flap for breast reconstruction. *Plast Reconstr Surg* 119 : 1136, 2007
- 10) 矢野健二, 細川互, 中井國博ほか : 広背筋を用いた乳房再建. *手術* 55 : 1267-1272, 2001
- 11) Yano K, Hosokawa K, Takagi S, et al : Breast reconstruction using the sensate latissimus dorsi musculo-cutaneous flap. *Plast Reconstr Surg* 109 : 1897-1902, 2002
- 12) 矢野健二, 田中礼子 : 知覚神経付き広背筋皮弁による乳房再建. *手術* 54 : 1244-1248, 2000
- 13) Gaitini D, Razi NB, Ghersin E, et al : Sonographic evaluation of vascular injuries. *J Ultrasound Med* 27 : 95-107, 2008

- 14) Tomita K, Yano K, Masuoka T, et al : Postoperative seroma formation in breast reconstruction with latissimus dorsi flaps ; A retrospective study of 174 consecutive cases. *Ann Plast Surg* 59 : 149-151, 2007

## ABSTRACT

### Breast Reconstruction with Latissimus Dorsi Myocutaneous Flap

*Kenji Yano, MD\**

The standard latissimus dorsi myocutaneous flap is one of the first methods of breast reconstruction. The blood supply is derived from the thoracodorsal artery, which is the final branch of the subscapular artery. It is sufficient for the myocutaneous flap. The latissimus dorsi myocutaneous flap is especially suitable for immediate or secondary reconstruction of tissue defects after conservative surgery. Because of its close location and arc of rotation, the latissimus dorsi myocutaneous flap is readily transferable to the reconstructed site. This method is also used for reconstruction of tissue defects after skin-sparing mastectomy or modified radical mastectomy only in patients with small breasts. Except in very thin patients, there is usually abundant skin and subcutaneous tissue on the back, and therefore a small breast may be reconstructed with autologous tissue. The principle is to form a breast mound from the de-epithelialized skin and subcutaneous tissue and then place it under the breast skin envelope.

The most frequent complication is donor-site seroma, which often appears after drain removal and requires serial dorsal puncture and aspiration. Even so, this complication can be easily managed and does not require additional surgical procedures.

The latissimus dorsi myocutaneous flap is a useful technique for breast reconstruction, technically simple, and moreover capable of achieving excellent results.

\* *Department of Plastic and Reconstructive Surgery, Osaka University Graduate School of Medicine, Osaka 565-0871*



ELSEVIER



CASE REPORT

## Stepladder V–Y advancement medial thigh flap for the reconstruction of vulvoperineal region<sup>☆</sup>

Akira Saito<sup>a,b,\*</sup>, Masayuki Sawaizumi<sup>a</sup>, Seichi Matsumoto<sup>c</sup>, Ken Takizawa<sup>d</sup>

<sup>a</sup> Department of Plastic and Reconstructive Surgery, Cancer Institute Hospital, Japanese Foundation for Cancer Research, 3-10-6, Koto-ward, Tokyo Post-code 135-8550, Japan

<sup>b</sup> Department of Plastic and Reconstructive Surgery, Graduate School of Medicine, Hokkaido University, Kita 15, Nishi 7, Kita-ku, Sapporo 060-8638, Japan

<sup>c</sup> Department of Orthopedic Surgery, Cancer Institute Hospital, Japanese Foundation for Cancer Research, 3-10-6, Koto-ward, Tokyo Post-code 135-8550, Japan

<sup>d</sup> Department of Gynecology, Cancer Institute Hospital, Japanese Foundation for Cancer Research, 3-10-6, Koto-ward, Tokyo Post-code 135-8550, Japan

Received 1 December 2008; accepted 31 January 2009

**KEYWORDS**  
Vulvoperineal reconstruction;  
Vulvar reconstruction;  
Stepladder V–Y advancement flap;  
Step-advancement technique;  
Vulvar cancer

**Summary** Many surgical procedures have been reported for vulvoperineal reconstruction following cancer resection. These include the use of skin grafts, local skin flaps, muscle flaps and fasciocutaneous flaps. Among them, V–Y advancement flap from the medial thigh region has been widely used. However, at times a scar contracture occurs, caused by the long, straight suture line. From September to October 2007, we performed vulvoperineal reconstruction following cancer resection using stepladder V–Y advancement medial thigh flaps in three patients. All flaps survived completely and no scar contracture was observed in all the patients. No surgical revisions were needed. This flap is reliable, easy to be elevated and allows immediate repair of deep defects. This technique can be useful for the reconstruction of the vulvoperineal region because zigzag scars are inconspicuous, diminish the postoperative scar contracture and achieve normal urination.

© 2009 British Association of Plastic, Reconstructive and Aesthetic Surgeons. Published by Elsevier Ltd. All rights reserved.

<sup>☆</sup> This work was presented in part at the meeting of Japanese society of plastic surgery in 2008.

\* Corresponding author. Department of Plastic and Reconstructive Surgery, Cancer Institute Hospital, Japanese Foundation for Cancer Research, 3-10-6, Koto-ward, Tokyo Post-code 135-8550, Japan. Tel.: +81 3 3520 0111; fax: +81 3 3520 0141.  
E-mail address: megane-31@ima.me-h.ne.jp (A. Saito).

The V–Y advancement flap is used successfully to cover the defects at various sites. The flap has been gaining in popularity because of its stability, relative ease of elevation and matching local skin quality.

For the vulvar reconstruction, V–Y advancement from the medial thigh region has been widely used.<sup>1–3</sup> This flap, based on the suprafascial vascular plexus from the

superficial and deep femoral arteries, usually presents reliability and simplicity.<sup>4</sup> We had applied the V-Y advancement flap from the medial thigh for the reconstruction of vulvoperineal defects. However, there are some disadvantages with this technique.

A stepped-incision technique was introduced by Johanson for repair of lower lip lesions in 1974,<sup>5</sup> and has been used as a means of reconstruction of the nose,<sup>6,7</sup> posteroanterior heel ulcers,<sup>8</sup> temporal region,<sup>9</sup> fingertip<sup>10,11</sup> and plantar feet.<sup>12</sup> The advantages of this technique include inconspicuous zigzag scars which diminish the linear contractile, and the interlocking effect of the steps relieves tension on the suture line.<sup>6-10</sup> We used the flaps designed on the medial thigh region, in combination with V-Y advancement principle, for vulvoperineal reconstruction.

### Surgical technique (Figure 1)

The concept of this surgical technique is almost similar to the normal V-Y advancement flap, but the flap is marked out in stepladder on the medial thigh and usually includes three to five steps. The size of the first segment of the flap is similar to that of the defect and the size of the distal segments is diminished gradually. The skin is incised down to the underlying muscle fascia and the flap is able to advance to the defect. The flap is needed to elevate in the underlying muscular fascia proximally and distally if the amount of mobilisation is not enough to advance with

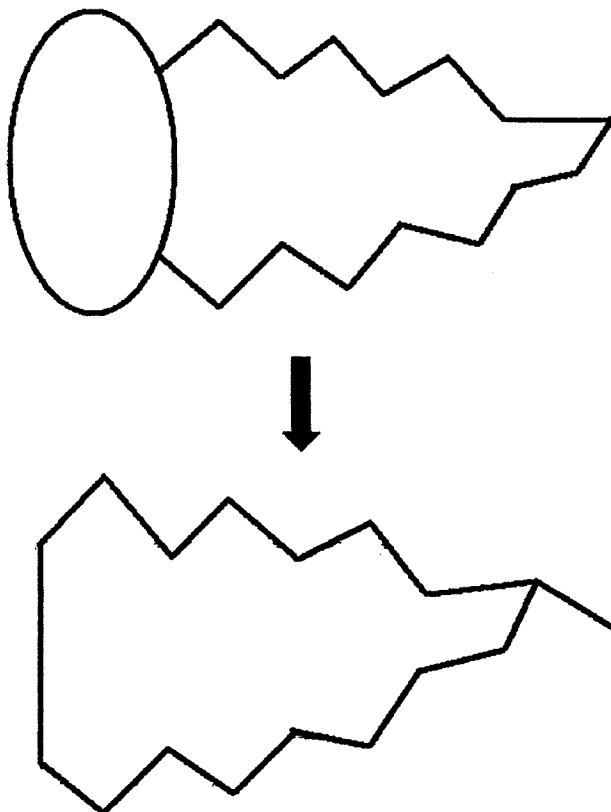


Figure 1 The schema of a stepladder V-Y advancement medial thigh flap.

tension. The defect is covered by the subsequent advancement of the first flap segment. Secondary defects are primarily closed in a zigzag line by using V-Y advancement technique. Bilateral flaps are sutured in the midline of the vulva.

### Patients and methods

From September to October 2007, we treated three patients (one man aged 55 years; two women aged 60 and 66 years) by reconstructing deep defects of the vulvoperineal region following oncological resection. The histological diagnoses were extramammary Paget's disease ( $n=2$ ) and squamous cell carcinoma ( $n=1$ ) (Table 1). Stepladder medial thigh V-Y advancement flaps were used as an immediate procedure in all patients. Both female patients underwent a bilateral procedure, while the male patient a unilateral one. Postoperative follow-up periods ranged from 4 to 6 months.

### Results

All flaps survived without major complications. No scar contracture was observed in all the patients. Urination in all three patients was normal. No surgical revisions were needed.

### Case report (Case 3)

The patient was a 60-year-old woman with a history of extramammary Paget's disease of the left labia minora region. Under general anaesthesia, a wide excision of the tumour was carried out (Figure 2a). Bilateral stepladder V-Y advancement medial thigh flaps were performed to cover the defect and the donor sites were closed primarily (Figure 2b). The patient recovered uneventfully after the operation. No scar contracture was observed. The result of reconstruction was satisfactory, with no major complication (Figure 2c).

### Discussion

Among the various reconstructive procedures, the V-Y advancement flap designed on the medial thigh appears to be useful for vulvoperineal reconstruction because of its

Table 1 Summary of Patients

Patient	Age (yr)	Sex	Diagnosis	Operation	Complications
1	55	M	EMPD	WLE/unilateral stepladder V-Y	None
2	66	F	SCC	WLE/bilateral stepladder V-Y	None
3	60	F	EMPD	WLE/bilateral stepladder V-Y	None

EMPD, extramammary Paget disease; SCC, squamous cell carcinoma; WLE, wide local excision.




Figure 2 a. Bilateral stepladder V–Y advancement medial thigh flaps were designed on the medial thighs. b. The flap was advanced in V–Y fashion and the skin was closed. c. Postoperative appearance after 4 months.

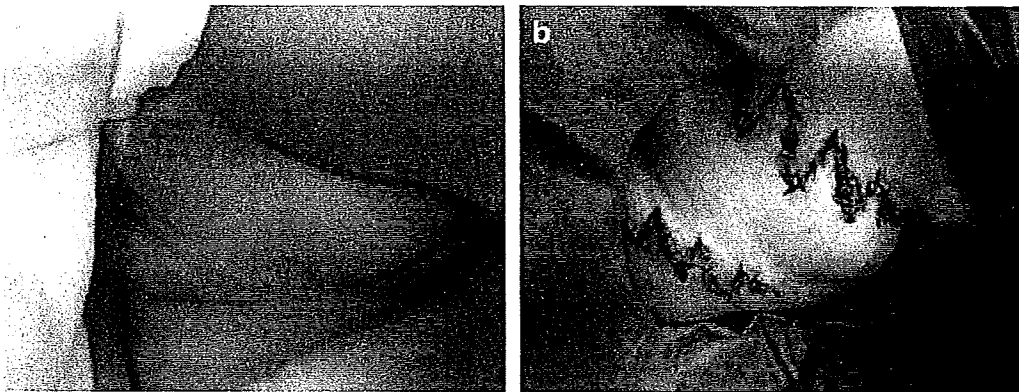


Figure 3 a. Postoperative scar contracture caused by the long, straight suture line after the vulvar reconstruction using V–Y advancement flaps. b. Scar contracture was revised by multiple Z-plasty.

stability, relatively ease of elevation and matching local skin quality.<sup>1–4</sup> We also have used this flap for reconstruction of vulvar region previously. However, some of the patients needed revision of postoperative scar contracture, caused by the long, straight suture line (Figure 3a and b). Paik-Kwon Lee et al. also suggested that V–Y advancement flaps from the medial thigh are prone to tension and result in a conspicuous donor-site scar on the medial thigh.<sup>4</sup>

We applied stepladder V–Y advancement medial thigh flap for reconstruction of vulvoperineal region in three cases. The stepladder V–Y advancement flap has been reported to be useful and versatile for the reconstruction of the defects at other anatomical sites as well.<sup>5–12</sup> This technique can be beneficial in this area because stepped zigzag scars are inconspicuous and decrease linear scar contracture, the interlocking effect of the steps relieves tension on the suture line, excellent colour and texture match can be achieved from adjacent skin and trimming of normal skin tissue will be minimum since the shape of flap segments is similar to that of the defect. On the other hand, disadvantages include a fairly complicated flap design and lengthening of the suture line compared to the normal V–Y advancement flap.<sup>8</sup> However, this technique is similar to the normal V–Y advancement flap technique and is a relatively easy technique for plastic surgeons familiar with various local flaps. Hence, this surgical technique is very beneficial for vulvoperineal reconstruction since it prevents postoperative scar contracture and surgical revision.

The stepladder V–Y advancement medial thigh flap was applied for the reconstruction of the vulvoperineal region.

This flap is reliable, easily elevated and allows immediate repair of deep defects. We consider this technique to be useful because the zigzag scars are inconspicuous, diminish the postoperative contracture and achieve normal urination.

### Conflict of interest/funding

None.

### References

1. Tateo A, Tateo S, Bernasconi C, et al. Use of V–Y flap for vulvar reconstruction. *Gynecol Oncol* 1996;62:203–7.
2. Carramaschi F, Ramos ML, Nisida AC, et al. V–Y flap for perineal reconstruction following modified approach to vulvectomy in vulvar cancer. *Int J Gynaecol Obstet* 1999;65:157–63.
3. Persichetti P, Simone P, Berloco M, et al. Vulvo-perineal reconstruction: medial thigh septo-fascio-cutaneous island flap. *Ann Plast Surg* 2003;50:85–9.
4. Lee PK, Choi MS, Ahn ST, et al. Gluteal fold V–Y advancement flap for vulvar and vaginal reconstruction: a new flap. *Plast Reconstr Surg* 2006;118:401–6.
5. Johanson B, Aspelund E, Breine U, et al. Surgical treatment of non-traumatic lower lip lesions with special reference to the step technique. A follow-up on 149 patients. *Scand J Plast Reconstr Surg* 1974;8:232–40.
6. Dreyer TM. The stair-step flap for nasal alar reconstruction. *Plast Reconstr Surg* 1984;74:704–7.
7. Hallock GG, Dreyer TM. The stair-step flap for nasal reconstruction. *Ann Plast Surg* 1987;18:34–6.



8. Hayashi A, Maruyama Y. Stepladder V-Y advancement flap for repair of postero-plantar heel ulcers. *Br J Plast Surg* 1997;50:657-61.
9. Karacalar A, Turan S, Ozcan M. Use of the step-advancement V-Y flap in the temporal region. *Plast Reconstr Surg* 1998;102:1757-8.
10. Evans DM, Martin DL. Step-advancement island flap for fingertip reconstruction. *Br J Plast Surg* 1988;41:105-11.
11. Sawaizumi M, Ogino A, Maruyama Y, et al. Volar advancement flap for fingertip reconstruction (Step V-Y Advancement methods). *Jpn J Plast Reconstr Surg* 2007;50:749-57 [Japanese].
12. Sawaizumi M, Fujio K, Maruyama Y, et al. Application of the advancement plantar flap to repair plantar feet. *J Jpn Soc Plast Reconstr Surg* 1998;18:293-8 [Japanese].

## 臨床研究

骨軟部悪性腫瘍の術後患肢機能評価  
— 国際患肢温存学会 (ISOLS) 機能評価法について —

澤泉雅之\* 松本誠一\*\*

Key words : 骨軟部悪性腫瘍 再建 機能評価

## はじめに

悪性骨軟部腫瘍の患肢温存手術は、これまでの切断術に代わる手術術式として1970年代から行われるようになり<sup>1)</sup>、今日では悪性骨軟部手術の90%程度を占めるに至っている<sup>2)</sup>。また、患肢温存手術の局所再発率、累積生存率は切断術と同等以上であることが明らかとなり、悪性骨軟部腫瘍における標準的治療として普及している<sup>1)</sup>。

一方、患肢温存手術は機能不良な四肢を形態のみ温存することを目的としたものではない。可能な限り四肢機能を温存した切除術と、骨・関節のみならず広範な軟部組織、靭帯、時には神経、血管をも含めた再建術が必要であり、この両者の組み合わせにより最終的な機能がもたらされる。このため、患肢を温存できるか否かの決定や構築される患肢機能そのものに形成外科的再建の手腕が問われることも少なくない<sup>3)4)</sup>。

また、温存した患肢が患者の日常生活のうえでどれほど有用であるのか、いかなる切除術および再建法が機能的に優れているのか、それがどれくらいの期間、有用肢であり続け

るのか、さらに機能向上を目指すためにはどのような点を改善すべきかなど、多様な術式によって温存された患肢の機能を同一の基準に則って評価することが必要となる<sup>5)~8)</sup>。

本稿では、四肢悪性骨軟部腫瘍切除後の機能評価法として最も広く用いられている国際患肢温存学会 (International Symposium on Limb Salvage : ISOLS) による機能評価法<sup>5)</sup>について概説し、その有用性と問題点について考察を加える。

## I. ISOLS 機能評価法

骨軟部腫瘍治療後の機能について、現在最も広く用いられている評価法はISOLS機能評価法である。これは6つの臨床的評価項目のおのおのについて点数をつけた後、各得点の総合スコアを求め、満点に対するパーセントで表示するものである。本評価法は骨軟部腫瘍の治療によって生じた機能障害 (impairments) および能力低下 (disabilities) を評価することを目的とした総合的臨床評価法であり、その特徴は、簡便であること、再現性、汎用性が高いことである。これまで世界各国の臨床研究でその有用性は示されており、患肢機能評価における現時点での gold standard と考えられる<sup>7)</sup>。

† 2009年6月25日受領

2009年7月22日掲載決定

\* 癌研有明病院形成外科

\*\* 癌研有明病院整形外科

表 1 ISOLS 機能評価法

I. 下肢						
	疼痛	機能	自己満足度	支持性	歩行能力	歩容
5	疼痛なし 薬物の必要なし	生活様式に支障なし	大変満足している	装具は何も使用していない	何の制限もない	正常な歩容で跛行なし
4						
3	軽度または持続的な疼痛 非麻薬性鎮痛剤を使用	生活様式にわずかな制限	満足している	装具または義肢を使用	屋外の歩行に制限がある	軽度の跛行
2						
1	肢の動きに影響を伴うような中等度の疼痛 断続的に麻薬性鎮痛剤を使用	生活様式に重大な影響 仕事の一部に支障あり	受け入れられる	1本の松葉杖または杖を使用	屋内の歩行に制限がある 屋外は歩けない	重大な跛行 軽度の機能上の障害
0	高度の持続性疼痛 継続的に麻薬性鎮痛剤を使用	生活様式に重大な変更 自活の喪失など	受け入れられない	2本の松葉杖または杖を使用	1人で歩けない 車椅子移動	重大な機能上の障害
コメント	薬剤の使用法などを記載しておく	制限の状況を記載しておく	アンケート用紙に記載してもらう	予防的な使用か否かを記録しておく	制限の状況について記載しておく 心肺機能など他の原因によるものは除外	歩容の変化や障害を記録しておく
II. 上肢						
	疼痛	機能	自己満足度	手の移動能力	指の巧緻性	挙上能力
5	疼痛なし 薬物の必要なし	生活様式に支障なし	大変満足している	健常肢と同等	正常な巧緻性あり	正常 対側肢とほぼ同等
4						
3	軽度または持続的な疼痛 非麻薬性鎮痛剤を使用	生活様式にわずかな制限	満足している	手を肩より上方に持ち上げられない。手を回内/回外できない	繊細な動きを行うことができない	制限がある 対側肢と比較して劣る
2						
1	肢の動きに影響を伴うような中等度の疼痛 断続的に麻薬性鎮痛剤を使用	生活様式に重大な影響 仕事の一部に支障あり	受け入れられる	手を腰より上に持ち上げられない	つまむことができない	持ち上げられない 対側肢の手助けのみできる
0	高度の持続性疼痛 継続的に麻薬性鎮痛剤を使用	生活様式に重大な変更 自活の喪失など	受け入れられない	上肢がぶらぶらの状態にあるもの	握ることができない	対側肢の手助けもできない
コメント	薬剤の使用法などを記載しておく	制限の状況を記載しておく	アンケート用紙に記載してもらう	前額面における手の挙上範囲を記載 対側の手や装具を使用しない	手の緻密性と知覚障害を記載	筋力などを記録しておく

総合スコア： \_\_\_\_\_， 最大スコア： \_\_\_\_\_ = \_\_\_\_\_ % Rating

(松本誠一, 川口智義, 真鍋淳ほか: 骨軟部悪性腫瘍に対する広範囲切除術. NEW MOOK 整形外科 No.18 骨軟部腫瘍, 越智隆弘編, pp91-96, 金原出版, 東京, 2005 より引用)

## II. 評価の実際

現在の ISOLS 機能評価法の詳細は、1993 年 Enneking らによって発表された (表 1)<sup>5)</sup>。評価にあたっては、6 項目の臨床的カテゴリーについて、面接法によっておのおのについて 0~5 点までの点数をつけた後、各得点を加えた総合スコア (X 点) を求め、満点 (30 点) に対するパーセント (X/30) で表示するものである。6 項目のうち 3 項目は上・下肢共通の項目 (疼痛, 機能, 自己満足度) であり、残り 3 項目は上肢 (手の移動能力, 指の巧緻性, 拳上能力) あるいは下肢 (支持性, 歩行能力, 歩容) の特異的評価項目である。

評価点数のうち 0, 1, 3, 5 点についてはおのおのの評価基準が明示されており、2 点, 4 点はそれぞれ 1 点と 3 点, 3 点と 5 点の間と評価される。5 点は各項目の最も良い状態 (疼痛なし, 生活上の制限なしなど) であり、0 点は最も悪い状態 (継続的に麻薬性鎮痛剤を必要とする高度の持続性疼痛, 松葉杖を 2 本使用など) である。ある項目を削除して評価する場合には、その旨を記載しておく。たとえば自己満足度を削除する場合には、5 項目の最大スコアは 25 点となり、その際の評価は X/25 % となる。

この評価法は、患肢温存術の機能評価法として開発されたものであるが、骨軟部腫瘍に対する切離断術後の機能評価法としても使用可能である。

### 【症例 1】56 歳, 男性

右肘前腕部悪性線維性組織球腫に対し、切除縁 3 cm の広範切除術が行われた。肘から前腕にかけて 23×20 cm 大の皮膚と上腕二頭筋, 上腕筋, 腕橈骨筋, 回外筋, 長橈側手根伸筋, 浅指屈筋, 長母指伸筋, 橈骨動静脈を切除した。腫瘍に近接する正中神経は in situ preparation 法<sup>2)</sup> で温存した。左側背部に皮弁採取部への植皮を回避する目的で広背筋皮

弁を分割して作製し、その筋体を用いて上腕二頭筋の遠位端と橈・尺骨に付着する上腕二頭筋腱鞘との欠損を架橋し、胸背神経は橈骨神経の筋枝に吻合した。長母指伸筋の欠損には短橈側手根伸筋を腱移行した。

術後 1 年 6 カ月で再発・転移はなく、再建した右肘の可動域は -10~135°, 両手での洗顔, 洗髪が可能である。しかし、再建した母指の伸展は 45° と制限があり、日常ではコップをつかみにくいとの訴えがある (図 1, 表 2)。機能評価は 26 点, 87 % であった。

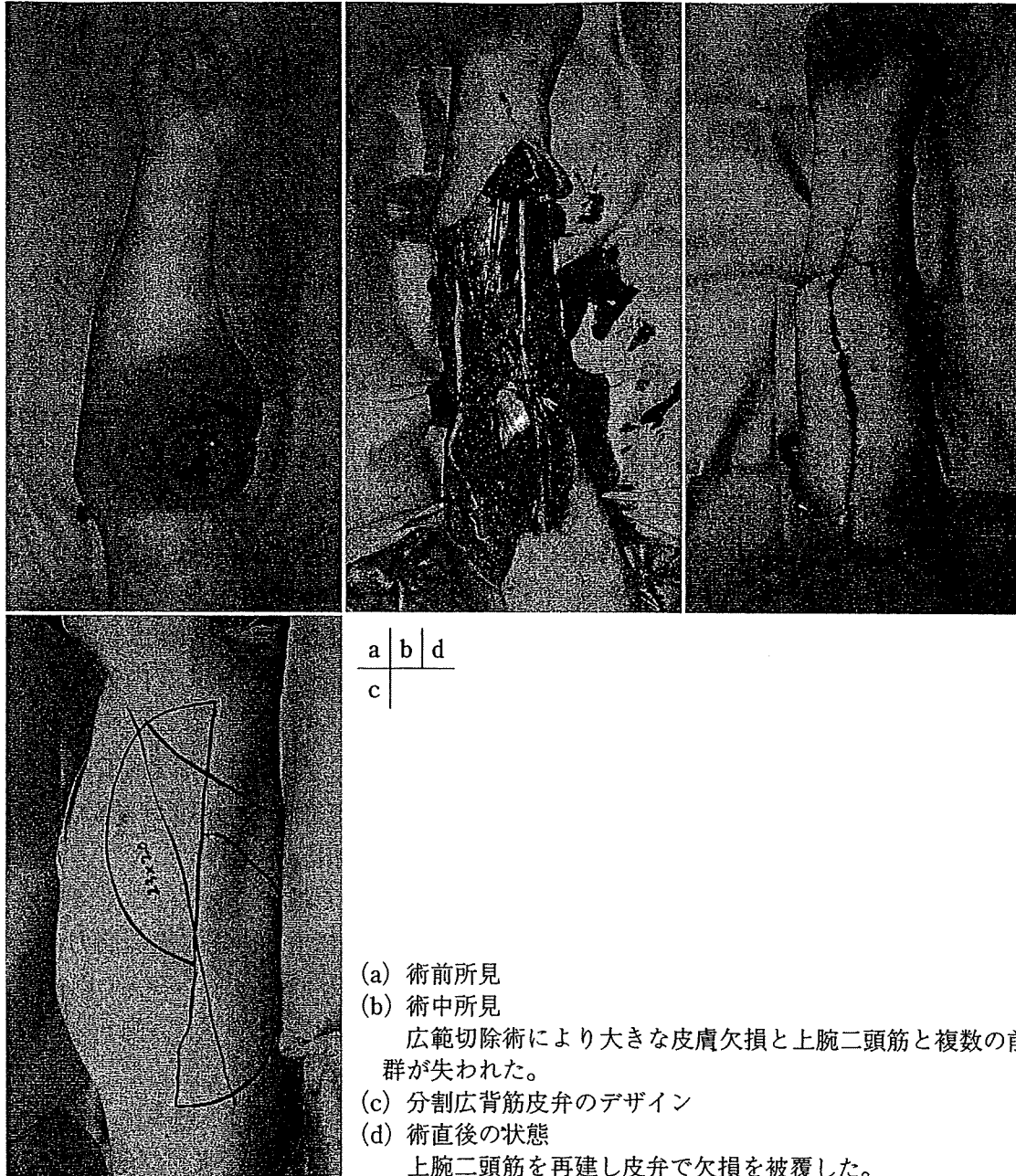
### 【症例 2】65 歳, 男性

左膝部悪性線維性組織球腫に対し、切除縁 3 cm の広範切除術が行われ、18×20 cm 大の皮膚と膝蓋骨表層, 内側広筋, 外側広筋遠位側と大腿直筋表層および内外側関節包を腫瘍側に含めて切除した。大腿筋膜で関節包を再建した後、左側臥位で分割広背筋皮弁を同時採取し、広背筋で膝上部の筋欠損を架橋しつつ皮膚欠損を被覆した。

術後 2 年で再発・転位はなく、再建した左膝の可動域は 0~125°, 徒手筋力テストは 5 で片足立ちができるところまで回復し、日常生活にも制限を認めない (図 2, 表 3)。機能評価は 30 点, 100 % であった。

## III. 考察

ISOLS 機能評価法は、1970 年代に普及した悪性骨軟部腫瘍に対する患肢温存手術後の機能を客観的に比較するために、1981 年に Rochester で開催された第 1 回国際患肢温存学会 (International Symposium on Limb Salvage in Musculoskeletal Oncology : ISOLS) で Enneking を中心とした委員会が設置され、標準化した患肢機能評価法の具体的な検討が開始された。1983 年にウィーンで開催された第 2 回 ISOLS で最初の評価法 (案) が提出された<sup>9)</sup>。これは、腫瘍発生部位を 6 つの解剖学的部位 (足, 膝, 股, 骨盤, 手, 肘・肩)



(a) 術前所見  
 (b) 術中所見  
 広範切除術により大きな皮膚欠損と上腕二頭筋と複数の前腕屈筋群が失われた。  
 (c) 分割広背筋皮弁のデザイン  
 (d) 術直後の状態  
 上腕二頭筋を再建し皮弁で欠損を被覆した。

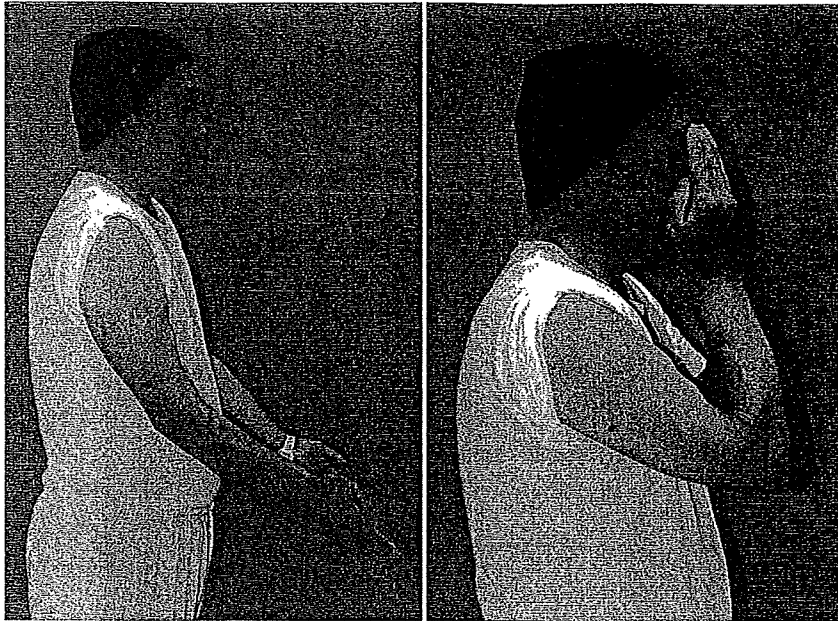図 1 症例 1：56 歳，男性

表 2 機能評価：症例 1

疼痛	なし	5 点
機能	コップがつかみにくい	4 点
自己満足度	たいへん満足している	5 点
手の移動能力	健側肢に比べやや劣る	4 点
指の緻密性	母指伸展制限あり	4 点
拳上能力	健側肢に比べやや劣る	4 点
総合スコア		26 点 (87%)

に分け、おのおの 8 つの評価項目（疼痛，可動性，安定性，変形，筋力，自己満足度，活動性，合併症）について評価した後，その結

果を Excellent（優），Good（良），Fair（可），Poor（不可）で表すものであった。その後，合併症は他の項目と分けて機能とは別に評価すること，優・良・可などの記述的な機能評価に加えて結果を客観的な数値で表すなどの改訂が行われた<sup>10)</sup>。1987 年，第 4 回 ISOLS においては，機能評価法は局所の評価が中心ではなく患肢全体の機能を反映したものにすべきこと，評価項目はさまざまな再建法に対応可能なものにすること，などの提案がなされた。たとえば，上腕骨近位の腫瘍切除の



(e) 術後1年6カ月の状態  
右肘の可動域は $-10^{\circ}$ ~ $135^{\circ}$ で、  
両手での洗髪が可能である。

図1 症例1

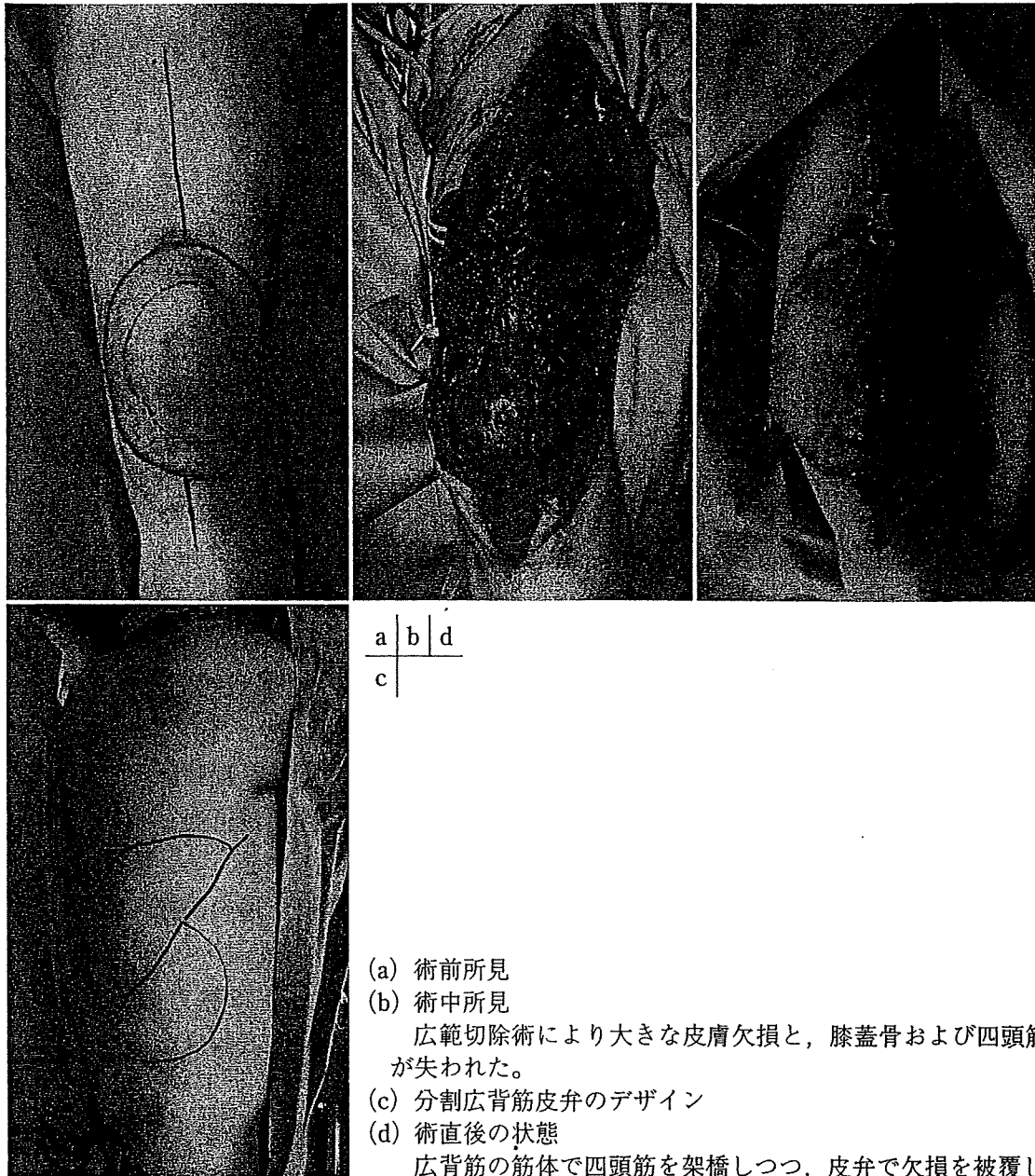際に、上位の神経障害により手の機能が温存されていても著しく低下していても、機能評価は肩関節の状態で決まってしまうこと、また手の機能再建が行われているか否かも評価に反映されないといった矛盾点が大きな課題として取り上げられた。その結果、1989年の第5回 ISOLSの後、Musculoskeletal Tumor Societyによるフィールドテストを経て、1993年 Ennekingらにより現在の ISOLS 機能評価法が発表された<sup>5)</sup>。

その後、数多くの研究者により現在の ISOLS 機能評価法を用いた研究結果が報告されている。Renardら<sup>11)</sup>は77例の下肢悪性骨腫瘍患者の術後機能を本評価法を用いて検討し、患肢温存例（機能評価中央値77%）は切断例（機能評価中央値60%）よりも機能的に優れていると報告した。また、悪性骨腫瘍の好発部位である大腿骨遠位切除後に腫瘍用人工膝関節置換を行った症例の術後機能評価は70~80%程度とする報告が多く、多くの施設で比較的安定した患肢機能が獲得されていることが伺われる<sup>12)</sup>。また、上肢悪性腫瘍治療後の機能評価でも平均70~80%とする報告が多い<sup>13)</sup>。

軟部腫瘍に関しては、Davisら<sup>14)</sup>の下肢軟部肉腫切除後172例の報告があり平均値

84.9%との報告がある。川井ら<sup>15)</sup>の検討でも、下肢軟部悪性腫瘍広範切除後の ISLOS 平均値は87.6%であり、骨・関節再建を必要とする骨腫瘍に比べ軟部腫瘍の方が一般に良好な患肢機能の獲得が可能と考えられる。また、機能的な予後因子として、腫瘍の大きさ、骨合併切除の有無、運動神経切除、術後合併症の有無などが Davisら<sup>16)</sup>により報告されている。Robinsonら<sup>17)</sup>は筋力低下と関節可動域の減少が軟部腫瘍切除後の機能悪化の要因であると述べている。

一方、本法は患者の全人的健康度（肉体的、精神的、社会的）の評価、治療成績の包括的な評価としては完全なものではないとの指摘もある<sup>9)</sup>。悪性骨軟部腫瘍切除後の患者の QOL を評価することは、患肢機能の評価すること以上に重要である。しかし、上肢の特異的機能評価である DASH (disability of the arm, shoulder, and hand) と強い相関を認め、包括的健康関連 QOL 評価法である SF-36 (Short Form-36) とも中等度の相関を認めている<sup>18)</sup>。さらに、1996年に発表された洋服の着衣、見繕い、仕事、スポーツなど日常生活30項目についての困難さを患者自身が評価する Toronto extremity salvage score (TESS) ともよく相関することが報告されている<sup>19)</sup>。



(a) 術前所見  
 (b) 術中所見  
 広範切除術により大きな皮膚欠損と、膝蓋骨および四頭筋の一部が失われた。  
 (c) 分割広背筋皮弁のデザイン  
 (d) 術直後の状態  
 広背筋の筋体で四頭筋を架橋しつつ、皮弁で欠損を被覆した。

図2 症例2：65歳，男性

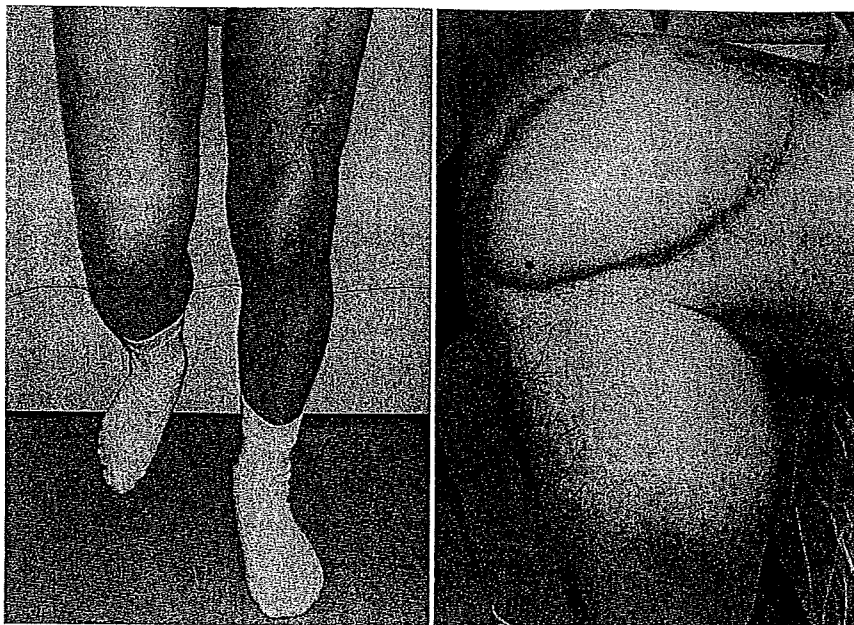
表3 機能評価：症例2

疼痛	なし	5点
機能	生活様式に支障なし	5点
自己満足度	たいへん満足している	5点
支持性	装具の使用なし	5点
歩行能力	制限なし	5点
歩容	跛行なし	5点
総合スコア		30点 (100%)

また、術後機能評価を行う場合に、その評価時期が成績に大きく左右すると考えられる。患肢温存手術の長期成績に最も影響を与えるのは合併症である。手術の内容からみて、

手技の複雑な患肢温存手術では、比較的単純な切離断術に比べ合併症の出現率は高くなる。手術後の早期合併症に対してはいち早く対応することで何とか克服できるものが多い。その後、機能回復訓練を受けて社会生活に復帰する時期が、機能評価の第1の時期と考えられる。しかし、患肢温存術後数年を経て引き起こされる晩期合併症は、人工関節の破壊や緩み、脚長差など、再置換手術や機能改善のための追加手術が必要となることもまれではない。また、これに感染が加わる場合には切離断術を含めた抜本的な検討が必要と





(e) 術後2年の状態  
左膝の可動域は0~125°, 徒手筋力テストは5で, 片足立ちができるところまで回復している。

図2 症例2

なる。したがって、2年や3年での機能評価と晩期合併症の危険性が増す5~10年のそれとを区別して評価し、その永続性をより重視して扱うことが必要である<sup>8)</sup>。

すなわち、人工関節などの人工物を用いた再建法には耐用年数という問題があり、患肢機能に大きな影響を与える。これに対して、皮弁や血管柄付き骨移植といった自家組織を用いた再建法は、成長期の小児などへの適応を除けば一般的に恒久的な方法であり、年月を経ても患肢機能への影響は少ない。しかし、自家組織を用いた再建は、身体の他の部位に犠牲を生じることで成り立っている。したがって今後、形成外科的再建が加わることで患肢温存手術における利便性が向上し、より良い機能評価が達成可能であるのかといった評価を検討するには、再建手術の術後結果を明らかとし、術式の標準化を目指す必要がある。それとともに、組織採取部の機能を評価し、患肢温存の術後機能評価とあわせ全体を比較検討することで、より低侵襲で犠牲の少ない合目的な患肢温存手術の再建が行われていくと考える。

## まとめ

切断から患肢温存へと発展してきた悪性骨軟部腫瘍の手術が、より機能的に優れた患肢温存術の開発を追い求めていくことは間違いない。多様な患肢温存術で得られる機能を、できる限り統一された方法で、客観的・定量的に評価することはそのための重要なステップと考えられる。

## 引用文献

- 1) 松本誠一, 川口智義, 真鍋淳ほか: 骨軟部悪性腫瘍に対する広範囲切除術. NEW MOOK 整形外科 No.18 骨軟部腫瘍, 越智隆弘編, pp91-96, 金原出版, 東京, 2005
- 2) Kawaguchi N, Ahmed AR, Matsumoto S, et al: The concept of curative margin in surgery for bone and soft tissue sarcoma. Clin Ortop 419: 165-172, 2004
- 3) 澤泉雅之, 川口智義: 骨軟部悪性腫瘍切除後の四肢の機能再建. 四肢の形成外科 最近の進歩 (改訂第2版), 児島忠雄編著, pp7-18, 克誠堂出版, 東京, 2005
- 4) 澤泉雅之, 松本誠一, 真鍋淳ほか: 血管柄付き組織を用いた整形外科手術; 腫瘍切除後の膝周辺の再建. 関節外科 26: 691-700, 2007
- 5) Enneking WF, Dunham W, Gebhardt MC, et al: A system for the functional evaluation of recon-



- structive procedures after surgical treatment of tumor of the musculoskeletal system. *Clin Orthop* 286 : 241-246, 1993
- 6) 川井章 : 術後患肢機能評価 ; 骨・軟部腫瘍および関連疾患. 最新整形外科学大系, 越智隆弘編 (20), pp161-165, 中山書店, 東京, 2007
  - 7) 川井章 : 患肢機能評価法. NEW MOOK 整形外科 No.18 骨・軟部腫瘍, 越智隆弘編, pp159-166, 金原出版, 東京, 2005
  - 8) Tomita K, Tsuchiya H : Intermediate results and functional evaluation of limb-salvage surgery for osteosarcoma ; An intergroup study in Japan. *J Surg Oncol* 41 : 71-76, 1989
  - 9) Enneking WF : Evaluation of surgical management musculoskeletal tumors. 2nd International Workshop on the Design and Application of Tumor Prosthesis for Bone and Joint Reconstruction. Vienna, pp5-10, 1983
  - 10) 八木智徳, Enneking WF : 骨軟部腫瘍手術後の機能評価法. *整形外科* 36 : 1342-1350, 1985
  - 11) Renard AJ, Veth RP, Schrcuder HWB, et al : Function and complications after ablative and limb-salvage therapy in lower extremity sarcoma of bone. *J Surg Oncol* 73 : 198-205, 2000
  - 12) Malawer MM, Chon LB : Prosthetic survival and clinical results with use of large-segment replacements in the treatment of high-grade bone sarcomas. *J Bone Joint Surg* 77A : 1154-1165, 1995
  - 13) Malo M, Davis AM, Wunder J, et al : Functional evaluation in distal femoral endoprosthetic replacement for bone sarcoma. *Clin Orthop* 389 : 173-180, 2001
  - 14) Davis AM, Sennik S, Griffin AM, et al : Predictors of functional outcomes following limb salvage surgery for lower-extremity soft tissue sarcoma. *J Surg Oncol* 73 : 206-211, 2000
  - 15) 川井章, 中山口バート, 中谷文彦ほか : 下肢悪性骨・軟部腫瘍切除後の歩行能力. *関節外科* 24 : 21-27, 2005
  - 16) Davis AM, O'Sullivan B, Bell RS, et al : Function and health status outcomes in a randomized trial comparing preoperative and postoperative radiotherapy in extremity soft tissue sarcoma. *J Clin Oncol* 20 : 4472-4477, 2002
  - 17) Robinson MH, Spruce L, Eeles R, et al : Limb function following conservation treatment of

adult soft tissue sarcoma. *Eur J Cancer* 27 : 1567-1574, 2002

- 18) 和田卓郎, 川井章, 伊原公一郎ほか : 腫瘍 再建外科における QOL 評価. *日手会誌* 22 : 373-376, 2005

## ABSTRACT

System for the Functional Evaluation of Reconstructive Procedure after Surgical Treatment of Musculoskeletal Sarcomas ; International Symposium on Limb Salvage (ISOLS) Functional Evaluation

*Masayuki Sawaizumi, MD\**  
and *Seiichi Matsumoto, MD\*\**

The most commonly used functional evaluation system of limb salvage operation for musculoskeletal tumors is the International Symposium on Limb Salvage's (ISOLS) functional evaluation system. This system has 6 categories for both the upper and lower extremities. Pain, function and emotional acceptance are 3 categories included in both extremities. Hand positioning, dexterity and lifting ability are 3 categories for the upper extremities. Support, walking and gait are 3 categories for the lower extremities. Each category is graded numerically from 0~5, and the percentage of achievement rate based on the perfect score of 30 is calculated. Most of the present limb salvage operations score 60~80 %. Additionally, limb salvage operation's evaluation from the viewpoint of Quality of Life, and Toronto Extremity Salvage Score focusing on the patient's viewpoint have been published.

It is very important to evaluate preserved functional limbs objectively based on the same standard for evaluation of operative procedure and establishment of excellent limb salvage operations. The development of a highly reproducible evaluation system for different purposes, and the progress of new research using this system are expected to continue.

\* *Department of Plastic and Reconstructive Surgery, Cancer Institute Ariake Hospital, Tokyo 135-8550*

\*\* *Department of Orthopedic Surgery, Cancer Institute Ariake Hospital, Tokyo 135-8550*

## 軟部腫瘍の画像診断

今井智浩<sup>\*</sup> 澤泉雅之<sup>\*\*</sup> 松本誠<sup>\*</sup>**Key words** : 良性軟部腫瘍 悪性軟部腫瘍 画像診断

### はじめに

軟部腫瘍は非上皮性組織（間葉系組織）から生じる腫瘍の総称である<sup>1)</sup>。その病理組織学的分類は他領域に比べると多岐にわたっており、いくつかの良性腫瘍を除けば個々の発症頻度は一般に低く、典型的でないものは診断に難渋することが多い。しかし、診断をおろそかにして安易な切除が行われた後に病理組織学的に悪性であった場合は、追加手術や治療の遅れが四肢体幹の機能や予後に大きく影響することがある。したがって、術前の画像診断は適切な治療方針を決定するうえで重要な役割を果たす。本稿では、当院における軟部腫瘍診療の中での画像診断の進め方と、各種画像検査の役割を中心に述べる。

### 1 軟部腫瘍における診療手順

#### 1. 診療の進め方と画像診断の役割

外来において軟部腫瘍を主訴として患者が来院した場合、表在性の腫瘍であれば真に腫瘍が存在するか否かの診断は容易であるが、深部に存在する腫瘍では触知することが困難な場合がある。したがって、外来診察ではま

ず実際に腫瘍が存在するかどうかを調べ、存在するのであればそれが良性か悪性かを診断していく。そのための手順として、視診・触診に続いて画像診断を行うが、最初に行う画像検査は通常単純X線である。これにより腫瘍の存在を明らかにするが、腫瘍陰影が捉えられない場合は超音波検査を行って腫瘍の有無を調べる。腫瘍が確認できれば、ここで得られた所見からMRIもしくはCTの必要性を判断してオーダーし、かつ、穿刺吸引細胞診や針生検を行って良・悪性を術前に診断することとなる<sup>2)</sup>。

悪性であれば、細胞診や生検で得られた組織型を考慮しつつ、画像上での腫瘍の局在や周囲組織への浸潤を評価する。そして、広範切除における安全な切除縁の設定をMRI画像上で行い、綿密な治療計画を立てていくこととなる。

#### 2. 軟部腫瘍の局在

軟部腫瘍はその発生部位により、皮下、筋間、筋肉内の3つに分けることができる（図1<sup>3)</sup>。これらは、画像上で描出される腫瘍と筋膜の位置関係によって決定され、腫瘍の局在を示す基準となる。皮下腫瘍とは固有筋膜（深筋膜）よりも浅い皮下脂肪中に存在する腫瘍を指し、一方、筋間腫瘍とは筋膜下で個々の筋肉の間にある筋間中隔、固有筋膜間に囲まれた脂肪層中に存在する腫瘍を指す。筋肉

\*癌研有明病院形成外科

\*\*癌研有明病院整形外科

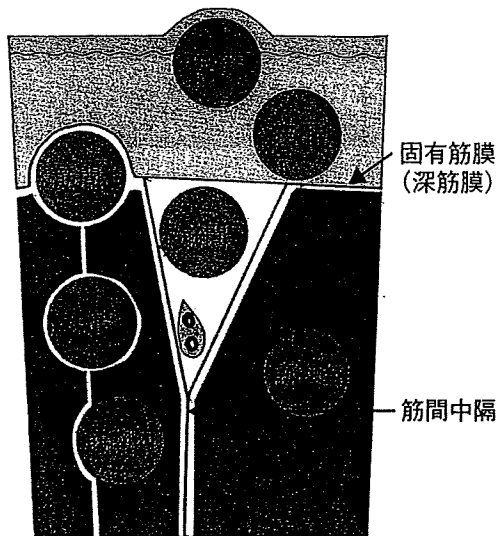


図1 軟部腫瘍の局在と筋膜の関係  
 (日本整形外科学会骨・軟部腫瘍委員会  
 編：骨・軟部肉腫切除録評価法(第1版)。  
 p17, 金原出版, 東京, 1989 より引用改変)

内腫瘍はある筋体から発生して筋体の中に存在する腫瘍である。

軟部腫瘍が悪性である場合は、筋膜は浸潤に際してバリアーの役割を果たすこととなるため、画像診断では筋膜と腫瘍の関係を明らかにして、3つのうちのどの部位の腫瘍なのかという局在診断に関心を払う必要がある。

### 3. 画像診断の手順における注意点

最初に行う画像検査である単純X線から得られる軟部腫瘍の情報は、骨腫瘍に比べるとはるかに限定されている。しかし、簡便に行える検査であり、腫瘍の局在を全体的に認識でき、MRIでは描出できない腫瘍内の石灰化や骨化の有無といった貴重な情報を得られる<sup>4)</sup>。MRIは単純X線より組織分解能がはるかに優れ、情報が多く分析的であるが、広い範囲を全体的に観察するにはあまり有用ではないことが多い。最初からMRIに頼ると、いわば、木を見て森を見ずという状態に陥ることがある。見落としなく診断するためには、まず情報の少ない単純X線において腫瘍の局在、性状を全体的に知り、わかりにくい部分をMRIにより検査するという方法

が望ましい。すなわち、最初に単純X線を行うことにより、広く全体像を把握して精査すべきか否かを判断し、精査ではどの部分を正確に調べるのか決定する。また、X線画像にわずかに描出される所見から、後に行うMRIの画像所見、さらには肉眼的所見をイメージする必要がある。

## III 単純X線による診断

### 1. Computed radiography

現在、単純X線検査においては従来のフィルムを用いた単純X線写真に代わり、デジタル画像が中心になりつつある。コンピュータのモニター (imaging plate) 上に画像が映し出される computed radiography (以下CR) は、解像度においてフィルムによる単純X線写真にやや劣るものの、得られた画像でのX線透過度の条件を自由に変えることができるため、撮影条件による失敗は少なく、骨・軟部の両方を強調した画像を描出できる点で有用である<sup>4)</sup>。

CRにおいて注目すべき所見は、腫瘤陰影、骨化・石灰化、骨陰影の変化である。これらの有無を調べることで、腫瘍の局在診断を行い、さらに腫瘍の性格を捉えて腫瘍の組織型をおおまかに類推する。

### 2. 単純X線による局在診断

CR上では、そのX線透過性の違いにより、脂肪、水、骨化・石灰化の3つは鑑別することができる。脂肪は水よりも透過性が高く、筋肉は水と同じ透過性を示す。そのため脂肪は筋肉と異なり軟部陰影の中で透亮像として描出される。したがって、腫瘍が脂肪に包まれて存在する場合には腫瘤陰影が描出され、また、脂肪からなる腫瘍も透亮性の腫瘤像として認められる。

このことから、CR上において、皮下脂肪

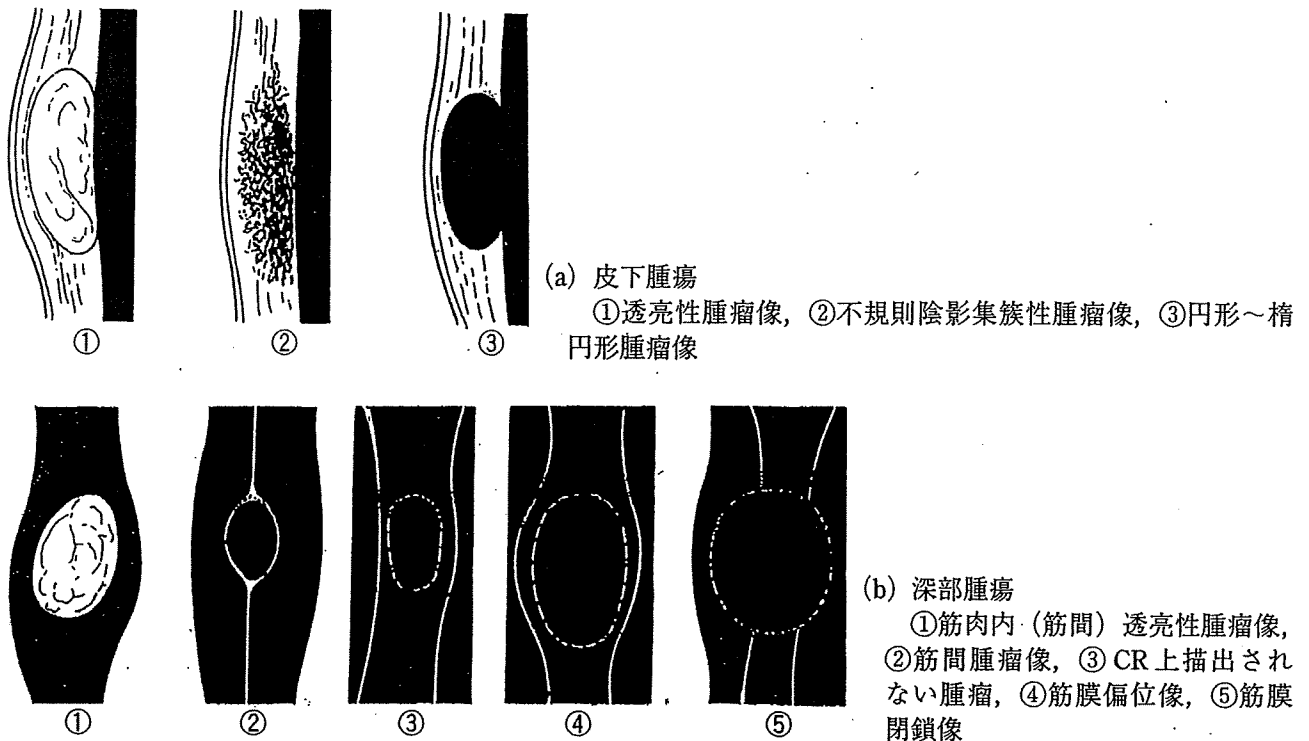


図2 軟部腫瘍のCR所見

に囲まれた皮下腫瘍は腫瘍陰影が明瞭に描出され、筋間脂肪層に囲まれた筋間腫瘍は腫瘍の輪郭が描出されるため、両者はCRでの局在診断が可能となる。その一方、筋肉内腫瘍は、腫瘍内に脂肪成分がなければ腫瘍陰影はCR上で描出されない(図2)<sup>5)</sup>。まれに、腫瘍が大きい場合で筋膜偏位像から類推できることもあるが、筋肉内腫瘍が疑われる場合は、後に述べるように、超音波検査を行ってその存在を確認することが必要である。

また、骨に隣接する深部の腫瘍では、CR上で骨圧排像や骨破壊像、反応性の骨形成、骨膜反応など、骨陰影の変化が見られることがあり、これらの所見を認めれば、深部に軟部腫瘍が存在することを積極的に疑うことができる。

### 3. 単純X線による質的診断

単純X線から質的情報を得るには以下の3つに着目する。

#### 1) 腫瘍の脂肪透過性

腫瘍全体が一様に脂肪透過性を示し、淡い透亮像として描出される場合は、脂肪腫と高

分化型脂肪肉腫を診断として考える。両者はCRでは区別できないが、一般的に大きさが10cmを超えるものや、増殖速度が速いものでは分化型脂肪肉腫を考慮すべきであり、鑑別には穿刺吸引細胞診<sup>6)</sup>や針生検が最も有効となる。

また、脂肪透過性の領域に水透過性の領域、すなわち不透明な部分が混在して描出される場合もある。水透過性をもつ成分は、線維や血管、粘液の存在が示唆されるため、高分化型に粘液型が混在する混合型脂肪肉腫や、一部で線維性硬化を来たした高分化型脂肪肉腫(図3-a)などの悪性腫瘍が挙げられる。しかし、そのほかにも血管脂肪腫、血管腫といった血管と脂肪の両者から成り立つ良性腫瘍や、脂肪織炎を合併した脂肪腫も同様な所見を示すため、CRのみでの診断は難しい。

#### 2) 腫瘍内の石灰化・骨化

腫瘍の石灰化あるいは骨化のパターンによって、組織型がある程度類推できる病変には以下のものがある。

##### (a) 血管腫(静脈奇形)

CRでは同心円状の石灰化(静脈石)が複