

引き続き胆管空腸吻合と胃空腸吻合を行って、再建を完了する。

### 8. ドレナージ

右横隔膜下，胆管空腸吻合部，膵空腸吻合部にドレートを留置し閉鎖式のドレナージを行う。膵空腸吻合部のドレートは二重管を用い，間歇吸引を行うようにしている。

### おわりに

長い間リスクの高い手術の代表格であった膵頭十二指腸切除も，ようやく最近になり，症例数の多い施設を中心に安全性の向上が確認できるようになってきた。症例数の関与が大きいということは，複雑な手術であることが高リスク要因のひとつであったことを示していると考えられる。複雑であるほど標準的な方法を会得することは大事である。したがって，胃切除を伴った膵頭十二指腸切除にかかわる局所解剖や郭清の手順について理解しておくことは，温存術式を含めた膵頭十二指腸切除を習得するうえで重要である。

### 文献

- 1) Lin PW et al : Prospective randomized comparison between pylorus-preserving and standard pancreaticoduodenectomy. Br J Surg 86 : 603-607, 1999
- 2) Seiler CA et al : Randomized prospective trial of pylorus-preserving vs classic duodeno-pancreatectomy (Whipple Procedure) : Initial clinical results. J Gastrointest Surg 4 : 443-452, 2000
- 3) Tran KT et al : Pylorus preserving pancreaticoduodenectomy versus standard Whipple procedure: a prospective, randomized, multicenter analysis of 170 patients with pancreatic and periampullary tumors. Ann Surg 240 : 738-745, 2004
- 4) Pedrazzoli S et al : Standard versus extended lymphadenectomy associated with pancreaticoduodenectomy in the surgical treatment of adenocarcinoma of the head of the pancreas : a multicenter, prospective, randomized study. Lymphadenectomy Study Group. Ann Surg 228 : 508-517, 1998
- 5) Yeo CJ et al : Pancreaticoduodenectomy with or without distal gastrectomy and extended retroperitoneal lymphadenectomy for periampullary adenocarcinoma, Part 2 : Randomized controlled trial evaluating survival, morbidity and mortality. Ann Surg 236 : 355-368, 2002
- 6) 小菅智男ほか：膵頭十二指腸手術における後腹膜一括郭清. 手術 54 : 1467-1470, 2000
- 7) 島田和明：膵頭十二指腸切除における吻合法，癌の外科—手術手技シリーズ6 膵癌・胆道癌，垣添忠生ほか編，メジカルビュー，48-57, 2003
- 8) Kakita A et al : A simpler and more reliable technique of pancreatojejunal anastomosis. Surg Today 26 : 532-535, 1996

*	*	*	*	*
	*	*	*	
		*		

# 肝門部胆管癌の進展様式と 肝臓側切除断端の臨床病理学的特徴

尾島 英知   島田 和明   平岡 伸介   阪本 良弘  
江崎 稔   小菅 智男   金井 弥栄

消化器外科 2007年5月 第30巻第5号 通巻第370号

へるす出版

# 肝門部胆管癌の進展様式と肝臓側切除断端の臨床病理学的特徴

*Clinicopathological features of hilar cholangiocarcinoma*

尾島 英知\*  
Hidenori Ojima

島田 和明\*\*  
Kazuaki Shimada

平岡 伸介\*  
Nobuyoshi Hiraoka

阪本 良弘\*\*  
Yoshihiro Sakamoto

江崎 稔\*\*  
Minoru Ezaki

小菅 智男\*\*  
Tomoo Kosuge

金井 弥栄\*  
Yae Kanai

●要旨●肝門部胆管癌の肉眼型は、結節または平坦浸潤型が約9割を占める。また、乳頭型には間質浸潤部を越える腫瘍の上皮内進展成分が高率に認められ、結節および平坦浸潤型ではその頻度は低い。腫瘍進展様式は胆管周囲間質に沿った進展を示す型の他に、画像上認識困難な上皮置換性に表層拡大進展する型がある。それぞれの腫瘍進展様式で肝臓側胆管切除断端に腫瘍が達すると、上皮内腫瘍進展のみで陽性の場合と間質浸潤を伴って陽性の場合の2パターンが存在することになる。前者の場合は後者の場合に比べ、断端再発症状を示す割合は低く、症状出現までの期間も長く、さらに予後に与える影響は比較的少ない傾向を示す。

● key words : 肝門部胆管癌, 上皮内進展, 間質浸潤, 胆管切除断端, 断端再発

## はじめに

肝門部胆管癌の大部分は肝管の狭窄・閉塞、黄疸、肝内胆管の拡張といった症状を伴った進行症例であり、受診時にはすでに手術不能と判断される症例も少なくない。現時点で根治的治療が可能なのは外科的切除のみである。しかし、肝門部領域は解剖学的に複雑な領域のため、高度な手術手技が要求されるだけでなく、画像診断などで正確な腫瘍進展範囲を術前に把握することが困難であることが多い。

通常、肝門部胆管癌に限らず胆道領域癌の手術において、術者は胆管切除断端を迅速診断に供して胆管切除断端への腫瘍進展の有無を確認するが、腫瘍進展が術前の画像診断より広範囲に進展して胆管切除断端が陽性と判断されることは少なくない。したがって、胆管切除断端に腫瘍が認められた場合の臨床病理学的な意味の理解は重要と考えられる。そこで本稿では、国立がんセンター中央病院で経験された肝門部胆管癌切除症例をもとに、その肉眼型と腫瘍進展様式の関係から胆管切除断端、断端再発との関連性について解説

を行う。

## 肝門部胆管癌の肉眼型の割合と予後

日本では、肝門部胆管癌は『胆道癌取扱い規約』<sup>1)</sup>によって定義され、この規約に沿って診断・分類している。肉眼型に関しては基本型として“結節型、平坦型、乳頭型”が定義されており、それぞれ“膨張型と浸潤型”に亜分類されている。当院で1983～2005年までに外科的切除された肝門部胆管癌（広義の肝門部胆管癌は除く）のうち、病理学的検討可能な85症例をみると、結節浸潤型と平坦浸潤型の合計は74例(87.1%)で、乳頭浸潤型3例(3.5%)、乳頭膨張型8例(9.4%)に比べ圧倒的に多い。これは、左右どちらかの肝管または左右肝管合流部が狭窄ないしは閉塞した進行例が多いためと考えられる。他院の報告例でも同様の傾向がみられる<sup>2)</sup>。

肉眼型別の予後に関して単変量解析で傾向を探る範囲では、乳頭膨張型がきわめて予後良好であるのに対し、結節浸潤型と平坦浸潤型はほぼ同じ予後曲線を描き予後不良である。乳頭浸潤型は結節・平坦浸潤型に比べれば予後はやや良好な傾向を示すが、浸潤癌成分があるためと考えられるが、最終的には予後不良な曲線へシフトする。なお、当院の乳頭膨張型は全員生存

\* 国立がんセンター研究所病理部

\*\* 国立がんセンター中央病院肝胆膵外科

表 1 肝門部胆管癌の腫瘍肉眼型と腫瘍上皮内進展の有無・肝臓側切除断端組織診断の関係

	結節浸潤型 (n=13)	索状浸潤型 (n=16)	乳頭浸潤型 (n=3)	結核性浸潤型 (n=8)
上皮内進展成分 有 (%)	14 (24.1)	3 (18.8)	2 (66.7)	8 (100)
無 (%)	44 (75.9)	13 (81.2)	1 (33.3)	0 (0)
pHM0 (%)	24 (41.4)	1 (6.3)	1 (33.3)	5 (62.5)
pHM1 (%)	17 (29.3)	9 (56.3)	1 (33.3)	1 (12.5)
pHM2 (%)	17 (29.3)	6 (37.5)	1 (33.3)	2 (25.0)
pHM2 上皮内進展 (%)	4 (6.9)	1 (6.3)	1 (33.3)	2 (25.0)
pHM2 間質浸潤 (%)	13 (22.4)	5 (31.3)	0 (0)	0 (0)

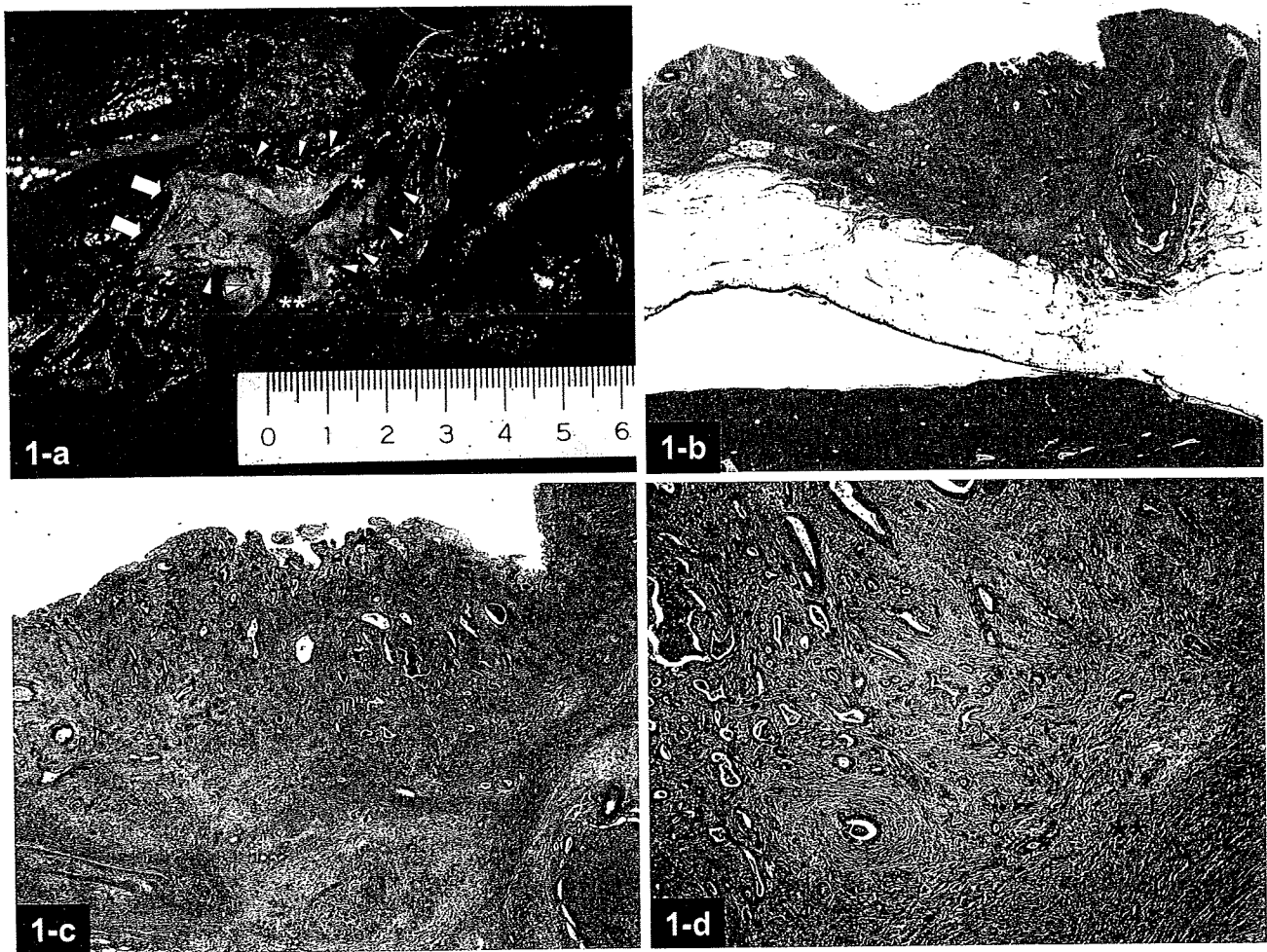


図 1 結節浸潤型の肉眼像と組織像

- a: 拡大左葉切除によって得られた検体の肝外胆管を背側から切開し、左肝管開口部 (\*) と右肝管断端 (\*\*) を観察している。左肝管開口部を中心に急峻な隆起を伴った結節性病変が認められる (黄色△)。十二指腸側断端 (白矢印) 近傍の胆管壁と比べ著明な肥厚を示す
- b: 腫瘍の主座のルーベ像。胆管内腔へ明瞭な隆起を示す結節性腫瘍が形成されている
- c: b の弱拡大像。胆管内腔側から壁内にかけて、著明な線維増生を伴って浸潤性に腫瘍が増殖している
- d: 腫瘍部の中拡大像。胆管内腔側 (\*) から壁内に浸潤する腫瘍は、次第に分化度を低くして索状～孤在性に浸潤している (\*\*)

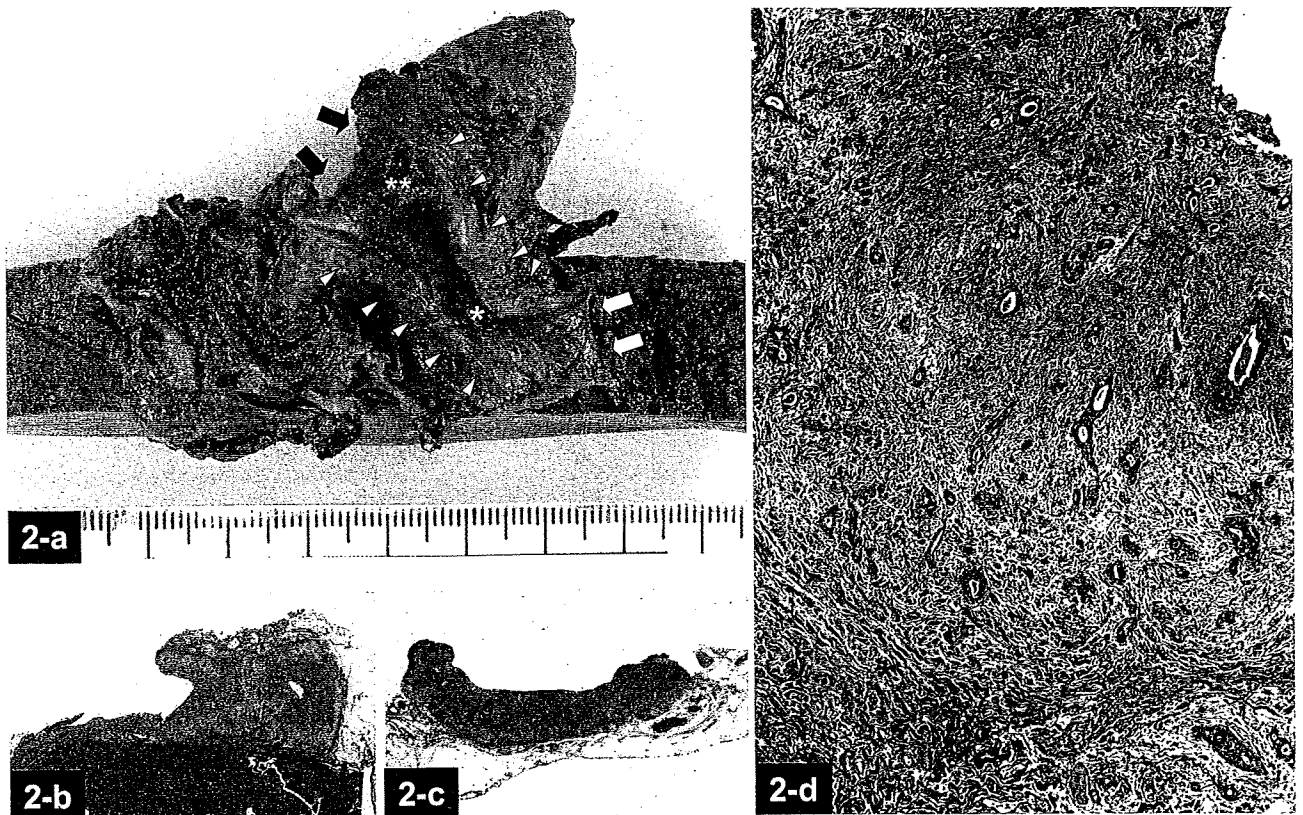


図2 平坦浸潤型の肉眼像と組織像

- a: 拡大右葉切除によって得られた検体の肝門部領域を、肝外胆管を背側から切開してホルマリン固定後に観察している。狭窄した右肝管開口部 (\*) から右肝管周囲間質を主座とする腫瘍。胆嚢管開口部 (\*\*) から左右肝管合流部にかけての胆管壁に、平坦でなだらかな隆起と軽度の肥厚を認める (黄色△)。一見、異常がないように見える左肝管切除断端 (白矢印) にも上皮内進展で腫瘍が認められたが、十二指腸側胆管切除断端は陰性であった (黒矢印)
- b, c: 右肝管開口部領域の腫瘍ルーペ像 (b) および上部胆管領域腫瘍進展部ルーペ像 (c)。いずれも、均一な壁肥厚を示し、間質浸潤性に腫瘍が進展していることがわかる
- d: 腫瘍の拡大像。腫瘍は浸潤するに従って、分化度を低くして孤在性の浸潤像 (\*) を示す

している。

### 肝門部胆管癌の肉眼型と腫瘍進展様式 ・ 肝臓側胆管切除断端

胆管切除断端を考察するうえで重要なのは、腫瘍がどのように進展するかを把握することである。各肉眼型の詳細な病理学的特徴に関してはすでに報告しているため<sup>3)</sup>、ここでは腫瘍進展様式に注目して解説する。

#### 1. 肉眼型と上皮内進展の有無

肝門部胆管癌の多くは進行癌であり、胆管周囲間質に著明な浸潤を示す。浸潤結節からの進展が胆管上皮を置換性に進展するのか、間質内を浸潤性に進展するのかを把握することは、胆管切除断端との関連性を考察するうえで重要である。当院の切除症例の肉眼型と、

腫瘍浸潤部の範囲を越える上皮内腫瘍進展組織像の有無との関係を示す (表1)。なお、間質浸潤部のない腫瘍はすべて上皮内腫瘍進展があるものとして分類した。

乳頭膨張型は間質浸潤を認める症例が8例中4例認められるが、これらすべての症例にも間質浸潤部の範囲を越える上皮内腫瘍進展が認められた。3例すべてが間質浸潤を伴う乳頭浸潤型も高い割合で上皮内腫瘍進展成分を有することから、乳頭型は、上皮内を表層拡大進展する可能性が高い腫瘍と考えられる。一方、結節浸潤型や平坦浸潤型は上皮内腫瘍進展成分を有する割合が少なく、とくに平坦浸潤型は非常に少ない傾向にある。

したがって、腫瘍浸潤部を越える上皮内腫瘍進展成分を高率に有する乳頭型は、術前の画像診断で腫瘍進展の把握が困難であるため注意を有する腫瘍と考えら

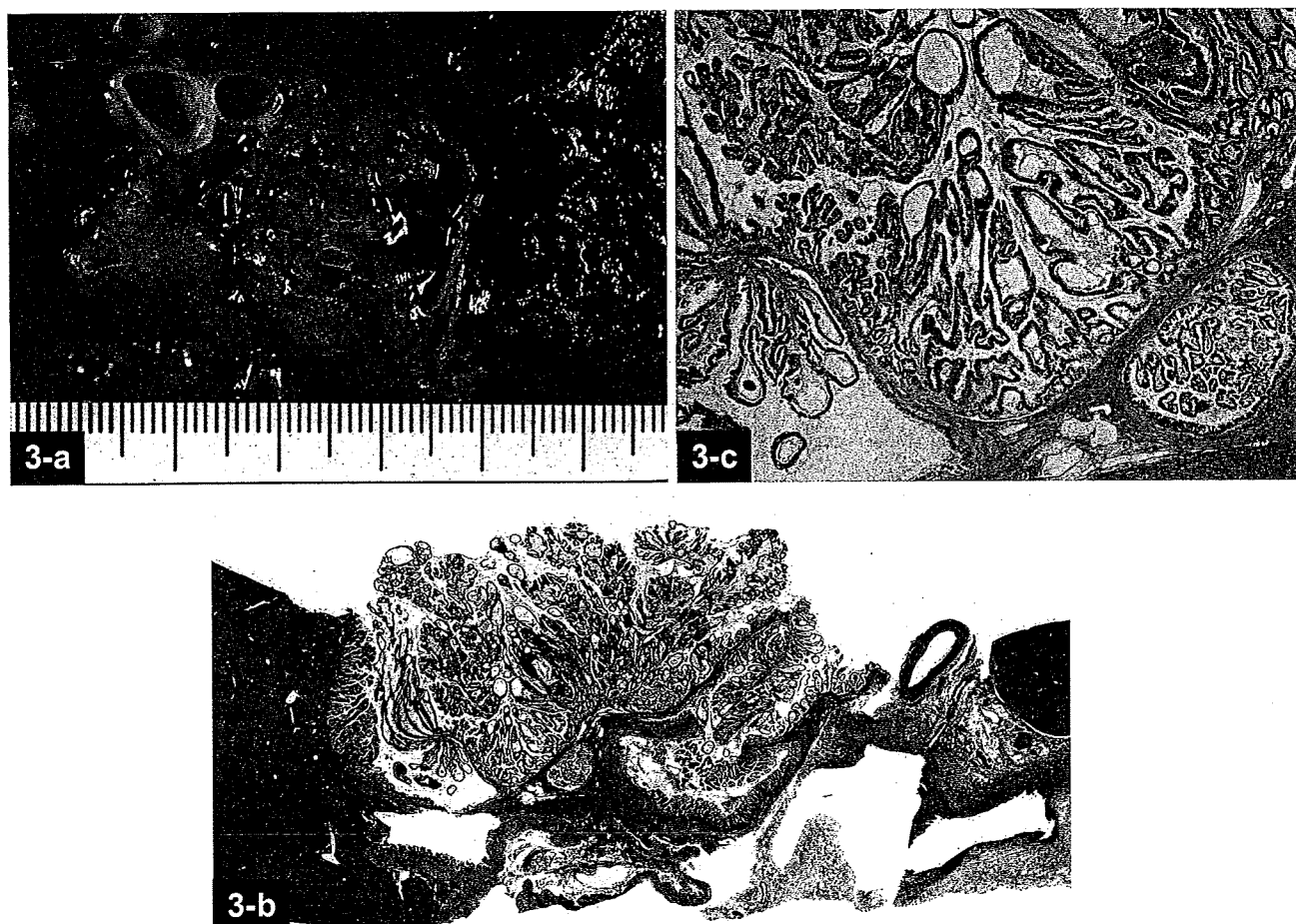


図3 乳頭膨張型の肉眼像と組織像

- a: 左肝管内に粘液産生を伴って著明な隆起を示す腫瘍が認められる。明らかな浸潤像は認めない
- b: 腫瘍部のルーベ像。腫瘍は胆管内腔に突出する形で認められる。著明な乳頭状構築を示す
- c: 腫瘍部の弱拡大像。粘液産生を示す乳頭状腫瘍で、周囲の付属腺内にも上皮内病変を伴った乳頭状に隆起する腫瘍組織を認める (+)

れ、結節浸潤型や平坦浸潤型は、上皮内進展による表層拡大よりは胆管周囲の間質を浸潤性に広がる可能性の強い腫瘍であることがわかる。

では、実際に腫瘍はどのように進展しているのかを、腫瘍と近い肝臓側断端の組織学的評価から考察する。

## 2. 肉眼型と肝臓側切除断端

『胆管癌取り扱い規約』には、「切除線における組織学的癌浸潤」の項目で、肝臓側胆管断端 (pHM)、十二指腸側胆管断端 (pDM) に組織学的に癌浸潤を認めるか否かを判定する基準が設けられ、胆管切除断端に明らかな癌浸潤を認めるもの (pHM2, pDM2)、断端から 5 mm 以内に癌浸潤を認めるもの (pHM1, pDM1)、断端から 5 mm 以内に癌浸潤を認めないもの (pHM0, pDM0) と定義している。

当院で切除された肝門部胆管癌症例において、腫瘍

の肉眼型と腫瘍に近い肝臓側切除断端の診断結果を対比して、腫瘍進展様式を考察した (表 1)。

平坦浸潤型は結節浸潤型に比べ pHM0 の割合が低く、pHM1, 2 の割合が高い傾向にある。これは明瞭な結節を形成する結節浸潤型 (図 1 a ~ d) に比べ平坦浸潤型 (図 2 a ~ d) は胆管周囲間質内を目立った隆起を示さずに浸潤性に進展することと、症例数が少ないため明確なことはいえないが、pHM2 の内訳をみても、平坦浸潤型は間質浸潤を伴って陽性の割合が結節浸潤型に比べ高いことから、術前に腫瘍進展範囲を把握することが難しい腫瘍であることが考えられる。

一方、乳頭膨張型は乳頭浸潤型に比べ pHM0 の割合が高い。これは、胆管内に充満するように増殖し間質浸潤を伴うことが比較的少ない乳頭膨張型 (図 3 a ~ c) は、術前の画像診断で胆管内に乳頭状に隆

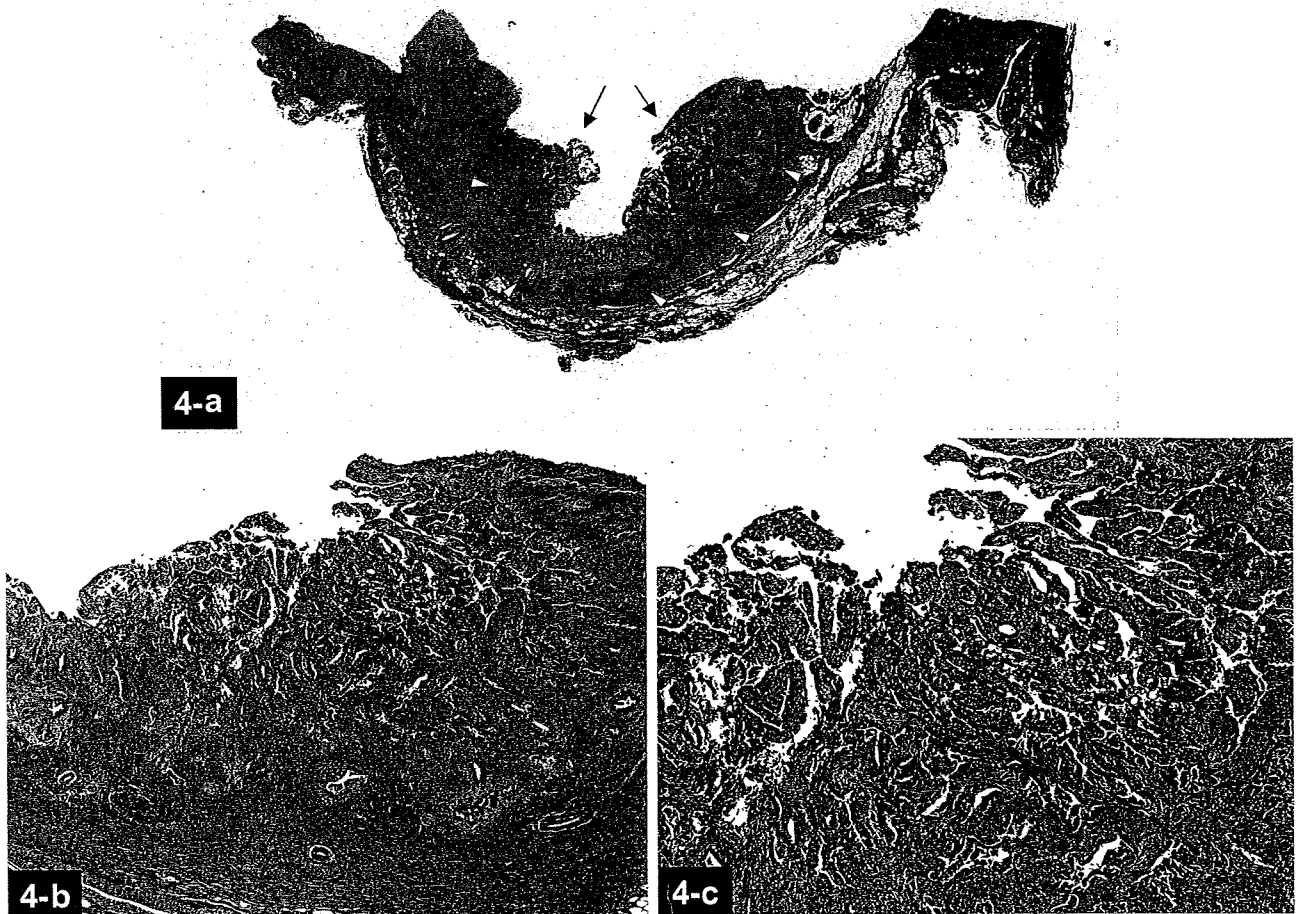


図4 乳頭浸潤型の組織像

- a: 左右肝管合流部に生じた腫瘍のルーペ像。胆管内腔に向かって粗大顆粒状に隆起する領域（黒矢印）と浸潤性に増殖する領域（黄色△）が認められる
- b: 弱拡大像。胆管内腔側に隆起した領域は乳頭状に増殖する腫瘍組織からなる。そこから胆管壁間質内に連続性に腫瘍が浸潤している
- c: 胆管内腔側に乳頭状構築を示して隆起する腺癌組織

起している部分から、術者の予想をはるかに越える腫瘍の進展はまれであると考えられる。実際の組織標本の検討でも、上皮内腫瘍進展はあっても広範囲な上皮内進展は少ないという傾向がある。一方、間質浸潤成分を有する乳頭浸潤型（図4a～c）は胆管内への著明な突出は認めず、肉眼的に結節浸潤型と一見では明瞭に区別できない症例も存在する。組織学的にも浸潤結節部とそこから低乳頭状・上皮置換性に側方進展する傾向が認められるため、明らかに乳頭膨張型と進展様式は異なる。しかし、乳頭膨張型と乳頭浸潤型は高率に間質浸潤部の範囲を越える上皮内腫瘍進展を認めるため、当院の肝臓側胆管切除断端陽性症例はすべて上皮内進展で陽性となっている。

### 3. 肝臓側切除断端と十二指腸側切除断端との関連

腫瘍から離れた十二指腸側胆管切除断端部の組織像にはどのような特徴があり、さらに肝臓側胆管切除断端との関連にどのような傾向がみられるかを考察した。

pHM2症例と pDM2症例のそれぞれの胆管切除断端の組織学的所見をまとめた（表2）。pHM2症例は間質浸潤を伴った陽性所見の割合が69.2%（26例中18例）と高く、pDM2症例の胆管切除断端は上皮内腫瘍進展による陽性所見の割合が61.5%（13例中8例）と高い。この点から、術前に腫瘍の上皮内進展成分を把握することだけでなく、間質浸潤の進展範囲を把握することも非常に困難であることが理解できる。

pHM と pDM の組み合わせによる検討から、pDM2症例は pDM0,1症例に比べ圧倒的に pHM2である割合

表2 肝臓側胆管切除断端の組織診断と十二指腸側胆管切除断端の組織診断の関係

		pDM2 (n=26)		pDM0,1 (n=59)		計
		上皮内進展	間質浸潤	上皮内進展	間質浸潤	
pDM2 (n=13)	上皮内進展	4	3	1	8	
	間質浸潤	0	3	2	5	
pDM0,1 (n=72)		4	12	56	72	
計		8	18	59	85	

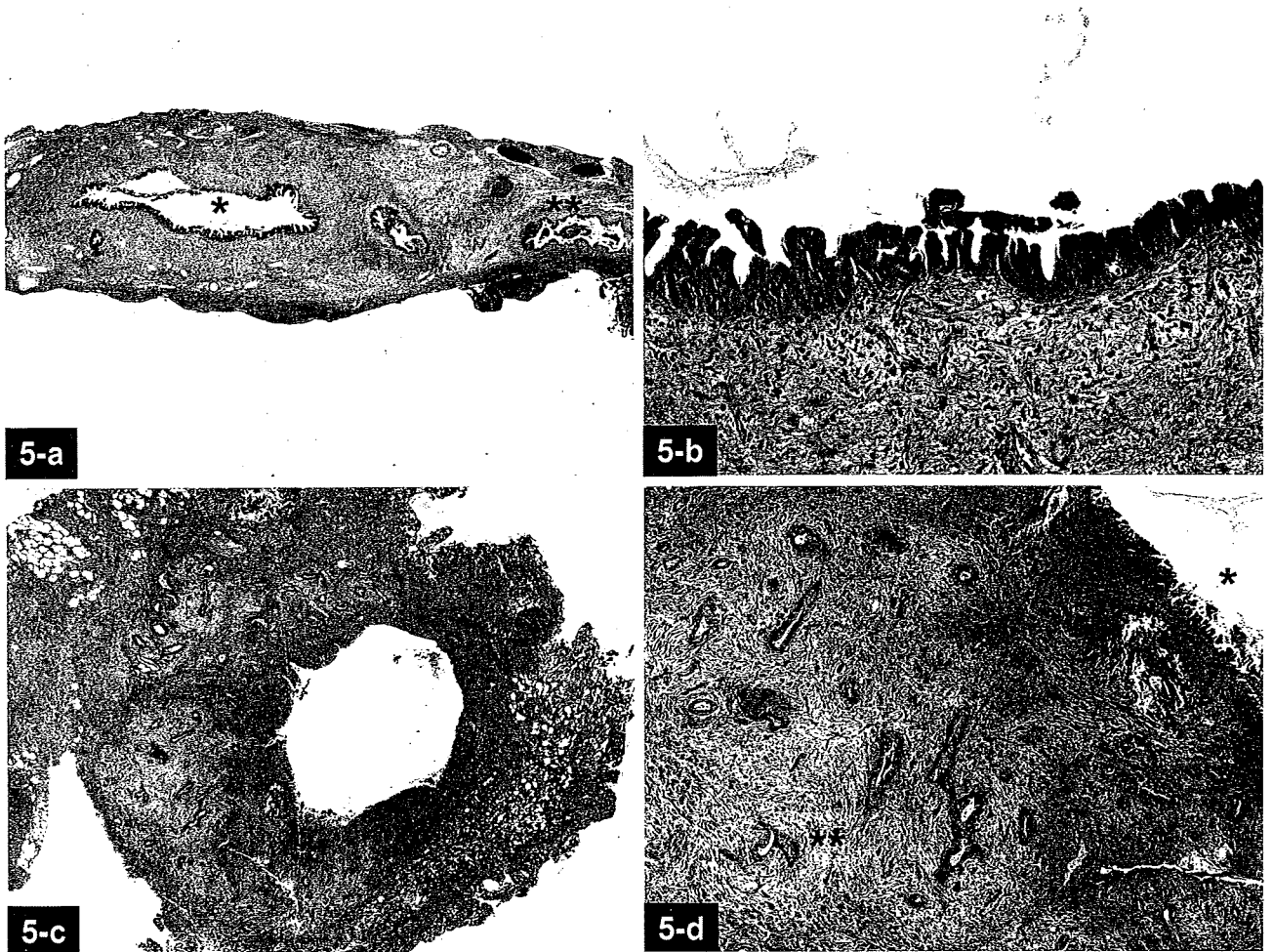


図5 肝臓側胆管切除断端組織像

- a, b: 上皮内腫瘍進展で陽性の組織像。肝管本管 (\*) だけでなく、周囲の分岐した胆管内 (\*\*) にも腫瘍の上皮内進展像がみられる。間質内には明らかな浸潤は認めない (a)。上皮置換性に進展する腫瘍組織像 (b)
- c, d: 間質浸潤を伴って陽性症例の組織像。ルーベ像でも腫瘍浸潤が明らかに認められる (c)。d は弱拡大像。この症例は、胆管壁間質内への腫瘍浸潤 (\*\*) だけでなく、上皮内腫瘍進展像も認められる (\*)。

合が高い (76.9% : 13例中10例 vs. 22.2% : 72例中16例)。とくに、十二指腸側胆管切除断端が上皮内進展で陽性の場合、87.5% (8例中7例) と高率に肝臓側胆管切除断端が陽性である。これらは当然の結果ではあるが、腫瘍の主座から離れた十二指腸側断端(手術手技上、最初に迅速診断に提出されることが多い)に腫瘍が及ぶ肝門部胆管癌は、広範囲な進展を示す傾

向が強い腫瘍であることを意味する。したがって、術者にとって術中の十二指腸側胆管切除断端の結果は、その後の手術計画を考慮するうえで重要な情報が含まれていると思われる。また、病変に近接しているはずの肝臓側胆管切除断端は陰性にもかかわらず、十二指腸側断端が陽性で終了してしまった症例が少ないが存在することがわかる。しかも、3例中2例は、十二



表3 肝臓側胆管切除断端組織診断と断端再発症状発現の関係

肝臓側胆管切除断端	症例数	断端再発症状発現 (%)
pHM0	32	0 (0)
pHM1	30	0 (0)
pHM2	26	5 (19.2)
pHM2- 上皮内進展	8	1 (12.5)
pHM2- 間質浸潤	18	4 (22.2)

指腸側胆管断端が間質浸潤を伴って陽性であり、腫瘍の上皮内進展による広範囲進展のみならず胆管周囲間質を広範囲に進展する腫瘍も存在することがわかる。腫瘍に近い肝臓側胆管切除断端方向への進展より十二指腸側胆管切除断端方向への進展が著明な腫瘍が存在する事は興味深い。

pHM と pDM がいずれも陽性であった症例は10例あったが、それぞれの胆管切除断端の組織像との組み合わせでは特徴的な所見は少ない。しかし、両側胆管切除断端が陽性になるイメージの強い腫瘍の上皮内進展による表層拡大進展以外にも、間質浸潤による広範囲進展癌がほぼ同じ割合で存在することがわかる。

## 肝門部胆管癌の胆管切除断端と再発

多くの論文で、胆管切除断端が予後に関連すると報告されている<sup>9-11)</sup>が、胆管切除断端を単に陽性・陰性に分けて検討した結果が多く、肝切除断端と胆管切除断端を混在させて検討した報告も認められる。Wakaiらは肝外胆管癌の胆管切除断端の組織所見を、上皮内進展で陽性の場合と間質浸潤で陽性の場合に分けて予後に対する影響を検討し、後者が前者に比べて患者予後に与える影響が強いことを統計学的に証明し報告した<sup>10)</sup>。当院でも同様の結果が出ており、肝門部胆管癌に限らず胆道領域癌の胆管切除断端を評価する場合は、上皮内進展のみで陽性(図5 a, b)か間質浸潤を伴って陽性(図5 c, d)かを確かめることが重要であると考えられる。

しかし、胆管切除断端が陽性となった場合、術者がかつても危惧することは断端再発と考えられるが、この視点に立った臨床病理学的検討は十分なされていないのが現状である。ここからは、肝臓側胆管切除断端と断端再発に関して解説していく。

### 1. 断端再発の評価

断端再発をどのように定義するかは一定の見解はない。術中迅速診断にて胆管切除断端に腫瘍の残存を認

めるということは、生体内の胆管切除断端に腫瘍組織が残存している事実を示している。それらが死滅することなく viable な状態で存在しつづけた腫瘍のなかで、さらに画像所見や腫瘍マーカーの上昇によってその存在が客観的に認識された場合が一般的に断端再発と考えられている。しかし、生体内で増殖する腫瘍細胞によっては、実際に増殖しているにもかかわらず、客観的に認識されない症例もあるはずである。したがって、われわれはこの観点から、単に‘断端再発’とするのではなく‘断端再発症状の出現’の有無と解釈すべきと考えている。

当院での実際の判定は、臨床所見を総合して評価しており、剖検による再発巢の確認はほとんど行われていない。肝臓側切除断端に関しては、術後約3～6ヵ月ごとのCT所見(肝内胆管の拡張の有無、明らかな胆管断端領域の低濃度腫瘍の確認)、腫瘍マーカーの上昇の有無、胆汁細胞診の結果などを踏まえて断端再発を評価している。

### 2. 胆管切除断端の断端再発は必発か？

当院の結果(表3)では、肝門部胆管癌において肝臓側切除断端陽性症例26例のうち5例(19.2%)に断端再発症状の出現を認めた。pHM0,1症例には明らかな断端再発症状は認められない。胆管切除断端の腫瘍組織形態別にみると、間質浸潤で陽性の場合には18例のうち4例(22.2%)で、上皮内進展による陽性の場合には8例のうち1例(12.5%)で断端再発症状が認められた。詳細な数字は提示しないが、間質浸潤で陽性の4例の大部分は術後1年以内に再発症状が出現したのに対し、上皮内進展で陽性の症例は再発症状出現まで明らかに長い期間を要した。こういった傾向に関しては、間質浸潤を示す腫瘍は胆管切除断端部に結節性病変を早々に形成しやすいため、胆管狭窄像や肝内胆管拡張像といった断端再発症状を早期に示していると考えられる。一方、浸潤傾向を示さず胆管上皮内を置換性に発育するタイプは、実際には残肝の肝内胆管を上皮置換性に増殖しつづけているが、画像上

認識できる病変形成をきたすことがまれで、結果的に肝内胆管拡張像を示すことが少ないため、断端再発症状の出現までに、術後長時間を有すると考えられる。ただし、注意しなくてはならないことは、一見すると低いと思われる断端陽性症例中の再発症状発現率であるが、胆管切除断端陽性症例の約70%が間質浸潤を伴って陽性であることから、こういった症例は腫瘍サイズの大きい進行性の癌であり、予後不良のために再発症状をきたす前に大部分の患者が死亡していると考えられる。

上記の結果から、肝臓側胆管切除断端に関しては断端陽性であったとしても明らかな再発症状をきたす症例は19%程度であり、間質浸潤で陽性の症例は上皮内進展で陽性の症例に比べ再発する割合も高く、術後短時間で再発する。同様の傾向は、現在当院で行われている肝門部胆管癌を含む胆道領域癌全体を対象とした詳細な検討でも認められる。

## 術中迅速診断の問題点と外科医の対応

### 1. 術中迅速診断の問題点

「明確な（良悪のハッキリした）結果が術中診断時に返ってこない」とのクレームを他院の外科医から聞く機会が多いが、術中迅速診断は非常に厳しい環境の下で行われていることを外科医には理解していただきたい。とくに、胆管切除断端は術前・術中の操作で修飾が加わっていることが多く、迅速診断時に胆管上皮が脱落していたり焼灼による熱変性をきたしていたりするため十分な評価ができないことは日常的である。さらに、一般病院における胆道領域の手術件数は必ずしも多くないことから、診断病理医の症例経験が限られていることも遠因にあり、胆管上皮内病変の異型性の判定は非常に難しいとされる。また、術中迅速標本は、通常ならば数日かけてホルマリン固定を行い標本にする過程をわずか数分で完成させてしまうため、標本を作成する臨床検査技師の技量に左右されてしまうのも現状である。通常、上皮が脱落している場合や標本作成に問題がみられた場合は、「深切り標本」という追加の標本を複数枚作成するが、マンパワーが十分でない施設では行えないこともありうる。

### 2. 術中迅速診断時の外科医の対応

術中の胆管切除断端迅速診断で重要なことは、胆管周囲間質内に腫瘍が存在するか否か確実に病理医に診

断してもらうことと考える。胆管切除断端の胆管周囲間質に腫瘍が存在している場合は、早期に断端再発をきたす傾向にあり、予後にも影響するからである。間質に腫瘍が認められないことが判明した場合、次に腫瘍の上皮内進展があるかどうかを評価してもらうことである。上皮内進展で陽性の場合、追加切除により陰性にすることが望ましいが、仮にそのまま手術を終了したとしても断端再発症状を示す割合は低く、症状出現までの期間も長く、さらに予後に与える影響は比較的少ない。よって、この場合は術中に患者の臨床的状況と合併症をきたさずに追加切除可能かどうかを含め、外科医が総合的に判断すべき状況になると思われる。また、「間質には腫瘍は認めないが、胆管上皮細胞に良悪の鑑別のつかない異型上皮が認められる」といった回答がされた場合は、それは明らかな癌には至っていない悩ましい上皮細胞が胆管切除断端に存在すると病理医が結論した結果であり、明らかな上皮内癌で陽性の場合よりさらに再発症状発現の可能性が低いと解釈することもできる。仮に診断が実際よりもunder diagnosisであったとしても、想定される最大の悪性病変は上皮内癌であるという考え方をすれば、臨床的対応方法も決まると考えられる。大切なのは、上皮内病変の有無にこだわるよりは、間質内に腫瘍がないかを厳密にチェックしてもらうことである。

次に、間質浸潤にしても上皮内進展にしても、胆管切除断端が陽性の場合全周のうちどの程度存在しているかを具体的に（例えば、「ほぼ全周性にびまん性に腫瘍が浸潤している」、「1/2周の間質に領域性を示して腫瘍が存在する」、「間質内には腫瘍は認めないが、1/2周程度残存した胆管被覆上皮の半分ほどに腫瘍の上皮内進展を認める」など）回答してもらうように病理医とコミュニケーションをとっておくべきである。これにより、現段階の切除ラインが腫瘍の裾野にいかどうかを確認することが可能だからである。実際、間質浸潤で陽性の症例が、わずか数mmの追加切除により陰性になったという経験は少なくない。しかし、上皮内進展で胆管切除断端が陽性の場合はその限りではなく、追加切除により陰性となる場合もあるが、逆に追加切除した部分でより多くの上皮内病変が出現することを少なからず経験する。詳細には述べないが、組織学的に上皮内進展する腫瘍は、必ずしも胆管内を規則的な領域を伴いながら進展しているのではなく、地図状、時にはskip状に腫瘍が進展することがあるためである。

このように、術者は胆管切除断端の単なる結果のみならず、腫瘍の局在に注意を払うことで術中の判断をよりの確な方向に導くことも可能であると考える。

## おわりに

肝門部胆管癌で唯一根治的治療ができる外科的切除において、胆管切除断端が陰性で終わるということは外科的完全切除への大きな一歩であるため、その意義は大きい。しかし、肝門部胆管癌の予後は腫瘍中心部における腫瘍の分化度、深達度、大きさ、さらにリンパ節転移の有無といった非常に強力な悪性度規定因子によって支配されている。したがって、胆管切除断端の結果に関しては、単に陰性・陽性の結果だけでなく、胆管切除断端における腫瘍のあり方に注目し、腫瘍の進行度を含めた臨床的状況、患者背景なども考慮したうえで適切な外科的判断がなされるべきであると思われる。

## 文 献

- 1) 日本胆道外科研究会編：胆道癌取扱い規約，第5版，金原出版，東京，2003.
- 2) 吉川達也，太田岳洋，新井田達雄，吾妻司，小寺由人，高崎健：肝門部胆管癌の外科病理．胆と脾，20：821～824，1999.
- 3) 尾島英知，坂元亨宇：肝門部胆管癌腫瘍進展様式の病理学的特徴．消化器画像，6：345～351，2004.
- 4) Shirai, Y., Yamai, K., Ohtani, T., Tsukada, K. and

- Hatakeyama, K. : A new technique for assessing the resectability of hilar cholangiocarcinoma : Lifting of the umbilical portion of the portal. J. Am. Coll. Surg., 184 : 80～83, 1997.
- 5) Jarnagin, W. R., Fong, Y., DeMatteo, R. P., Gonen, M., Burke, E. C., Bodniewicz, B. S. J., Youssef, B. A. M., Klimstra, D. and Blumgart, L. H. : Staging, resectability, and outcome in 225 patients with hilar cholangiocarcinoma. Ann. Surg., 234 : 507～517, 2001.
- 6) Miyazaki, M., Ito, H., Nakagawa, K., Ambiru, S., Shimizu, H., Shimizu, Y., Kato, A., Nakamura, S., Omoto, H., Nakajima, N., Kimura, F. and Suwa, T. : Aggressive surgical approaches to hilar cholangiocarcinoma : Hepatic or local resection? Surgery, 123 : 131～136, 1998.
- 7) Kawasaki, S., Imamura, H., Kobayashi, A., Noike, T., Miwa, S. and Miyagawa, S. : Results of surgical resection for patients with hilar bile duct cancer : Application of extended hepatectomy after biliary drainage and hemihepatic portal vein embolization. Ann. Surg., 238 : 84～92, 2003.
- 8) Hadjis, N. S., Blenkharn, J. I., Alexander, N., Benjamin, I. S. and Blumgart, L. H. : Outcome of radical surgery in hilar cholangiocarcinoma. Surgery, 107 : 597～604, 1990.
- 9) Bismuth, H., Nakache, R. and Diamond, T. : Management strategies in resection for hilar cholangiocarcinoma. Ann. Surg., 215 : 31～38, 1992.
- 10) Wakai, T., Shirai, Y., Moroda, T., Yokoyama, N. and Hatakeyama, K. : Impact of ductal resection margin status on long-term survival in patients undergoing resection for extrahepatic cholangiocarcinoma. Cancer, 103 : 1210～1216, 2005.

# 消化器外科

2007年

# 4

月号

好評発売中！

定価2,310円(税込)

## 特集・術中偶発症発生対策

T<sub>2</sub>(ss)胆嚢癌の診断法と外科治療方針の問題点

## 進行胆嚢癌手術における肝癌胆管切除\*

阪本 良弘<sup>1)</sup>・江崎 稔<sup>1)</sup>・島田 和明<sup>1)</sup>・小菅 智男<sup>1)</sup>

要約：ss 以深の胆嚢癌の治療で、肝外胆管を切除すべきか否かは議論のあるところである。当科で切除した pT<sub>2</sub>~T<sub>4</sub>胆嚢癌中、肝外胆管に組織学的浸潤を認めなかった 58 症例の検討では、神経周囲浸潤を認めた場合に、肝外胆管切除群の生存率が温存群よりも有意に良好であった(5 年生存率 46% vs 0%, p=0.009)。一方、リンパ節転移を認めた場合でも、肝外胆管切除と温存群の生存率は同等であった。神経周囲浸潤の有無を術前・術中に正確に診断するのは困難ではあるが、神経周囲浸潤と胆管浸潤には有意な相関関係があるため、肝十二指腸間膜に近接する進行胆嚢癌症例は、肝外胆管切除のよい適応であると考えられる。

Key words：胆嚢癌，胆管浸潤，肝外胆管切除，神経周囲浸潤

## はじめに

進行胆嚢癌はしばしば肝十二指腸間膜や肝外胆管に浸潤する。肝外胆管に浸潤を認めた症例の予後は不良であるが、切除可能な場合は肝外胆管を合併切除して、肝十二指腸間膜を郭清する必要のあることに異論はない。しかし一方、明らかな胆管浸潤を認めない場合には、肝十二指腸間膜の郭清を行うために肝外胆管を合併切除する必要があるかについては明らかになっていない。肝外胆管切除と肝門での胆管空腸吻合は、胆汁漏や胆管炎などの合併症を伴う可能性がある。また、肝十二指腸間膜のリンパ節郭清は、肝外胆管を温存しても可能であり、その場合は十二指腸の乳頭部の機能が温存されることになる。従って、肝外胆管に浸潤を認めない場合に、肝外胆管切除を行って予後を改善させる可能性がないのならば、肝外胆管切除を行う正当性が主張できないことになる。

この命題に関しては、以前から本誌に報告してきた<sup>1,2)</sup>が、この度、自験例の検討と文献的考察を加えて再度検討を加えた。

## I. 胆嚢癌に対する当科の手術方針

進行胆嚢癌 (pT<sub>2</sub>~T<sub>4</sub>) の臨床像はさまざまであり、病状に応じた術式を、安全性とのバランスで選択している。

①ss と診断した胆嚢癌に対しては胆嚢床肝実質の非系統的部分切除を伴った胆嚢摘出術 (拡大胆嚢摘出術) を基本としており、12bc リンパ節のサンプリングと胆嚢管断端の迅速診断を行う。胆嚢管断端が陽性の場合には肝外胆管切除を追加する。胆嚢管断端が陰性の場合には肝外胆管を温存して、肝十二指腸間膜の郭清を行う。12bc のリンパ節転移が陽性の場合に、肝外胆管を切除して郭清を行うか否かは各術者の判断に委ねられている。

②肝床への浸潤を伴う胆嚢癌に対しては、浸潤部分に対して切除断端を陰性に保てるような肝切除を行うが、系統的な S4 下 S5 切除にこだわりはない。ただし、結果的に系統的切除に至った症例も少なくない。

③胆管浸潤を伴う胆嚢癌に対しては術前に門脈右枝塞栓術を併用して、拡大肝右葉切除を行う場合が多い。

④リンパ節転移型の胆嚢癌に対して、リンパ節の *en bloc* な郭清を目的とした膵頭十二指腸切除を行う場合もある。

⑤16 番リンパ節に明らかな転移を伴う症例の切除適応はないと考えている。

\* Extrahepatic Bile Duct Resection During Surgery for Advanced Gallbladder Cancer

1) 国立がんセンター中央病院肝胆膵外科 (〒104-0045 中央区築地 5-1-1)

⑥原則として拡大肝右葉切除兼臍頭十二指腸切除の適応はないと考えている。

## II. 進行胆嚢癌手術における肝外胆管切除の意義—当科の経験から

### 1. 対象と術式

1980年より2003年までに当科で切除を行った胆嚢癌症例は136例であった。このうち、pT<sub>1</sub>の26例、絶対非治癒切除の7例、在院死亡の11例、他病死などの5例を除いた87例が、pT<sub>2</sub>~T<sub>4</sub>で根治切除を施行し、予後を追跡できた症例である。

このうち、組織学的に胆管に浸潤を認めたのは29例であり、胆管に浸潤を認めなかったのは58例であった。胆管に浸潤を認めた29例の全例で肝外胆管を切除した。

一方、胆管浸潤を認めなかった58例の術式の内訳は単純胆摘(n=8)、肝床切除(n=21)、肝S4下S5切除(n=13)、肝右葉切除(n=7)、その他の肝切除(n=3)、臍頭十二指腸切除を併用した肝切除(n=6)であった。このうち、胆管を切除された症例は28例(48%)であった。

### 2. 解析方法

組織学的に胆管浸潤を認めなかった58例の予後因子を単変量および多変量解析で検定した。また、58例を、リンパ節転移の陽性例(n=23)、陰性例(n=35)に群分けした。各群において、肝外胆管の切除・温存によって背景や予後の差があるかを検定した。また、神経周囲浸潤の陽性例(n=25)、陰性例(n=33)の各

群で、胆管切除の意義を同様に検討した。

### 3. 結果

多変量解析の結果、58例の独立した予後不良因子は、肝転移(p=0.01)と神経周囲浸潤陽性(p=0.06)であった(表1)。リンパ節転移は予後因子ではなかった(p=0.12)<sup>3)</sup>。

a: リンパ節転移の有無と肝外胆管切除

リンパ節転移陽性、陰性の各群で、肝外胆管を切除したグループと温存したグループの背景因子は同等であった<sup>3)</sup>。胆管切除の頻度はリンパ節転移陽性群では74%、陰性群では31%であり、前者で有意に高かった(p=0.001)。しかし、リンパ節転移陽性、陰性の各群で胆管切除の有無による生存率の差は認めなかった(図1)。

b: 神経周囲浸潤の有無と肝外胆管切除

神経周囲浸潤を認めた25例で、肝外胆管を温存した11例と切除した14例の背景因子はStageを含めて同等であった<sup>3)</sup>。一方、神経周囲浸潤を認めなかった33例で、肝外胆管を切除した14例では、温存した19例よりも、リンパ節転移が高率に認められた(64% vs 16%, p=0.004)が、Stageは同等であった。肝外胆管切除の頻度は神経周囲浸潤陽性群、陰性群で同等で

表1 組織学的胆管浸潤を認めないpT<sub>2</sub>~T<sub>4</sub>胆嚢癌58症例の予後因子—多変量解析(参考文献3より引用)

変数	危険率	95%CI	p値
肝転移	4.82	1.42~16.33	0.01
神経周囲浸潤	2.51	0.98~6.45	0.06

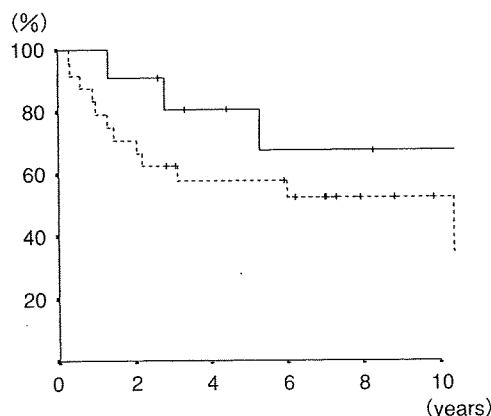
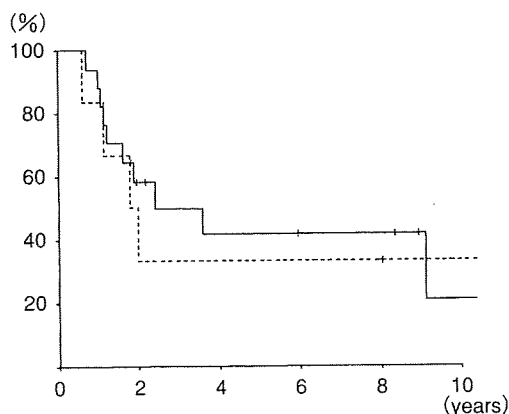


図1 リンパ節転移陽性群(a)と陰性群(b)における、肝外胆管切除の予後に及ぼす意義(参考文献3より引用)

- a: リンパ節転移陽性群では、肝外胆管切除例(実線, n=17)と温存例(点線, n=6)に、生存率の差を認めなかった。(5年生存率42% vs 33%, p=0.96)  
 b: リンパ節転移陰性群でも、肝外胆管切除例(実線, n=11)と温存例(点線, n=24)に生存率の差を認めなかった。(5年生存率81% vs 58%, p=0.30)

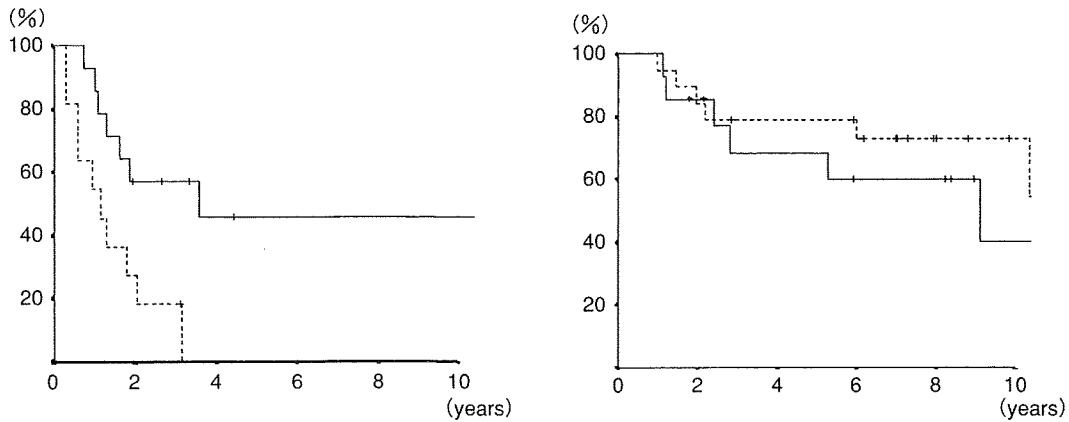


図 2 神経周囲浸潤陽性群 (a) と陰性群 (b) における、肝外胆管切除の予後に及ぼす意義 (参考文献 3 より引用)

- a : 神経周囲浸潤陽性群では、肝外胆管切除例 (実線, n=14) では温存例 (点線, n=19) よりも、有意に予後良好だった。(5年生存率 46% vs 0%,  $p=0.009$ )  
 b : 神経周囲浸潤陰性群では、肝外胆管切除例 (実線, n=14) と温存例 (点線, n=19) に生存率の差を認めなかった。(5年生存率 69% vs 79%,  $p=0.28$ )

あった (56% vs 42%,  $p=0.31$ )。神経周囲浸潤陽性 25 例中、肝外胆管を切除した 14 例は温存した 11 例に比して、有意に良好な生存率を示した (図 2)。一方、神経周囲浸潤陰性の 33 例では、胆管切除の切除・温存による予後の差は認めなかった。

c : 肝外胆管切除や温存に起因した合併症

胆管空腸吻合を施行した 28 例中、縫合不全を 2 例に認めた。また、胆管炎を思わせる比較的経過の速い高熱のエピソードを約 3 分の 1 の症例で認めたが、保存的に軽快した。胆管を温存した 30 例において、術後の胆管狭窄は認めなかった。

d : 神経周囲浸潤と胆管浸潤

胆管浸潤を有した 29 例を含めた 87 症例において、神経周囲浸潤と胆管浸潤の間に有意な相関を認めた ( $p<0.0001$ )。

4. 自験例の解釈

当科の 2003 年までの  $pT_2 \sim T_4$  胆嚢癌症例の解析では、たとえ胆管浸潤を認めなくても、神経周囲浸潤を伴った症例では胆管切除を加えて郭清の方が予後は良好であった。逆に、リンパ節転移の有無は有意な予後因子に含まれず、また、リンパ節転移陽性例において、肝外胆管を切除して郭清した症例が予後良好という傾向もみられなかった。神経周囲浸潤を術前・術中に正確に診断することは困難であるので、進行胆嚢癌症例においては、予防的な肝外胆管切除の意義を否定できないことになる。さらに、神経周囲浸潤と胆管浸潤の間に有意な相関があることから、肝十二指腸間膜に近接する進行胆嚢癌は、少なくとも肝外胆管切除の適応となると思われる。

III. 文献的考察

胆管切除が予後を向上させるのか否かという命題には肯定的な見解と否定的な見解があり、一概に結論付けるのは困難である (表 2)。しかし、胆嚢癌の胆管浸潤例の予後はきわめて不良である点に異論はなく<sup>10)</sup>、胆管浸潤と神経周囲浸潤に有意な相関性が認められ、神経周囲浸潤も有力な予後不良因子であることが、繰り返し報告されている<sup>3,9,11)</sup>。したがって、肝十二指腸間膜に近接する進行胆嚢癌症例では、肝外胆管切除を行って周囲結合組織を全て郭清する適応があると推定できる。

リンパ節転移の広がり胆嚢癌の重要な予後因子であることは多くの報告で示されている<sup>7,11-13)</sup>。肝外胆管切除を追加する当初の名目は「確実なリンパ節郭清を行うため」であったと思われるが、意外にも、リンパ節陽性群において、肝外胆管切除と温存群に有意差は認めなかった。Kokudo ら<sup>7)</sup>も、リンパ節転移陽性例における胆管切除の意義を検討し、同様の結果であったと報告している。また、Kosuge ら<sup>14)</sup>はリンパ節転移の有無を含めた Stage 別の解析で、同等の結果であったとしている。したがって、リンパ節郭清だけの目的ならば、肝外胆管を切除する必要はないと考えられる。

当科症例の検討結果と過去の報告を組み合わせても、胆嚢体部から底部付近の ss 相当の胆嚢癌症例では、胆管を温存することが可能だが<sup>5,9)</sup>、肝十二指腸間膜に近接する胆嚢癌症例では、神経周囲浸潤を伴って肝外胆管浸潤の予備軍である可能性が示唆されること

表 2 胆嚢癌に対する胆管切除の意義に関する報告

報告者、文献番号	発表年	対象期間	n	pT <sub>2</sub> 以深胆嚢癌における肝外胆管切除の条件	予防的胆管切除についての見解	論拠
Tsukada <sup>4)</sup>	1996	1981~1994	142	原則全例	肯定	胆管周囲のリンパ管が、腫瘍進展の主な経路である。
Bartlett <sup>5)</sup>	1996	1985~1993	23	胆嚢頸部, 進行症例	体底部では否定的	N. A.
Kosuge <sup>6)</sup>	1999	1980~1996	55	直接浸潤, Stage IV	否定的	Stage 別に胆管切除・温存群を比較したが I~III では生存率に差がなかった
Kokudo <sup>7)</sup>	2003	1978~2001	152	直接浸潤, リンパ節転移陽性, 合流異常	リンパ節郭清の目的では否定的	胆管浸潤がなく, リンパ節転移陽性例で, 胆管切除・温存群で, 生存率や再発様式に差を認めなかった。
Shimizu <sup>8)</sup>	2004	1985~2002	50	原則全例	肯定	無黄疸の 44 例中 22 例で, Stage I B でも 13 例中 2 例に肝十二指腸間膜の癌の存在を認め認めた。Skip metastasis も起こりえる。
Suzuki <sup>9)</sup>	2004	1978~2001	53	体底部以外	体底部では否定的	pT <sub>2</sub> の体底部に限局した切除 8 例の無再発生存期間が 5 年以上
Sakamoto <sup>3)</sup>	2006	1980~2003	136	直接浸潤, リンパ節転移陽性など	否定できない	神経周囲浸潤 (pn) 陽性例では胆管切除群が温存群より予後良好。pn は正確に診断できない。

N. A., not available

から, 肝外胆管の合併切除を伴った根治的な郭清が必要であろうと結論付けることができる。

### おわりに

本研究のように, 術式やその一部の手術手技の優位性を retrospective な検討から推測することは evidence level としては高くないが, 胆嚢癌のように有病率の高くない疾患で, さらに, 胆管切除が必ずしも必要とされない ss 以深胆嚢癌と限定した病態に対する治療方法を無作為比較試験で検討するのは, たとえ多施設共同試験を行うとしても容易ではない。当面は, retrospective な検討から, 明日の治療方針を決定せざるを得ない。

### 参考文献

- 1) 小菅智男, 島田和明, 佐野 力, ほか: 胆管切除の根拠—臨床成績からみた検討—. 胆と膵 25 : 155-158, 2004.
- 2) 阪本良弘, 小菅智男, 島田和明, ほか: 進行胆嚢癌手術における肝外胆管切除の意義—胆管浸潤のない場合—. 胆と膵 27 : 661-665, 2006.
- 3) Sakamoto Y, Kosuge T, Shimada K, et al. : Clinical significance of extrahepatic bile duct resection for advanced gallbladder cancer. J Surg Oncol 94 : 298-306, 2006.
- 4) Tsukada K, Hatakeyama K, Kurosaki I, et al. : Outcome of radical surgery for carcinoma of the gallbladder according to the TNM stage. Surgery 120 : 816-822, 1996.
- 5) Bartlett DL, Fong Y, Fortner JG, et al. : Long-term results after resection for gallbladder cancer. Implications for staging and management. Ann Surg 224 : 639-646, 1996.
- 6) Kosuge T, Sano K, Shimada K, et al. : Should the bile duct be preserved or removed in radical surgery for gallbladder cancer? Hepatogastroenterol 46 : 2133-2137, 1999.
- 7) Kokudo N, Makuuchi M, Natori T, et al. : Strategies for surgical treatment of gallbladder carcinoma based on information available before resection. Arch Surg 138 : 741-750, 2003.
- 8) Shimizu Y, Ohtsuka M, Ito H, et al. : Should the extrahepatic bile duct be resected for locally advanced gallbladder cancer? Surgery 136 : 1012-1017, 2004.
- 9) Suzuki S, Yokoi Y, Kurachi K, et al. : Appraisal of surgical treatment of pT<sub>2</sub> gallbladder carcinomas. World J Surg 28 : 160-165, 2004.
- 10) Miyazaki M, Itoh H, Ambiru S, et al. : Radical surgery for advanced gallbladder carcinoma. Br J Surg 83 : 478-481, 1996.
- 11) Yamaguchi R, Nagino M, Oda K, et al. : Perineural invasion has a negative impact on survival of patients with gallbladder carcinoma. Br J Surg 89 : 1130-1136, 2002.
- 12) Shimada H, Endo I, Togo S, et al. : The role of lymph node dissection in the treatment of gallbladder carcinoma. Cancer 79 : 892-899, 1997.
- 13) Chijiwa K, Kakano K, Ueda J, et al. : Surgical treatment of patients with T<sub>2</sub> gallbladder carcinoma invading the subserosal layer. J Am Coll Surg 192 : 600-607, 2001.

\* \* \*

特集：膵頭十二指腸切除術(PD)をめぐる諸問題

## II. 拡大切除の適応と結果

### 4. 中下部胆管癌に対するPDの予後因子，至適手術

阪本良弘 梶原崇弘 江崎 稔 島田和明 小菅智男



する本邦のRCTによく似た結果といえる。

#### 4. Japanese study<sup>10)</sup>(多施設共同研究)

1), 2)のRCTの結果を踏まえ, 2000年に標準手術と拡大手術(日本式・徹底広範囲郭清)のRCTが厚生労働省がん研究助成金班研究として施行された。本研究の最終結果は現在投稿準備中であるが, 本研究では拡大手術群の手術時間は約120分も長く, 出血量も500 ml多く, 徹底した神経叢までの郭清のために下痢の発生頻度も高いものとなったが, mortalityに標準手術との差は認めなかった。しかし, 1年, 3年生存率は標準手術76.5%, 29.3%, 拡大手術53.8%, 15.1%と有意さはなく, 若干拡大郭清群がわるいものとなった。

#### おわりに—今後の展望

本稿で紹介した四つのRCTからは, とくに本邦およびMayo Clinicの結果はいろいろな面で類似した結果となっており, 膵頭部の浸潤性膵管癌に対して徹底した神経叢郭清や大動脈周囲リンパ節を含む広範囲リンパ節郭清を行う拡大手術の意義はないという結論づけることができる。しかし, 根治を期待する治療法は依然として外科的切除であることは間違いなく, 今後は確実に局所切除, いわゆる標準手術を施行し, 術後可及的速やかにadjuvant chemotherapyを行うことが肝要と考える<sup>11)</sup>。

#### ◆ ◆ ◆ 文 献 ◆ ◆ ◆

- 1) 日本膵臓学会癌登録委員会: 日本膵臓学会膵癌登録20年間の総括。膵臓18: 101-169, 2003
- 2) Fortner JG: Regional resection of cancer of the pancreas; a new surgical approach. Surgery 73: 307-320, 1973
- 3) Ishikawa O, Ohhigashi H, Sasaki Y et al: Practical usefulness of lymphatic and connective tissue clearance for the carcinoma of the pancreas head. Ann Surg 208: 215-220, 1988
- 4) Manabe T, Ohshio G, Baba N et al: Radical pancreatectomy for ductal cell carcinoma of the head of the pancreas. Cancer 64: 1132-1137, 1989
- 5) Kayahara M, Nagakawa T, Ueno K et al: Surgical strategy for carcinoma of the pancreas head area based on clinicopathologic analysis of nodal involvement and plexus invasion. Surgery 117: 616-623, 1995
- 6) Nakao A, Harada A, Nonami T et al: Lymph node metastases in carcinoma of the head of the pancreas region. Br J Surg 82: 399-402, 1995
- 7) Pedrazzoli S, DiCario V, Dionigi R et al: Standard versus extended lymphadenectomy associated with pancreatoduodenectomy in the surgical treatment of adenocarcinoma of the head of the pancreas; a multicenter, prospective, randomized study. Lymphadenectomy Study Group. Ann Surg 228: 508-517, 1998
- 8) Yeo CJ, Cameron JL, Lillemoe KD et al: Pancreaticoduodenectomy with or without distal gastrectomy and extended retroperitoneal lymphadenectomy for periampullary adenocarcinoma, part 2; randomized controlled trial evaluating survival, morbidity, and mortality. Ann Surg 236: 355-366, 2002
- 9) Faenell MB, Pearson RK, Sarr MG et al: A prospective randomized trial comparing standard pancreatoduodenectomy with pancreatoduodenectomy with extended lymphadenectomy in resectable pancreatic head adenocarcinoma. Surgery 138: 618-630, 2005
- 10) 厚生労働省がん研究助成金による研究報告集—平成15年度版, 厚生労働省, 東京, p288-292, 2004
- 11) Oettle H, Post S, Neuhaus P et al: Adjuvant chemotherapy with gemcitabine vs observation in patients undergoing curative-intent resection of pancreatic cancer; a randomized controlled trial. JAMA 297: 267-277, 2007

\*

\*

\*

## 4. 中下部胆管癌に対するPDの予後因子， 至適手術\*

阪本良弘 梶原崇弘  
江崎 稔 島田和明 小菅智男\*\*

〔要旨〕 中下部胆管癌に対する標準的な外科治療は膵頭十二指腸切除術(PD)である。胆管癌は胆管の長軸方向に沿って進展する性質があるため、肝臓側の胆管切離断端が陽性となる場合があるが、胆管断端の意義や取扱いについては一定の見解は得られていない。1998～2005年に当科で施行した中下部胆管癌に対するPD 37例の在院死亡率は0%、5年生存率は55%と良好であった。胆管断端以外の剥離断端陽性例は明らかに予後不良であったが、胆管断端陽性例は陰性例と同等の予後を維持し、多変量解析では剥離断端と分化度が独立した予後因子であった。腫瘍近傍の剥離断端が明らかに陽性と考えられる場合は、遠位の肝臓側胆管を執拗に追求することの臨床的意義は認められないと考えられる。

### はじめに

中下部胆管癌は黄疸で発症することの多い代表的な膵頭部領域癌であるが、膵頭部癌に比較して有病率は低い。現段階で標準的な化学療法は確立されておらず、外科的切除が標準治療であり、代表的な術式は膵頭十二指腸切除術(PD)である。胆管癌は胆管壁に対して垂直方向に直接浸潤する他に、水平方向にも胆管上皮内を表層拡大進展<sup>1)</sup>するなど独特の進展形式をもっている。肝臓側の

胆管断端が術中迅速診断で陽性と診断された場合は、通常胆管の追加切除が行われる。しかし、肝門部の胆管を剥離し、再建が困難な複数の胆管枝まで追求したものの、最終的に断端が陽性となることもめずらしいことではない。胆管癌症例では膵頭部癌の切除の場合と異なり、正常膵の割合が高く、術後の膵液漏の頻度も高い。膵液漏に胆管空腸吻合部の縫合不全による胆汁漏が合併した場合、ときに致命的となるため、胆道再建の安全性の確保はきわめて重要である。一方、肝臓側胆管断端が陽性であっても、とくに上皮内進展のみの場合は胆管断端での再発の頻度は決して高くなく、また再発を認める場合でも胆管断端以外の局所再発、播種や肝転移で再発するケースが多いため、胆管癌に対するPDでは安全性と根治性を考慮した適正な手術を行うべきであると思われる。

われわれは1987～2003年に切除した55例の中

キーワード：中下部胆管癌，膵頭十二指腸切除，胆管断端，剥離断端

\* Pancreatoduodenectomy for middle to distal bile duct cancer ; prognostic factors and optimal surgery  
\*\* Y. Sakamoto, T. Kajiwara, M. Esaki, K. Shimada(医長), T. Kosuge(部長)：国立がんセンター中央病院肝胆膵外科(〒104-0045 東京都中央区築地5-1-1)。

下部胆管癌の予後因子について以前に報告した<sup>2)</sup>が、肝外胆管切除や拡大肝右葉切除を伴ったPDなどの術式を含めて検討していた。本稿では、拡大肝葉切除を伴わないPDを施行した症例で、しかも手術手技や周術期管理の安定してきた1998年以降に切除した37例に絞り、短期成績と長期成績の両面から検討を加えた。

## I. 中下部胆管癌に対するPD

中下部胆管癌に対するPDでは、胆管の切離を最初に行う方法と、最後に行う方法があると思われる。左右肝管合流部付近で最初に胆管の切離を行って、迅速診断の結果によっては追加切除を行い、肝側胆管断端を陰性化することが可能かをまず確認することは、術式の選択に悩む場合は有用であると考えられる。一方、PDを行うことを当初から決めている場合は、先に臍頭部を剥離しておいて最後に胆管の切離を行うほうが肝臓側での動門脈の剥離は行いやすく、十分に肝臓側まで胆管を追求することが可能である。また、胆管断端が明らかに陽性の場合や、胆汁中に癌細胞が含まれている場合もあるので、腫瘍学的にも胆管の切離は最後に行うほうが好ましい。

リンパ節郭清範囲については傍大動脈リンパ節の郭清はサンプリング程度にとどめ、No.8a, 8p, 14を郭清し、最後にNo.12のリンパ節を肝十二指腸間膜内の組織ごと en bloc に郭清している。

## II. 再建とドレーン管理

中下部胆管癌に対するPDでは、膵管拡張例はまれで、多くの場合は膵管の拡張のない soft pancreas に対して膵空腸吻合を行わなければならない。当科では2000年ごろから膵管空腸粘膜吻合を導入したが、それ以前は dunking method による再建あるいはエチブロックの充填による非再建であった<sup>3,4)</sup>。ドレーンは8～10 mm プリードレーンを膵の上下縁に挿入し、間欠的持続吸引を術後5～7日程度行ってきた。最近では、以前に比して広範なリンパ節郭清や、動脈壁を外膜ぎりぎりまで露出するような郭清は控えるようになり、術後早期に膵液漏が主要動脈周囲に広がる

ような症例は減少した。それとともに胆汁や膵液を内瘻化したり、ドレーンの持続吸引を行わずに早期に短切あるいは抜去したりする症例が増加した。

## III. 短期成績

37例の術式の内訳は、PDが5例、残りの32例がPPPDであった。PDを行った5例中3例で門脈を合併切除再建した。一方、PPPDを施行した32例中、門脈を合併切除再建したのは1例のみであった。胆管断端の追加切除は9例で平均2(1～3)回行われ、再建を行った胆管の本数は平均2.1(1～6)本であった。術中迅速診断で胆管断端は4例で陽性となり、内訳は上皮内進展のみが3例で上皮と間質の両方への進展が1例であった。しかし、最終的に胆管断端は37例中5例(14%)で陽性となった。この5例には、迅速診断では陰性と診断されたが永久標本で陽性となった2例、逆に迅速診断では陽性と診断されたが永久標本では陰性となった1例が含まれている。

在院死亡は認めなかった。創感染などを含めると92%の症例でなんらかの合併症を認めた。在院期間の中央値は36(17～82)日であったが、1998～2002年の前期では48(29～82)日で、2003～2005年の後期では31(17～50)日であり、後期で有意に短縮されていた( $p < 0.0001$ )。国際基準<sup>5)</sup>に照らし合せて評価した grade B以上の膵液漏の頻度は54%であり、前後期で有意差を認めなかった。14病日に継続的な経口摂取が始まっていない状況を胃排泄遅延と定義した場合、胃排泄遅延の頻度は全体では54%であるが、前期は76%、後期は35%で、後期で有意に低率であった( $p = 0.01$ )。

## IV. 長期成績と予後因子

他病死の1例を除く36例の5年生存率は55%で、生存期間の中央値は5年であった。37例中15例で再発を認め、再発形式は肝転移が4例、リンパ節や腹膜再発が8例、その他3例である。再発までの期間は平均1年4ヵ月であった。

単変量解析による予後因子の検討では、CA19-

表1. 中下部胆管癌に対する膵頭十二指腸切除36例の予後規定因子. 単変量解析(当科, 1998~2005年)

変 量	n	5年生存率(%)	p
性			
男	28	56	0.77
女	8	50	
年齢(歳)			
≤ 68	19	53	0.91
> 68	17	57	
CA19-9(IU/ml)			
< 50	17	71	0.02 *
≥ 50	19	42	
腫瘍主座			
下部胆管	22	58	0.63
中部胆管	14	52	
術 式			
PD	4	25	0.02 *
PPPD	32	59	
手術時間(時間)			
< 9	18	65	0.24
≥ 9	18	46	
出血量(ml)			
< 1,000	16	52	0.84
≥ 1,000	20	57	
深達度			
t1, t2	21	59	0.11
t3, t4	15	50	
T因子(TNM)			
1, 2	15	61	0.15
3	21	55	
分化度			
well, mod	27	64	0.009 *
por	8	19	
リンパ節転移			
なし	21	61	0.08
あり	15	46	
神経周囲浸潤			
なし	6	47	0.45
あり	30	55	
肝側胆管断端			
陰性(hm0, hm1)	31	53	0.68
陽性(hm2)	5	75	
剥離断端			
陰性(em0, em1)	32	59	0.01 *
陽性(em2)	4	25	

表2. 中下部胆管癌に対する膵頭十二指腸切除36例の予後規定因子. 多変量解析

変 量	危険率	95%CI	p
分化度(por)	4.88	1.6 ~ 15.1	0.006
剥離断端陽性	6.93	1.6 ~ 29.5	0.009

9(≥50 IU/ml), PDの施行, 剥離断端陽性, 低分化度が有意な予後不良因子であった(表1). 多変量解析では低分化度と剥離断端陽性が独立した予後不良因子であった(表2).

## V. 考 察

### 1. 胆管癌に対するPDの短期予後について

中下部胆管癌に対するPDでは正常膵症例を扱う場合がほとんどであり, 膵癌に対するPDに比較して, 術後膵液漏の発生頻度は有意に高い. 術前にENBDやERBDチューブが胆管内に経乳頭的に挿入された場合は, 肝十二指腸間膜に炎症を伴い, 画像診断による病変の進展範囲の評価や, 術中の剥離が困難なことも少なくない. 胆管壁が炎症のために肥厚したのか, 癌の進展によるものなのかは, 胆管断端を提出して, 術中迅速診断によらねばならないが, 胆管断端が陽性の場合には複数の胆管を肝門部で再建する必要が生ずる. したがって, 術後の膵液漏や胆汁漏の可能性は膵頭部癌に対するPDの場合よりも高率になる. 幸い, 当科では1998年からの37件のPDにおいて在院死亡を認めていないが, 膵液漏や胃内容排泄遅延が2例に1例認められた.

### 2. 長期予後の改善について

当科の成績の1998~2005年のPDによる切除例の5年生存率は55%であり, きわめて良好であった. これは当科から以前に報告した1987~2003年の, さまざまな術式を含めた55例の報告と比較しても向上している. この要因として, 術死がないこと, PDで切除可能であった症例のみの検討であること, フォローアップ期間の短い症例も含まれていることなどがあげられる. また, 1997年に新棟に移転してから, 診断から術式の選択, 術後管理が安定化しPD症例数が急速に増