

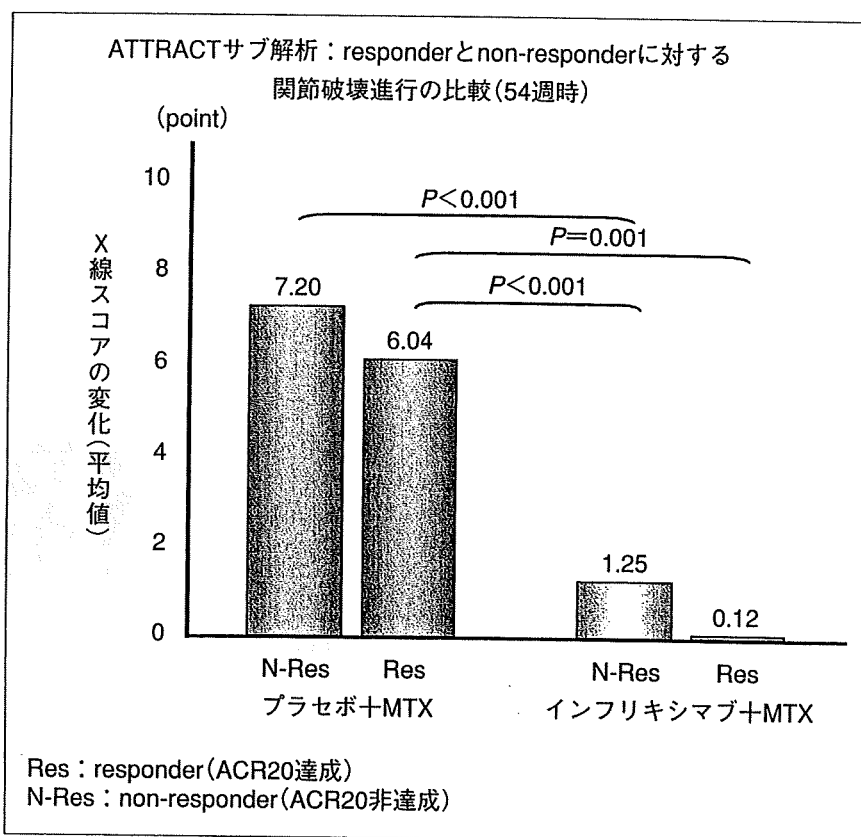図2 抗TNF-α阻害薬の骨関節破壊抑制効果と炎症抑制効果
Infliximabの代表的臨床研究であるATTRACT試験(54w時の解析結果)によって示された結果。Infliximab+MTX併用群では、臨床的効果が得られたレスポナー(ACR20達成)だけでなく、臨床的効果が得られなかったノンレスポナー(ACR20非達成)でも、関節破壊の進展速度を低減した。炎症症状の改善とX線写真評価での関節破壊の抑制には乖離がみられることになる。逆に、MTX治療では症状改善にもかかわらず、骨破壊が進行していることになる。RAの臨床症状と骨破壊が別な事象であることを示唆している。(文献⁶⁾より引用改変)

型OPGと同様の作用機序でその活性を中和することができる⁴⁾。

マウスおよびラットなどの齧歯類RANKLとは交差反応を示さない⁴⁾ので、齧歯類を用いての動物実験データは存在しない。DenosumabはヒトRANKLに対して高い親和性と特異性をもち、TNFスーパーファミリーに関連する他の分子(TNF-α, TNF-β, CD40リガンド(CD40L)またはTNF関連アポトーシス誘導リガンド(tumor necrosis factor-related apoptosis-inducing ligand ; TRAIL))との交差反応をもたない。DenosumabはOPGと類似した作用により特異的にRANKL/RANKの結合を阻害して、破骨細胞の分化・活性化を抑制する。細胞障害によるものではない点を強調したい。この薬剤はビスフォスフォネートと比較しても十分に迅速かつ顕著な骨吸収抑

制作用を示すことが臨床試験から示され、骨粗鬆症、癌骨転移、関節リウマチ、骨巨細胞腫を治療標的として臨床開発が進んでいる。関節リウマチでは骨粗鬆症と傍関節性の骨萎縮、破壊がビスフォスフォネート製剤の使用により抑制されることが示されている⁵⁾が、この薬剤使用によっても当然改善されることが期待できる。骨形成能を低下させない利点を考えると、ビスフォスフォネート製剤を越える効果を発揮する可能性を指摘したい。

関節リウマチ治療での本剤の位置づけで強調したいのは今までのDMARDs治療の問題点であった①臨床的に十分な効果を得ているにもかかわらず、骨破壊が進む点や、②早期に確実に関節破壊抑制をする必要があるが、その点においてMTXですら生物学的製剤に一步劣る(図2)⁶⁾など

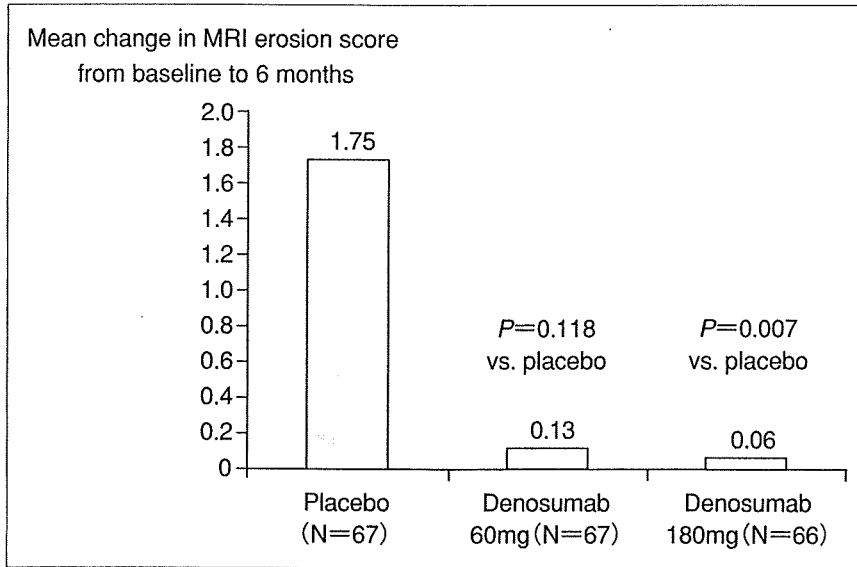


図3 DenosumabのRAにおける骨破壊抑制効果
MRIによる関節構造破壊抑制効果の結果. 6か月時に明らかな抑制効果をdenosumab 60mg, 180mg/6か月使用の両群で示した. 実際には単回投与での結果となる.

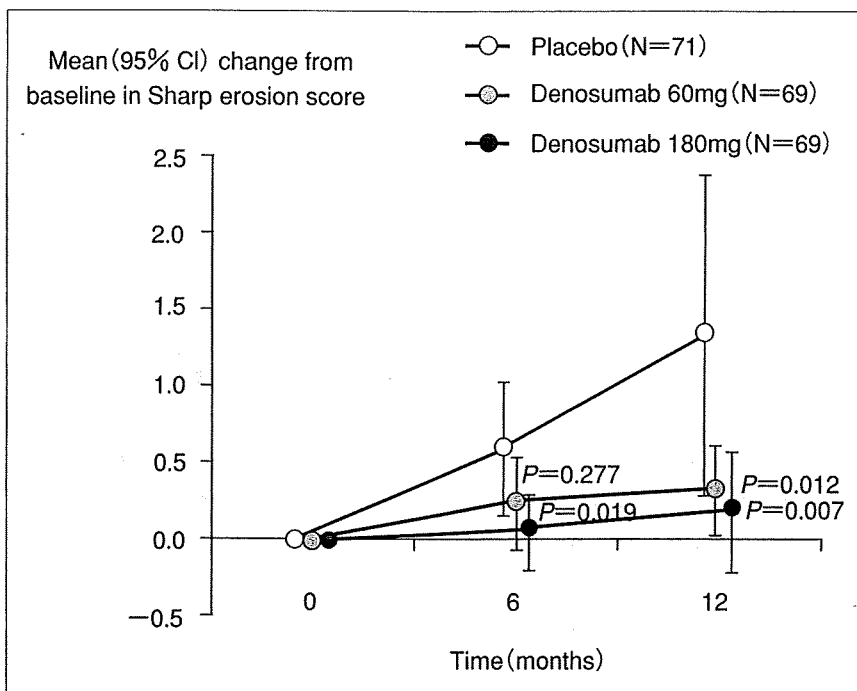


図4 12か月までのRAに対するdenosumabの骨破壊抑制効果
6か月, 12か月での単純X線写真Sharp骨びらんスコアの推移. プラセボ(MTX単独治療)に比較してMTX+denosumab併用治療において骨破壊抑制効果がみられる. これは破骨細胞抑制効果によるもので, 炎症沈静化による効果ではない. すなわちRA治療において炎症と骨破壊は分離させることを示している.

の問題がこの薬物との併用によって解決される可能性をもつことである.

DenosumabのRAに対する臨床効果⁷⁾

発症後24週間以内の関節リウマチ症例で①ACR

(1987年分類基準)を満たし, ②安定した用量のMTX(7.5~25mg/week)8週以上を受けていて, ③6か所以上の腫脹関節を認める患者のうち, ①手足X線において3か所以上の関節に骨びらんを認めるあるいは, ②CRP 2.0mg/dl以上かつ抗

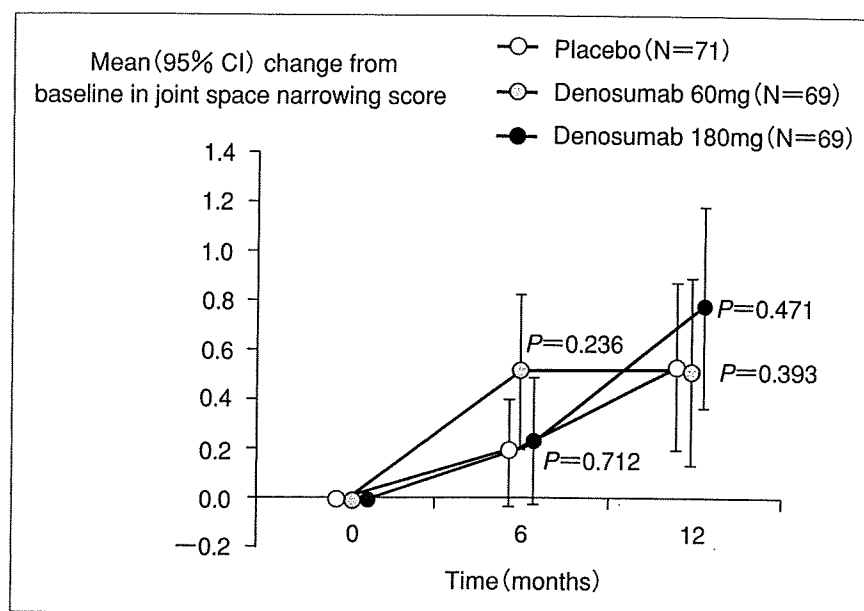


図5 12か月までのRAに対するdenosumabの軟骨破壊抑制効果
6か月、12か月での単純X線写真Sharp関節裂隙狭小化スコアの推移。関節裂隙狭小化は軟骨破壊の結果生じると思われる。骨破壊と異なり軟骨破壊は関節炎症の結果引き起こされる。したがって、炎症のさらなる抑制効果が期待できないdenosumabでは関節裂隙の狭小化を抑制することはできない。骨破壊と軟骨破壊は別の機序によっている。

CCP(cyclic citrullinated peptide)抗体陽性、いずれかまたは両方の所見を有する活動性の早期関節リウマチ患者に対してdenosumab 60mg(71例)、180mg(72例)、プラセボ(75例)を6か月ごとに皮下投与した。以上の3群を6か月後および12か月後の手、手関節の骨びらんをMRIはRAMRIS(RA MRI scoring)骨びらんスコアを用いて、単純X線像はmodified Sharp scoreを用いて各画像から関節構造破壊抑制効果を、American College of Rheumatology(ACR) score, disease activity score(DAS), health assessment questionnaire(HAQ)から臨床効果を検討した。結果は6か月後のMRIによる骨びらん評価においてdenosumab 180mg群では有意に骨びらんの進行抑制が認められた(図3)。Modified Sharp scoreの骨びらん評価では6か月後にはdenosumab 180mg群でプラセボ群に対して有意に改善がみられ、12か月ではdenosumab 60mg, 180mg両群でプラセボに対して有意な改善効果がみられた(図4)。一方、関節裂隙狭小化の進行についてはすべての群で有意差を認めなかった(図5)。また、DAS, HAQなどの臨床指標にも有意差はなかった。骨代謝マーカーには改善がみられた。

この第2相試験の結果から早期関節リウマチ患者ではdenosumabによって特異的に骨破壊を抑制することができることが示された。このことは治療選択に際してDMARDsによる治療範囲を広げる可能性を示した。DMARDs+denosumabは今までのDMARDs治療の限界を破る可能性がある。

一方、軟骨破壊は増殖性滑膜炎に伴い産生される分解系酵素が破壊の主役であるから、増殖性滑膜炎の治療が必要である。しかし、骨破壊は別物であることが示された。この臨床試験の意義は大きく、現在のbiologic一辺倒の関節リウマチ治療の見直しが可能となるかもしれない。

最後に

破骨細胞分化についての知見の蓄積と関節リウマチ治療の進歩、とくにこれはTNF- α 阻害薬によってもたらされたわけであるが、この2つの進歩が関節リウマチの治療にまったく新たな概念の薬剤をもたらした。従来骨(軟骨下骨を含む)破壊は炎症の結果であると理解されていた。この概念は一部正しく、一部間違いであることが今回の臨床研究から示された。骨破壊が炎症とは別にコントロールされうることを示した点で

まったくユニークである。これが関節リウマチの治療にどのような変化をもたらすのか楽しみな薬剤である。MTXとの併用により生物学的製剤と同様な効果が期待できるのか？ますます治療の選択肢が増えることになればRA患者のQOL向上に大きな貢献を果たすものと思われる。

文 献

- 1) Fuller K, Wong B, Fox S, et al. TRANCE is necessary and sufficient for osteoblast-mediated activation of bone resorption in osteoclasts. *J Exp Med* 1998 ; 188 : 997.
- 2) Yasuda H, Shima N, Nakagawa N, et al. Osteoclast differentiation factor is a ligand for osteoprotegerin/osteoclastogenesis-inhibitory factor and is identical to TRANCE/RANKL. *Proc Natl Acad Sci USA* 1998 ; 95 : 3597.
- 3) Kong YY, Feige U, Sarosi I, et al. Activated T cells regulate bone loss and joint destruction in adjuvant arthritis through osteoprotegerin ligand. *Nature* 1999 ; 402 : 304.
- 4) McClung MR, Lewiecki EM, Cohen SB, et al. Denosumab in postmenopausal women with low bone mineral density. *N Engl J Med* 2006 ; 354 : 821.
- 5) Jarrett SJ, Conaghan PG, Sloan VS, et al. Preliminary evidence for a structural benefit of the new bisphosphonate zoledronic acid in early rheumatoid arthritis. *Arthritis Rheum* 2006 ; 54 : 1410.
- 6) Smolen JS, Han C, Bala M, et al ; ATTRACT Study Group. Evidence of radiographic benefit of treatment with infliximab plus methotrexate in rheumatoid arthritis patients who had no clinical improvement : a detailed subanalysis of data from the anti-tumor necrosis factor trial in rheumatoid arthritis with concomitant therapy study. *Arthritis Rheum* 2005 ; 52 : 1020.
- 7) Cohen SB, Dore RK, Lane NE, et al ; Denosumab Rheumatoid Arthritis Study Group. Denosumab treatment effects on structural damage, bone mineral density, and bone turnover in rheumatoid arthritis : a twelve-month, multicenter, randomized, double-blind, placebo-controlled, phase II clinical trial. *Arthritis Rheum* 2008 ; 58 : 1299.

* * *

関節リウマチの早期診断と 治療法の進歩

石黒直樹¹⁾

Key Words 関節リウマチ 生物学的製剤 抗リウマチ薬 早期診断

内容のポイント Q&A

Q1 早期診断法は確立されたのか？

早期診断による早期治療開始の必要性が唱えられる現在、確実な関節リウマチ患者を分類するための基準では実地臨床の現場では不十分であることは明らかである。診断の遅れは治療の遅れに繋がるので積極的な診断が必要である。早期診断を心がける必要性から、MRI と診断マーカーとの組み合わせによる診断法が提唱されている。

Q2 メトトレキサートと生物学的製剤が RA の治療ストラテジーを変えたのか？

生物学的製剤導入後は治療目標として画像的寛解、すなわち完全な骨関節破壊抑制が掲げられることが多い。従来型治療では、薬剤効果の面からも関節破壊抑制を治療目標とすることが困難であった。破壊関節の機能回復が手術以外で望めない以上、破壊される前に破壊抑制効果が確実な治療を始めるべきである。症状改善を目的とした治療から関節構造破壊防止に向けた治療に大きく変化した。この効果には症状の改善、X 線的な関節破壊遅延、治療の継続性の 3 つが含まれている。

Q3 メトトレキサートや生物学的製剤は RA の機能予後を改善するのか？

EBM として最も確実な関節破壊抑制効果が示されている薬剤は MTX である。その MTX 治療ですら、進行例では長期の観察において MTX 治療の成否にかかわらず一部の症例を除いて大多数の症例で関節破壊の進行が観察される。MTX と生物学的製剤との併用でも明らかに早期症例(発病後 3 年以内)では症状改善、関節破壊抑制の点で違いがみられ、早期例に有効例が多い。早期からの確実な治療は大きな症状改善をもたらす可能性がある。

Q4 メトトレキサートや生物学的製剤による副作用とは？

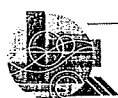メトトレキサートの副作用：骨髄抑制、肝・腎機能障害、肺障害(間質性肺炎、肺線維症等から、呼吸不全)等の重篤な副作用が起こることがある。原則 4 週間ごとに臨床検査を行い、患者の状態を十分観察することが必要である。

生物学的製剤の副作用：免疫抑制により治療効果を発揮する薬剤なので感染症、特に呼吸器感染症(重症肺炎)、結核、ニューモティティス肺炎などが問題となる。

* The recent progression of RA treatment and diagnosis procedure

¹⁾ Naoki Ishiguro MD, PhD

名古屋大学大学院医学系研究科機能構築医学 運動・形態外科学 整形外科



早期診断法は確立されたのか？

現在最も汎用されている関節リウマチ(RA)診断基準は今なお1987年に発表されたACR(American College of Rheumatology)による診断(分類)基準である(表1)¹⁾。この診断基準は早期診断を目的としておらず、臨床研究において確実なRA患者を対象にできるような、特異度を高めるように設定されている。当然、感度、特に早期症例では感度は低くなり早期診断には向かない。しかし、この診断基準が無意味で時代遅れであるとの非りは適切ではない。現在もほとんどの臨床治験(研究)がこの分類基準を満たす患者を対象に行われていることを考えると今なおその価値は減じていない。そもそも、異なる目的のためにつくられた診断基準であることを認識する必要がある。早期診断による早期治療開始の必要性が唱えられる現在、確実なRA患者を分類するための基準では実地臨床の現場では不十分であることは明らかである。そこで、以前からさまざまな早期診断のための基準づくりが試みられてきた。

たしかに診断が確定できないような超早期の症例では、自然経過において寛解となる症例が一部にはある。しかし、12週以上多発関節炎症状が持続した場合、自然経過における症状消退は期待できず、RAと診断される可能性が高い²⁾。ACRの分類は診断に時間がかかりすぎる点が指摘されており、早期症例に適応するにはしばしば遅延などの問題が起こる。診断の遅れは治療の遅れに繋がるので積極的な診断が必要である。このとき、

■表1 RAの診断(分類)基準(米国リウマチ学会1987)

- 1) 朝のこわばり
- 2) 3領域以上の関節腫脹
- 3) 手指の関節の関節腫脹
- 4) 対称性の関節腫脹
- 5) 皮下結節
- 6) リウマチ因子
- 7) X線上の変化

1)から4)までは6週間以上持続するもの 判定基準:7項目中4項目以上を満たすものをRAを有しているものとする。

抗CCP抗体陽性、リウマチ因子陽性、MRI所見などを診断根拠とする厚生労働省研究班の早期診断基準が公表されている(表2)³⁾。早期診断を心がける必要性から、この積極使用を推奨したい。ACR分類基準(1987年)は臨床研究など診断の正確性を求めるには向いているが、早期における感受性には問題がある。

MRI画像評価法の進歩

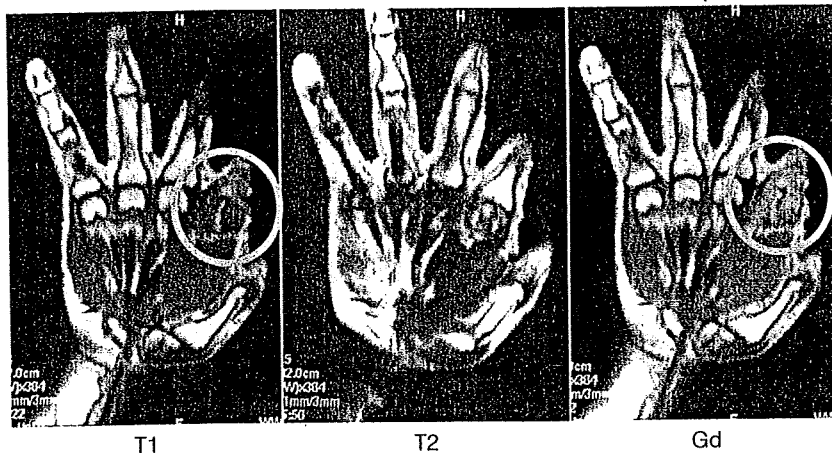
一般的にX画像評価は骨変化の描出、安価、簡便性などの点に優れるが、RA早期の診断には感度の点でMRIに一步譲る。MRI画像はRAにみられる増殖性滑膜炎や骨・軟骨破壊の評価では、①質的(炎症)評価が可能、②軟部組織の描出が可能、③体液(関節液、髄液)の貯留が描出可能などの点で優れる。炎症という質的变化を捉えることで、感度に優れる。骨変化を評価するX線検査と組み合わせて検討すれば、より有用性を増すことができる。ガドリニウム(Gd)造影画像で滑膜炎や骨髓内浮腫の画像評価が可能になることから、X線写真では変化が観察できないような早期例での組織破壊予測にも使用できる(図1)。早期診断にMRIを用いることは滑膜炎という軟部組織変化を捉えることができるという利点を生かしたきわめて有用な方法である。MRI画像は形態学上の形状を必ずしも反映するものではない。骨形態を反映するX線画像は骨関節病変では基本なのでこれとの対比が診断向上に役立つ。X線撮影が基本検査項目であるとの認識が必要で、これで明らかでないときにより鋭敏な画像診断法としてのMRIが選択される。MRI画像診断には正常組織の構成をよく理解したうえで撮像条件の異なる画像を比較して行うことが望ましい。原則的にはMRI画像検査はT1強調画像とT2

■表2 早期関節リウマチ診断基準(案)(厚生労働省研究班)

- ・抗CCP抗体またはリウマトイド因子陽性
 - ・2点
- ・手・指滑膜炎像(MRI所見にて)
 - ・1点
- ・骨びらん像(MRI所見にて)
 - ・2点

合計3点以上を関節リウマチ早期と診断

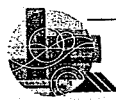図 1 関節リウマチの MRI 画像



丸で囲ったところが滑膜炎を示す。活動性の滑膜炎が存在する部位では T1 強調画像(T1)低信号領域がガドリニウム造影画像(Gd)で造影効果により高信号になる。T2 強調画像(T2)では低信号と高信号の混在した領域となる。これは一般的に血流量の増加を反映した所見と考えられる。

強調画像を撮像し、必要に応じてガドリニウム造影画像、脂肪抑制画像を追加することがよい。

ACR の分類基準の使用は診断に時間がかかりすぎる点が指摘されており、早期症例に適応するにはしばしば遅延などの問題が起こる。診断の遅れは治療の遅れに繋がるので積極的な診断が必要である。血清学的な手法と MTI 画像による早期 RA 診断法は今後の検証が期待されている。治療法の進歩が関節破壊の予防の必要性を認識させることになり、確立された早期 RA に対する診断法はないという困難を乗り越えて、早期例を積極的に診断し、治療介入時期を早めようとするのが現在の流れである。



メトトレキサートと生物学的製剤が RA の治療ストラテジーを変えたのか？

関節リウマチの治療目標の変化

今日 RA 治療ではさまざまな段階の治療目標(臨床的寛解, image remission (画像的寛解), Drug Free 等)が提唱されているが、現実的な最終目標は骨関節破壊抑制である。わが国への生物学的製剤導入後は治療目標として画像的寛解, すなわち完全な骨関節破壊抑制が掲げられることが多い。従来型治療では、関節破壊抑制について大規模な検討が行われなかった点も考慮に入れる必要があるが、やはり、薬剤効果の面からも関節破壊抑制を治療目標とすることが困難であった。仮

に薬物治療では骨関節破壊が抑制できないとすると、薬物治療の選択によって機能予後を変えることはできないことになる。関節破壊が予防できない(予防できることを支持するデータがない)環境では治療に対して確実性、迅速性を求められることはない。最終的な予後が変更できない以上は当然、対症的な治療に終始して症状改善のみを追い求めることになる。したがって症状改善に重きが置かれる。逆に関節破壊が薬剤により抑制できるとすれば、破壊関節の機能回復が手術以外で望めない以上、破壊される前に破壊抑制効果が確実な治療を始めるべきである。症状改善を目的とした治療から関節構造破壊防止に向けた治療に大きく変化した。生物学的製剤導入の最も大きな功績はいわゆる image remission すなわち完全な骨関節破壊抑制が現実の目標となりうることを示した点である。

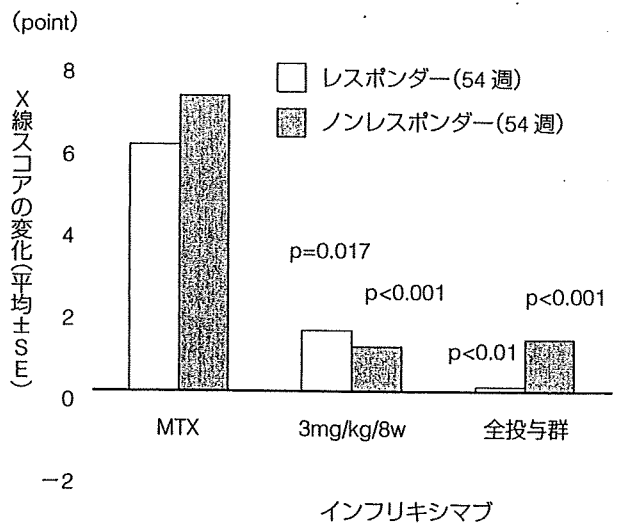
抗リウマチ薬治療のもつ意味の変化

わが国で使用可能な DAMRDs のうち、骨関節破壊効果抑制についてははっきりとしたエビデンスをもつのはスルファサラジン、メトトレキサート、レフルノマイドである。プシラミン、タクロリムスについては期待されるもののデータが存在しない状況である。GST、D-ペニシラミン等も過去において検討されている。しかし、評価方法、研究の構成など研究自体に現代の基準から見ると問題が多く、現状評価不能と考えたほうがよい。使用薬剤の選択肢は EBM の確立されている薬剤を

中心に考えることになる。特に MTX は現在最も確実な効果が期待できる DMARDs である⁴⁾。この効果には症状の改善、X 線的な関節破壊遅延、治療の継続性の 3 つが含まれている。RA 治療は MTX を中心に治療を考える必要がある。

先にも述べたように早期からの骨関節破壊抑制を目指す必要性は広く認識されている。治療開始時期と結果としての関節破壊抑制効果との関連については多くの報告がある。EBM として最も確実な関節破壊抑制効果が示されている薬剤は MTX である。その MTX 治療ですら、進行例では長期の観察において MTX 治療の成否にかかわらず一部の症例を除いて大多数の症例で関節破壊の進行が観察される⁵⁾。また、従来十分であると考えられていた炎症抑制状態でも関節破壊が進行する(図 2)ことを示す報告もある⁶⁾。逆に発症直後の治療から MTX を使用した症例を対象とした研究では、多くの症例で新たな破壊が起こらないなど、優位に関節破壊の遅延が観察されている⁷⁾。さらにこの議論を MTX と生物学的製剤との併用に広げても明らかに早期症例(発病後 3 年以内)では症状改善、関節破壊抑制の点で違いがみられ、早期例に有効例が多い⁸⁾。早期からの確実な治療は大きな症状改善をもたらす可能性がある。わずかに数カ月遅れただけの DMARDs 治療開始が最終的に大きな関節破壊の差になって現れ、障害頻度や経済損失にまで差が拡大する。発症早期の場合は関節破壊そのものも修復される可能性を指摘する意見がある⁹⁾。当然逆に臨床的寛解導入後も RA 症例では関節破壊が進行するという報告もある¹⁰⁾。いずれが正しいのかさらなる検討が必要であるが、関節破壊が過去の炎症の結果であるとするならば、回復が期待できるのは早期症例のみであろう。早期からの生物学的製剤を含む強力な治療が寛解導入を目標とした治療であることはすでに広く受け入れられている。したがって、MTX を含む従来の DMARDs 治療は早期に開始する必要があるのと同時に、効果が不十分であれば速やかに追加、変更が行われるべきである。早期から関節破壊所見を認める一群の症例はたとえ MTX 治療を行っても関節破壊が予想される¹¹⁾との研究

■ 図 2 レスポンダー、ノンレスポナー (54 週時) の関節破壊スコアの変化



インフリキシマブ治療開始 54 w 時の評価で、MTX + インフリキシマブ併用群では、レスポナー(臨床症状の改善がみられた患者; ACR 20 達成)だけでなく、ノンレスポナー(臨床症状の改善がみられない患者; ACR 20 非達成)でも、X 線写真評価で関節破壊の進展速度を低減した。ATTRACT 54 w の結果の解析結果から改変 (Smolen JS et al : *Arthritis Rheum* 52 : 1020, 2005 より)

結果がある。急速破壊症例の診断を下すにはリウマチ因子、MMP-3 高値等の所見や経過観察に基づく方法しかないが、できるだけ個々の症例の経過を予想して、必要と判断されるなら早期に TNF 阻害治療を行うべきである。

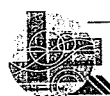薬剤選択の基準

DMARDs 治療の効果が不十分な場合、2 つ選択肢がある。DMARDs 追加による Combination therapy (併用療法) と薬剤変更による Mono therapy (単独治療) が選択可能である。Combination therapy についてはいまなお定説がない。併用療法特に追加併用療法については従来から新規投与薬剤の単独療法効果との区別ができない点が問題であった。多くの研究結果は単独治療に比較して併用療法に優位な効果増強があるとはいえない結果を示している¹²⁾。薬剤の相互作用もあるので十分な吟味が必要である。薬剤の選択では MTX が鍵となる。よく MTX は「アンカードラッグ (anchor drug)」と表現される。これは効果と継続性からの評価で第一選択の薬剤であることを示す。決して「最終的な薬剤」の意味ではない。個

人的には MTX 以外の DMARDs の併用療法によって効果判定に時間を費やすよりは MTX 未使用例では薬剤変更により EBM の点で優る MTX 治療を開始すべきである。

では MTX 治療においても不十分な効果しか達成できない症例では果たして他の DMARDs に変更しても十分な効果が期待できるのだろうか。単独治療に関していえば MTX 治療で不十分な効果しか得られない症例では他の DMARDs でも不十分な効果に終わることが報告されている¹³⁾。効果判定には当然 MTX の十分な量が投与されることが必要であるが、興味深い知見である。関節破壊を防止するという観点からは治療開始も早くする必要があるが、治療効果の判定、見切り、治療変更も速やかに行う必要がある。MTX 治療を行っても関節破壊が予想される患者が存在すること、その治療限界を早めに見い出して、生物学的製剤などの次の治療に移行する必要性を評価することが大切である。

急速破壊進行症例の診断を下すにはリウマチ因子、MMP-3 高値等の所見や X 線による経過観察に基づく方法しかないが、できるだけ個々の症例の経過を予想して、必要と判断されるなら早期に生物学的製剤など強力な治療を行うべきである。骨関節破壊を回復する方法は人工関節による関節置換以外に存在せず、さらに人工関節は置換(代換え物)による機能回復で真の回復ではない。RA の関節破壊が病早期に起こることを考えると、治療目標として早期から確実な骨関節破壊抑制があげられる理由がここにある。今後、RA 診療においては骨関節破壊抑制効果のエビデンスをもつ薬剤を使用し、なおかつ十分な治療効果を達成し、そのうえで定期的な画像評価により抑制効果を確認することが求められる。さらに EBM による治療といえども、症例すべてにおいて適切とはいえないので、個別の症例では関節症状の評価とともに定期的 X 線画像評価による検証とそれによる迅速かつ確実な治療法選択が必要である。



メトトレキサートや生物学的製剤は RA の機能予後を改善するのか?

MTX が関節構造破壊抑制効果をもつことは先に述べた。ここでは主に生物学的製剤の RA 関節構造破壊抑制効果について述べる。現在わが国で市販されている生物学的製剤には 4 種類がある。標的物質の違いから TNF α 阻害薬と IL-6 阻害薬の 2 種類に分類可能である。ともに臨床効果特に骨破壊抑制効果や継続性については内外で十分な検討が行われている。

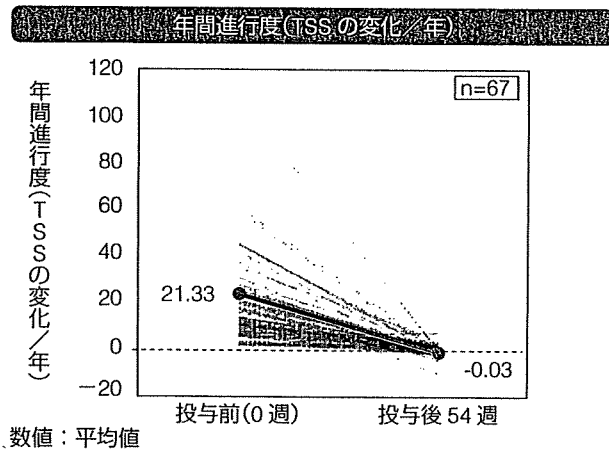
TNF α 阻害薬

①インフリキシマブ(infliximab)：抗 TNF α 抗体の作製では、異種タンパクの割合を減らす必要性がある。このためヒト TNF α 分子をマウスに免疫して作製された抗ヒト TNF α 抗体(イムノグロブリン G:lgG)の V 領域(全体の約 25%)を残し、C 領域をヒト IgG に置換したキメラ抗体(インフリキシマブ)が開発された。この抗体は遊離 TNF α の無力化、細胞表面の膜結合型 TNF α の無力化さらには TNF α 産生細胞を除去する作用をもつことが大きな特徴である。単独反復投与では、抗キメラ抗体が約 17% に出現して薬剤効果を減弱させることが判明した。これを克服するために MTX との併用で抗キメラ中和抗体産生を抑制したところ、MTX 効果不十分例において画期的な臨床効果と関節破壊抑制効果を示すことがわかった。発病後 3 年以内の MTX 未使用 RA 患者に対する MTX とインフリキシマブの併用療法の成績(Active Controlled Study of Patients Receiving Infliximab for treatment of Rheumatoid arthritis of Early onset [ASPIRE] study)が報告され、ACR 20, 50, 70 反応率が MTX とインフリキシマブ 3 mg/kg 併用群でそれぞれ 62.4%, 45.6%, 32.5%, 関節破壊はインフリキシマブ併用群でほぼ完全に抑制されるというデータが公表された¹⁴⁾。この薬剤はわが国においても 6 年以上の販売実績をもち、日本で販売後の全例調査による安全性と有用性の確認作業が行われた。最近では日本人 RA 患者におけるインフリキシマブの関節

破壊に対する有効性をレトロスペクティブに検討した RECONFIRM-2 試験の結果が報告されている。対象患者 410 例から、ベースライン時および 54 週時の両手両足の X 線写真の入手可能であった 67 例について両手両足 X 線写真から mSharp Score で関節破壊進行度を検討した。結果はインフリキシマブ投与前では年間進行度(投与前の total Sharp Score (TSS 値)を罹病期間で割り算したもの)が専門性の高い病院での治療にもかかわらず TSS 値が平均で一年間に 21.33 ポイント進行していた。インフリキシマブ投与によりほぼ完全に関節破壊の進行が抑制されるとの結果を得た。さらに TSS 値の改善(いわゆる修復像ありと判断される症例)が 37.3%に、TSS 値の増加なし(関節破壊の抑制ありと判断される症例)が 20.9%に観察された(図 3)¹⁵⁾。このデータは欧米での結果とほぼ同一であった。

②エタネルセプト：エタネルセプトは、遺伝子工学的に作製された 2 つの P 75 分子とヒト IgG の Fc 部分 1 分子からなる融合タンパクである。TNF α と TNF β の両者を阻害する点が抗体製剤とは異なる。Trial of Etanercept and Methotrexate with Radiographic Patient Outcomes (TEMPO) 試験において、DMARD に不応の RA 患者(約 40%に MTX 使用歴)に対して、MTX またはエタネルセプト単独、MTX + エタネルセプト併用の 3 群の比較が行われた。MTX 単独で 60%の患者において関節破壊進行の抑制がみられ、エタネルセプト単独では 68%、両者併用で 78%であった。併用による効果増強が観察された。早期 RA 患者を対象とした検討では、エタネルセプト使用群と MTX 使用群では関節破壊の進行抑制効果が比較され、vdH - Sharp における 6 カ月後と 1 年後の平均骨びらん増加は、MTX 使用群の 0.68、1.03 に比べ、25 mg のエタネルセプト使用群では、それぞれ 0.30、0.47 と有意に少なく、この効果は 2 年後も持続しており、優れた骨破壊進行抑制効果が確認された¹⁶⁾。この薬剤もわが国で市販後すでに 3 年が経過している。この薬剤では骨破壊抑制効果に加えて長期にわたる優れた有効性が報告されており、それを反映して継続率の高さが特

■ 図 3 インフリキシマブ投与前後の TSS 年次変化

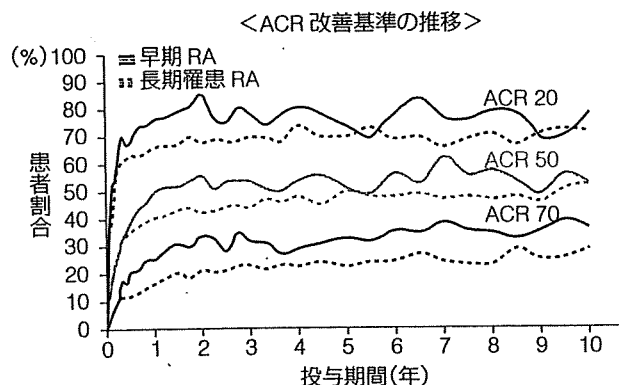


わが国の RA 患者におけるインフリキシマブの関節破壊防止効果に対するレトロスペクティブ解析結果。先行した RECONFIRM-2 試験の対象患者 410 例から、ベースライン時および 54 週時の両手両足の X 線写真の入手可能であった 67 例を対象として投与 54 週後の進行度を modified van der Heijde-Sharp からトータルシャープスコア(TSS)を求め評価した。54 週後には平均的には完璧に近い関節破壊抑制が日本人にもみられることが示された。(Takeuchi T et al : *Mod Rheumatol* 18 : 447-454, 2008 より改変)

徴となっている。エタネルセプトの臨床試験に参加した罹病期間 3 年未満の早期 RA 患者 558 名と、DMARD 効果不十分例の長期罹患 RA 患者 714 例のうち、延長試験に参加した患者を対象に、エタネルセプト 25 mg 週 2 回の投与を継続し効果を検証した試験では、治療開始 1 年以内に得られた改善効果は、早期 RA 患者、長期罹患 RA 患者ともに最長 10 年まで多くの症例で確認され、長期間の安定的な効果が示された(図 4)。特に ACR 70 に代表されるような高い治療効果を維持し続けることができることは予後改善に大きく貢献するものと思われる。

③アダリムマブ：アダリムマブは phagedisplay 法を用いて作製されたヒト型抗 TNF α モノクローナル抗体(Ig-G1)である。エタネルセプトと同様に単独投与、MTX との併用のいずれでも有用性が示されている。罹病期間 3 年以内の MTX 未投与早期 RA 患者を MTX 群、アダリムマブ 40 mg 隔週皮下投与群、併用群に分けて効果を検討した Early treatment of Rheumatoid arthritis with adalimumab Plus Methotrexate versus adalimumab alone or Methotrexate alone (PREMIER)

■ 図4 エタネルセプト(エンブレル®)の長期投与成績



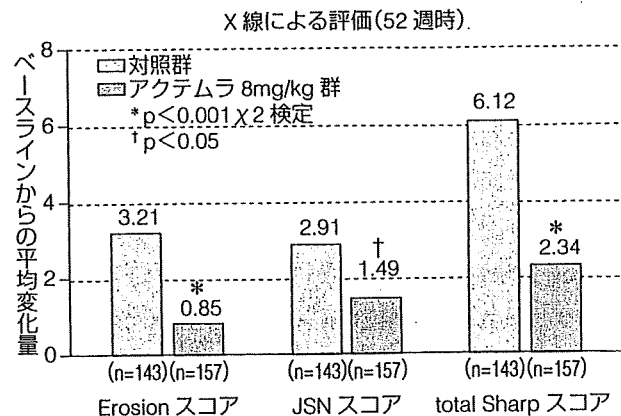
エタネルセプトの臨床試験に参加した罹病期間3年未満の早期RA患者558名と、DMARD効果不十分例の長期罹患RA患者714例のうち、open-labelの延長試験に参加した患者を対象に、エタネルセプト25mg週2回の投与を継続して効果を検証した結果、継続された症例では10年間にわたり当初得られた治療効果が持続することがわかる(治療の減弱が少なく)、治療を続ける(続けられる)限りその効果が持続できる。(Weinblatt M et al : *Arthritis Rheum* 58 (Suppl) : S 540-541, 2008より改変)

試験が有名である。1, 2年後のACR反応率は、アダリムマブ・MTX併用群ではそれぞれの単独群に比較して有意に優れていた(1年後ACR50反応率はMTX群46%, アグリマブ群41%, 併用群62%)。骨関節破壊抑制効果では、2年後の関節破壊のscore変化がMTX群10.4, アグリマブ単独群5.5, MTXとアダリムマブ併用群1.9と併用群, 単独群にMTX群に比較して優位に関節破壊の抑制がみられた。さらに興味あることに臨床指標の改善以上にX線の進行を抑制していた¹⁷⁾。この薬剤は平成20年7月より市販されている。現在全例調査中であるため、使用できる医療機関が限定されている。

IL-6阻害薬

④トシリズマブ: IL-6受容体に対して特異的に阻害するヒト化抗IL-6受容体抗体, トシリズマブが開発された。トシリズマブは膜型IL-6RとsIL-6Rの両方のIL-6結合部位を認識するヒト化モノクローナル抗体で、IL-6の結合を競合的に阻害する。ヒト化により半減期が延び、かつ反復使用を行っても中和抗体が出現しにくい特徴をもつ。トシリズマブによる治療効果の発現には、トシリズマブの血中濃度の維持が重要である。ト

■ 図5 X線評価(第Ⅲ相試験 SAMURAI 試験)

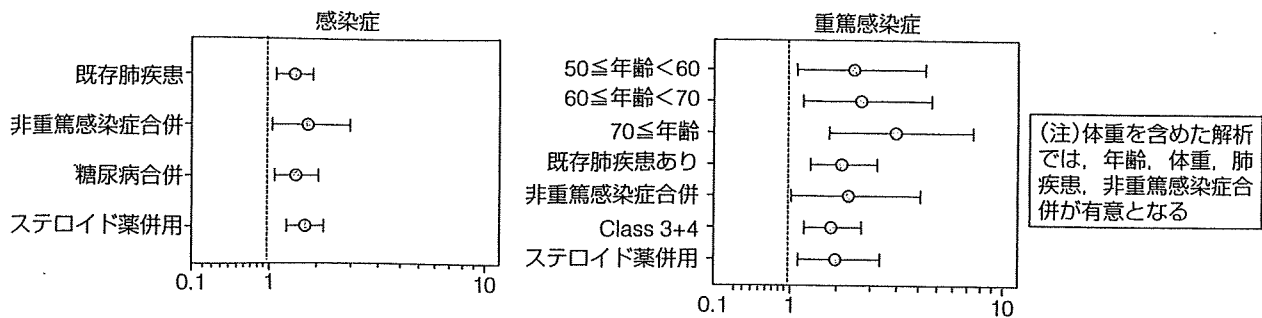


52週時の関節破壊抑制効果をErosionスコア(一般的に骨破壊を示す)とJoint space narrowing(JSN, 一般的に軟骨裂隙狭小化を示す)で評価した結果、トシリズマブ治療群は対照群と比較し有意な関節破壊抑制効果を示した。total SharpスコアはErosionスコアとJSNスコアを足したもので当然、対照群と有意差を示している。(Nishimoto N et al : *Ann Rheum Dis* 66 : 1162-1167, 2007より改変)

シリズマブが検出される症例では、CRPや血清アミロイドAなどの急性期タンパクは完全に正常化することが示された。薬物動態からは、血中のトシリズマブ濃度を維持するためにトシリズマブを8mg/kg体重量を4週ごとに投与する用量が設定されたSAMURAI (Study of active controlled monotherapy used for rheumatoid arthritis, an IL-6 inhibitor) 試験が有名である。modified Sharp Scoreによる検討で1年後に骨びらん、関節裂隙の狭小化とともに、従来のDMARDs使用群に比べ、トシリズマブ使用群では優位にスコアの増加が少なく、関節破壊の進行抑制効果が確認された(図5)¹⁸⁾。IL-6がTNFと異なる作用を有することから、TNF阻害が無効な症例に対する有効性が期待されるが、安全性からTNF阻害薬との併用は推奨できない。わが国で開発された唯一の生物学的製剤である。現在は全例調査中であり、使用できる医療機関が限定されている。

以上、現在4種類の生物学的製剤は強力な作用をもち、RAの機能予後を大きく改善させる可能性をもつが、同時に高価であり、かつ副作用もある。決して万能薬ではないという認識が必要である。進行例では機能回復は期待できず、むしろ副

図6 感染症・重篤感染症の予測因子



エタネルセプト発売後に行われた 14,000 例の市販後調査解析結果から得られた副作用発生例における背景因子解析結果。背景因子の有無により副作用発生が大きく影響を受けるので、逆にこれら因子をもたない患者は相対的に安全な患者となる。(エンブレル適正使用情報 全例調査結果について Vol.9, ワイス株式会社, 2008 より改変)

作用の頻度が高くなるとの結果が全例調査から明らかとなっている。早期から必要症例には積極的に用いることにより、関節破壊を予防して機能障害の発生を抑制して QOL 低下防止することが理想的な使用方法である。

直ちに連絡するよう注意を与えておくことが大切である。

生物学的製剤の副作用

基本的には免疫抑制により治療効果を発揮する薬剤なので感染症、特に呼吸器感染症(重症肺炎)、結核、ニューモテイトイス肺炎などが問題となる¹⁹⁾。わが国では結核が歴史的な理由から高齢者に既感染者が多く、こういった症例では抗 TNF α 治療により顕在化する例が多い。薬剤投与前にツベルクリン反応での確認が必要とされる。さらに既往歴、家族歴で疑いがあれば、積極的にイソニアジド(INH)の予防投与が併用される。エタネルセプトでは 14,000 例の市販後調査での解析から重篤な副作用が起こる背景要因についての検討が行われている。これらの背景をもつ患者には生物学的製剤すべて共通に相対的合併症発症リスクが高まると考えられるので、治療選択の決定時に参考となる(図6)。メトトレキサートと異なり、肝障害、骨髄抑制の頻度は低い。呼吸器感染症では咳嗽、呼吸困難等の呼吸器症状と発熱、全身倦怠などの症状がみられる。しかし、一部の生物学的製剤では全身症状(発熱、全身倦怠)が抑制される傾向があるので注意が必要である。

メトトレキサートや生物学的製剤による副作用とは？

メトトレキサートの副作用

骨髄抑制、肝・腎機能障害、肺障害(間質性肺炎、肺線維症等から、呼吸不全)等の重篤な副作用が起こることがある。投与開始前および投与中は原則 4 週間ごとに臨床検査(血液検査、肝機能・腎機能検査、尿検査等)を行い、患者の状態を十分観察することが必要とされている。異常が認められた場合には、投与を中止するとともに適切な処置が必要である。特に間質性肺炎は時に致死的な結果をもたらすので、発熱、咳嗽、呼吸困難等の呼吸器症状に十分注意し、異常が認められた場合には、速やかに胸部 X 線等の検査を行い、診断を確定する必要がある。また、患者に対し、咳嗽、呼吸困難等の呼吸器症状があらわれた場合には、

文献

- 1) Arnett FC: The American Rheumatism Association 1987 revised criteria for the classification of rheumatoid arthritis. *Arthritis Rheum* 31(3): 315-324, 1988.
- 2) Green M et al: Persistence of mild, early inflammatory arthritis: the importance of disease duration, rheumatoid

factor, and the shared epitope. *Arthritis Rheum* 42: 2184-2188, 1999.

- 3) 江口勝美, 折口智樹: 関節リウマチの早期診断: 定義, 診断基準, 課題. *リウマチ科* 34: 237-243, 2005.
- 4) Borchers AT et al: The use of methotrexate in rheumatoid

- arthritis. *Semin Arthritis Rheum* 34(1) : 465-483, 2004.
- 5) Weinblatt ME et al : Long-term prospective study of methotrexate in the treatment of rheumatoid arthritis. 84-month update. *Arthritis Rheum* 35(2) : 129-137, 1992.
 - 6) Smolen JS et al : Predictors of joint damage in patients with early rheumatoid arthritis treated with high-dose methotrexate with or without concomitant infliximab : results from the ASPIRE trial. *Arthritis Rheum* 54(3) : 702-710, 2006.
 - 7) Cohen S et al : Two-year, blinded, randomized, controlled trial of treatment of active rheumatoid arthritis with leflunomide compared with methotrexate. Utilization of Leflunomide in the Treatment of Rheumatoid Arthritis Trial Investigator Group. *Arthritis Rheum* 44(9) : 1984-1992, 2001.
 - 8) Bresnihan B : Preventing joint damage as the best measure of biologic drug therapy. *J Rheumatol (Suppl)* 65 : 39-43, 2002.
 - 9) Smolen JS et al : Therapeutic strategies in early rheumatoid arthritis. *Best Pract Res Clin Rheumatol* 19(1) : 163-177, 2005.
 - 10) Molenaar ET et al : Progression of radiologic damage in patients with rheumatoid arthritis in clinical remission. *Arthritis Rheum* 50 : 36-42, 2004.
 - 11) Smolen JS et al : Methotrexate naive early rheumatoid arthritis (RA) patients with higher baseline ESR and CRP derive greater radiographic benefit from initiating treatment with a combination of infliximab and methotrexate. *Arthritis Rheum* 48 : 3655, 2004.
 - 12) Maillefert JF et al : Long term structural effects of combination therapy in patients with early rheumatoid arthritis : five year follow up of a prospective double blind controlled study. *Ann Rheum Dis* 62 : 764-766, 2003.
 - 13) van der Kooij SM et al : Limited efficacy of conventional DMARDs after initial methotrexate failure in patients with recent onset rheumatoid arthritis treated according to the disease activity score. *Ann Rheum Dis* 66 : 1356-1362, 2007.
 - 14) St Clair EW : Combination of infliximab and methotrexate therapy for early rheumatoid arthritis : a randomized, controlled trial. *Arthritis Rheum* 50 : 3432-3443, 2004.
 - 15) Yoshiya Tanaka et al : Retrospective clinical study on the notable efficacy and related factors of infliximab therapy in a rheumatoid arthritis management group in Japan : one-year clinical outcomes (RECONFIRM-2). *Mod Rheumatol* 18 : 146-152, 2008.
 - 16) van der Heijde D et al : Comparison of etanercept and methotrexate, alone and combined, in the treatment of rheumatoid arthritis : two-year clinical and radiographic results from the TEMPO study, a double-blind, randomized trial. *Arthritis Rheum* 54 : 1063-1074, 2006.
 - 17) Breedveld FC et al : The PREMIER study : A multicenter, randomized, double-blind clinical trial of combination therapy with adalimumab plus methotrexate versus methotrexate alone or adalimumab alone in patients with early, aggressive rheumatoid arthritis who had not had previous methotrexate treatment. *Arthritis Rheum* 54 : 26-37, 2006.
 - 18) Nishimoto N et al : Blocking interleukin-6 (IL-6) by tocilizumab (a humanized anti-interleukin-6 receptor monoclonal antibody) monotherapy reduces joint damage in active rheumatoid arthritis (RA) : evidence from a X-ray reader-blinded randomized controlled trial. *Arthritis Rheum* 52 (Suppl) : S 27, 2005.
 - 19) エンブレル適正使用情報 全例調査結果について Vol. 9. ワイス株式会社, 2008, pp 16-17.

Santen



Together

抗リウマチ剤

薬価基準収載

抗リウマチ剤

薬価基準収載

抗リウマチ剤

薬価基準収載

指定医薬品、処方せん医薬品（注意—医師等の処方せんにより使用すること）

アザルフィジブ®EN錠500mg

指定医薬品、処方せん医薬品（注意—医師等の処方せんにより使用すること）

アザルフィジブ®EN錠250mg

Azulfidine®EN tablets 500mg
Azulfidine®EN tablets 250mg

サラソスルファピリジン誘導体

■（効能・効果）、（用法・用量）、（禁忌を含む使用上の注意）等については、添付文書をご参照下さい。

発売
S 参天製薬株式会社
大阪市東淀川区下町3-9-19
資料請求先 医薬事業部 医薬情報室

製造販売
U ファイザー株式会社
東京都渋谷区代々木3-22-7

日本薬局方 ブシラミン錠

創薬、指定医薬品、処方せん医薬品（注意—医師等の処方せんにより使用すること）

リマチル®錠100mg

創薬、指定医薬品、処方せん医薬品（注意—医師等の処方せんにより使用すること）

リマチル®錠50mg

Rimatil® tablets 100mg
Rimatil® tablets 50mg

■（効能・効果）、（用法・用量）、（禁忌、原則禁忌を含む使用上の注意）等については、添付文書をご参照下さい。

製造販売元
S 参天製薬株式会社
大阪市東淀川区下町3-9-19
資料請求先 医薬事業部 医薬情報室

創薬、指定医薬品、処方せん医薬品（注意—医師等の処方せんにより使用すること）

メトレート錠2mg

Metolate® tablets 2mg

メトトレキサート錠

■（効能・効果）、（用法・用量）、（警告、禁忌を含む使用上の注意）等については、添付文書をご参照下さい。

製造販売元
S 参天製薬株式会社
大阪市東淀川区下町3-9-19
資料請求先 医薬事業部 医薬情報室

2008年5月作成
3M1LOBES2

Morphological differences during *in vitro* chondrogenesis of bone marrow-, synovium-MSCs, and chondrocytes

Shizuko Ichinose^{1,6}, Takeshi Muneta^{2,3}, Hideyuki Koga², Yuko Segawa², Motoki Tagami⁴, Kunikazu Tsuji³ and Ichiro Sekiya^{5,6}

Mesenchymal stem cells (MSCs) from a variety of mesenchymal tissue contain common features, but distinguishing properties dependent on their origin are emerging. We investigated morphological differences of human bone marrow-MSCs, synovium-MSCs, and chondrocytes during *in vitro* chondrogenesis. Two hundred thousands cells were pelleted after centrifugation and cultured in chondrogenic media that contained BMP-2, TGF- β 3, and dexamethasone. The pellets were analyzed histologically, immunohistologically, and electron microscopically. Before chondrogenic induction, trypsinized MSCs and chondrocytes looked similar. At day 1, the structure of the three masses was divided into two layers, and the most obvious differences in the three populations were observed in the deep zone. In bone marrow-MSCs, round cells accumulated without intercellular space, and the cells were mainly connected through intermediate junctions. In synovium-MSCs, elongated cells accumulated with small desmosomes and intercellular spaces could occasionally be seen. In chondrocytes, separated oval and polygonal cells connected only in a narrow spotty area through a small desmosome. At day 7, the structure of the three masses was divided into three layers, and the most obvious differences in the three populations were observed in the middle zone. In bone marrow-MSCs, the middle zone consisted of dense smaller cells and apoptotic cells. In synovium-MSCs, the middle zone consisted of dense arrayed wider cells and apoptotic cells. In chondrocytes, the middle zone was acellular without apoptotic cells. At day 21, the morphology of cells and extracellular space became similar in that each cell was located separately with abundant extracellular matrix. The superficial zone was still obvious in bone marrow-MSCs, but hardly seen both in synovium-MSCs and chondrocytes. In this study, we revealed morphological differences of bone marrow-MSCs, synovium-MSCs, and chondrocytes during *in vitro* chondrogenesis. The most obvious differences in the three populations were observed at day 1 in the deep zone. *Laboratory Investigation* (2010) 90, 210–221; doi:10.1038/labinvest.2009.125; published online 14 December 2009

KEYWORDS: mesenchymal stem cells; chondrogenesis; bone marrow; synovium; chondrocytes

Toward the development of cell therapy for cartilage regeneration, mesenchymal stem cells (MSCs) are attractive because of their chondrogenic potential.^{1–4} MSCs can be obtained from a variety of mesenchymal tissues including bone marrow,⁵ which seems to be the most popular MSC source at present. Synovium, a thin membrane covering the inside of joints, is another promising MSC source due to its high chondrogenic potential.^{6–8} MSCs derived from various

mesenchymal tissues contain common features, but distinguishing properties due to their origin are emerging.^{9–12} However, morphological differences of MSCs dependent on the source, especially during chondrogenesis, remain unknown.

Chondrocyte transplantation is currently one of the prevailing methods for cartilage regeneration therapy.¹³ The digested and expanded chondrocytes produce cartilage

¹Instrumental Analysis Research Center, Tokyo Medical and Dental University, Tokyo, Japan; ²Section of Orthopaedic Surgery, Graduate School, Tokyo Medical and Dental University, Tokyo, Japan; ³Global Center of Excellence Program, International Research Center for Molecular Science in Tooth and Bone Diseases, Tokyo Medical and Dental University, Tokyo, Japan; ⁴Department of Medicine, Sanraku Hospital, Tokyo, Japan and ⁵Section of Cartilage Regeneration, Graduate School, Tokyo Medical and Dental University, Tokyo, Japan

Correspondence: Dr I Sekiya, MD, PhD, Section of Cartilage Regeneration, Graduate School, Tokyo Medical and Dental University, 1-5-45 Yushima, Bunkyo-ku, Tokyo 113-8519, Japan.

E-mail: sekija.orj@tmd.ac.jp

⁶These authors contributed equally to this work.

Received 21 May 2009; revised 21 September 2009; accepted 24 September 2009

matrix again when cultured in a proper condition. This process seems to contain some similarities to that in MSCs, and it would be intriguing to compare the morphology of MSCs and chondrocytes during their chondrogenesis.

Ectopic cartilage formations such as chondrophyte, free body, and metaplasia are one of the pathological conditions in articular joints.¹⁴ Cell sources and the pathophysiology of ectopic cartilage formations are poorly understood. We speculate that cell sources for the ectopic cartilage formations are stem cells in bone marrow and synovium, in addition to chondrocytes.

In this study, we compared the morphology of bone marrow-, synovium-MSCs, and chondrocytes during *in vitro* chondrogenesis. Our results shed light on some aspects of both the mesenchymal stem biology and pathophysiology of ectopic cartilage formations.

MATERIALS AND METHODS

Isolation of Bone Marrow-, Synovium-MSCs, and Chondrocytes

The study was approved by an institutional review board, and informed consent was obtained from all study subjects. Human bone marrow, synovium, and cartilage were harvested from three patients during total knee arthroplasty with medial compartment osteoarthritis. The patients were all females, 68, 70, and 73 years old. Bone marrow was aspirated from the tibia with an 18-gauge needle during the operation. Synovial tissue was harvested from the suprapatellar pouch. Cartilage was obtained from resected lateral femoral condyle. Nucleated cells from bone marrow were isolated with Ficoll density gradient (Ficoll-Paque, Pharmacia Biosystems, Uppsala, Sweden). Synovium and cartilage were minced into small pieces, digested in a collagenase solution, and filtered. Nucleated cells from synovium and cartilage were plated at 10^3 , 10^4 , or 10^5 cells/60-cm² dish (Nalge Nunc International, Rochester, NY, USA), and those from bone marrow at 10^4 , 10^5 , or 10^6 cells/60-cm² dish. The cells were plated in six dishes and cultured in 10 ml complete culture medium: α MEM containing 10% fetal bovine serum (Invitrogen, Carlsbad, CA, USA), 100 units/ml penicillin (Invitrogen), 100 mg/ml streptomycin (Invitrogen), and 250 ng/ml amphotericin B (Invitrogen) for 14 days as passage 0. Three dishes for each cell concentration were stained with 0.5% crystal violet. The optimal initial cell density was determined based on the following criteria: (1) the colony size was not affected by contact inhibition, and (2) the greatest number of colonies was obtained. We then harvested the cells plated at optimal densities from the three remaining dishes. Passage 0 cells were replated at 50 cells/cm² in a 145-cm² dish and cultured for 14 days for the analyses.¹¹

Surface Epitopes

One million cells were suspended in 200 ml PBS containing 20 mg/ml of antibody, incubated for 30 min at 48°C, and

resuspended in 1 ml of PBS. Fluorescein isothiocyanate (FITC)- or phycoerythrin (PE)-coupled antibodies against CD90 and CD45 were from Becton Dickinson; CD44 was from eBioscience (San Diego, CA, USA); and CD105 was from Ancell Corporation (Bayport, MN, USA). For the isotype control, FITC- or PE-coupled nonspecific mouse IgG (Becton Dickinson) was substituted for the primary antibody. Cell fluorescence was evaluated by FACSCalibur instrument (Becton Dickinson), and data were analyzed using CellQuest software (Becton Dickinson).^{11,15}

Chondrogenesis

Two hundred thousands cells at passage 2 were placed in a 15-ml polypropylene tube (Becton Dickinson) and centrifuged at 450 g for 10 min. The pellets were cultured at 37°C with 5% CO₂ in 400 μ l chondrogenic media that contained 500 ng/ml bone morphogenetic protein 2 (Astellas Pharm, Tokyo, Japan), 10 ng/ml transforming growth factor- β 3 (R&D Systems, Minneapolis, MN, USA), 100 nM dexamethasone, 50 μ g/ml ascorbate-2-phosphate, 40 μ g/ml proline, 100 μ g/ml pyruvate (Sigma-Aldrich), and 50 mg/ml ITS + Premix in high-glucose Dulbecco modified Eagle medium (Invitrogen). The medium was replaced every 3–4 days for 21 days.^{15–18}

Histology

The cultures were ended by fixing the pellets with 2.5% glutaraldehyde in 0.1 M PBS for 2 h. The cells were washed overnight at 4°C in the same buffer and post-fixed with 1% OsO₄ buffered with 0.1 M PBS for 2 h. The pellets were dehydrated in a graded series of ethanol and embedded in Epon 812. Semi-thin (1 μ m) sections for light microscopy were collected on glass slides and stained for 30 s with toluidine blue.¹⁹

Transmission Electron Microscopy

Ultrathin (90 nm) sections were collected on copper grids, double-stained with uranyl acetate and lead citrate, and then examined by transmission electron microscopy (H-7100, Hitachi, Hitachinaka, Japan).¹⁹

Immunohistochemistry

The micromasses were fixed in 4% paraformaldehyde, dehydrated, and embedded in paraffin. Sections were cut at a thickness of 5 μ m and deparaffinized in xylene, dehydrated through graded alcohol, and pretreated with 0.4 mg/ml proteinase K (DAKO, Carpinteria, CA, USA) in Tris-HCl for 15 min for optimal antigen retrieval. Residual enzymatic activity was removed by washing in PBS, and nonspecific staining was blocked with PBS containing 10% normal horse serum for 20 min. Mouse monoclonal antibodies against human type I and type II collagen (Daiichi Fine Chemical, Toyama, Japan; 1:100 dilution with PBS containing 1% BSA) were applied for 1 h. After extensive washing with PBS, a secondary antibody of biotinylated horse anti-mouse (1:200;

Vector Laboratories, MA, USA) was applied for 30 min. Immunostaining was detected by Vectastain ABC reagent (Vector Laboratories, Burlingame, CA, USA), followed by diaminobenzidine staining.¹⁹

TUNEL and Ki67 Staining

Immediately after fixation in 4% paraformaldehyde in 0.1 M PBS for 1 h, the micromasses were immersed in 1.8 M sucrose containing 20% polyvinylpyrrolidone in 0.1 M PBS for 24 h at 4°C, mounted on a holder, and quickly frozen in liquid nitrogen. Frozen sections were cut on an ultracut S microtome (Reichert, Wien, Austria) equipped with a low-temperature sectioning system (Reichert) at a thickness of 1 μ m at -80°C.

For TUNEL staining, an apoptosis *in situ* detection kit (Wako Pure Chemical Industries, Ltd, Osaka, Japan) was used. The frozen semi-thin sections were incubated with terminal deoxynucleotidyl transferase for 10 min at 37°C in a moist chamber. The sections were washed with 0.1 M PBS for 15 min. Peroxidase-conjugated antibody was then applied to the specimens at 37°C for 10 min in a moist chamber. The sections were developed with 3,3-diaminobenzidine, and counterstained with methyl green.

For Ki67 staining, the frozen semi-thin sections were blocked with 1% BSA in 0.1 M PBS for 1 h at 4°C. Mouse monoclonal anti-Ki67 antibody (Zymed, South San Francisco, CA, USA; 1:100 dilution with PBS containing 1% BSA) was then incubated with the sections for 24 h at 4°C. After extensive washing with 0.1 M PBS, the sections were incubated for 10 min with biotinylated secondary antibodies. Immunostaining was detected with a Zymed Histostain kit (Zymed). Counterstaining was performed with methyl green.

Immunocryo-ultramicrotomy

The frozen ultrathin (90 nm) sections were collected on formvar-coated nickel grids and then placed on droplets of 1% BSA in 0.1 M PBS. The sections were subsequently transferred to droplets of mouse antibody against collagen type I, II, X (Cosmo Bio, Japan), and chondroitin sulfate proteoglycan (Seikagaku Kogyo, Japan) for 12 h at 4°C. The dilution of antibody against collagen type I, II, X, and chondroitin sulfate proteoglycan was 1:20, 1:20, 1:20, and 1:50 with 1% BSA in 0.1 M PBS, respectively. Each section was then washed with 0.1 M PBS and incubated with goat anti-rabbit IgG or goat anti-mouse IgG + IgM conjugated with 10 nm Φ gold colloidal particles (diluted 1:20, 1:20, 1:20, and 1:50 with 1% BSA in 0.1 M PBS, respectively; British Bio Cell International, UK) for 12 h at 4°C. The sections were stained with 1% uranyl acetate, washed with distilled water, and then embedded with a mixture of 3% polyvinylalcohol and 0.3% uranyl acetate. The sections were examined by transmission electron microscopy (H-7100, Hitachi).¹⁹

RESULTS

Characterization of Bone Marrow-, Synovium-MSCs, and Chondrocytes

We first analyzed the colony-forming capacity. When nucleated cells were plated at the same density, the number of developed colonies was highest in synovium-MSCs, was second highest in chondrocytes, and was the least highest in bone marrow-MSCs (Figure 1). To prepare colony-forming cells unaffected by colony-to-colony contact inhibition, we harvested bone marrow-MSCs plated at 10⁶/dish, synovium-MSCs plated at 10⁴/dish, and chondrocytes plated at 10⁵/dish for further analyses.

Flow cytometric analysis showed that each population of cells was negative for CD45 and positive for CD44, CD90, and CD105 (Figure 2). Bone marrow- and synovium-MSCs were calcified when cultured in medium containing β -glycerophosphate²⁰ and differentiated into adipocytes when cultured in medium containing isobutylmethylxanthine (data not shown).²¹

In Vitro Chondrogenesis

MSCs were pelleted into micromasses and then cultured in chondrogenic medium. Immediately after centrifugation, they appeared to be fragile and flat at the bottom of the tube (data not shown). One day later, they became substantial masses (Figure 3a). At day 7 and thereafter, they became round or elongated spheres, and their size and weight increased along with the culture period in the three populations (Figure 3b).

Morphology of Cells Before Chondrogenic Induction

Microscopically, the cells were dissociated and round in the three populations (Figure 4a). Transmission electron microscopy demonstrated a large number of elongated thin processes at the cell surface. The cells contained well-developed cell organelles, including mitochondria, endoplasmic reticulum, Golgi apparatus, lysosomes, and large quantities of free ribosomes. Their nuclei were euchromatic and notched (Figure 4b). The bone marrow-, synovium-MSCs, and chondrocytes looked similar before chondrogenic induction.

Aggregation

One day later, the cells aggregated into a firm pellet. Histological sections embedded in Epon showed that the structure of the three masses was divided into two layers: the superficial zone and the deep zone (Figure 5a). The superficial zone consisted of spindle cells parallel to the surface. In the deep zone, obvious morphological differences were observed in the three populations. In bone marrow-MSCs, pale-stained round cells accumulated without intercellular space. In the synovium-MSCs, the deep zone consisted of elongated cells, and intercellular spaces could occasionally be seen. In chondrocytes, oval and polygonal cells with abundant intercellular spaces comprised the deep zone. At this stage, type I

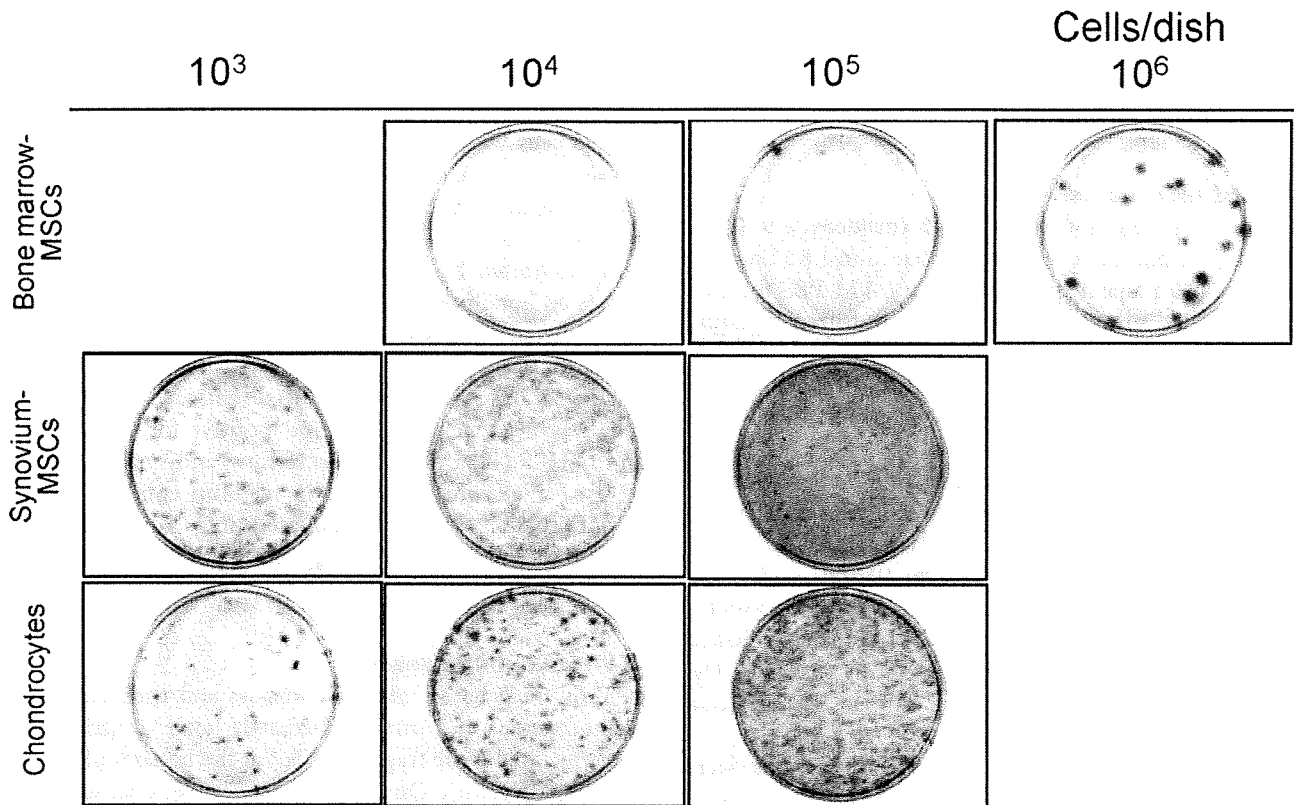


Figure 1 Colony formation of bone marrow-, synovium-MSCs, and chondrocytes. Nucleated cells were plated at indicated cell number per 60-cm² dish and cultured for 14 days. Culture dishes were stained with crystal violet.

collagen was detected in the intercellular spaces, whereas type II collagen was absent in the three populations (Figure 5b).

Morphological differences in the deep zone were analyzed by transmission electron microscopy (Figure 5c). In bone marrow-MSCs, round clear cells were attached to each other in a wide area. Cell-cell junctions mainly consisted of intermediate junctions (arrow heads), and desmosome (arrow) also existed. Extracellular matrix could not be seen. In synovium-MSCs, a small desmosome (arrow) was observed between oval cells. The contact area between each cell was smaller than that in bone marrow-MSCs. Collagen fibers (asterisk) existed in extracellular space. In chondrocytes, spindled cells appeared to be separated from each other or connected only in a narrow spotty area through a small desmosome (arrow). Extracellular space was larger than that in others. Collagen fibers (asterisk) could be seen.

Early Phase of Differentiation

At day 7, the structure of the three masses appeared to be divided into three layers: the superficial zone, the middle zone, and the deep zone (Figure 6a). The superficial zone consisted of spindle-shaped cells organized along the surface of the pellet. The deep zone was composed of unorganized polygonal cells with intercellular space, which was narrow in synovium-MSCs, large in chondrocytes, and intermediate in

bone marrow-MSCs. The middle zone could be distinguished between the superficial and the deep zone. In bone marrow-MSCs, the middle zone consisted of smaller cells, and cell density was higher than in other zones. In synovium-MSCs, the middle zone appeared to be more obscure, but it consisted of more arrayed wider cells than superficial cells. In chondrocytes, the middle zone appeared to be almost acellular. Immunostaining demonstrated that bone marrow- and synovium-MSCs expressed type I collagen in the periphery. The three populations of MSCs expressed type II collagen diffusely (Figure 6b). TUNEL positive cells (Figure 6c) and apoptotic cell death (Figure 6d) were observed sporadically in the middle zone of bone marrow- and synovium-MSCs, but could hardly be seen in chondrocytes. Ki67 expressions were also examined for proliferation but not observed in bone marrow- and synovium-MSCs (Figure 6e), and chondrocytes (data not shown).

Late Phase of Differentiation

At day 21, the intercellular spaces and their metachromasia became more prominent in the deep zone (Figure 7a). The superficial zone was still obvious in bone marrow-MSCs, but hardly seen both in synovium-MSCs and chondrocytes. The three populations increased both type I and type II collagen expression (Figure 7b). Mature chondrocyte-like cells were

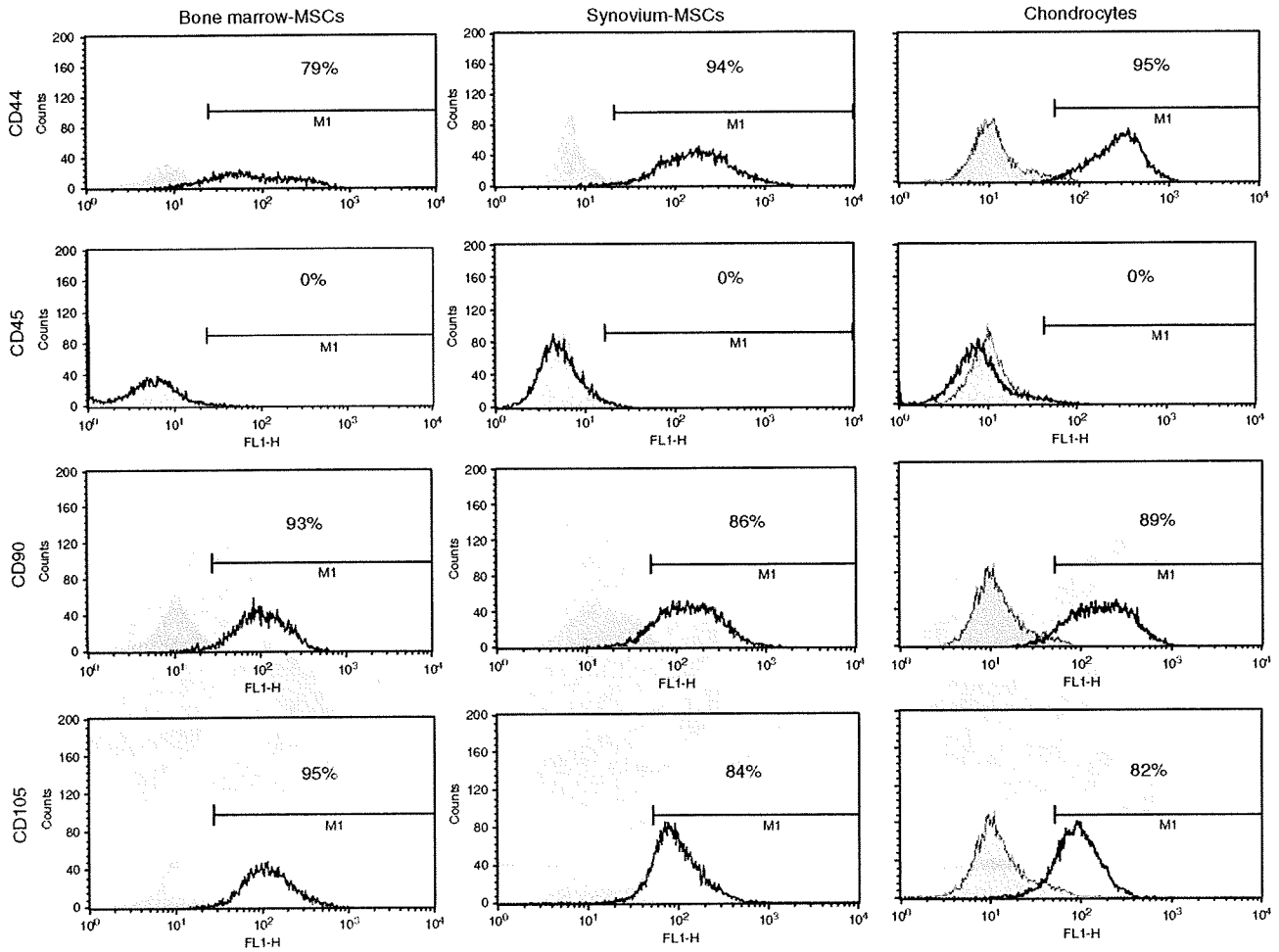


Figure 2 Surface epitopes of bone marrow-, synovium-MSCs, and chondrocytes. Representative histograms are shown as an open plot, and isotype controls are shown as gray.

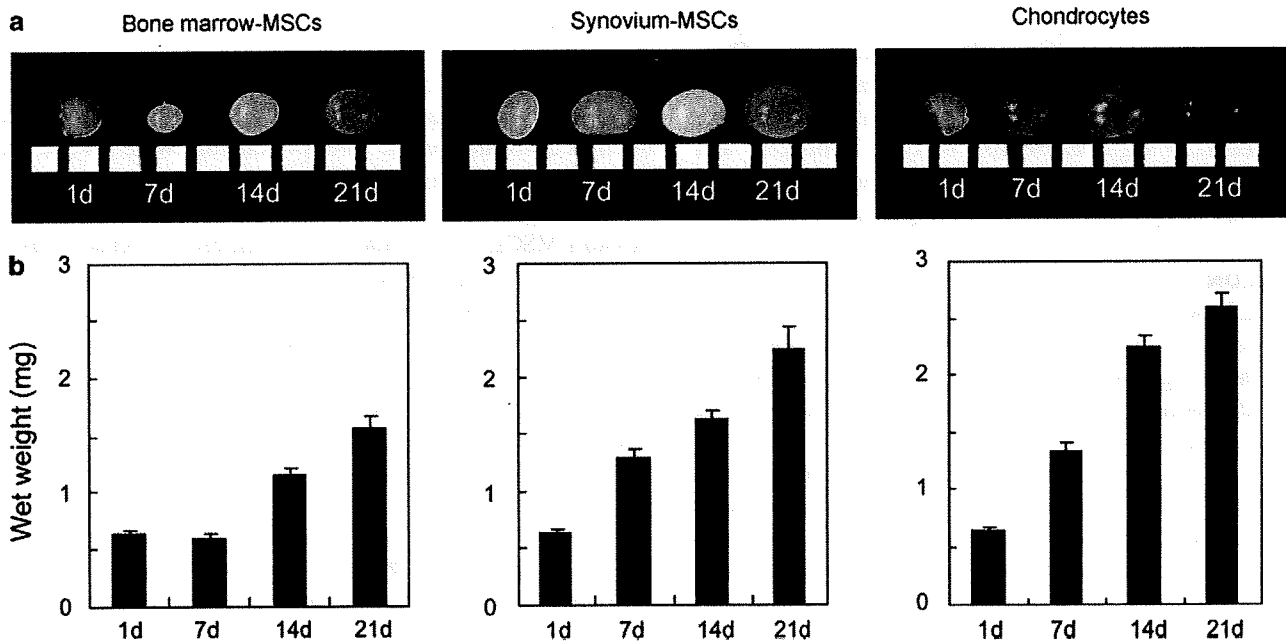


Figure 3 Time course of *in vitro* chondrogenesis of bone marrow-, synovium-MSCs, and chondrocytes. (a) Macro pictures of pellets with a 1-mm scale. (b) Wet weight of pellets. The data are expressed as mean \pm s.d. ($n = 3$).

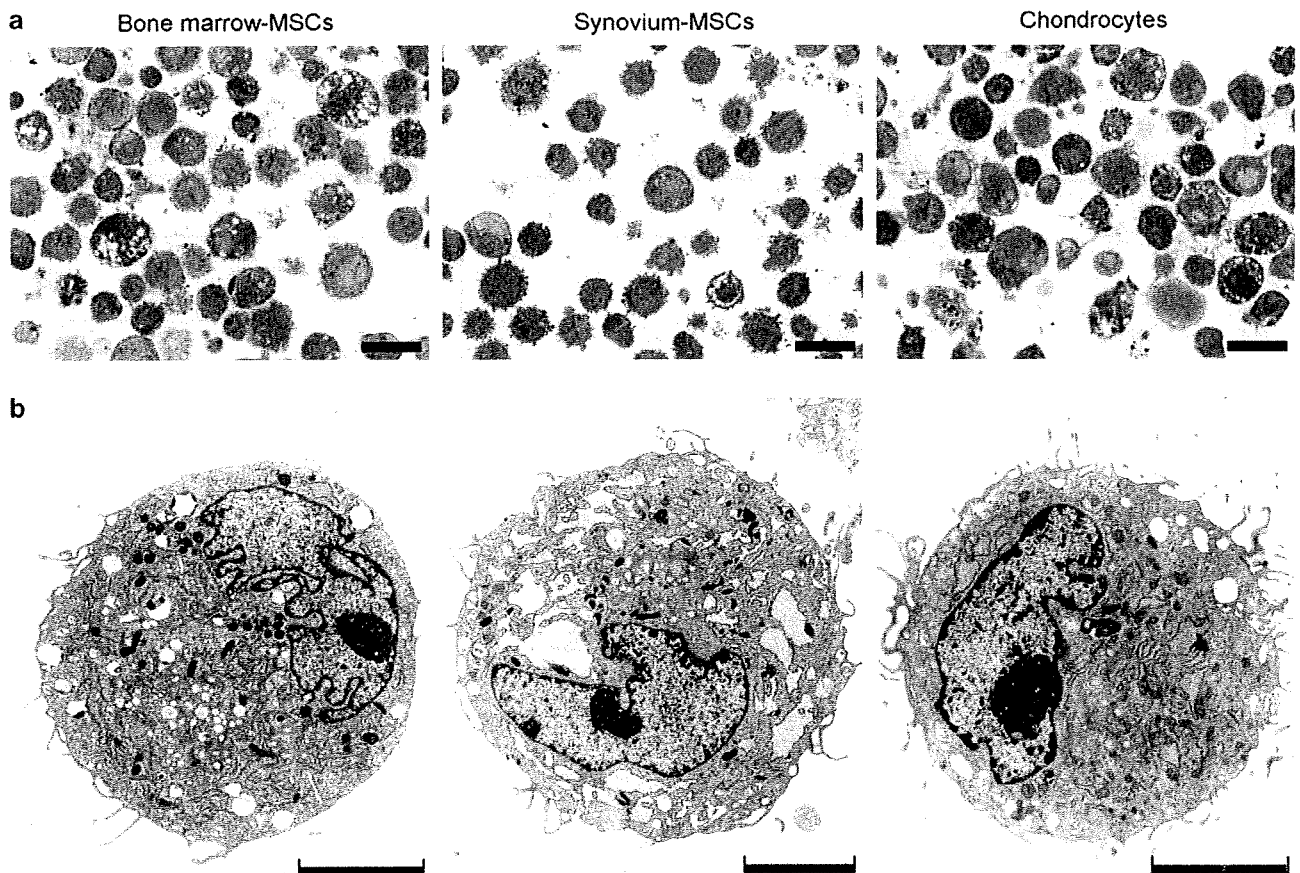


Figure 4 Morphology of bone marrow-, synovium-MSCs, and chondrocytes before induction of chondrogenesis. (a) Optical micrographs of the cells stained with toluidine blue. Scale bar = 20 μm . (b) TEM images. Scale bar = 5 μm .

observed by transmission electron microscopy images in the deep zone in the three populations. The cells with irregular contours were surrounded by well-developed matrix fibers (Figure 7c). Neither TUNEL positive nor Ki67 positive cells were observed. Immunoelectron microscopy at day 21 demonstrated only slight expression of type I collagen, and higher expression of type II, X collagen, and chondroitin sulfate in the deep zone in the three populations (Figure 8).

DISCUSSION

In this study, we compared the morphology of bone marrow-MSCs, synovium-MSCs, and chondrocytes during their *in vitro* chondrogenesis (Table 1; Figure 9). Before induction for chondrogenesis, trypsinized cells looked similar among the three populations.

At day 1 (aggregation phase), the structure of the three masses was divided into two layers, and the most obvious differences in the three populations were observed at the deep zone. In bone marrow-MSCs, round cells accumulated without intercellular space, and the cells were mainly connected through intermediate junctions. In synovium-MSCs, elongated cells accumulated with small desmosomes, and intercellular spaces could occasionally be seen. In

chondrocytes, separated oval and polygonal cells were connected only in a narrow spotty area through a small desmosome.

At day 7 (early phase of differentiation), the structure of the three masses was divided into three layers, and the most obvious differences in the three populations were observed at the middle zone. In bone marrow-MSCs, the middle zone consisted of dense smaller cells and apoptotic cells. In synovium-MSCs, the middle zone consisted of dense arrayed wider cells and apoptotic cells. In chondrocytes, the middle zone was acellular without apoptotic cells.

At day 21 (late phase of differentiation), the morphology of cells and extracellular space became similar in that each cell was located separately with abundant extracellular matrix. The superficial zone was still obvious in bone marrow-MSCs, but hardly seen both in synovium-MSCs and chondrocytes.

At the early phase, apoptotic cells were observed in the middle zone. The gradient of oxygen, cytokines, or other nutrients presumably affects the fate of the cells,¹⁹ and the middle zone might be an inappropriate environment for the cells located there. If this is the case, why were there no apoptotic cells of chondrocytes in the middle zone? One

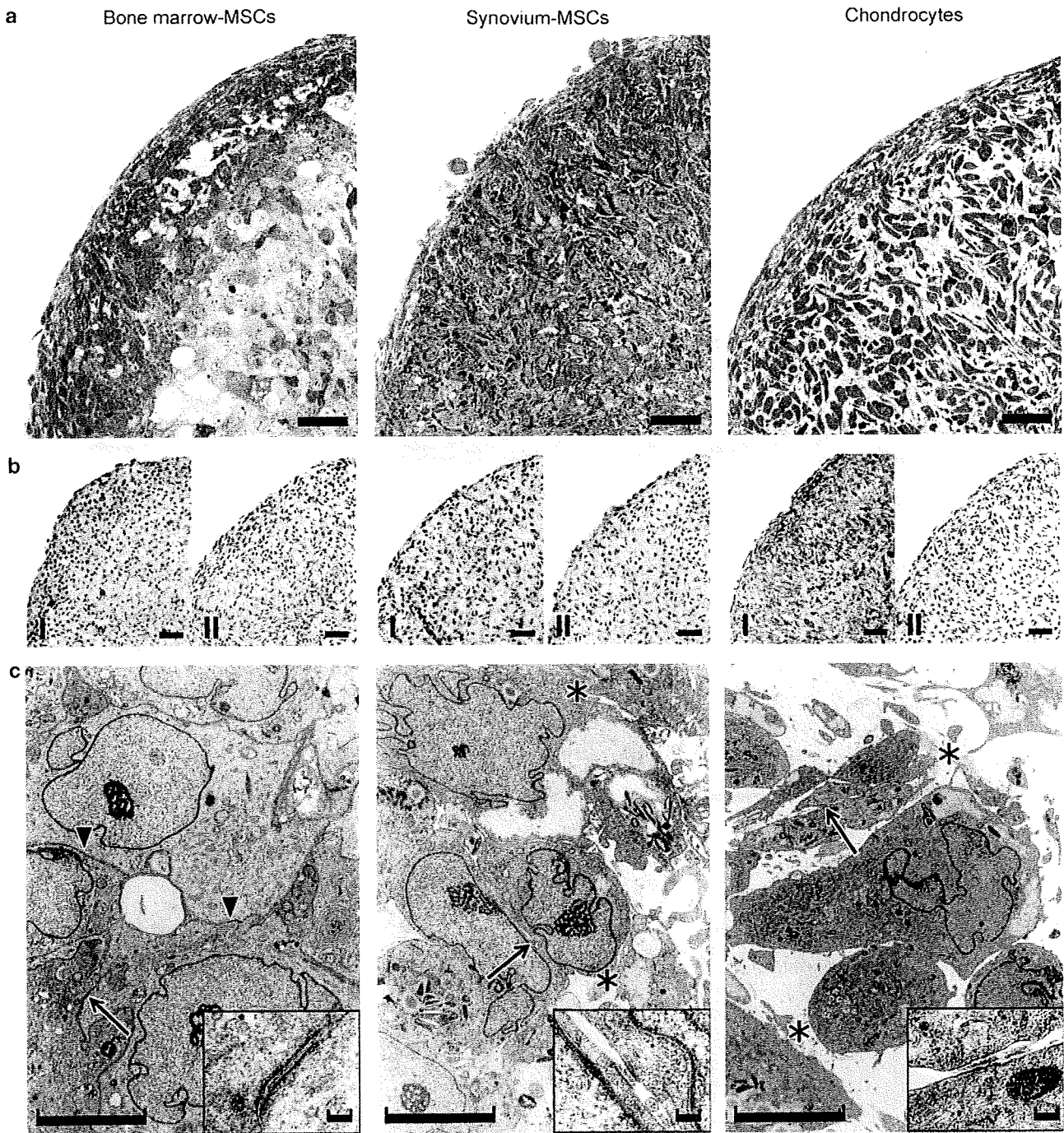


Figure 5 Morphology of pellets 1 day after induction of *in vitro* chondrogenesis. (a) Optical micrographs of pellets stained with toluidine blue. Scale bar = 50 μ m. (b) Immunohistochemical staining for type I and II collagen. Scale bar = 50 μ m. (c) TEM images of pellets in the deep zone. Scale bar = 5 μ m. In bone marrow-MSCs, intermediate junctions are shown as arrow heads, and desmosome as arrow. In synovium-MSCs and chondrocytes, small desmosomes are shown as arrow and type I collagen fibers as asterisks. Desmosome and small desmosomes are magnified. Scale bar = 100 nm.

possibility is that chondrocytes do not die due to apoptosis during *in vitro* chondrogenesis. Tallheden *et al*²² reported that chondrocytes did not express apoptosis-related genes during *in vitro* chondrogenesis.

In bone marrow- and synovium-MSCs, we observed TUNEL positive cells at day 7 and no TUNEL positive cells at

day 21. In our earlier reports, DNA content decreased largely within the first week and only slightly between 2 and 3 weeks during *in vitro* chondrogenesis of MSCs derived from bone marrow¹⁷ and synovium.²³ The results of TUNEL assay in this study and the results of DNA content assays in earlier reports indicate one possibility that viable cells decreased