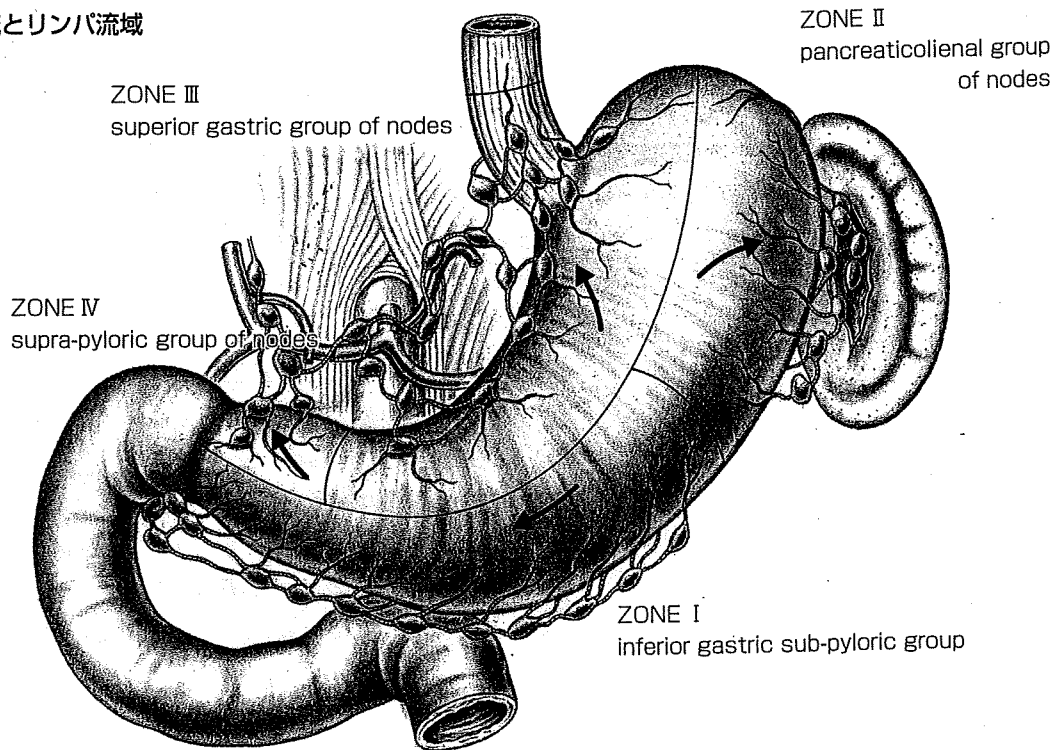


のcT1N0胃癌で、腫瘍径はおおむね4cmまでのものとしている。術中に色素法 (intraoperative endoscopic lymphatic mapping ; IELM) を行ってlymphatic basinと sentinel nodeを検索し、lymphatic basinが左胃動脈単独もしくは左胃動脈および右胃大網動脈の2流域の場合で、術中迅速病理診断にてsentinel nodeに転移のない場合に、本術式を選択する (図1)。lymphatic basinがそれより多い場合や、sentinel nodeに転移が判明した場合は、定型手術に変更する。

胃のリンパ流に関しては、1941年にすでにCollerら²⁾が、詳細な検討をして、4つの部位に分類している (図2A)。

図2 胃のリンパ流とリンパ流域

A : Collerの分類



B : lymphatic basin (リンパ流域)

- r-GEA : 右胃大網動脈流域
- l-GEA : 左胃大網動脈流域
- l-GA : 左胃動脈流域
- r-GA : 右胃動脈流域
- p-GA : 後胃動脈流域

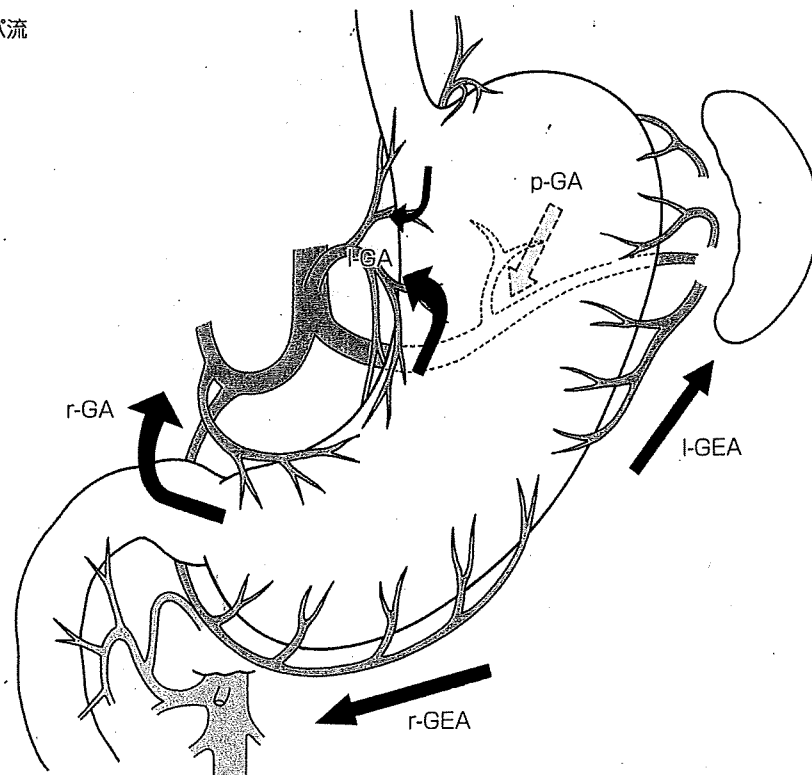


表2 Coller分類とlymphatic basinとの関係

Coller分類		Lymphatic basin
Zone	Group	(リンパ流域)
I	Inferior gastric, sub-pyloric	右胃大総動脈流域
II	Pancreaticocolienal	左胃大総動脈流域
III	Superior gastric	左胃動脈流域
IV	Supra-pyloric	右胃動脈流域 後胃動脈流域

われわれの提唱するlymphatic basinも、これと大変よく似ているが、主幹動脈に沿った分類として、5つ目として後胃動脈流域を加えている(図2B)。胃横断切除術の適応をCollerらの分類で述べると、zone Iとzone IIIにリンパ流が認められたときと考えられる(表2)。

当科における胃横断切除術(transsectional gastrectomy)の定義は、「腫瘍の周囲から約2cmのマージンをとって胃を輪状に切除するもの」としている。現在の「胃癌取扱い規約」では、同じような手術として、幽門保存胃切除術や分節切除術があげられている。このうち、幽門保存胃切除術は、本来消化性潰瘍に対する術式であり、酸分泌領域を切除することにより減酸することを目的としている。また、胃を横断的に切除するというtopologicalな意味では分節切除術と同じであり、したがってこれらの術式には混乱が生じる可能性があると思われる。ESDの考え方に従えば、原発巣から数cmのsafety marginをとって胃の切除範囲を決めることが癌の手術の基本であり、上記のように定義したわけである。

現在、リンパ節のマッピングは色素に加えてRIトレーサーを併用して行っている(double tracer mapping)。RIの投与は手術前日(執刀の約18~24時間前)に核医学科などのRI管理領域においてIELMと同様の手技で行う。すなわち、内視鏡下に5mCi/mLの^{99m}Tcフチン酸または^{99m}Tcスズコロイドを0.2mLずつ腫瘍周囲4カ所に注射し、術中にガンマプローブ(Navigator GPS, Tyco health care Japan)を使用してhot nodeを検索する。

術前チェック

- ①一般的な全身麻酔に必要な検査を行うとともに、とくに高齢者では、心疾患、呼吸器疾患、糖尿病などの有無を調べて必要であれば加療を行う。なお喫煙者は必ず禁煙させる。
- ②胃癌に関して、透視・内視鏡・色素内視鏡・超音波内視鏡検査、CTを行い、癌の大きさ、深達度、病期を診断し適応を確認する。とくに範囲を正確に診断することが肝要で、肉眼的な境界線から約1cmのマージンをとって、4カ所にclippingした後生検を行い、癌が証明されないことを確認している。
- ③informed consentを行う際は、「胃癌治療ガイドライン」上は研究的な治療であることを了解してもらうことが必須で、そうでない場合は定型手術になる。本術式はIELMの結果によって決定されること、すなわち、術中にリンパ節転移のないことが判明した場合は縮小手術の対象となるが、リンパ節転移が判明した場合は通常のD2郭清を伴う胃切除術に変更されることを説明する。

■手術手順

1. 胃内視鏡の挿入
2. 開腹
3. 大網・小網の切開
4. intraoperative endoscopic lymphatic mapping (IELM)
- !!重要** 5. リンパ流の観察とlymphatic basin dissection
右胃大網動脈流域のlymphatic basin dissection
左胃動脈流域のlymphatic basin dissection
- !!重要** 6. sentinel nodeの検索
7. 胃壁切開と胃の切除
8. 再建（胃々吻合）Ⅰ. 層別二層縫合
9. 再建（胃々吻合）Ⅱ. 自動縫合器TA45を用いた五角吻合
10. 幽門のブジーとantral cuffの測定
11. ドレーン挿入, 閉創



1 / 胃内視鏡の挿入

全身麻酔の後、手術に先立って上部消化管内視鏡を胃内に挿入・留置する。小腸に過剰の空気が流入すると腹腔鏡の手術操作に支障をきたすため、胃の中に内視鏡が到達したらいたずらに送気せず手術台に固定しておく。

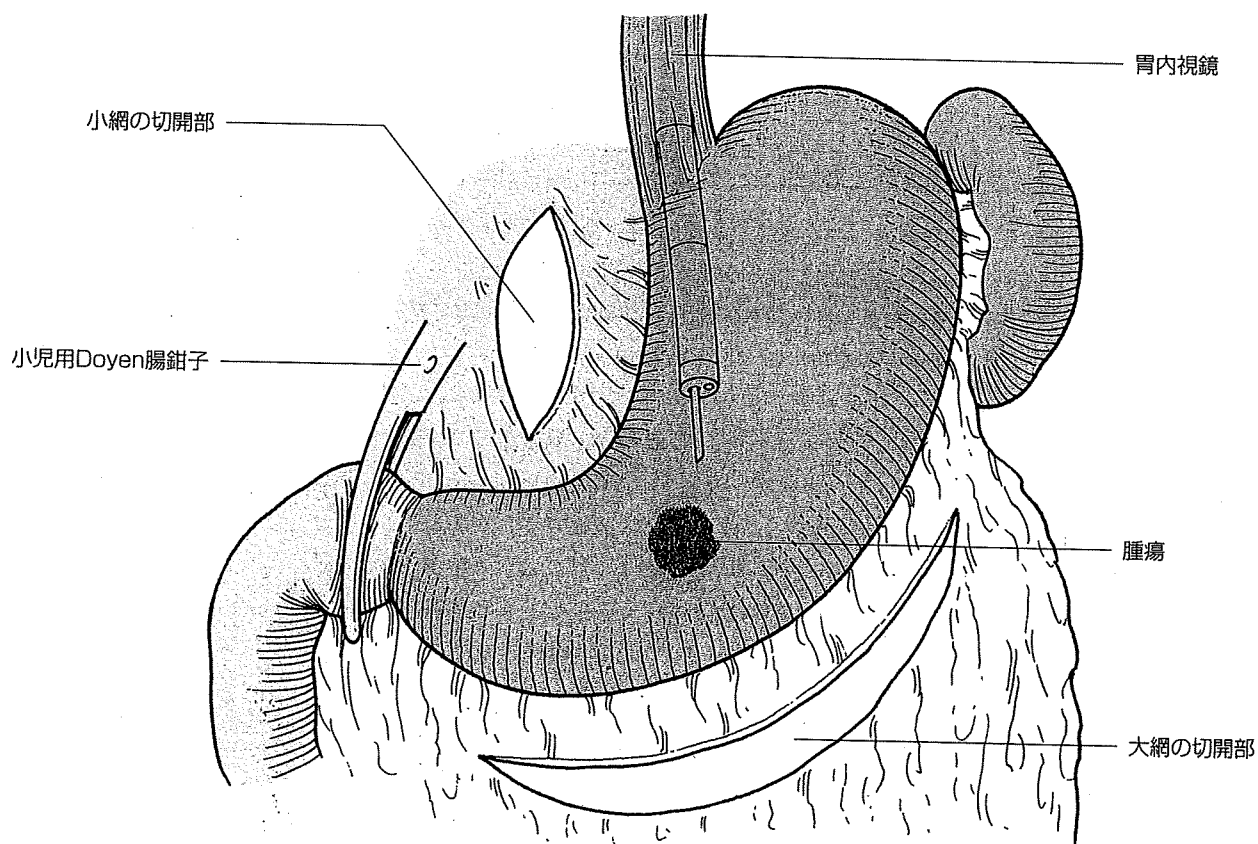
2 / 開腹

開腹は通常10~14cmの上腹部正中切開で行うが、腹腔鏡補助下で行う場合は8cmとする。

3 / 大網・小網の切開 (図3)

sentinel node mapping (IELM) を行ったときに、染色されるリンパ流やリンパ節がよく観察できるように大網、小網を切開し、胃の後面、胃脘間膜が十分見えるようにしておく。IELMを行う前に胃内視鏡による過剰な送気を防ぐため、十二指腸球部に小児用Doyen腸鉗子を掛ける。

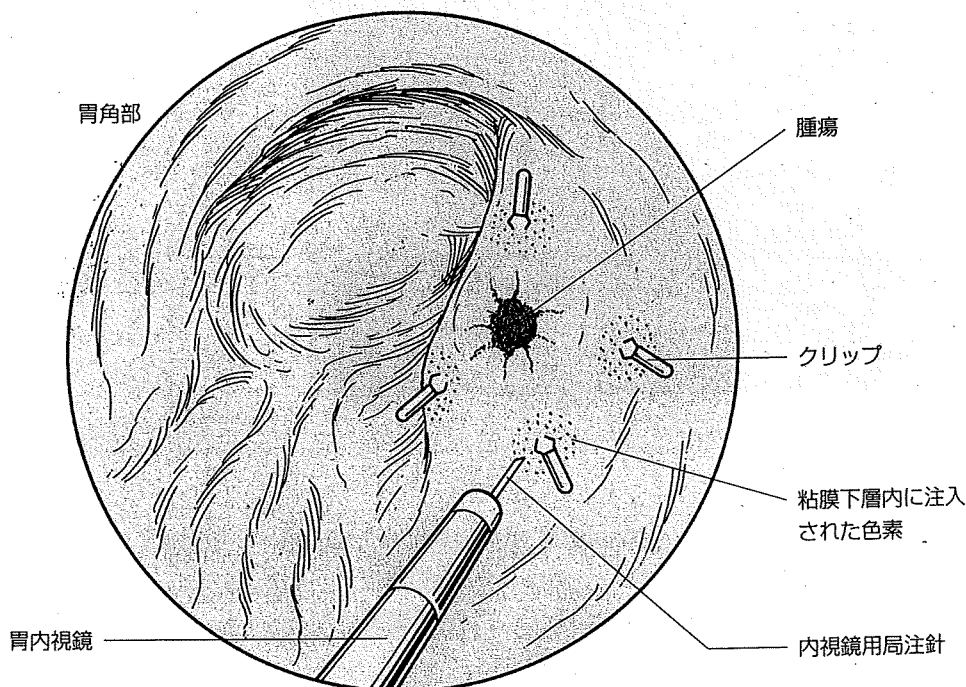
図3 大網・小網の切開



4 / intraoperative endoscopic lymphatic mapping (IELM) (図4)

術中内視鏡下に食道静脈瘤処置用局注針を用いて、リンパ嗜好性色素の2% patent blueを、術前にマーキングしたクリップを目安に癌巣を取り囲むようにして周囲4カ所に0.2mLずつ粘膜下注入する。

図4 IELM



手技のポイント

色素を腹腔内や胃内に漏らさないように心がける。とくに腹腔内に漏れるとblue nodeの判定は非常に困難となる。そのためには、胃壁を伸展しすぎないこと、局注針が胃壁に対して斜めになるように穿刺すること、注入後抜針しても外套チューブで押さえておくことなどの工夫が必要である。

!!重要

5 / リンパ流の観察とlymphatic basin dissection (図5)

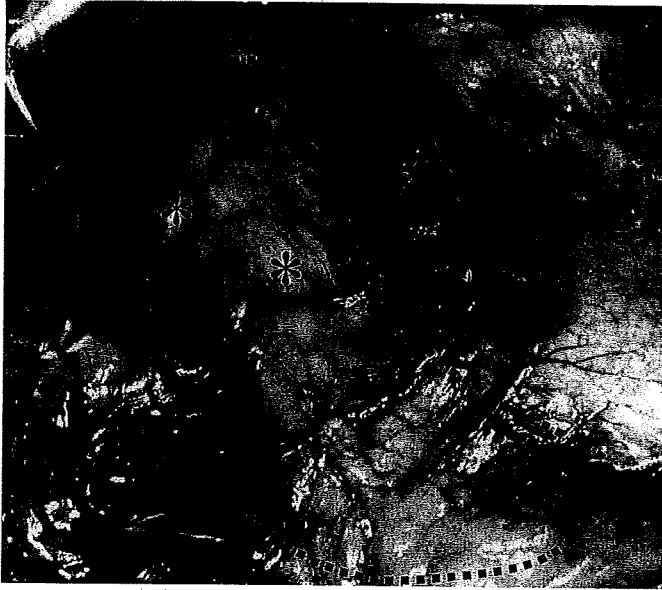patent blue注入後すぐに漿膜面に現れる色素斑からリンパ管が染色され、引き続きそのリンパ管の流れに沿って青染されるblue nodeを見つけることができる。この青染リンパ管が流れる流域をlymphatic basinと呼んでいるが、色素注入後約15分で判定する。

手技のポイント

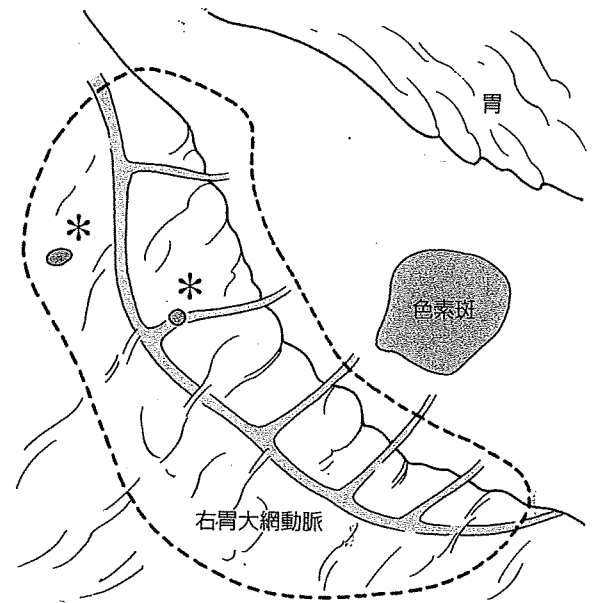
blue nodeや染色されるリンパ管が肉眼で容易に見えるときには問題はないが、脂肪の多い症例では見えないことも多い。脂肪組織を分け入ってリンパ管を追ってblue nodeを探すときに、出血をさせないことが重要である。いったん出血させるとblue nodeの判定は非常に困難となる。

図5 色素によるリンパ系マッピングにおけるblue nodeとlymphatic basin

* : blue node (---) : lymphatic basin



(文献1) より転載)



lymphatic basin内のblue nodeの中に, sentinel nodeが含まれていることが判明しているため, lymphatic basinの郭清 (lymphatic basin dissection) を行う。胃横断切除術では, 右胃大網動脈流域と左胃動脈流域のlymphatic basin dissectionが必要となるため, これらの手技について述べる。

Dangerous Point

胃癌の場合は, 乳癌と違って, blue nodeやhot nodeのみを取り出して検索し転移の有無を判定してはならない。それは, それらのリンパ節に転移があった場合には, 同じbasin内の非sentinel nodeへの転移もみられることが判明していることから, 術中迅速病理診断率が100%ではない現在, 偽陰性の際に転移リンパ節を取り残す可能性が高くなるためである³⁾。

●右胃大網動脈流域のlymphatic basin dissection

(1) 右胃大網動脈の処理 (図6)

右胃大網静脈, 同名動脈の順に, これらの血管を根部で結紮切離する。本術式では右胃動脈流域は郭清しないため, 幽門への血流, 神経はほぼ温存できると考えられることから, 幽門下動脈は切離して郭清を十分に行っている。一方幽門の背面, 胃十二指腸動脈の前面は, 細かな神経・血管を温存するため剥離を行わない。No.14vリンパ節に染色がみられる場合 (腫瘍が幽門に近いときが多い), これを含めて郭清するようにしているので, その際は上腸間膜静脈を露出する。

(2) 大彎側の郭清 (図7)

大彎側のbasin dissectionは, 胃壁に流出入する動静脈を結紮切離する。このとき, 残胃側にリンパ節を取り残さないように, 胃壁ギリギリにモスキート鉗子を掛けるようにして, 脂肪組織をすべて切除する。この郭清を胃壁の染色部位付近まで行っておく。

図6 右胃大網動静脈の処理

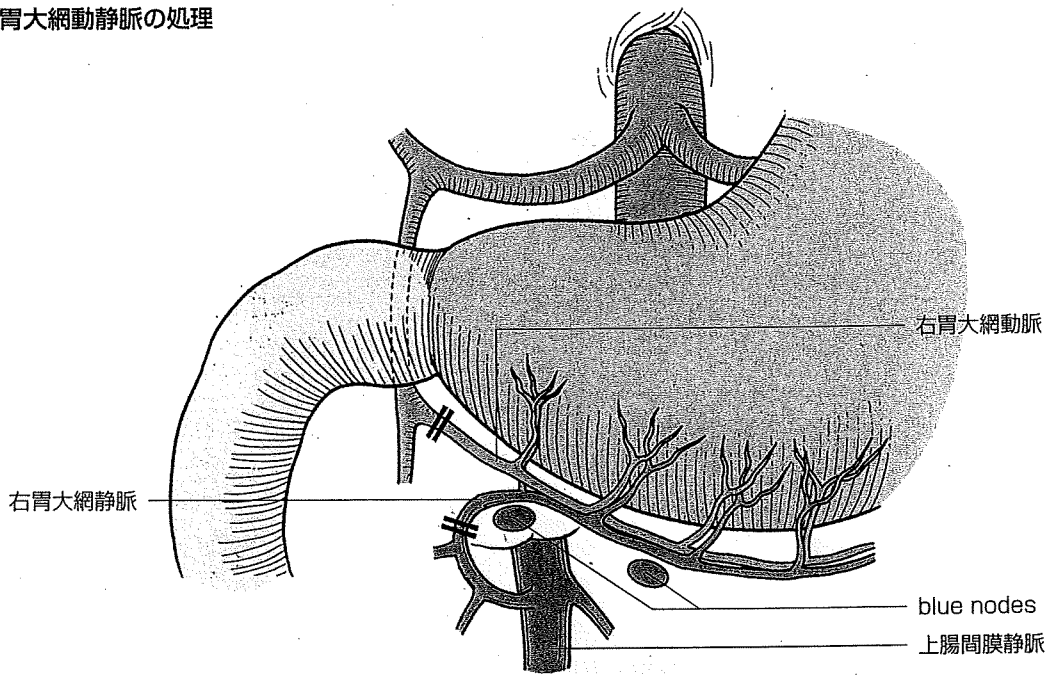
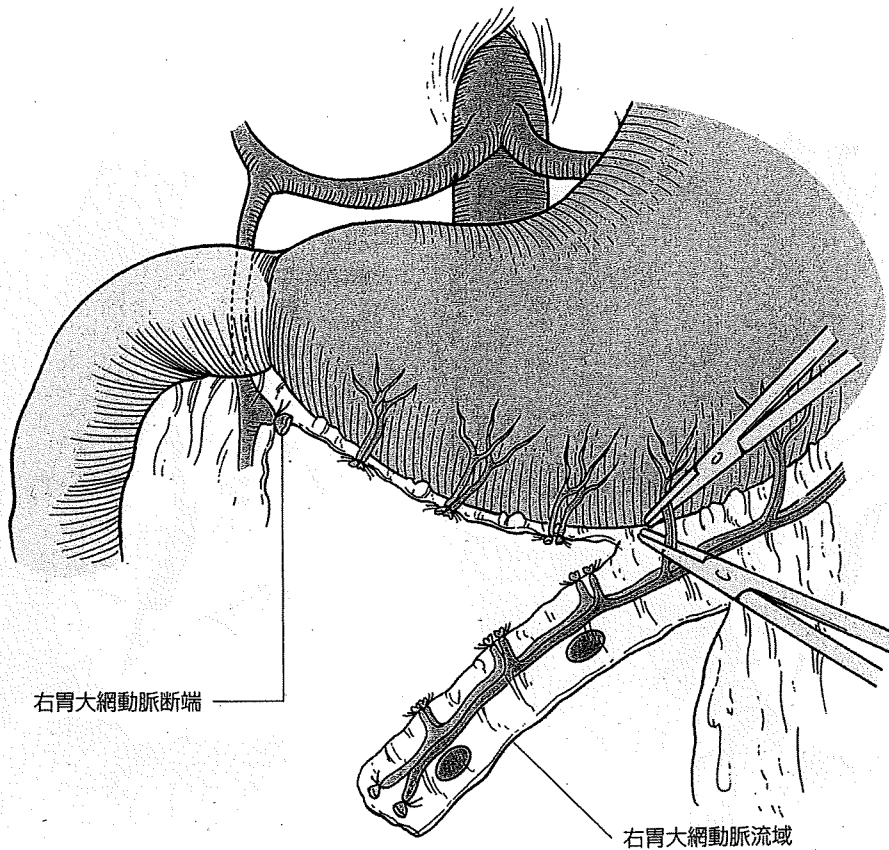


図7 大彎側の郭清



●左胃動脈流域のlymphatic basin dissection

(1) 胃冠状静脈の処理 (図8)

膈上縁の腹膜を切り開き、胃冠状静脈を根部で処理した後、色素で染色された範囲をすべて郭清する。No.11pリンパ節に染色がみられる場合(腫瘍が後壁にあるときが多い)、これを含めて郭清しなければいけない。

(2) 左胃動脈の処理

胃冠状静脈を左胃動脈本幹からはずすようにして、No.7リンパ節の郭清を行う。左胃動脈

図8 胃冠状静脈の処理

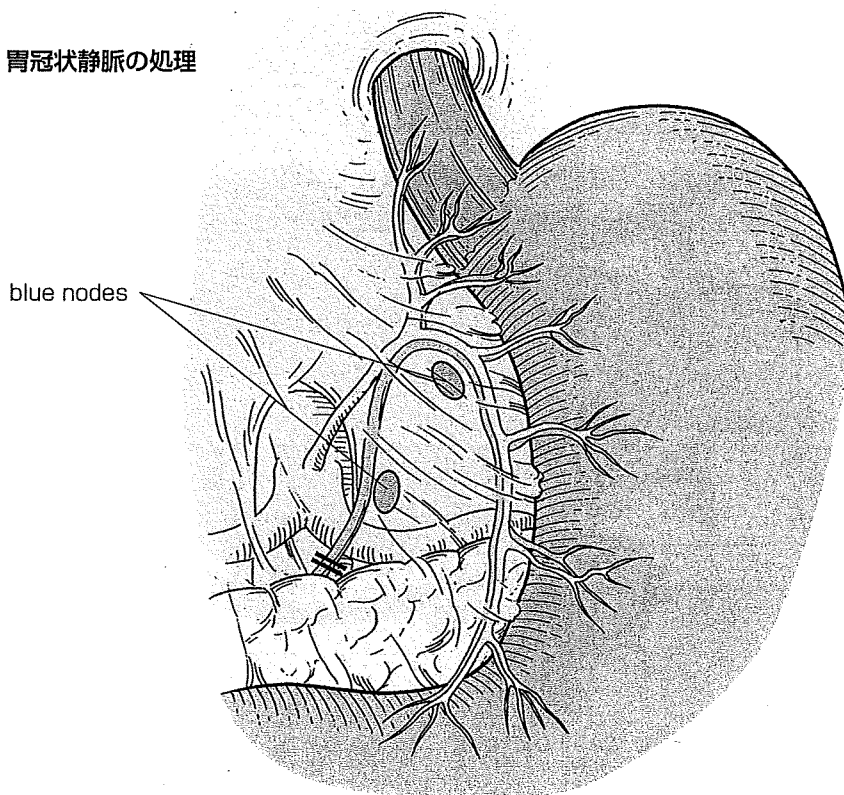
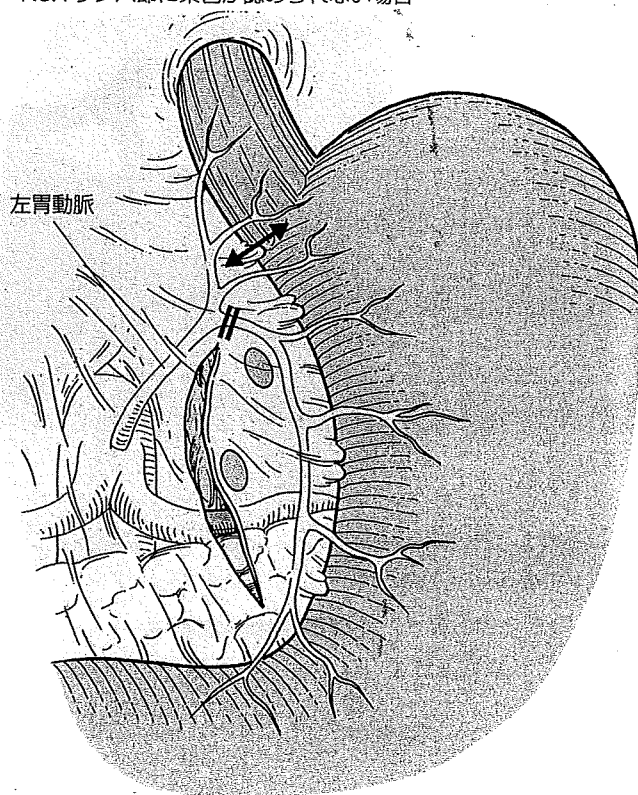
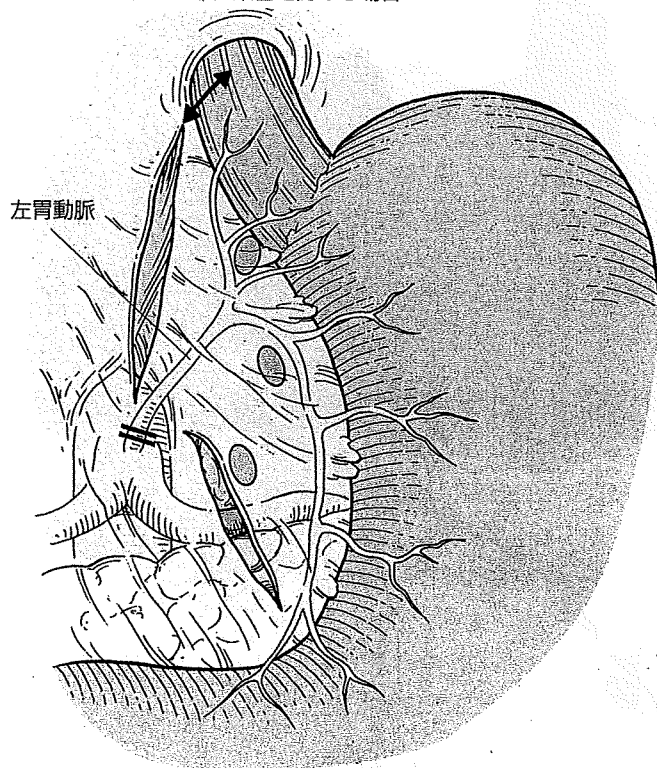


図9 左胃動脈の処理

A : No.1リンパ節に染色を認める場合

B : No.1リンパ節に染色が認められない場合



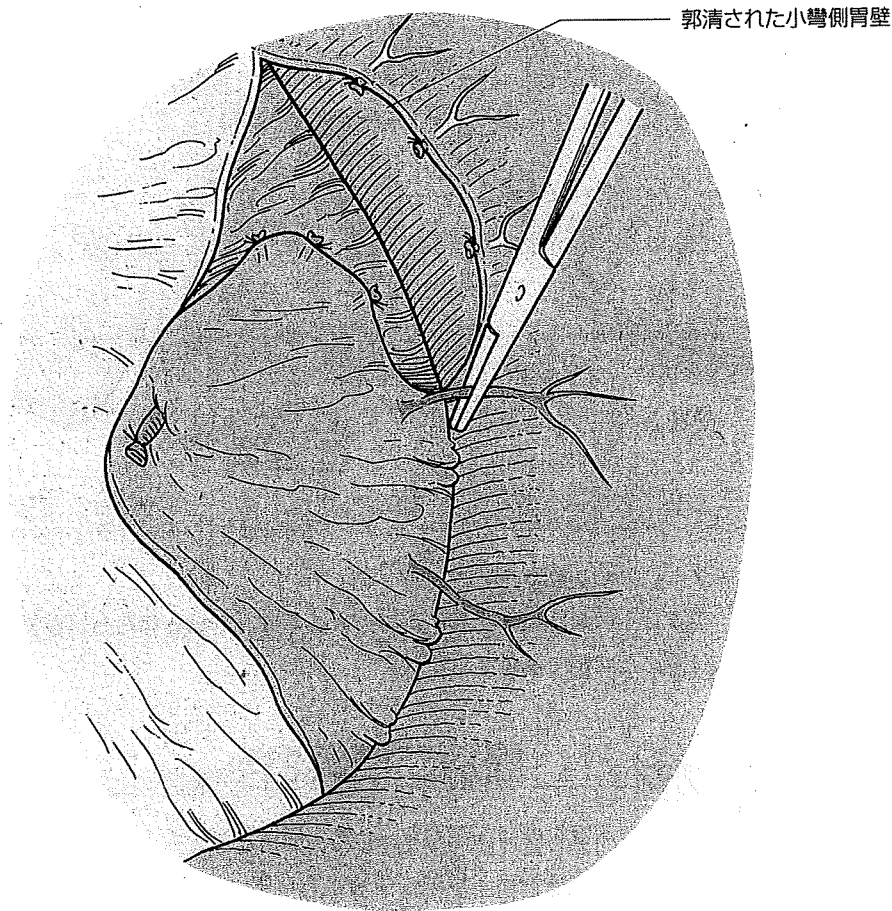
はNo.1リンパ節に染色がみられる場合は通常のごとく根部で処理するが(図9A), No.1リンパ節に染色が認められない場合は左胃動脈の上・下行枝の分岐部にて下行枝を根部で処理するようにしている(図9B)。

迷走神経腹腔枝の温存に関してはNo.7リンパ節の染色程度により、個々の症例で決定している。少なくとも左胃動脈の上・下行枝の分岐部にて下行枝を処理する場合には、完全に温存される。左胃動脈を根部で処理する場合の神経温存の手技に関しては、別誌を参照していただきたい⁴⁾。

(3) 小彎側の郭清 (図10)

小彎側のbasin dissectionは染色された流域の最口側から郭清を開始する。大彎側と同様にすべての脂肪組織を郭清するが、小彎側は組織が前後壁を鞍状に覆っているため、前後壁に分けて血管処理を行うことが重要である。この郭清も胃壁の染色部位付近まで行っておく。

図10 小彎側の郭清



!!重要

6 / sentinel nodeの検索

basin dissection後、腹腔内にセンチネルリンパ節の取り残しがないか、ガンマプロープを用いてRIの有無を十分検索する。色素はこの時間になるとまずあてにならないと考えるべきであり、この操作は重要である。万一、右胃動脈流域や左胃大網動脈流域にRIの遺残が認められ、その部の郭清が必要になった場合は、術式は変更となる。

郭清されたbasinはback tableにおいて、まず肉眼でblue nodeを探すとともに、ガンマプロープにてhot nodeを検索する。通常、5～7個のsentinel nodeが認められるが、それらを術中迅速病理検査に提出する。その結果、リンパ節転移陰性の場合そのまま横断切除術を行うが、陽性の場合には定型手術に移行する。

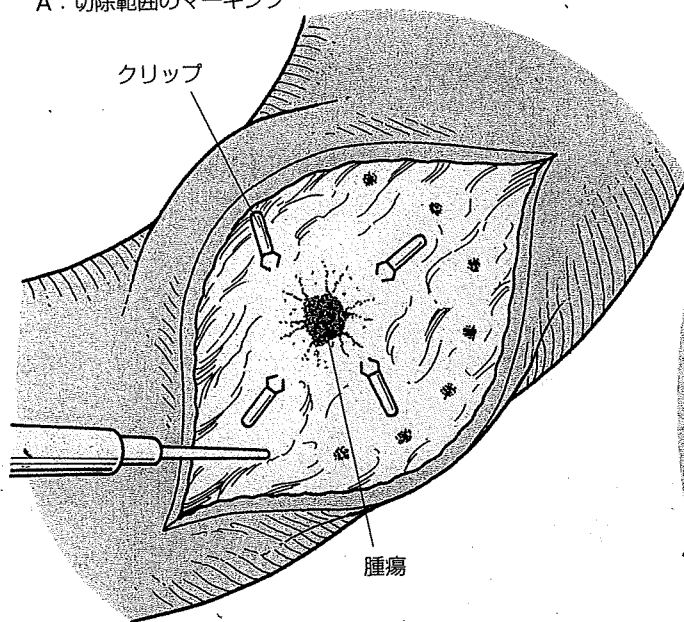
7 / 胃壁切開と胃の切除 (図11)

腫瘍の位置とsurgical marginを確認するために、必ずgastrostomyを行う。胃壁の染色部位や術前に留置したクリップを触知することにより、腫瘍のおおむねの位置はわかるので、腫瘍に切り込まないように切開を開始する。

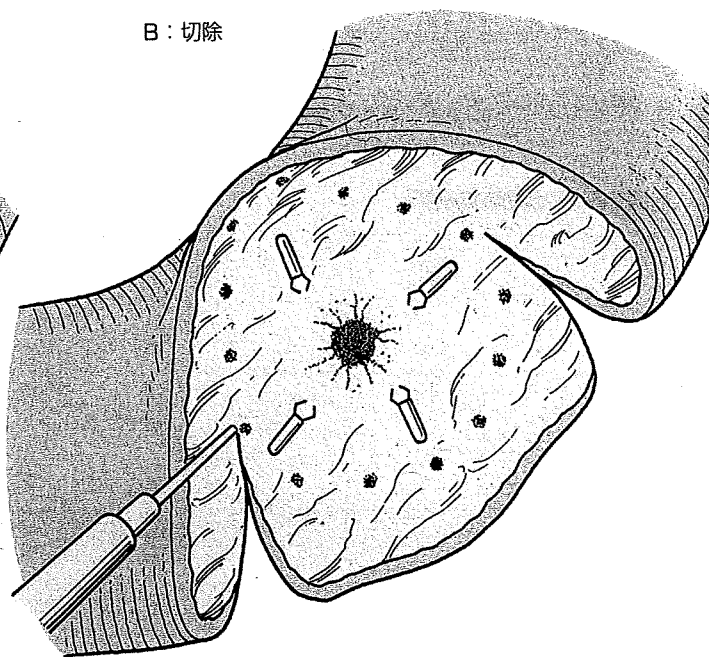
術前に癌の浸潤がないことを確認してある腫瘍周囲の4つのクリップより、さらに1cm離れた部位に電気メスで腫瘍を取り囲むようにマーキングドットを置く。ドットで囲まれた部分がすべて含まれるように、大彎から小彎にかけて全周性に、口側および肛門側を横断す

図11 胃壁切開と胃切除

A: 切除範囲のマーキング



B: 切除



るようにして切除する。

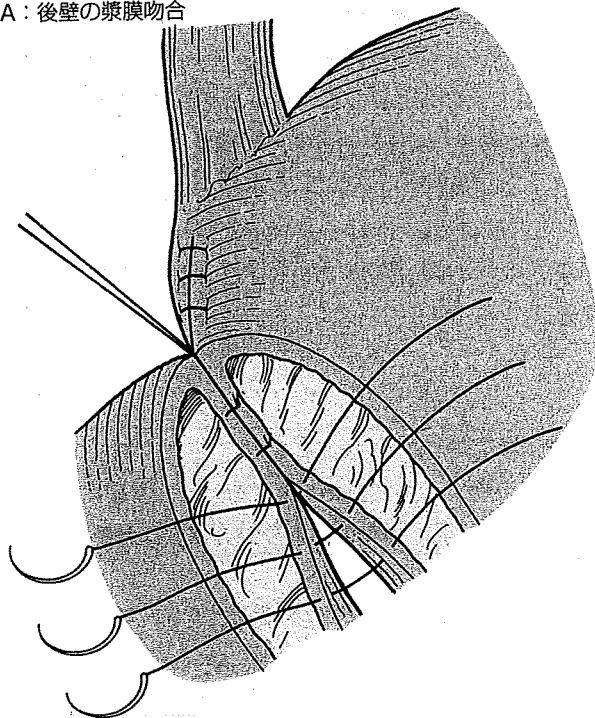
標本は、円筒状に切除された胃の大小彎に、郭清された右胃大網動脈流域と左胃動脈流域が付着した状態で摘出される。

8 / 再建 (胃々吻合) I. 層別二層縫合 (図12)

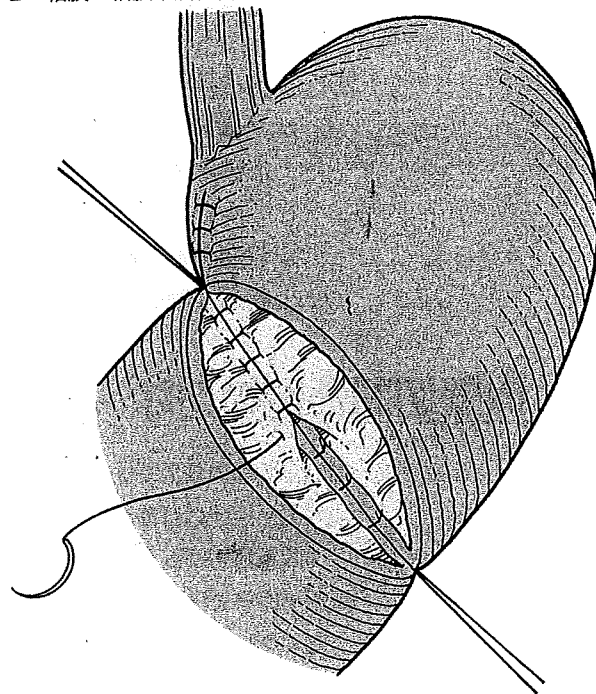
通常、口側断端のほうが大きいので、口径が合うように口側の小彎側を二層縫合する。その後、胃の断端部同士を層別二層縫合するが、まず後壁の漿膜筋層吻合を4-0絹糸で5~7針掛ける。

図12 層別二層縫合

A: 後壁の漿膜吻合



B: 粘膜・粘膜下層縫合



粘膜・粘膜下層は40吸収糸を使用して、後壁、前壁の順に連続縫合で行う。その後前壁の漿膜筋層吻合を40絹糸で施行する。

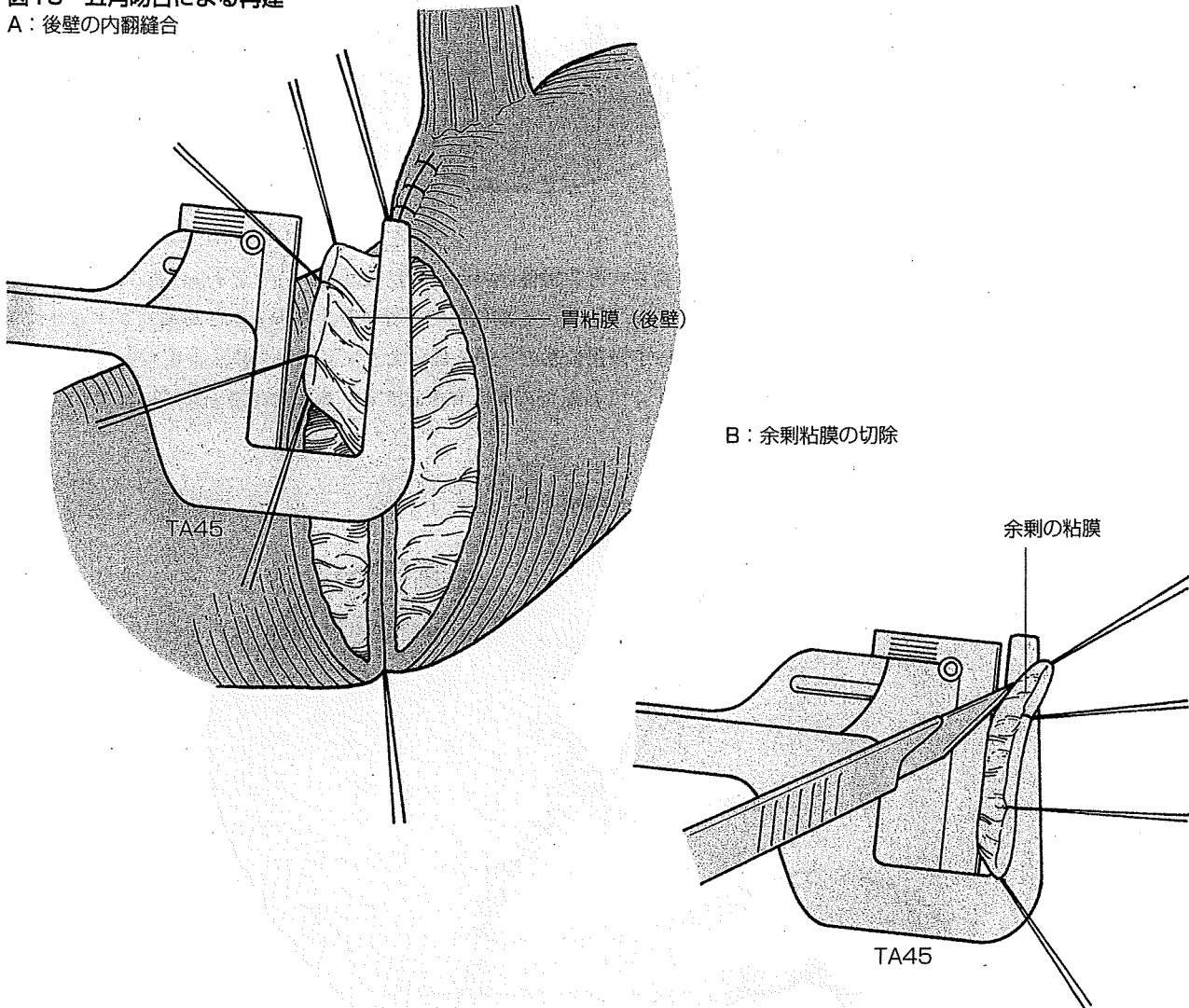
9 / 再建（胃々吻合）Ⅱ. 自動縫合器TA45を用いた五角吻合 (図13)

胃横断切除術においては、吻合径をできる限り大きくすることが肝要であるが、上記の手縫いでは時間がかかるのが問題であった。そこで最近では自動縫合器TA45（Tyco health care Japan）を用いた五角吻合を行っている。

まず手縫いと同様に吻合口のサイズが同じになるように口側胃の小彎側を層別縫合にて縫縮する。吻合はまず口側と肛門側の胃の後壁同士を合わせて、小彎側から約3cmにわたり吸収糸3針を全層に掛ける。糸を上方に引っ張りながらTA45にて内翻縫合を行う。次に同様の手技で大彎側に向かってTA45で内翻縫合する。これを合計3回行う。その後は前壁側を外翻吻合の形で2回TA45による吻合を行う。とくに問題がなければ漿膜縫合は追加していない。

高位（口側よりの切除の場合）の横断切除術では、後壁をTA45で行うことが困難なことがある。その場合は前壁のみTA45を使用するようにしている。

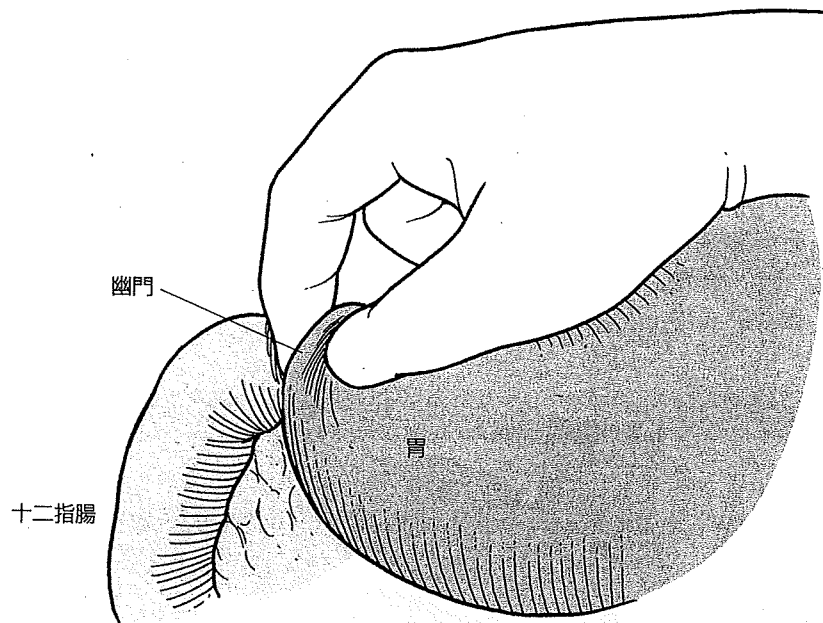
図13 五角吻合による再建
A：後壁の内翻縫合



10 / 幽門のブジーとantral cuffの測定

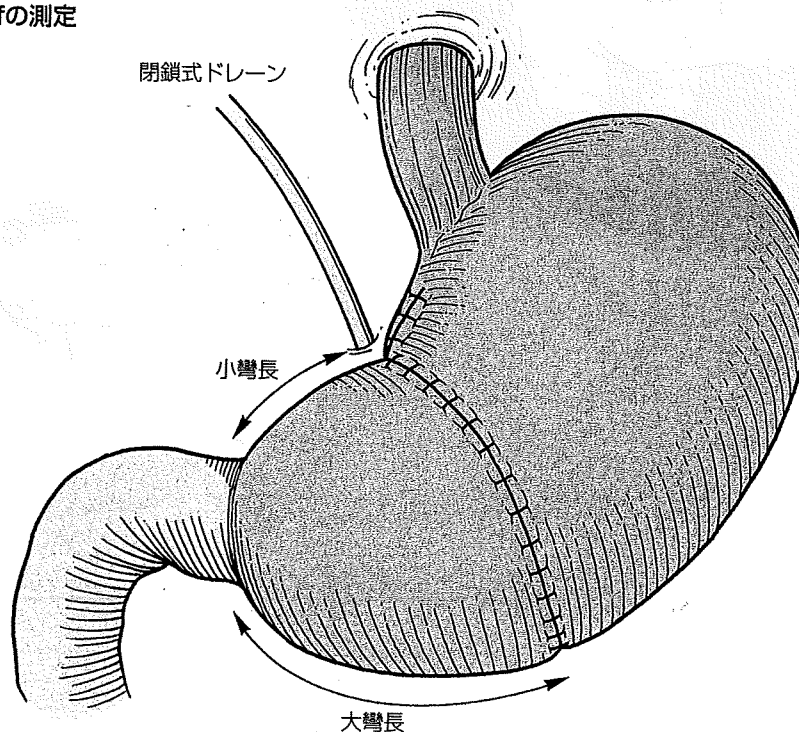
術後早期に胃内容物の停滞をきたすことがあるため、Doyen腸鉗子を用いるか手動的に幽門のブジーを行う。前者の場合はDoyen腸鉗子を幽門に通して軽く広げるようにし、後者の場合は拇指と示指で幽門を挟むようにするだけでよい（図14）。

図14 用手的幽門ブジー



antral cuffの大きさと術後の残胃機能との間には関連が強いことがわかっており、現在も検討を続けている。そのため吻合線から幽門までの距離を小彎線と大彎線上で測定し、記録している（図15）。幽門の小彎側に糸の一端を鑷子で固定した後、糸を小彎線上に沿わせて吻合部小彎側まで伸ばしたところまでの長さを測定する。大彎線上も同様に測定を行う。こ

図15 antral cuffの測定



れまでのデータでは小彎側の長さが3 cm未満になる場合食物の停滞が強いため、できあがりの距離が3 cm未満と予想される場合は幽門側胃切除術を選択するようにしている。

手技のポイント

幽門形成は施行してはいけない。横断切除術を行う目的は、食物の胃からの墜落排出を防ぎタンピング症候群が起きないようにすること、胆汁を含む十二指腸液の胃内への逆流を防ぎ逆流性残胃炎や逆流性食道炎の発生を予防することにある。したがって、幽門を永久的に破壊してしまうとこれらの利点が失われ、温存の意味が失われてしまう。

11 / ドレーン挿入, 閉創

腹腔内の止血の有無を確認し生理食塩水による洗浄後、閉鎖式ドレーンを吻合部の小彎背側に留置して(図15)、腹壁を2層に吻合する。皮膚を閉じる前には生理食塩水200mLにて創洗浄を必ず行う。

術後チェック

- ①術後当日は心電図モニターを行い、1～2日目は経鼻胃管および腹腔ドレーンを留置し、後出血がなければ抜去する。
- ②術後翌日遅くとも2日目までには歩行させる。
- ③排ガスがあれば水分を開始し、順次食事をあげていく。
- ④食事が開始されるまではH₂ blockerを静注し、また術後3カ月間は、胃粘膜保護剤とH₂ blockerを経口投与する。

●合併症

術後早期の合併症としては、他の胃の手術と同様、縫合不全、狭窄、臍瘻などが発生する可能性がある。しかし、sentinel mappingに基づいて施行した胃横断切除術においては、これまでのところ、これらの合併症は経験していない。

長期的には、食物の停滞の発生の頻度が高いが、患者はほとんど無症状である。前述のごとくantral cuffの大きさとの関係があると考えられるが、今後の検討課題である。

●術後遠隔成績

これまで、直接死亡・入院死亡はなく、140例中、無再発生存131例、他病死・他癌死6例で、3例に残胃の癌が発生した。残胃の癌は、2例が多発胃癌、1例が断端再発例であったが、リンパ節再発はみられず、再発死は認められなかった。

胃横断切除術を施行された患者の術後QOLをBillroth I法にて再建された幽門側胃切除術の患者のQOLと比較すると、ダンピング症状や小胃症状の軽減、体重の増加などのメリットが認められた⁵⁾。

文献

- 1) 藤村 隆, 木南伸一, 伏田幸夫ほか: 胃癌のすべて Ⅲ 胃癌の治療 縮小手術 (機能温存根治手術). 消化器外科, 31: 708-715, 2008.
- 2) Collier FA, Kay EB, MacIntyre RS: Regional lymphatic metastases of the stomach. Arch Surg, 43: 748-761, 1941.
- 3) 三輪晃一, 宮下知治, 寺田逸郎ほか: 胃癌リンパ区域郭清術. 手術, 57: 1633-1637, 2003.
- 4) 藤村 隆, 三輪晃一: 自律神経温存のコツ. 胃外科の要点と盲点, 文光堂, 2003, p220-223.
- 5) 木南伸一, 藤村 隆, 伏田幸夫ほか: 幽門温存手術のpitfallとその対策. 外科治療, 96: 1067-1074, 2007.

〔早期胃癌〕

機能温存手術の適応基準およびその応用からみた 各種診断法の意義づけ

藤村 隆* 木南伸一 伏田幸夫 萱原正都
太田哲生 三輪晃一**

要旨 早期胃癌の増加、およびその予後の改善によって、胃切除術後症候群に生涯悩まされる患者が増えてきている。これらを解決するために、リンパ節郭清や、胃切除範囲の縮小を行う機能温存治療手術が注目されているが、根治性を維持できる合理的な縮小技術を確立しなければいけない。筆者らはsentinel node mappingとlymphatic basin dissectionを併用して、個々の症例において術中にリンパ節転移の有無を確実に診断し、リンパ節転移のない症例に対して、機能温存治療手術を行っている。本術式には、胃局所切除術、噴門側胃切除術、胃横断切除術、小範囲幽門側胃切除術が含まれる。これらの手術を行うためには、術前に各種内視鏡検査などにより、腫瘍の深達度、大きさ、占居部位を的確に診断して適応を決定することが重要で、さらに色素法とRI法による内視鏡下マッピング、術中の迅速病理組織検査ができることが必要条件となる。

key words: 機能温存治療手術, センチネルリンパ節, リンパ流域

はじめに：オーダーメイド医療，治療の 個別化(individualization)

早期胃癌に対する治療は、分化型の粘膜癌に対しては、広く内視鏡的粘膜下層剥離術(endoscopic submucosal dissection: ESD)が行われるようになってきているのに対し、ESD適応外の早期胃癌には、定型手術が基本となっている。当然のことながら、これら2つの治療の術後QOLの差は歴然としており、胃癌治療ガイドラインでは、その間を埋める縮小手術として準定型手術(D1+ α , D1+ β)が提唱されている(図1)。

根治性



定型(D2)胃切除術

- ・胃切除術+(D1+ α / β)郭清
- ・縮小胃切除術+選択的リンパ節郭清
- ・EMR/ESD+選択的リンパ節郭清

EMR/ESD

機能温存



図1 EMR/ESDと定型手術の間の適正な治療は？

EMR/ESDと定型手術の間には術後のQOLに大きな差がある。その間を埋めるものとして、ガイドラインにはD1+ α / β が推奨されているが、胃の切除量にはあまり差がない。筆者らはsentinel node mapping下に選択的リンパ節郭清を行うことにより、胃の切除量を減らすことに成功した。将来的には、EMR/ESD+選択的リンパ節郭清という術式も可能となるかもしれない。

* 金沢大学消化器・乳腺外科

[〒920-8641 石川県金沢市宝町13-1]

** 独立行政法人労働省健康福祉機構富山労災病院

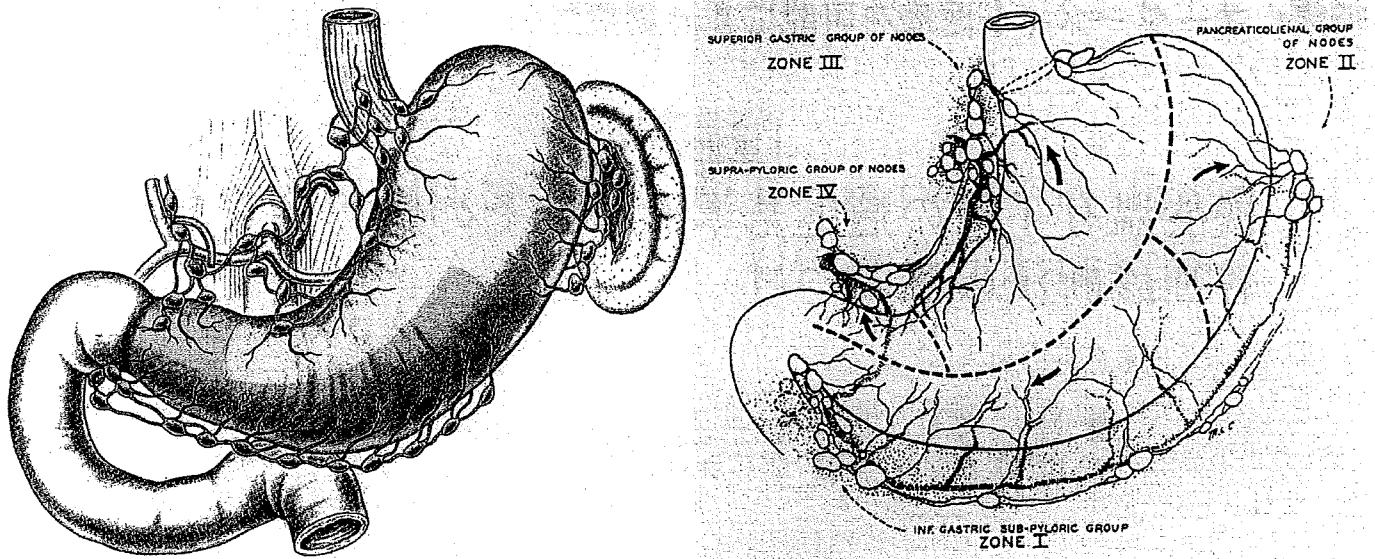


図 2 リンパ流からみた胃の流域

a. Rouviere分類 b. Coller分類

(出典: a. Rouviere H: Anatomie des lymphatiques de l'homme. 294-334, Masson, Paris, 1932 b. 文献5より引用)

しかし、郭清範囲が若干小さくなるだけで、胃の切除範囲はほとんど変わらないのが実際のところであり、術後のQOL改善に有効であるかどうかは疑問である。また、これらの準定型手術の適応は、術前のT因子、N因子、腫瘍の大きさによって決定されるため、その診断の精度が重要であるだけでなく、ガイドラインで提案されている適応は、過去の症例の蓄積から一部の2群リンパ節転移リスクのない症例群を選び出しただけであり、個々の症例における転移の有無を判定して郭清範囲を規定したものではない。

筆者らは、個々の症例において、リンパ節転移の有無を確実に診断することができれば、リンパ節郭清の縮小が可能であり、その結果、胃に向かう主幹動脈の温存が可能となり、より大きな残胃を確保できるであろうと考え、sentinel node (SN)理論の検証を行ってきた¹⁾。

その結果、早期胃癌においてはSN理論が成立するものの、実際の臨床に応用する場合には、乳癌や悪性黒色腫のように、SNのみの検索で転移がなければ郭清を完全省略する方法は危険であり、色素によって染色されるリンパ流域 (lymphatic basin) を選択的に郭清することが必要であると結論づけてきた²⁾。

本稿では、機能温存治療手術の適応例の決定から、術中のSN生検、機能温存術式の決定までを、必要な検査方法とともに紹介する。

I. 術前の病期診断

本治療やESDのみならず、いわゆる縮小治療においては、過小評価は根治性を損ない、ひいては患者の生命も脅かすものであることを認識し、慎重な態度で診断に臨まなければならない。機能温存治療手術の適応は、術前診断で深達度がT1、明らかなリンパ節のないもので、腫瘍の大きさが径4 cm程度までとしている。

一方、腫瘍の位置や組織型は問わない。

1. 範囲診断

基本的に、上部消化管造影検査 (UGI)、上部消化管内視鏡検査 (GIF) にて範囲診断を行うが、GIFの際には、色素内視鏡を併用している。市販されている0.4%インジゴカルミン注射液 (第一製薬) を2倍に希釈して、腫瘍とその周囲に噴霧後、観察を行う。

色素法は粘液が付着していると、かえってわかりにくくなることがあるので、プロナーゼ、ガスコンなどで前処置を行うとよい。最近では、酢酸とインジゴカルミンの併用法、narrow band imaging, 拡大

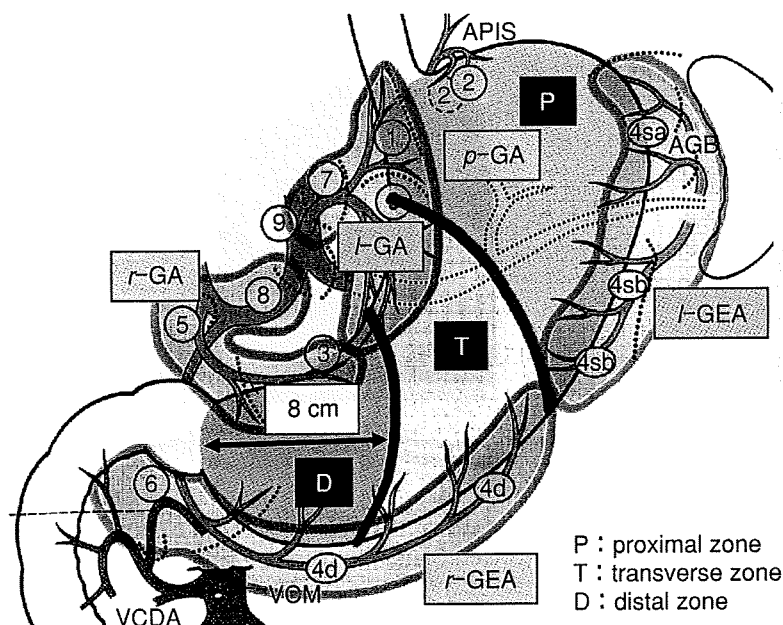


図3 PTD区分とリンパ流域

PとTの境界は、小彎側では左胃動脈の上・下行枝のレベル。大彎側では、左右の胃大網動脈の境界。TとDの境界は小彎・大彎側とも幽門から8 cmの部位。

リンパ流域 (lymphatic basin) :

- l-GA (#1, #7, #3 along left gastric artery)
- r-GA (#3 along right gastric artery, #5, #8a)
- l-GEA (#4sa, #4sb)
- r-GEA (#4d, #6)
- p-GA (#11p)

P : proximal zone
T : transverse zone
D : distal zone

内視鏡なども試みられるようになっており、範囲診断能の改善が期待されている。

2. 深達度診断

UGI, GIFに加えて、超音波内視鏡検査(EUS)を施行している。EUSは胃壁内を直接観察できる modalityとして有用性が高く、正診率は70~85%と報告されている³⁾。しかし、病巣内潰瘍や微小浸潤のある症例での診断は難しいため、MよりSMの正診率が低いのが一般的である。

当科では、GIF, EUSにてT1であることが確認された場合、引き続きインジゴカルミンによる色素内視鏡を行い、癌の拡がりを判定する。腫瘍の大きさが4 cm以下と判定されたならば、病変の周囲約1 cm離れた場所4箇所から生検を行い、同部位にマーキングクリップを留置する。SN mappingの際、この部位にトレーサーを注入することになる。

3. リンパ節転移診断

CT検査では転移リンパ節の大きさが1 cmを超えるようなものでは、正診率は比較的高い。しかし、当科の検討では、転移リンパ節のサイズが1 cm未満のものが約3/4を占めており、診断率は低い⁴⁾。また、サイズのみで診断を行うという存在診断であるため、基本的には診断は困難であると認識すべきである。

このように、術前のリンパ節診断ができないこと

が、安全な縮小手術を行えない最大の理由であったわけであり、現時点では術中のSN生検が唯一正確なリンパ節診断ができる方法である。

4. 占居部位

腫瘍の位置については、通常胃癌取扱い規約に準じた記載が行われる。しかし、リンパ流のドレナージの考え方からいえば、Rouviere, Collerら⁵⁾の分類に従ったほうが論理的である(図2)。すなわち、腫瘍から流れ出すリンパ流を含んでいる胃の流域と、リンパ節群 (lymphatic basin)を一括して切除できれば、必要かつ十分な手術になりうるわけである。しかし、胃の切除後の形から考えると、Collerらのzoneをそのまま術式に反映させることはできない。

筆者らは、これまでの機能温存術式から、新しい胃のsegmentを提唱しており、今後も検討を続けたいと思っている⁶⁾(図3)。ただし、問題は術前に内視鏡的に位置を決めることは不可能である点であろう。(この点に関しては、取扱い規約のU, M, L分類も厳密には困難である。)

II. Sentinel node (SN) mappingの実際

SN mappingの方法には、使用するトレーサーの種類により、ラジオアイソトープ(RI)法と色素法の2種類があるが、現時点では見落としのリスクを極力

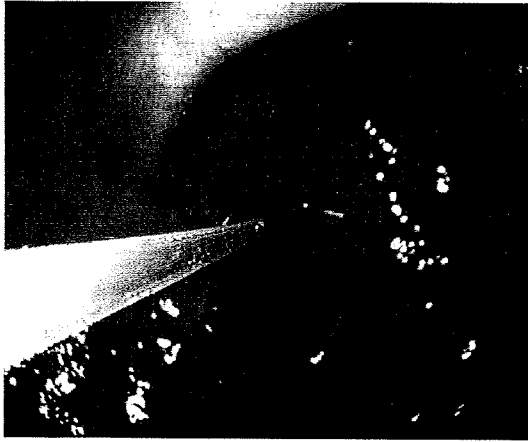


図4 Sentinel node mapping

上部消化管内視鏡を用いて、癌が陰性であることを確認後 clippingされている腫瘍周囲の4箇所部位の粘膜下層に、内視鏡用注射針を用いてトレーサーを注入する。注入量は1箇所につき色素は0.1~0.2 ml, RIは0.5 mlにしている。

減らすために併用するほうがよい。また、注入経路別には2ルート、すなわち内視鏡を用いて腫瘍周囲の粘膜下層に色素を注入する粘膜側アプローチと、直視下に病巣に一致するところの漿膜下層に注入する漿膜側アプローチがある。

筆者らはSN誘導手術の対象は、癌浸潤が粘膜下層までの早期胃癌であることから、理論的には色素を粘膜下層に注入すべきであろうと考え、粘膜側アプローチで行っている。

上部消化管内視鏡を胃内に挿入し、前述したように癌が陰性であることを確認後、clippingされている腫瘍周囲の4箇所部位の粘膜下層に、内視鏡用注射針を用いてトレーサーを0.1~0.5 mlずつ注入する(図4)。トレーサーを確実に粘膜下層に注入することが重要であるため、内視鏡用注入針の長さや穿刺角度に注意を払わなければならない。

一般に、術前日にRIトレーサーを、術中に色素を使用してSN mappingを行っている。RIは滞留性がよく脂肪の厚い人でも検出できる。

一方、色素は安全安価で視認性に優れるため、リンパ流域を同定できるなど、それぞれメリットがある。

1. RI法

トレーサーに付けて使用される核種は、 ^{99m}Tc で、半減期が6時間と短く、安全性が高いため汎用され




図5 NAVIGATOR GPS
(United States Surgical社; 米国, タイ
コヘルスケアジャパン取り扱い)

ている。トレーサーはSN mapping用に開発されたものではなく、本邦ではスズコロイド(粒子径400~1,000 nm)、フチン酸(粒子径200~400 nm)などが用いられている。

RIの検出器である γ -probeには、NAVIGATOR GPS(United States Surgical社; 米国)(図5)、neo 2000(千代田テクノル)、C-Trackなどがある。RIの注入部位の近くでは放射活性が大変高いので、いろいろな方向から γ -probeを操作する必要がある。

Hot nodeの定義に関しては、最も一般的なのは「バックグラウンドの10倍以上、つまり10カウント/10秒間以上」である⁷⁾。ほかに「最高カウントの1/10まで」、「カウントできたすべて」などが知られているが、当科では「10カウント/10秒間以上」を採用している。

Lymphocintigraphyは、乳癌、食道癌では術前にRIトレーサーによるSNの把握に有用な検査である。しかし、胃癌の場合はSNが原発巣に比較的近いことが多く、shine through効果の影響を受けて判定不能となるため、施行する意義は低い。

2. 色素法

色素法には、リンファズリン(lymphazurin, isosulfan blue)、パテントブルー(patent blue V, sulfan blue)、インドシアニングリーン(indocyanine green: ICG)、メチレンブルー、ピオクタニン、インジゴカ

ルミンなどの色素が使用されてきたが、現在は主に前三者が用いられている。一般に、リンファズリン、パテントブルーを青色色素、ICGを緑色色素と呼称している⁸⁾。

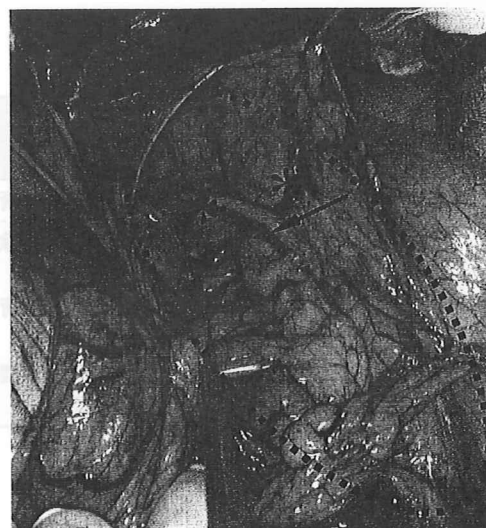リンファズリンはパテントブルーの isomer であり、基本的には同じ化学的性質を有している。一般にリンファズリンは1%のものが、パテントブルーは2%のものが用いられている。リンファズリン (US Surgical Corp, Norwalk, CT; USA) は欧米では認可されており、各種の癌のSN mapping に使用されている。しかし、本邦では認可されていないため、倫理委員会から許可を受けなければならない。また、パテントブルーは和光純薬から試薬として販売されているが、医薬品としては認可されていないため、同様に倫理委員会から認可を受けることが必須である。

ICG は本邦では肝機能検査用試薬 (ジアグノグリーン; 第一製薬) として認可されている。ICG は体内に投与されると速やかにタンパク質と結合し、粒子径が大きくなりSN内に留まりやすくなることから、それより高次のリンパ節に広がりにくいと考えられている。しかし、緑色色素は青色に比べて、黄色に対するコントラストが悪いため、同定率が低くなる懸念されている。

このため、高濃度で使用したり、赤外線観察などにより、同定率をあげる工夫がなされている⁹⁾。さらに最近になり、蛍光ダイオードを励起してICGの蛍光を観察する方法が開発された¹⁰⁾。本法では、蛍光を発するリンパ節が極めて鮮明に写し出されるのが特徴であり、また蛍光が48時間以降も維持されていたことから、かなり長時間とどまるものと考えられる。

Ⅲ. SN生検: バックテーブルでのSN検索と術中迅速病理診断

術中内視鏡下に色素を注入直後から、青染リンパ節 (blue node) とリンパ流域 (lymphatics basin) が認められる (図6)。15~20分後に blue node とリンパ流域を確定するが、blue node は時間とともに褪色することがあるので、針糸にてマーキングを行う。その



- * 青染リンパ節 (blue node)
- ← 青染リンパ管 (blue lymphatics)
- (点線) リンパ流域 (lymphatics basin)

図6 青染リンパ節とリンパ流域

パテントブルーにより青く染色されるリンパ節を青染リンパ節と呼んでいる。色素法では同時にリンパ管も染色されることが多い。青染リンパ節および青染リンパ管を含む流域をリンパ流域と呼んでおり、胃の主幹動脈に沿って存在する。

後、リンパ流域のみを選択的に郭清し (lymphatic basin dissection), 摘出した組織を back table において、blue node と hot node を取り出し、これをSNとして術中迅速病理組織検査に提出する。

術中迅速病理組織検査は、SN誘導手術において最も重要な検査である。標準的にはリンパ節を半割、もしくは4分割した後凍結し、HE染色を行い判定する。スライス数を増やすと当然診断能は上がるが、時間的、人的、経済的な負担も増えるのが問題である。術中の標本では、質が悪いこともあり、術後の永久標本で転移が判明することもあり、乳癌の検討では転移の見逃し率は11~43%と報告されている¹¹⁾。

偽陰性率を少しでも低下させるため、免疫組織化学染色や、RT-PCR法、OSNA法などの分子生物学的手法の有用性が報告されている。

Ⅳ. 機能温存手術と定型手術

術中迅速病理組織検査でリンパ節転移が陰性の場

表 Lymphatic basin dissectionに基づいた機能温存根治手術(縮小手術)

占居部位	流域(basin)		術式
	数	部位	
M, L	1	右胃大網動脈	胃局所切除術
U, M	2	左胃動脈 後胃動脈	噴門側胃切除術
M, L	2	左胃動脈 右胃大網動脈	胃横断切除術
L	2	右胃動脈 右胃大網動脈	小範囲幽門側胃切除術

合、腫瘍の位置と染色されるリンパ流域の数と場所に応じて、各種の機能温存根治手術を行うが、転移が陽性であった場合には、定型手術(D2)を行う。なお、リンパ流域が3つのときや、大彎・小彎の同側に2つあるような場合(左右の胃動脈流域、左右の胃大網動脈流域など)も、定型手術を施行するようにしている。

具体的な腫瘍の占居部位、リンパ流域と術式に関しては表にまとめて示したが、以下に簡単に説明する¹²⁾。

1. 胃局所切除術

リンパ流域が一つであれば、胃局所切除術が行える。最も典型的な例は、M, L(M寄りの)領域の大彎の早期胃癌で、流域が右胃大網動脈流域の場合である。

2. 噴門側胃切除術、胃横断切除術、小範囲幽門側胃切除術

これらの3つの術式は、その腫瘍のリンパ流域が小彎と大彎の両側にそれぞれ1つずつある場合と考えられ、腫瘍が上部であれば噴門側胃切除術、中部であれば胃横断切除術、下部であれば小範囲幽門側胃切除術になる。

文 献

1. Miwa K, Kinami S, Taniguchi K et al: Mapping sentinel nodes in patients with early stage gastric carcinoma. *Br J Surgery* **90**: 178-182, 2003
2. 藤村 隆, 木南伸一, 伏田幸夫ほか: Sentinel node navigationを応用した早期胃癌に対する機能温存根治手術. *放射線生物研究* **41**: 221-230, 2006
3. 芳野純治, 若林貴夫, 加藤芳理: 超音波内視鏡所見. 飯田

三雄(編):新しい診断と治療のABC 14, 胃癌, 91-100, 最新医学社, 大阪, 2003

4. 藤村 隆, 米村 豊, 谷口桂三ほか:術前CTによる胃癌のリンパ節転移診断. *北陸外科学会誌* **16**: 23-26, 1997
5. Coller FA, Kay EB, MacIntyre RS: Regional lymphatic metastases of the stomach. *Arch Surg* **43**: 748-761, 1941
6. Kinami S, Fujimura T, Ojima E et al: PTD classification: proposal for a new classification of gastric cancer location based on physiological lymphatic flow. *Int Clin Oncol* **13**: 320-329, 2008
7. 高木 融, 星野澄人, 片柳 創ほか:センチネルリンパ節の同定 (1)RI法. *臨牀消化器内科* **22**: 1049-1054, 2007
8. 藤村 隆, 木南伸一, 伏田幸夫ほか:センチネルリンパ節の同定 (2)色素法. *臨牀消化器内科* **22**: 1055-1063, 2007
9. Nimura H, Narimiya N, Mitsumori N et al: Infrared ray electronic endoscopy combined with indocyanine green injection for detection of sentinel nodes of patients with gastric cancer. *Br J Surg* **91**: 575-579, 2004
10. Kusano M, Tajima Y, Yamazaki K et al: Sentinel node mapping guided by indocyanine green fluorescence imaging: a new method for sentinel node navigation surgery in gastrointestinal cancer. *Dig Surg* **25**: 103-108, 2008
11. Chao C, Wong SL, Ackermann D et al: Utility of intraoperative frozen section analysis of sentinel lymph nodes in breast cancer. *Am J Surg* **182**: 609-615, 2002
12. 藤村 隆, 木南伸一, 伏田幸夫ほか:縮小手術(機能温存根治手術). *消化器外科* **31**: 708-715, 2008

Multimodal Diagnostic Approaches to Applying and Performing Function-preserving Curative Gastrectomy

Takashi FUJIMURA*, Shinichi KINAMI, Sachio FUSHIDA, Masato KAYAHARA, Tetsuo OHTA, and Koichi MIWA**

*Department of Gastroenterologic and Breast Surgery, Kanazawa University, Ishikawa, **Toyama Rosai Hospital, Toyama, Japan

An improvement in the prognosis of early gastric cancer induces more patients who undergo gastrectomy to suffer from post-gastrectomy syndrome throughout their lives. Function-preserving curative gastrectomies are emerging to resolve the problems after gastrectomy, but such operations need rationales for reduction of dissected lymphatic stations and resected gastric extent as well as preservation of curability. We intraoperatively confirm lymph node metastasis using sentinel node mapping and lymphatic basin dissection, and perform function-preserving curative gastrectomies only if the patients do not have nodal metastasis. There are four types of this gastrec-