

200918006A

厚生労働省科学研究補助金

医療技術実用化総合研究事業

悪性黒色腫におけるセンチネルリンパ節の同定と
転移の検索に関する研究
(H19-臨床試験-一般-013)

平成21年度 総括研究報告書

主任研究者 齋田 俊明

平成22(2010)年3月

研究報告書目次

目 次

| | | |
|---|-------|-----|
| I. 総括研究報告 | | |
| 悪性黒色腫におけるセンチネルリンパ節の同定と転移の検索に関する研究 | _____ | 1-2 |
| 齋田 俊明 | | |
| II. 分担研究報告 | | |
| 1. センチネルリンパ節生検の実施および協力施設からのデータの収集と解析に関する研究 | _____ | 3 |
| 齋田俊明 | | |
| 2. センチネルリンパ節生検の実施と赤外線観察カメラシステムを用いたリンパ節同定についての検討に関する研究 | _____ | 4 |
| 山崎直哉 | | |
| III. 研究成果の刊行に関する一覧表 | _____ | 5 |
| IV. 研究成果の刊行物・別刷 | _____ | 6 |

悪性黒色腫におけるセンチネルリンパ節の同定と転移の検索に関する研究

(主任) 研究者 齋田 俊明 信州大学医学部皮膚科特任教授

研究要旨：日本人の悪性黒色腫患者を対象に、センチネルリンパ節の同定と転移の検索に用いられている検査薬の安全性と有効性及び検査の有益性を評価するため、統一プロトコールを作成し、多施設共同研究を開始し、解析を行った。

分担研究者氏名・所属機関名及び所属機関における職名
山崎直也
国立がんセンター中央病院皮膚科医長

A. 研究目的

日本人の悪性黒色腫患者を対象に、統一された手技でセンチネルリンパ節生検を多施設共同研究として実施し、特に使用する検査薬の安全性と有効性を評価する。

B. 研究方法

以下のような共通プロトコールに沿って症例を集積し本検査の安全性と有効性を評価する。

<評価予定の薬剤> (商品名)

色素：インジゴカルミン (インジゴカルミン注第一)、インドシアニングリーン (ジアグノグリーン注)、パテントブルー

RI標識コロイド：スズコロイド (スズコロイド注調整用キット、スズコロイド注セット)、フチン酸 (テクネフチン酸キット)

(倫理面への配慮)

本研究は、「世界医師会ヘルシンキ宣言 (2000年改訂)」および厚生労働省「臨床研究に関する倫理指針」等を遵守して行った。

説明文書および同意書を用いて、対象となる被験者本人に説明文書を手渡し、その記載する内容を十分に説明し、被験者が内容をよく理解したことを確認した上で、本研究への参加について、被験者自身本人の自由意志による同意を文書で得る。なお、症例報告用紙 (CRF) の作成、取り扱い等においては、「ヘルシンキ宣言」および「個人情報保護法」に則り、被験者の機密保護について配慮し、研究施設毎に匿名化を行った後の情報を集約する。

C. 研究結果

共通プロトコール作成前の平成19年1月～平成20年3月と、作成後の平成20年4月～平成21年10月までの症例を集積し、解析を行った。総症例数は668例でセンチネルリンパ節の同定率は97.9%であった。使用された色素はパテントブルー609例、インドシアニンググリーン87例、インジゴカルミンが34例であった (重複有)。山崎の検討では、インドシアニンググリーンによる同定率は100%であった (52/52)。

コロイド剤別同定率は、スズコロイド剤が96.3% (237/246)、フチン酸が99.2% (361/364)、RIを使用せず色素のみで行った場合は96.6% (56/58) であった。リンパ節が同定できなかった症例は14例あり、うち8例は原発巣が頭頸部領域に存在する症例だった。色素法とRI法を併用した症例でどちらか片方で同定できなかった症例が6.5% (39/597) あった。問題となる有害反応は何も認められなかった。ただし、パルスオキシメーターにて低値を示した症例がみられたが、用いた生体色素のための見かけ上の低値であって、何の問題も生じなかった。

D. 考察

生体色素、RI標識用コロイド剤の種類による同定率に大きな差は認められなかった。頭頸部領域は同定率が下がること、色素法とRI法の併用が重要であることが示唆された。

E. 結論

本検査は有益で安全性も高いことが示された。

F. 健康危険情報 なし。

G. 研究発表

1. 論文発表

- 1) Yamazaki N., Namikawa K., A case of sentinel node metastasis of superficial spreading melanoma with two lymphatic channels. Jpn J Clin Oncol 38:84, 2008.
- 2) Uhara H, Takata M, Saida T. Sentinel lymph node biopsy in Japan. Int J Clin Oncol 14: 490-6, 2009
- 3) 宇原 久, 齋田俊明, ほか. メラノーマの原発巣の厚さとセンチネルリンパ節の転移率についての検討. 日皮会誌118, 3083-3088, 2008
- 4) 山崎直也. 悪性黒色腫に対するセンチネルリンパ節生検. Cancer treatment Navigator. メディカルレビュー社, 東京, 220-221, 2008.

厚生労働科学研究費補助金（医療技術実用化総合研究事業）
（総括）研究報告書

- 5) 山崎直也, 皮膚腫瘍1)悪性黒色腫,
皮膚臨床51特49:1512-19, 2009
6) 山崎直也, 稲坂 優. 4臍センチネル
リンパ節生検IVケーススタディB悪性
腫瘍:体幹, 形成外科医に必要な皮膚
腫瘍の診断と治療(第1版), 山本有平
編, 文光堂, 273-275. 2009.

2. 学会発表

並川健二郎, 山崎直也, 他:インドシア
ニングリーンおよび赤外観察カメラシステ
ムを用いたセンチネルリンパ節生検:
第108回日本皮膚科学会総会, 2009年4月24日,
福岡市

H. 知的財産権の出願・登録状況 なし。

厚生労働科学研究費補助金（医療技術実用化総合研究事業）
（分担）研究報告書

センチネルリンパ節生検の実施および協力施設からのデータの収集と解析
に関する研究

（主任）研究者 齋田 俊明 信州大学医学部皮膚科特任教授

研究要旨

本年度より、24の協力施設に対して共通プロトコールに則った研究を依頼し、症例を集積し、解析を行った。最終解析の結果では本検査は有用かつ安全な検査であることが示唆された。

分担研究者氏名・所属機関名及び所属機関における職名
（分担研究報告書の場合は、省略）

A. 研究目的

日本人の悪性黒色腫患者を対象に、統一された手技でセンチネルリンパ節生検を多施設共同研究として実施し、特に使用する検査薬の安全性と有効性を評価する。

B. 研究方法

以下のような共通プロトコールに沿って症例を集積し本検査の安全性と有効性を評価する。

<評価予定の薬剤>（商品名）

色素：インジゴカルミン（インジゴカルミン注第一）、インドシアニングリーン（ジアグノグリーン注）、パテントブルー、RI標識コロイド：スズコロイド（スズコロイド注調整用キット、スズコロイド注セット）、フチン酸（テクネフチン酸キット）コロイド注セット、テクネフチン酸キット

（倫理面への配慮）

本研究は、「世界医師会ヘルシンキ宣言（2000年改訂）」および厚生労働省「臨床研究に関する倫理指針」等を遵守して行った。

説明文書および同意書を用いて、対象となる被験者本人に説明文書を手渡し、その記載する内容を十分に説明し、被験者が内容をよく理解したことを確認した上で、本研究への参加について、被験者自身本人の自由意志による同意を文書で得る。なお、症例報告用紙（CRF）の作成、取り扱い等においては、「ヘルシンキ宣言」および「個人情報保護法」に則り、被験者の機密保護について配慮し、研究施設毎に匿名化を行った後の情報を集約する。

C. 研究結果

共通プロトコール作成前の平成19年1月～平成20年3月と、作成後の平成20年4月～平成21年10月までの症例を集積し、解析を行った。総症例数は668例でセンチネルリンパ節の同定率は97.9%であった。

使用された色素はパテントブルー609例、インドシアニングリーン87例、インジゴカルミンが34例であった（重複有）。コロイド剤別同定率は、スズコロイド剤が96.3%（237/246）、フチン酸が99.2%（361/364）、RIを使用せず色素のみで行った場合は96.6%（56/58）であった。リンパ節が同定できなかった症例は14例あり、うち8例は原発巣が頭頸部領域に存在する症例だった。色素法とRI法を併用した症例でどちらか片方で同定できなかった症例が6.5%（39/597）あった。問題となる有害反応は何も認められなかった。ただし、パルスオキシメーターにて低値を示した症例がみられたが、用いた生体色素のための見かけ上の低値であって、何の問題も生じなかった。

D. 考察

生体色素、RI標識用コロイド剤の種類による同定率に大きな差は認められなかった。頭頸部領域は同定率が下がること、色素法とRI法の併用が重要であることが示唆された。

E. 結論

本検査は有益で安全性も高いことが示された。

F. 健康危険情報 なし。

G. 研究発表

1. 論文

1) 宇原 久、齋田俊明、ほか、メラノーマの原発巣の厚さとセンチネルリンパ節の転移率についての検討。日皮会誌118, 3083-3088, 200

2) Uhara H, Takata M, Saida T. Sentinel lymph node biopsy in Japan. Int J Clin Oncol 14: 490-6, 2009

2. 学会発表なし

H. 知的財産権の出願・登録状況なし

厚生労働科学研究費補助金 (医療技術実用化総合研究事業)
(分担) 研究報告書

センチネルリンパ節生検の実施と赤外線観察カメラシステムを用いたリンパ節同定についての検討

(分担) 研究者 山崎直也 国立がんセンター中央病院皮膚科医長

研究要旨

悪性黒色腫は予後不良で、放射線治療、薬物治療に抵抗性であるが、近年の外科的治療法のトピックのひとつであるsentinel node conceptの成り立つ腫瘍として注目されてきた。色素法、リンパシンチグラフィ、術中ガンマプローブの3者併用法を用いたセンチネルリンパ節生検によってより正確な病期分類を行うこと、各病期に応じた適切な手術範囲、手術方法を決定することが必要である。今回我々は、さらにインドシアニンググリーン(ICG)と赤外線観察カメラを併用しリンパ行性転移の経路を明らかにする臨床試験を開始した。

分担研究者氏名・所属機関名及び所属機関における職名
(分担研究報告書の場合は、省略)

A. 研究目的

本研究は、インドシアニンググリーン(ICG)と赤外線観察カメラを用いてセンチネルリンパ節とそこに至る表在リンパ流を可視化することでリンパ行性転移の経路を明らかにし、より正確にセンチネルリンパ節を同定することを目的としている。

使用する色素はパテントブルー、ラジオアイソトープは^{99m}テクネチウムスズコロイドとし、これにICGも加えた併用法では、ICG 12.5-25mg/5mlのうち1mlを他のトレーサーと同様に皮内注射し、赤外線観察カメラでICGの流れを追跡する。リンパ管の分布とリンパ流を観察し、ICGの直接流入するリンパ節をセンチネルリンパ節として生検し、従来法との一致を検討する。

(倫理面への配慮)：本検査については当院倫理委員会の承認を得ており、今回ICGを用いる方法についても平成20年8月20日当院倫理委員会の承認を得た。

C. 研究結果

平成19年4月から平成22年2月までにICGを併用したセンチネルリンパ節生検の臨床試験に同意を得て参加した悪性黒色腫は52例であった。全52例におけるセンチネルリンパ節の同定率は100%であった。従来の色素法およびRI法で同定できたセンチネルリンパ節は、同様にICGと赤外線観察カメラを用いた方法でも同定することができた。

D. 考察

現在のセンチネルリンパ節の検索に用いられるトレーサーは、色素単独の場合、センチネルリンパ節の同定に限界があるが、一方

で、ラジオアイソトープは被爆を防ぐための取り扱い規定の厳密さから、わが国においては簡単に使えない施設も多い。我々の施設におけるセンチネルリンパ節生検の成績から、この手技を正確に行うためにはラジオアイソトープは必要不可欠であるが、ICGとこれを視認する赤外線観察カメラを用いる方法は、センチネルリンパ節をさらに正確に同定するとともに低侵襲で安全な方法としてより有用な選択肢と考えられる。

E. 結論

悪性黒色腫はsentinel node conceptの成り立つ腫瘍であり、センチネルリンパ節を同定する手技を確立させ、転移の有無を正確に病理診断することで、手術の低侵襲化、個別化をはかることが重要である。

G. 研究発表

1. 論文発表:

- 1) Yamazaki N., Namikawa K., A case of sentinel node metastasis of superficial spreading melanoma with two lymphatic channels. Jpn J Clin Oncol 38:84, 2008.
- 2) 山崎直也. 悪性黒色腫に対するセンチネルリンパ節生検. Cancer treatment Navigator. メディカルレビュー社, 東京, 220-221, 2008.
- 3) 山崎直也. 皮膚腫瘍1)悪性黒色腫, 皮膚臨床51特49:1512-19, 2009
- 4) 山崎直也, 稲坂 優. 4臍センチネルリンパ節生検IVケーススタディB悪性腫瘍: 体幹, 形成外科医に必要な皮膚腫瘍の診断と治療(第1版), 山本有平編, 文光堂, 273-275. 2009.

2. 学会発表

並川健二郎, 山崎直也, 他: インドシアニンググリーンおよび赤外線観察カメラシステムを用いたセンチネルリンパ節生検: 第108回日本皮膚科学会総会, 2009年4月24日, 福岡市

H. 知的財産権の出願・登録状況 (予定を含む。)
) なし。

研究成果の刊行に関する一覧表レイアウト

書籍

| 著者氏名 | 論文タイトル名 | 書籍全体の編集者名 | 書籍名 | 出版社名 | 出版地 | 出版年 | ページ |
|-----------------------|--------------------------------|-----------|----------------------------|------------|-----|------|---------|
| <u>山崎直也</u> | 悪性黒色腫に対するセンチネルリンパ節生検 | 中川和彦 | Cancer Treatment Navigator | メディカルレビュー社 | 東京 | 2008 | 220-222 |
| <u>山崎直也</u> , 稲坂 優 | 4臍センチネルリンパ節生検IVケーススタディB悪性腫瘍：体幹 | 山本有平 | 形成外科医に必要な皮膚腫瘍の診断と治療(第1版) | 文光堂 | 東京 | 2009 | 273-275 |

雑誌

| 発表者氏名 | 論文タイトル名 | 発表誌名 | 巻号 | ページ | 出版年 |
|---|---|------------------|-------|-----------|------|
| <u>Yamazaki N.</u> , <u>Namikawa K</u> | A case of sentinel node metastasis of superficial spreading melanoma with two lymphatic channels. | Jpn J Clin Oncol | 38 | 84 | 2008 |
| <u>Uhara H.</u> , <u>Takata M.</u> , <u>Saida T.</u> | Sentinel lymph node biopsy in Japan. | Int J Clin Oncol | 14 | 490-496 | 2009 |
| 宇原 久, 齋田俊明 先ほか | メラノーマの原発巣の厚さとセンチネルリンパ節の転移率についての検討 | 日本皮膚科学会雑誌 | 118 | 3083-3088 | 2008 |
| <u>山崎直也</u> | 皮膚腫瘍1) 悪性黒色腫 | 皮膚科の臨床 | 51特49 | 1512-1519 | 2009 |

悪性黒色腫に対するセンチネルリンパ節生検

山崎直也

*Sentinel lymph node biopsy
in cutaneous melanoma*

悪性黒色腫はsentinel node conceptの成り立つ代表的な悪性腫瘍であり、センチネルリンパ節生検は悪性黒色腫を対象とする色素法から発展した。現在は、これに術前リンパシンチグラフィ、術中ガンマプローブ法を加えた3者併用療法が推奨されており、センチネルリンパ節転移の有無は悪性黒色腫の予後因子として重要である。

センチネルリンパ節生検(SNB)の歴史と背景

1992年にMortonら¹⁾が、色素法を用いて悪性黒色腫に対するintraoperative lymphatic mappingとSNBの詳細と有用性について報告した(図)。1994年にはReintgenらが術前にリンパシンチグラフィを行うことで、術中の色素法によるセンチネルリンパ節(SN)の同定率の向上が可能であることを報告した。また、Kragらは1995年に術中に、blue dyeとともにガンマプローブを使用し、hot nodeを同定することの有用性を報告した。その後、悪性黒色腫を対象とした数多くの報告がみられるようになり、続いて乳癌をはじめとするほかの固形癌に対してもその概念が導入されるようになった。今日、悪性黒色腫はセンチネルリンパ節理論(sentinel node concept)の成立する腫瘍の代表的なものとして知られている。

それ以前、悪性黒色腫のハイリスクグループに対するリンパ節の取り扱いとして、ELND(予防的リンパ節郭清)の臨床的意義は、長期間 controversialな問題として残されたままであり、その適応の決定には施設間のばらつきがみられていたものの、わが国においては従来からELNDには肯定的な意見が多かった。この治療手技には明らかなevidenceはなく、手術侵襲の大きさ、浮腫をはじめとする術後障害のほか、入院期間の長さなどの経済的側面からも問題点を抱えていた。

ELNDからSNBへ

SNに転移がなければリンパ節郭清を省略できる。このことで、外科治療の個別化や低侵襲手術が可能となることが期待された。また、より正確なstagingと予後の予測に役立つと考えられた。

色素法とラジオアイソトープ法

SNの同定法はトレーサーとして、パテントブルーVやインジゴカルミンを注射する色素法のほかに、アイソトープを用いるリンパシンチグラフィと、さらに術中にガンマプローブを併用する方法がある。センチネルリンパ節同定の精度という点では、これら3者を併用する方法が優れている²⁾。ただ、放射線同位元素の取り扱い区域に厳密な制限があることから、現在でも色素法単独で始める施設は多い。色素法は、①放射線被曝の心配がなく特別な設備を準備する必要がないこと、②術中のみで使用で注射からSN同定までが短時間で終了すること、③トレーサーが手に入りやすく安価であること、といった理由でラジオアイソトープ法に比べて取り入れやすいのは事実である。ただし色素法には、①手技の習熟が必要なこと、このため術者による成績のばらつきがみられること、②リンパ節の検索は可視範囲に限られること、③アナフィラキシー反応の危険があること、などの短所もあり手術手技や診断技術の精度という点で問題が残る。

用語解説——センチネルリンパ節理論 (sentinel node concept)

「原発巣からの直接のリンパ流を最初に受けるリンパ節に最初の微小転移が生じる」癌の転移は、まずこのように定義されるセンチネルリンパ節から始まるという仮説がセンチネルリンパ節理論である。

用語解説——MSLT 1

SNBの臨床的意義についてprospective studyを行うためにMSLT Groupが組織され、2006年秋にMSLT 1の結果が報告された。先進的な研究を行っている米国のJohn Wayne Cancer Instituteや豪州のSydney Melanoma Unitなど多くの施設が大陸横断的に協力しており、現在は微小転移の予後因子としての意義を明らかにするためのMSLT 2が進行中である。

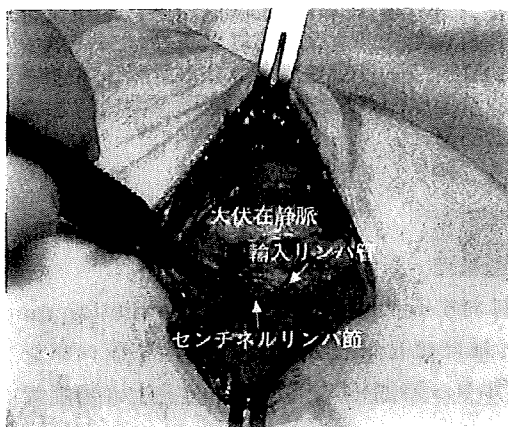

図 足底原発悪性黒色腫でみられる典型的な鼠径部のセンチネルリンパ節

所属リンパ節の取り扱いに対する考え方の変化

SNBの普及で、原発巣と所属リンパ節の関係は以前ほど単純ではなくなっている。膝窩リンパ節や浅肘リンパ節のような aberrant node がSNとして同定されたり、今までは考えられなかった部位の皮下脂肪織内に interval node と呼ばれるリンパ節が存在する症例があることも明らかとなってきている³⁾。こういったこともガンマプローブ法が支持される理由である。

センチネルリンパ節生検の予後因子としての意義

最も優れた臨床研究は、2006年に New England Journal of Medicine に報告されたいわゆる **MSLT 1** である⁴⁾。このなかで、原発巣の tumor thickness が 1.2~3.5 mm の intermediate-thickness primary melanoma については、SN 転移陽性であれば complete lymph node dissection を行うと、すでにリンパ節を触知する症例に対して therapeutic lymph node dissection を行うより、有意に予後の良いこと、多変量解析においてSN転移の有無が悪性黒色腫における古典的な予後因子である tumor thickness や ulceration よりも、より予後に影響を与える危険因子であることが明らかとなった。

病理組織学的な SN 転移の診断について

SN への腫瘍の転移の有無を正確に診断するためのさまざまな試みから、リンパ節内の小さな腫瘍巣や腫瘍細胞の存在が以前にも増して発見可能となってきた⁵⁾が、悪性黒色腫においてはこのような micrometastasis、また isolated tumor cell と呼ばれるものの生物学的意義、臨床面からみた意味は、現在まだ不明である。つまり、腫瘍細胞がみられることが、すなわち予後に影響を与える転移が成立しているといえるのか否かは治療方法の選択に大きくかわる問題であり、国際的に統一された診断基準の確立が必要である。

References

- 1) Morton DL et al : Arch Surg 127 : 392-399, 1992
- 2) 山崎直也 : リンパ学 28 : 15-20, 2005
- 3) Kimberly A et al : Surgery 124 : 757-762, 1998
- 4) Morton DL et al : N Engl J Med 355 : 1307-1317, 2006
- 5) Cochran AJ et al : Cancer 89 : 236-241, 2000

関連事項

- 核医学 (FDG-PET を中心に) ▶▶▶ 66 頁
- 外科手術のトピックス ▶▶▶ 70 頁
- 乳癌におけるセンチネルリンパ節生検 ▶▶▶ 154 頁

B. 悪性腫瘍：体幹

4. 臍 センチネルリンパ節生検

山崎直也, 稲坂 優

〈術者からのコメント〉

「センチネルリンパ節とはがんの原発巣からの直接のリンパ流は最初に受けるリンパ節であり、がんの転移はこのリンパ節から起こる」というのがセンチネルリンパ節理論 (sentinel node concept)¹⁾ であり、悪性黒色腫はこの理論が成り立つ代表的な腫瘍である。

予防的所属リンパ節郭清によって悪性黒色腫の予後が改善するかどうかは長い間議論され結論の出ないままであったが、近年はセンチネルリンパ節生検の結果リンパ節転移を認めた場合にのみ根治的リンパ節郭清を行うことが実地医療として一般的になりつつあり²⁾、sentinel node navigation surgery (SNNS) によって治療の個別化がすすめられている。

SNNS はその後乳癌を対象として発展したが、皮膚悪性腫瘍の分野でもメルケル細胞癌や乳房外パジェット病に対して応用されている。

TNM 分類 (TNM classification of malignant tumours: 6th edition) の取り決め^{3, 4)} によれば臍部原発の皮膚悪性腫瘍の所属リンパ節は両側腋窩、両側鼠径の4領域である (図1)。センチネルリンパ節理論が導入される以前、悪性黒色腫のハイリスクグループに対する予防的リンパ節郭清は両側腋窩および両側鼠径部が対象となる非常に侵襲が大きいものであったため、このような例では治療方法の選択に苦慮していた。

センチネルリンパ節を正確に同定することによって真に根治的リンパ節郭清の必要な領域とリンパ節郭清の省略が可能な領域にわけることができるようになった。

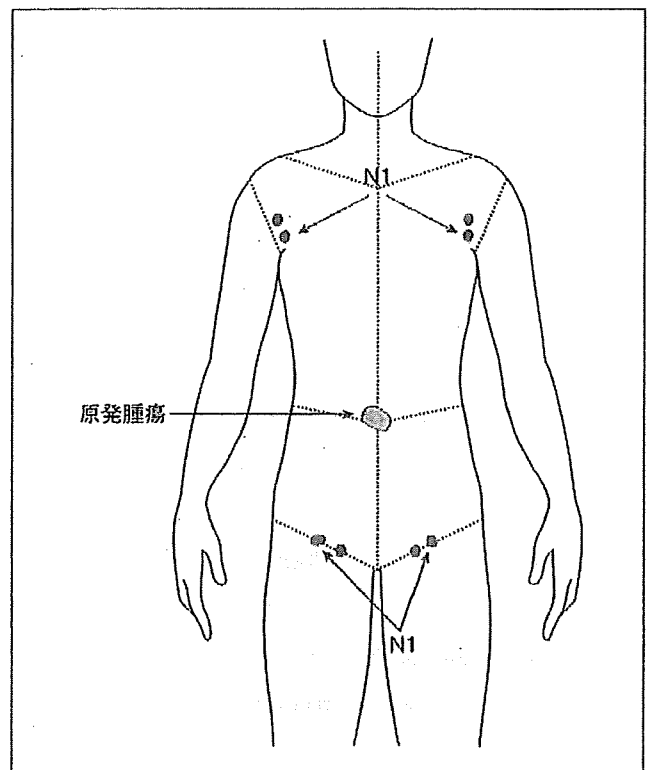


図1：原発巣の位置と所属リンパ節の定義

参考文献

- 1) Morton DL et al: Technical details of intraoperative lymphatic mapping for early stage melanoma. Arch Surg 127: 392-399, 1992
- 2) Morton DL et al: Sentinel Node biopsy or Nodal Observation in melanoma. N Engl J Med 355: 1307, 2006
- 3) UICC: TNM Classification of Malignant Tumors, Sixth Edition, Wiley-Liss, New York, 2002
- 4) 日本皮膚悪性腫瘍学会編: 皮膚悪性腫瘍取扱い規約第1版, 金原出版, 東京, 2002

症例1: 60歳, 女性.

診断名: mucinous adenocarcinoma (他医小切除後)

現病歴: 臍部の6時方向からやや右尾側に向かってほぼ常色で30mm大の可動性のある腫瘤に気づき近医皮膚科にて石灰化上皮腫の臨床診断で局麻下に切除を受けた. 病理組織学的に汗腺癌の一種である mucinous adenocarcinoma と診断され当科を紹介された. このため当科紹介時には, 臍の尾側に切除痕を残すのみであった(図2).

検査・治療・経過: mucinous adenocarcinoma はまれな皮膚悪性腫瘍であり, 悪性度はあまり高くないが, 時にリンパ節を起こすことが報告されている. また, 腫瘍は病理組織学的には切除断端に残存がみられたため, 痕から1cmの surgical margin を確保して広範再切除を行うこととし, あわせてセンチネルリンパ節生検を予定した.

術前リンパシンチグラフィ: 手術前日, 手術のおよそ20時間前に89.4MBqの ^{99m}Tc スズコロイド0.4mLを痕の頭側, 尾側, 右側, 左側の4カ所に0.1mLずつ分けて皮内注射した. hot nodeは右鼠径部に1カ所認められた(図3).

色素法: 手術当日には, 2% patent blue Vを1mL痕周囲の皮内におよそ10カ所に分けて皮内注射し, 数分後に右鼠径部に皮切を加えたところ

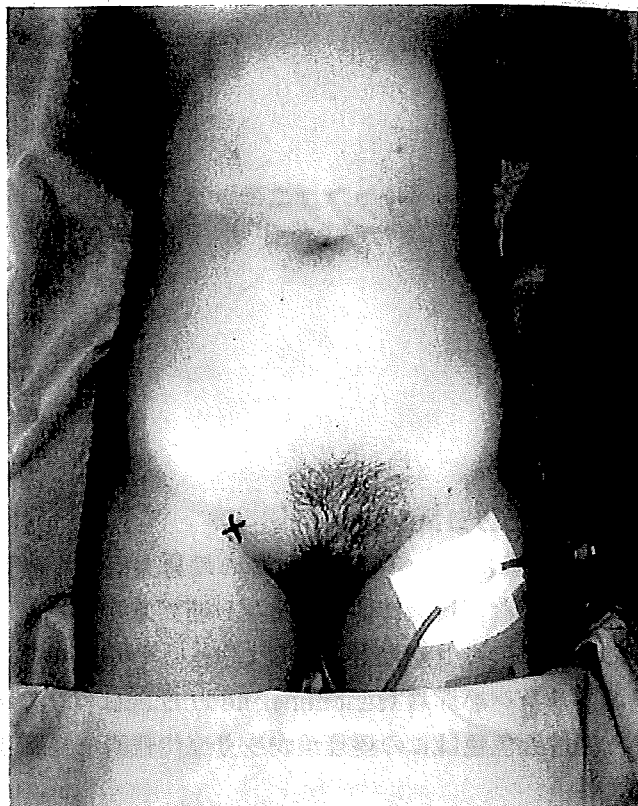

図2: (症例1) 原発巣(他医にて小切除後のため痕のみ)とリンパシンチグラフィで認められたhot nodeの位置(x印)

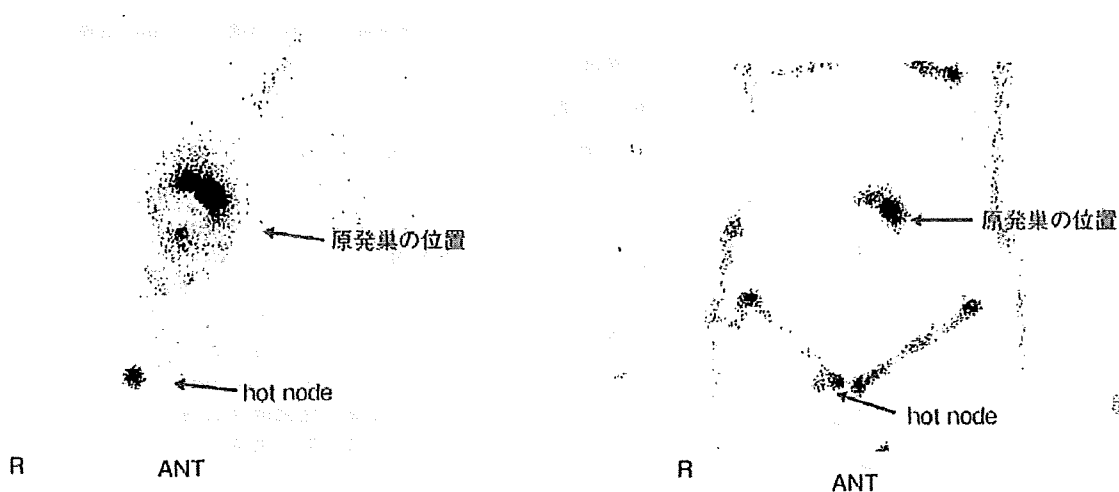


図3: (症例1) 術前リンパシンチグラフィ. 右図は左図に身体の輪郭を加えたもの.

ろ、脂肪織内に青染した輸入リンパ管と、その中枢に青染したリンパ節を1個同定できた(図4)。このリンパ節はリンパシンチグラフィー上のhot nodeと一致しており、これをセンチネルリンパ節と診断し切除した。術中迅速組織診断で、このリンパ節に転移はなかった。

経過：術後6年半を経過し、再発転移を認めていない。

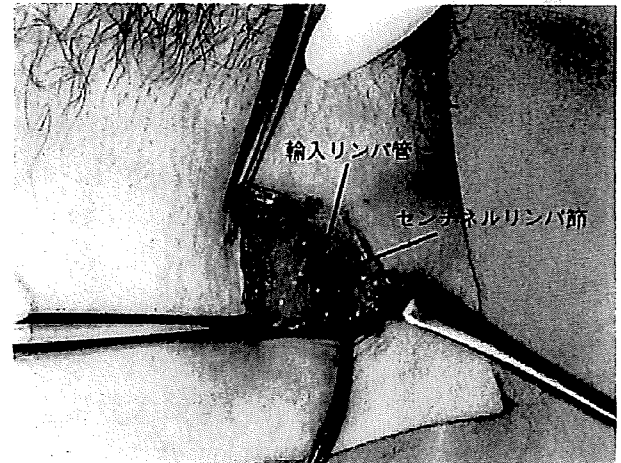


図4：症例1. 右鼠径にセンチネルリンパ節を同定

症例2：47歳、女性。

診断名：amelanotic melanoma

現病歴：詳細は不明であるが、臍窩に黒色斑を自覚していた。その後紅色の結節を形成するとともに、滲出液が増え、さらには出血を伴うようになったため名古屋大学医学部付属病院整形外科を経て同皮膚科に紹介された。

検査・治療・経過：臍窩に10×10mmの紅色の結節が認められる(図5)。生検により悪性黒色腫と診断された。このため悪性腫瘍広範切除とセンチネルリンパ節生検を予定した。

術前リンパシンチグラフィー：両側腋窩にhot spotが認められた(図6)。

術中色素法およびガンマプローブ法：両側腋窩センチネルリンパ節に転移が認められ、両側腋窩郭清術を施行、右腋窩リンパ節は2/18に転移(+)、左腋窩リンパ節は1/11に転移(+であった。病期診断はpT4bN3M0、ステージⅢcであったが、肝機能障害のため術後補助化学療法ができず、インターフェロンβのみ投与していたところ、肺、肝、骨、皮膚に転移出現、術後およそ1年1カ月で亡くなった。

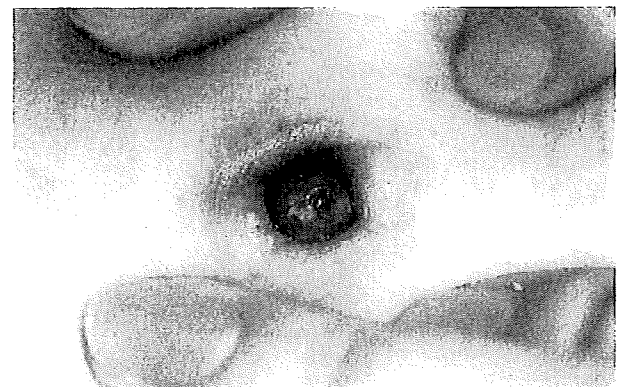

図5：症例2の臨床像
紅色の腫瘍の中央にincisional biopsyによる瘢痕を認める。




図6：(症例2)術前リンパシンチグラフィー
左図は原発巣から腋窩をみたもの、右図は原発巣から鼠径部をみたもの。

Image of the Month

A Case of Sentinel Node Metastasis of Superficial Spreading Melanoma with Two Lymphatic Channels

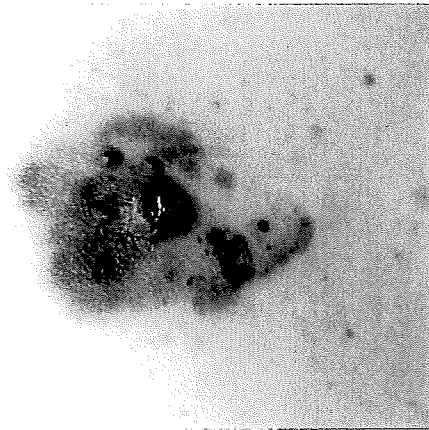


Figure 1.

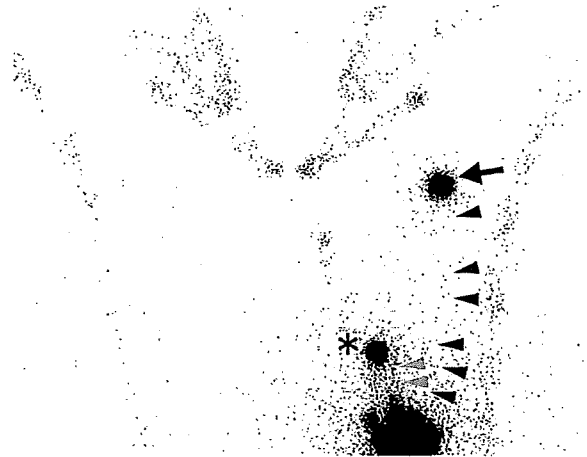


Figure 2.

A 62-year-old female noticed asymptomatic gradually enlarging blackish macule on the abdominal wall 2 years ago. When she was admitted to our hospital, irregular shaped blackish skin tumor with elevation overlaid the left periumbilical area of her abdominal wall (Fig. 1; a colour version of this figure is available as supplementary data at <http://www.jjco.oxfordjournals.org>). As for the recent new concept of melanoma therapy, when preoperative lymphoscintigraphy identifies interval sentinel lymph nodes, these nodes should be excised as well as traditional regional lymph node group. On preoperative lymphoscintigraphy, approximately 98.2 MBq technetium sulfur colloid was injected intradermally in four equal parts around the primary lesion, to reveal the lymphatic flows to internal sentinel lymph nodes. The dynamic image showed two dominant lymphatic channels; one of them passing from the primary tumor to the left axilla (Fig. 2, black arrow head), and another channel passing to the subcutaneous sentinel nodes on the left costal margin (Fig. 2, gray arrow head). Interval nodes of the chest and left axillary nodes began to be visualized 5 min after injection, and these nodes remained visible 180 min later (Fig. 2, black arrow and *). Delayed image of these regions obtained 180 min later demonstrated no changes.

Intraoperatively, distribution of the sentinel lymph nodes was studied using both gamma probe and injection of blue dye. On histological analysis, the primary lesion was superficial spreading melanoma of 1.9 mm in thickness, the interval node was negative for cancer, but the left axillary nodes had metastatic melanoma cells. Therefore, we performed wide local excision of the primary tumor, interval sentinel node biopsy and left axillary lymph node dissection.

Naoya Yamazaki and Kenjiro Namikawa
Dermatology Division
National Cancer Center Hospital,
Tokyo, Japan
doi:10.1093/jjco/hym175

REVIEW ARTICLE

Hisashi Uhara · Minoru Takata · Toshiaki Saida

Sentinel lymph node biopsy in Japan

Received: September 28, 2009

Abstract Similar to the practice in Western countries, intraoperative lymphatic mapping and selected lymphadenectomy (SLNB) have been validated and are widely performed for the staging of melanoma in Japan. Recent studies have shown that approximately 90% (73/81) of university hospitals and several cancer hospitals routinely perform SLNB, and half of all melanoma patients receive this examination. SLNB is performed according to a variation of the standard procedure described by Morton and Cochran. The most frequently used tracers are Tc^{99m}-tin colloid or Tc^{99m}-phytate for scintigraphy and patent blue violet or indigo carmine as a blue dye. Some institutions use indocyanine green, which is fluorescent and can be used to visualize sentinel lymph node(s) (SLNs) under an infrared camera. The recent detection rate of SLNs has increased to more than 95% with the method using blue dye, lymphoscintigraphy, and a handheld gamma probe. In a multicenter study, the rates of metastasis in SLN were as follows: pTis, 0% (0/36); pT1, 10.7% (6/56); pT2, 21.0% (13/63); pT3, 34.0% (35/103); and pT4, 62.4% (63/101). The metastasis rate was also significantly related to ulceration of the primary tumor. Here, we discuss data from Japanese patients and the present status of SLNB in Japan.

Key words Sentinel node biopsy · Melanoma · Japan

Introduction

Lymph node metastasis is one of the most powerful predictors of recurrence and survival in patients with melanoma.¹ Therefore, elective lymph node dissection (ELND) has been widely used in the treatment of these patients. However, in several randomized controlled trials, overall

survival benefits of ELND were not confirmed, and ELND is becoming less common, especially in the United States.² In Japan, ELND had been accepted as the standard management in patients with primary tumors more than 3 mm in thickness. Intraoperative lymphatic mapping and selected lymphadenectomy (SLNB) have made it possible to determine the lymphatic flow from a primary tumor and to identify its sentinel lymph node(s) (SLNs) in the regional basin.^{3,4} This technique not only has lower morbidity than ELND but also permits more accurate and reliable staging. The new International Union Against Cancer (UICC)/American Joint Committee on Cancer (AJCC) melanoma staging system has incorporated the pathological evaluation in the SLN into the new staging criteria for melanoma¹. Sentinel lymph node biopsy (SLNB) has been validated and is widely used as a staging tool for melanoma in Japan. Here, we mainly discuss data from Japanese patients and the present status of SLNB in Japan.

Melanoma in Japan

The incidence of skin cancer in Japan is lower than that in the United States, Australia, and Europe. However, similar to findings in these countries, the number of cases of skin cancer in Japan is gradually increasing (Fig. 1). This is most likely due to the aging demographic of the Japanese population. Half of all patients who die of skin cancer have melanoma, and the number of such cases was 539 (male, 281; female, 258) per year in 2005 in Japan. This corresponded to only 0.17% of the patients who died from cancer in all organs. The crude and age-adjusted mortality rates of melanoma per 100,000 were approximately 1.0 and 0.5, respectively. Melanoma has initially been diagnosed in approximately 1,500 patients per year and its rate is increasing. A study by the Prognosis and Statistical Investigation Committee (PSIC) of the Japanese Skin Cancer Society (JSCS) showed that the numbers of patients with malignant melanoma at 22 hospitals over several periods were: 1,717 (1987–1991), 1,991 (1992–1996), and 2,468 (1997–2001).⁵

H. Uhara (✉) · M. Takata · T. Saida
Department of Dermatology, Shinshu University School of Medicine,
3-1-1 Asahi, Matsumoto 390-8621, Japan
Tel. +81-263-37-2647; Fax +81-263-37-2646
e-mail: uhara@shinshu-u.ac.jp

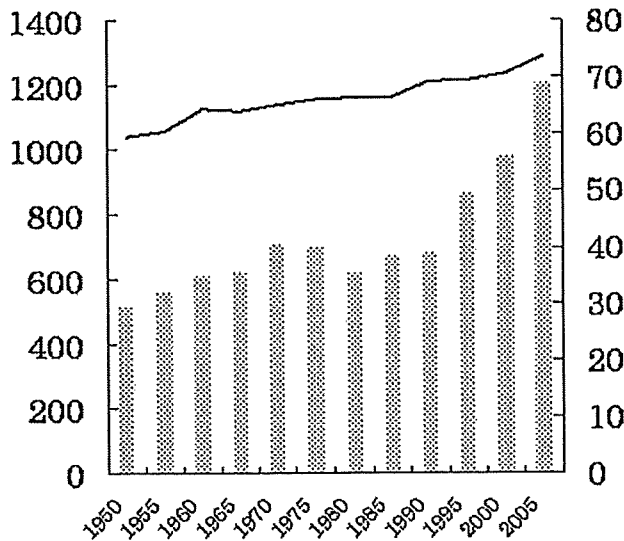


Fig. 1. Numbers of patients who died of skin cancer per year between 1950 and 2005 in Japan (vertical bars) and their average ages (horizontal line). Plotted from the original data of Aichi Cancer Center, Hospital and Research Center, Chigusa, Nagoya, Aichi, Japan

Table 1. Anatomical location of melanoma in Japanese 2006–2007 ($n = 1053$)^a

| Location | % |
|---------------|----|
| Foot | 42 |
| Body | 14 |
| Head and neck | 14 |
| Hand | 12 |
| Lower limb | 9 |
| Upper limb | 5 |
| Mucosa | 3 |

^aFrom reference 6

Table 2. Clinical type (Clark's subtype) of melanoma in Japanese 2006–2007 ($n = 1053$)^a

| Clinical type | % |
|---------------|----|
| ALM | 51 |
| NM | 21 |
| SSM | 17 |
| LMM | 8 |
| Others | 3 |

ALM, acral lentiginous melanoma; NM, nodular melanoma; SSM, superficial spreading melanoma; LMM, lentigo maligna melanoma

^aFrom reference 6

Trends in anatomical site and Clark's subtype in Japan are shown in Tables 1 and 2.⁶ The foot is the most prevalent site of these lesions, and acral lentiginous melanoma is the most common type in Japanese patients. The prognosis of Japanese patients with melanoma is similar to that in Western countries. Five-year survival rates according to the new UICC/AJCC-TNM classification in Japanese patients are as follows: stage 1A, 100%; 1B, 91.1%; 1IA, 81.5%; 1IB, 70.1%; 1IC, 64.6%; 1IIA, 65.6%; 1IIB, 61.8%; 1IIC, 25.5%; and 1IV, 13.4% ($n = 342$).⁷

History of SLNB in Japan

Since 1988, several Japanese researchers have studied the lymphatic pathway and lymph node(s) drained from primary melanoma.⁸ Morton et al.³ reported the concept of the SLN and sentinel node navigation surgery in 1992, and this examination has since been used by dermatologists and plastic surgeons in Japan. There have been several Japanese reports regarding SLNB since the late 1990s.^{9–12} The first meeting regarding SLNB for the management of melanoma in Japan was held in November 1999 (Sentinel Node Mapping and Dissection in Staging and Treatment. Chairs: A.J. Cochran and T. Saida. Satellite meeting 4, 17th International Pigment Cell Conference, Nagoya, Japan). At this meeting, practical methods and concepts regarding SLNB were described by research pioneers from the United States, Australia, and Japan. Since the early 2000s, SLNB has become widely used by dermatologists and plastic surgeons in association with radiologists, pathologists, and surgeons. A recent study performed in 2007 by the Japanese Dermatological Association indicated that 90% (73/81) of university hospitals and several hospitals specializing in cancer routinely performed SLNB (Researchers: M. Furue¹, T. Saida², Y. Moroi¹, and H. Uhara²; ¹Department of Dermatology, Graduate School of Medical Science, Kyusyu University; ²Department of Dermatology, Shinshu University, School of Medicine). Another recent nationwide survey performed by PSIC from 2006 to 2007 in 1058 patients from 160 institutions showed that 45% of all melanoma patients had received SLNB.⁶

Methods of SLNB in Japan

A combination method using blue dye injection, lymphoscintigraphy, and a handheld gamma probe has been widely used in Japan. However, the SLNB procedures, including patient selection, type of tracer used, and pathological evaluation, vary among hospitals. Therefore, the methods described here are mainly those adopted in an ongoing multicenter trial (Evaluation of safety and usefulness of sentinel node biopsy in patients with malignant melanoma; Grant-in-Aid for clinical trial from the Ministry of Health, Labour, and Welfare; Chief researcher, T. Saida: H19-clinical trial-013) and/or those used at our hospital.

Patient selection

SLNB is performed essentially according to the standard procedure described by Cochran et al.⁴ However, there are a few differences in procedures between Japan and Western countries. In Japan, the patients with melanoma usually visit directly or are referred to a dermatologist from their general practitioner without biopsy of the primary tumor. Preoperative biopsy is usually performed only when clinical diagnosis is difficult. Therefore, the patients generally receive both curative wide resection of the primary

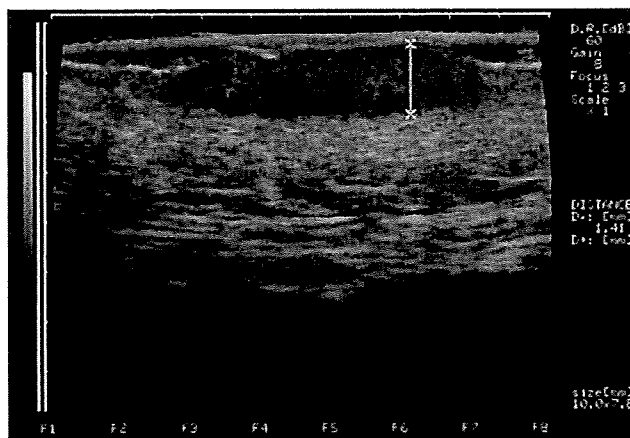


Fig. 2. Evaluation of tumor thickness by 30-MHz echogram. Tumor thickness in this case was 1.41 mm

tumor and SLNB concurrently, without prior biopsy. Under these conditions, the thickness of the primary tumor is unknown before SLNB. Therefore, in practice, cases with suggested dermal invasion, even those less than 1 mm thick, often become candidates for SLNB. Preoperative high-frequency ultrasound may be used to determine the tumor thickness accurately (Fig. 2).¹³ Dermoscopy is also useful to predict dermal invasion.¹⁴ On the other hand, it is still controversial whether patients with lesions more than 4 mm in thickness should undergo SLNB, because historical data indicate that these patients have a high rate of occult systemic metastasis at the time of initial presentation. The European Association of Nuclear Medicine-European Organization for Research and Treatment of Cancer (EANM-EORTC) recommend that SLNB should be offered to patients with clinically localized disease, including melanomas more than 4 mm in thickness.¹⁵ At the institutions included in the H19-clinical trial-013, patients with melanomas more than 4 mm thick were often candidates for SLNB.

Lymphatic mapping and node biopsy

Patients with suitable indications for SLNB undergo lymphoscintigraphy 1 day before or on the day of surgery. Radionuclide is injected intradermally around the primary site. Tc^{99m} -tin colloid and Tc^{99m} -phytate, which have particle sizes ranging from 400 to 5000 nm and from 200 to 1000 nm, respectively, are frequently used as radioactive tracers in Japan. Detection rates with these radionuclides are high, and were reported as 95.2% for tin colloid (99/104) and 98.7% (151/153) for phytate (H19-clinical trial-013). The combination of both single-photon emission computed tomography and computed tomography (SPECT-CT) allow accurate visualization of the SLN(s) and are especially useful in the head and neck region.¹⁶

Based on the results of lymphoscintigraphy and a handheld gamma probe survey, the site with the highest level of radioactivity is marked with a pen. After anesthesia, patient

blue violet or indigo carmine is injected intradermally around the primary tumor and the area is gently massaged to enhance lymphatic flow. Then an incision is made over the marked skin site and the SLN is identified with the handheld gamma probe and visualized by blue dye. Some hospitals use fluorescent indocyanine green, which allows visualization of the SLN with an infrared camera. A clinical trial to evaluate the efficacy of this method is currently underway. Preliminary results indicate a 100% detection rate of SLN by this method in 28 cases (N. Yamazaki; Dermatology, National Cancer Center Hospital; H19-clinical trial-013). There is no consensus on a practical definition of SLN. In our study, a lymph node showing more than one-tenth the radioactivity of the most active node is defined as the SLN, although sometimes low-activity lymph nodes near the SLN may also be excised.

Pathological evaluation

The excised SLN is fixed in formalin, embedded in paraffin, and processed for pathological examination according to the method of Cochran et al.⁴ The presence of metastases is evaluated using serial sections stained with hematoxylin and eosin (H&E) and the murine monoclonal antibodies Mart1 (MelanA), HMB-45, and S-100 for immunohistochemical evaluation. If the SLN contains metastases, curative lymph node dissection (CLND) is recommended and performed in the majority of cases. Genetic analysis, using reverse-transcriptase polymerase chain reaction (RT-PCR) to detect much earlier metastasis in SLN, has been performed since the late 1990s.¹⁷ A clinical trial is currently underway to evaluate the benefits of this approach (Genetic diagnosis of sentinel lymph nodes in malignant melanoma; Grant-in-Aid for clinical trial from the Ministry of Health, Labour, and Welfare; chief researcher, Y. Moroi; H19-clinical trial-018).

In Japan, dermatologists and some plastic surgeons are generally involved in almost all the steps described above, including injection of tracer, marking of hot spots, lymph node biopsy, resection of the primary tumor, pathological evaluation, and even CLND at some hospitals with radiologists, pathologists, and surgeons.

SLNB data in Japanese patients

There have been no large-scale studies of melanoma, such as randomized controlled trials, in Japan due to its low incidence. Therefore, the data we present is mainly from the studies carried out by the Melanoma Study Group of the Health and Labour Science Research Grants from the Ministry of Health, Labour, and Welfare (MSG 11-7, 15-10, 19-7) and the H19-clinical trial-013.

Detection rate

Data from the MSG 11-7 and MSG 15-10 studies are shown in Table 3. From 1999 to 2002 (MSG 11-7 study), vital blue

Table 3. Mapping methods and detection rates from 1999 to 2007

| Methods | 1999–2002 ^a No. of cases/detection rate | 2003–2007 ^b No. of cases/detection rate |
|------------|---|---|
| B | 235/85% | 0 |
| B + LS | 48/83% | 44/84% |
| B + LS + P | 26/100% | 262/98.9% |
| LS + P | 3/67% | 24/100% |

B, blue dye; LS, lymphoscintigraphy; P, handheld gamma probe

^a Grant-in-Aid for Cancer Research (MSG 11-7) from the Ministry of Health, Labour and Welfare; Chief researcher; A. Yamamoto (Dermatology, National Cancer Institute Central Hospital)

^b Grant-in-Aid for Cancer Research (MSG 15-10) from the Ministry of Health, Labour and Welfare; Chief researcher; T. Saida (Department of Dermatology, Shinshu University School of Medicine)

dye only was mainly used to detect SLN. Preoperative lymphoscintigraphy was used in one-quarter of the patients. In this study, the numbers of SLNs detected were: 1 in 70% of patients, 2 in 23%, and more than 3 in 7%. The detection rate was influenced by the location of the primary site, and was 93% in the groin region, 88% in the axilla, and 78% in the head and neck. The same trend was reported by Takahashi et al.,¹⁸ but detection rates in their study, in which a combination of blue dye and radionuclide was used, were 97% in the groin, 96% in the axilla, and 89% in the neck region.

The MSG 11-7 study reported that metastasis in the SLN was detected in 25% (65/261) of cases. This study included 130 patients undergoing both ELND and intraoperative lymphatic mapping, which was performed during training for the SLNB procedure. In 3 of these 130 patients, metastasis was detected in non-SLN, but not in SLN showing radioactivity and/or staining with blue dye. Therefore, the false-negative rate in this study was 2.3%, which confirmed the accuracy of SLNB. Data from 2003 to 2007 in the MSG 15-10 study showed that the combination method with blue dye, lymphoscintigraphy, and the handheld gamma probe had been widely used (Table 3). The detection rate increased from 85% with blue dye only to more than 98% with the combination method. Noro et al.¹⁹ reported similar observations, in which the SLN was detected in 82.4% of cases with blue dye only, but in 100% with blue dye and radionuclide. Recently, an interim report (H19-clinical trial-013) showed that the detection rate with the combination method was 97.5%. These results were similar to those reported previously in Western countries.

Metastatic rate

The relationship between the metastatic rate in SLNs and T categories, investigated in a study by Uhara et al.,²⁰ is shown in Figs. 3–5. This study was a retrospective review of 259 patients who underwent successful SLN mapping and biopsy at 13 facilities in Japan between 2003 and 2006. Similar to findings in a previous study, the metastatic rate was strongly related to the T category (Fig. 3). The relationship between metastatic rate and Breslow's tumor thickness

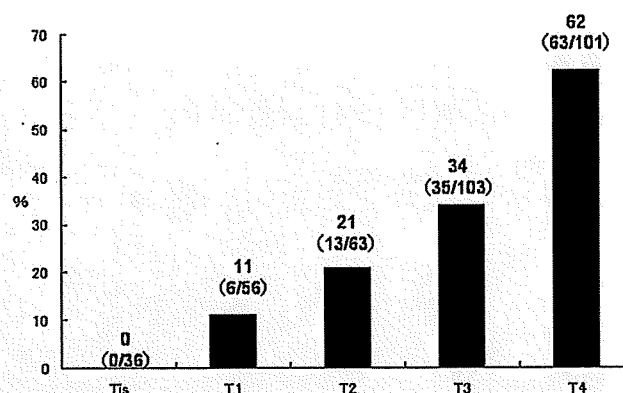


Fig. 3. T classification and metastatic rate (%) in sentinel lymph nodes ($n = 359$). Numbers shown in parentheses are numbers of patients with metastasis/total number in each category. From ref 20 with permission

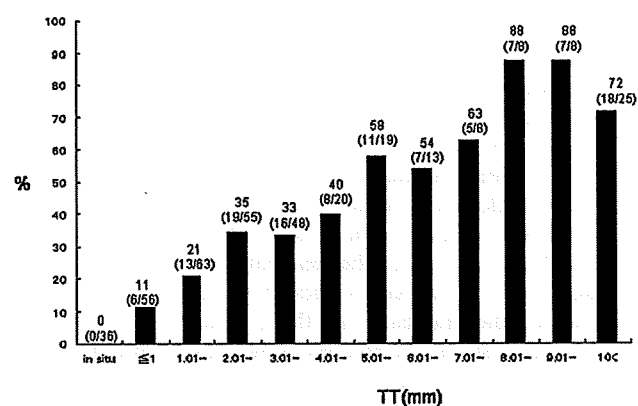


Fig. 4. Tumor thickness (TT) and metastatic rate (black bars; %) in sentinel lymph nodes ($n = 359$). Numbers shown in parentheses are numbers of patients with metastasis/total number in each category. From ref 20 with permission

is shown in Fig. 4. Metastasis was detected in 4 T1a cases excluded as candidates for SLNB according to the UICC/AJCC staging criteria. Tumor thicknesses in these 4 cases were 1.0, 0.8, 0.55, and 0.50 mm. Ulceration increased the rate of metastasis and there was a significant difference between the group except for over 4 mm thick and the group including all invasive cases ($P < 0.001$; Fig. 5).

SLNB and ELND

The clinical benefit of ELND for patients with melanoma has been controversial. In several randomized controlled trials, overall survival benefits conferred by ELND were not confirmed, and, especially in the United States, ELND has not been performed since these findings were published. However, in Japan, ELND has been used continuously as standard management for patients with primary tumors more than 3 mm thick. Tsutsumida et al.²¹ compared the outcome of SLND ($n = 30$) and ELND ($n = 72$) in Japanese

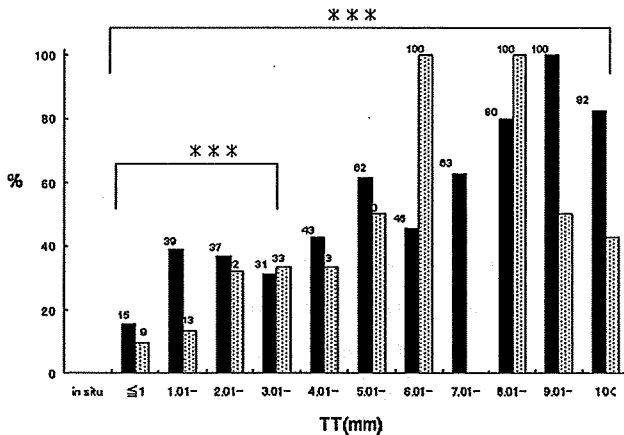


Fig. 5. Tumor thickness (TT), ulceration, and metastatic rate (%) in sentinel lymph nodes (n = 357). Black bars, Ulcer-positive; dotted bars, ulcer-negative. From ref 20 with permission

patients and reported that there was no significant difference in the 3-year disease-free survival rate between the two groups. ELND has now been replaced by SLNB at many hospitals in Japan.

Lymphatic drainage pathways

We can obtain some interesting information through SLNB. For example, the foot is the most prevalent site of melanoma in Japanese patients. There are two main lymphatic routes from the sole of the foot; the fibular route to the popliteal node and the tibial route to the groin node. Clinical experience has shown that popliteal node metastasis is rarely observed in patients with melanoma of the foot; Thompson et al.²² reported that the rate was less than 1%. The reason for this rare metastatic location can be inferred from lymphatic visualization with blue dye. Drainage from the sole of the foot usually passes across the plantar or the dorsal surface of the foot and runs to the dorsal foot branch of the great saphenous vein located on the tibial side before changing direction and passing along the vein (Fig. 6).²³ Lai et al.²⁴ reported that the popliteal node received lymphatic flow from a wide region of the foot; the skin of the dorsum of the foot, sole of the heel, and the medial heel. However, in our experience, drainage from the foot to the popliteal node does not occur often, except in cases in which groin node metastasis has already occurred.

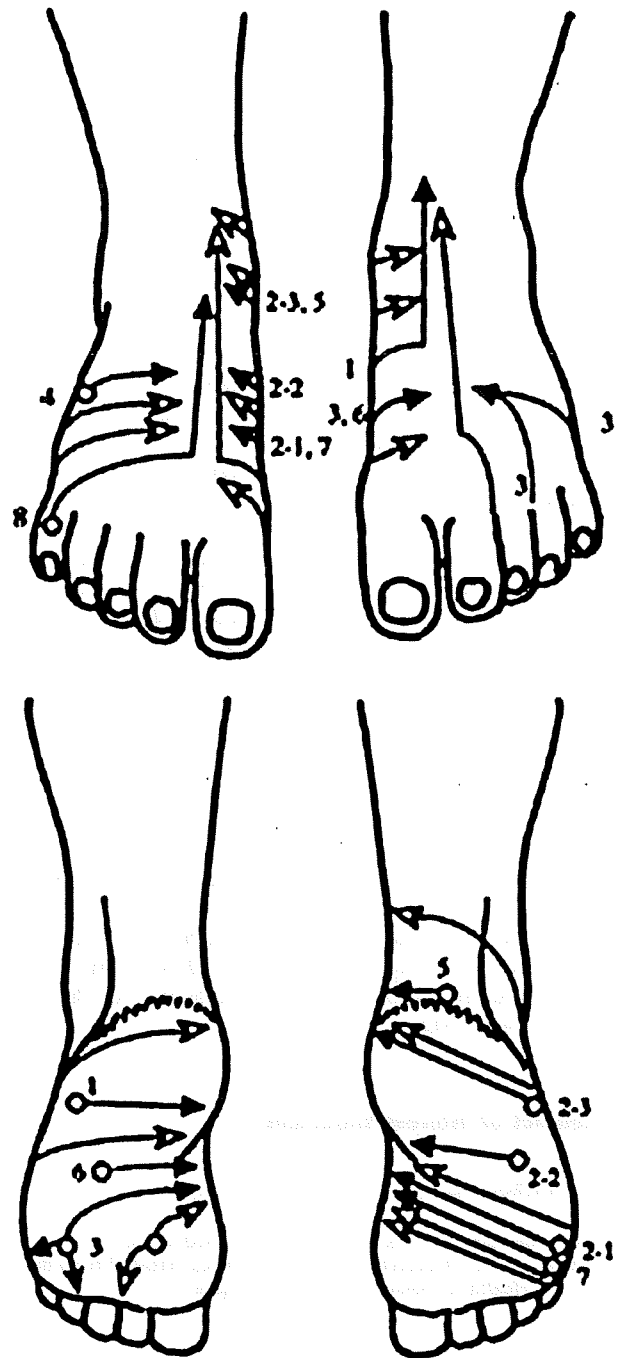


Fig. 6. Lymphatic drainage from the sole of the foot visualized by lymphangitis (closed arrows) and blue dye injection (open arrows). Drainage ran to the tibial side and passed along the foot branch of the great saphenous vein. From ref 23 with permission

Public health insurance system and SLNB in Japan

SLNB is becoming the standard form of care in early-stage melanoma. Pathological evaluation of the SLN is now necessary for UICC/AJCC staging. In Japan, SLNB has been performed as an experimental examination, and has not yet been approved by the Japanese public health insurance

system. However, in 2003, the Ministry of Health, Labour, and Welfare classified SLNB as an “advanced medical treatment.” Due to recent progress in medical technology, many advanced treatment methods should be considered candidates for standard care. The aim of “advanced medical

treatments" is to evaluate the efficacy and toxicity of new techniques used as standard methods around the world. As technology-related costs in advanced medical treatments are not covered by public health benefits, the patient must pay the costs. However, under the current system, doctors can provide both medical care covered and not covered by insurance at the same time, which is usually prohibited in Japan.

Conclusions

The interim results of the Multicenter Selective Lymphadenectomy Trial (MSCT-I) have indicated that early detection of regional lymph node metastasis and subsequent resection contributed to the improvement of disease-free survival, although there has been some critical discussion of the analysis of the results.²⁵⁻²⁹ SLNB has been validated for more than a decade and is now widely performed in the staging of melanoma in Japan. Recent studies showed that approximately 90% of university hospitals and several cancer hospitals routinely performed SLNB and that half of all melanoma patients received this examination. Recent detection rates of SLN have increased to more than 95% with the combination method using blue dye, lymphoscintigraphy, and a handheld gamma probe. In a multicenter study in Japan,²⁰ the metastatic rate in the SLN was closely related to tumor thickness and ulceration of the primary tumor. In Japan, SLNB is performed as part of a clinical trial, and is not covered by public health insurance. To gain approval by the public health insurance system, some clinical trials are currently ongoing to evaluate the utility and safety of SLNB and to clarify whether the quantitative assessment of tumor burden in the SLN could become a predictive prognostic factor or an indicator for the performance of CLND.

Conflict of interest statement

No author has any conflict of interest.

Acknowledgments This review was supported in part by a Grant-in-Aid for Cancer Research 19-7 and H19-clinical trial-013 from the Ministry of Health, Labour, and Welfare of Japan.

References

- Balch CM, Buzaid AC, Soong SJ, et al. (2001) Final version of the American Joint Committee on Cancer staging system for cutaneous melanoma. *J Clin Oncol* 19:3635-3648
- Balch CM (1980) Surgical management of regional lymph nodes in cutaneous melanoma. *J Am Acad Dermatol* 3:511-524
- Morton DL, Wen DR, Wong JH, et al. (1992) Technical details of intraoperative lymphatic mapping for early stage melanoma. *Arch Surg* 127:392-399
- Cochran AJ, Roberts AA, Saida T (2003) The place of lymphatic mapping and sentinel node biopsy in oncology. *Int J Clin Oncol* 8:139-150
- Ishihara K, Saida T, Otsuka F, et al. (2008) Statistical profiles of malignant melanoma and other skin cancers in Japan: 2007 update. *Int J Clin Oncol* 13:33-41
- Fujisawa Y, Takahashi T, Yamamoto A, et al. (2009) Statistic for malignant melanoma in Japan: a nationwide survey conducted during the calendar years 2006, 2007. *Skin Cancer* 23:267-279
- Noro S, Yamamoto A, Yamazaki N, et al. (2003) Comparison of the previous UICC-TNM classification (1997) and new UICC-TNM classification (2002) for malignant melanoma: analysis of 342 Japanese patients. *Skin Cancer (Japan)* 18:214-220
- Kiyohara Y, Yamazaki N (2006) What is sentinel lymph node biopsy? In: Ohara K (ed) *Practical atlas of lymphatic stream for dermatologic surgeons* (in Japanese). Shujyunsha, Tokyo, pp 10-17
- Hatta N, Takata M (1998) Lymph node dissection in malignant melanoma. Patient selection for sentinel node biopsy (in Japanese). *Rinsho Derma* 40:11-15
- Yamazaki N, Wada T, Yamamoto A, et al. (1998) Sentinel lymph node biopsy for the patient with acral lentiginous melanoma and lymphatic drainage from lower limb. *Int J Clin Oncol* 33:425 (Meeting abstract, in Japanese)
- Hatta N, Fujimoto A, Takehara K, et al. (1999) Mapping of occult melanoma micrometastases in the inguinal lymph node basin by immunohistochemistry and RT-PCR. *Melanoma Res* 9:401-406
- Ishihara T, Nakamura A, Kageshita T, et al. (2001) Sentinel lymph nodes study in 30 cases of melanoma. *J Dermatol* 28:347-352
- Hayashi K, Koga H, Uhara H, et al. (2009) High-frequency 30-MHz sonography in preoperative assessment of tumor thickness of primary melanoma: usefulness in determination of surgical margin and indication for sentinel lymph node biopsy. *Int J Clin Oncol* 14:426-430
- Pehamberger H, Steiner A, Wolff K (1987) In vivo epiluminescence microscopy of pigmented skin lesions. I. Pattern analysis of pigmented skin lesions. *J Am Acad Dermatol* 17:571-583
- Chakera AH, Hesse B, Burak Z, et al. (2009) EANM-EORTC general recommendations for sentinel node diagnostics in melanoma. *Eur J Nucl Med Mol Imaging* 36:1713-1742
- Ishihara T, Kaguchi A, Matsushita S, et al. (2006) Management of sentinel lymph nodes in malignant skin tumors using dynamic lymphoscintigraphy and the single-photon-emission computed tomography/computed tomography combined system. *Int J Clin Oncol* 11:214-220
- Hatta N, Takata M, Takehara K, et al. (1998) Polymerase chain reaction and immunohistochemistry frequently detect occult melanoma cells in regional lymph nodes of melanoma patients. *J Clin Pathol* 51:597-601
- Takahashi A, Yamazaki N, Yamamoto A, et al. (2006) Sentinel node navigation surgery with combination method with dye and radioisotopes for malignant melanoma. *Nishinohon Journal of Dermatology* 63:274-279
- Noro S, Yamamoto A, Yamazaki N, et al. (2004) Sentinel lymph node biopsy and pathological examination for malignant melanoma in the Dermatology Division of the National Cancer Center Hospital. *Jpn J Dermatol B* 114:15-24
- Uhara H, Yamamoto A, Kiyohara Y, et al. (2008) The relation between tumor thickness and the metastatic rate of sentinel lymph nodes in Japanese patients with melanoma. *Jpn J Dermatol B* 118:3083-3088
- Tsutsumida A, Furukawa H, Yamamoto Y, et al. (2007) Sentinel node biopsy versus elective lymph node dissection in patients with cutaneous melanoma in a Japanese population. *Int J Clin Oncol* 12:245-249
- Thompson JF, Hunt JA, Culjak G, et al. (2000) Popliteal lymph node metastasis from primary cutaneous melanoma. *Eur J Surg Oncol* 26:172-176
- Uhara H, Saida T, Watanabe T, et al. (2002) Lymphangitis of the foot demonstrating lymphatic drainage pathways from the sole. *J Am Acad Dermatol* 47:502-504
- Lai DT, Thompson JF, Quinn MJ, et al. (1993) New route for metastatic spread of melanoma? *Lancet* 341:302
- Morton DL, Cochran AJ, Thompson JF, et al. (2005) Sentinel node biopsy for early-stage melanoma: accuracy and morbidity in

- MSLT-I, an international multicenter trial. *Ann Surg* 242:302-311; discussion 311-313
26. Morton DL, Thompson JF, Cochran AJ, et al. (2006) Sentinel-node biopsy or nodal observation in melanoma. *N Engl J Med* 355:1307-1317
 27. Gonzalez U (2007) Cloud over sentinel node biopsy: unlikely survival benefit in melanoma. *Arch Dermatol* 143:775-776
 28. Kanzler MH (2007) The current status of evaluation and treatment of high-risk cutaneous melanoma: therapeutic breakthroughs remain elusive. *Arch Dermatol* 143:785-787
 29. Cochran AJ, Thompson JF (2008) Lymphatic mapping and sentinel node biopsy: the data unclouded by speculation. *Arch Dermatol* 144:687-688; author reply 688-689