例．第６回日本胎児治療学会，横浜，2008.10-10-11.

76) 高橋雄一郎、岩垣重紀、西原里香、津田弘之、木越香織、岩砂智丈、川鰭市郎；3D-VOCAL mode を用いた urodynamics解析によるMD双胎における羊水量異常の進行予測、第６回胎児治療学会、横浜、2008,10.10

77) 斎藤昌利，松田尚美，佐藤多代，鈴木則嗣，佐藤尚明，千坂泰，室月淳，岡村州博：双胎間輸血症候群に対して胎児鏡下胎盤吻合血管レーザー凝固術を行った７例．第125回日産婦東北連合地方部会，福島，2008.6.7-8

78) 室月淳，鈴木則嗣，岡村州博，長谷川英之，金井浩，國井周太郎，末永香緒里：ワークショップ　超音波位相差トラッキング法を用いた一絨毛膜性双胎間の循環動態の評価．第18回日本産婦人科・新生児血液学会，福岡，2008.6.27-28

79) 佐藤尚明，齋藤昌利，佐藤多代，室月淳，岡村州博：内視鏡下手術の視点からみた胎児治療 - 当科における胎児鏡下胎盤吻合血管レーザー凝固術８例の経験．第 45 回日本産婦人科内視鏡学会，横浜，2008.7.31-82

80) 室月淳，松田尚美，斎藤昌利，今井紀昭，鈴木則嗣，佐藤多代，佐藤尚明，高野忠夫，岡村州博：双胎間輸血症候群に対する胎児鏡下胎盤吻合血管レーザー凝固術の８例の経験．第56回日産婦北日本連合地方部会，弘前 2008.9.13-14

81) 室月淳，斎藤昌利，今井紀昭，佐藤多代，鈴木則嗣，佐藤尚明，岡村州博：当科における胎児鏡下胎盤吻合血管レーザー凝固術 - 術中合併症の検討．第 6 回日本胎児治療学会，横浜，2008.10.-11

82) 室月淳：双胎間輸血症候群に対する胎児鏡下レーザー手術について．平成20年度青森市産婦人科医会，2008.11.17

H．知的所有権の出願登録状況

なし

厚生労働科学研究費補助金（医療技術実用化総合研究事業）
分担研究報告書

双胎間輸血症候群における胎児レーザー治療後の神経学的後遺症に関する研究

分担研究者：伊藤裕司　　国立成育医療センター新生児科医長
岡　明　　東京大学大学院医学系研究科小児医学准教授
研究協力者：難波由喜子　　国立成育医療センター新生児科医員

研究要旨　一絨毛膜性双胎にあける双胎間輸血症候群（TTTS）の治療法として胎児鏡下胎盤血管レーザー凝固術（レーザー手術）が注目されている。本研究では、レーザー手術施行例での神経学的予後を、新生児期の頭部MRI検査を中心に検討した。その結果、治療前の一般データに比較して生命予後の改善傾向が認められる上、神経学的にも運動麻痺などの後遺症を残す頭部MRI異常を呈したのは約1割のみであり、良好な結果が得られた。これまでTTTSでの神経学的な予後評価は十分にはされてきていなかったが、今後レーザー手術治療を進める中で、知的発達や行動など長期的な予後も含めたTTTSの予後と治療効果の評価が重要であると考えられた。

A. 研究目的

一絨毛膜性双胎では、妊娠中期に児の状態が悪化することがあり、胎児・新生児死亡率10%以上と高く（Sebire 1997）、一児死亡の場合には残存児の神経後遺症が31%と高率に認められる（日産婦　1997）。その背景となる病態として、胎盤レベルで、双胎の動静脈血流間に吻合が生じ一方の児（供血児）から他方の児（受血児）に血流を生じ不均衡となる双胎間輸血症候群（TTTS）が重要であり、約40－50%の死亡率と、10－20%の神経後遺症が認められる（Dickinson 2000、Loprine 2003）。現在本研究班により、TTTSに対して、胎児鏡下胎盤血管レーザー凝固術（レーザー手術）が治療として行われてきている。今後、治療的な効果の評価としては、周産期の生命予後に加えて、神経学的な後遺症の評価が必須である。

胎児新生児期の神経後遺症に関する評価法として、脳虚血などによる破壊性病変については新生児期の頭部MRIが極めて有用であり、その後の神経学的な予後の推測が可能である（Nanba 2007）。一方で、知的予後に関しては、慢性的な脳血流低下による栄養因子などによる影響が考えられ、画像評価のみでは、軽度の知的発達や行動などの異常を推測することは不可能であり、長期のフォローアップによる評価が必要となる。

今年度、我々はまず、レーザー手術を施行したTTTS児について、短期的な生命予後と、新生児期に頭部MRIでの評価を行い神経画像的な病変のパターンの分類、病態の推測を行った。

B. 研究方法

レーザー手術は、同センター倫理委委員会の承認の下、両親が治療を希望した場合に施行され、書面によるインフォームドコンセントを得た。TTTSと診断され、妊娠16週以上26週未満を対象とした。

平成15年5月から平成18年10月までに国立成育医療センターにてレーザー手術を行った双胎42組84人を対象とした。その後、生存児58名の内、1名を除き同センターにて頭部MRIを施行し、神経後遺症の短期的な評価を行った。　頭部MRIは、満期前後のNICU退院時に施行された、下記の基準で分類した。

①正常

②軽微な画像異常（局所性の軽い画像所見を認めるが、運動障害などの有意な後遺症を呈さないと判断され病的意義が不明なもの）

③画像異常

C. 研究結果

①生命予後

表1　レーザー手術施行児の周産期生命予後

生命予後	患児数	%
子宮内胎児死亡	21	25
出生後死亡	5	6
生存	58	69

生存率は69%であった。42組中15組はレーザー手術施行時の双胎の推定体重差が40%以上（以下、体重差＞40%群）と高度であり、レーザー手術後一児死亡10組の内7組が体重差＞40%群の重症TTTSであった。

②頭部MRI所見による神経後遺症評価

表2　生存児の頭部MRI所見

	患児数	%(57名中)
正常	43	75
軽微な画像異常（運動発達正常見込み）	8	14
画像異常あり	6	11

生存児58名中、頭部MRI未施行の1名を除く57名について、画像評価を行った。軽微な画像異常は、非常に限局した信号異常などで病的意義に乏しく、神経後遺症に至らないと判断された所見のみの場合に分類された。43名（75%）画像正常で、軽微な画像異常を含めて51名（89%）が、今後の正常な運動発達が見込まれた。

③TTTS重症例（体重差＞33%群）の予後

表3

	双胎数(組)	頭部MRI所見	
両児死亡	5		
一児死亡	8	頭部MRI正常	7
		頭部MRI異常	1
両児生存	5	頭部MRI正常(2名とも)	2
		頭部MRI異常(1名以上)	3

TTTS重症と考えられる体重差＞33%群は、延べ42児中18児が死亡していたが、一児死亡の場合の生存児では、8児中1児のみの画像異常を認め、良好な神経学的予後であった。両児生存例では、レーザー手術後経過が良好で36週以降で出生した2組については、頭部画像も正常であった。その他の3組は31週以下で分娩に至っており、レーザー手術後の胎児の状況が不良であったことが示唆され、神経後遺症を全組で少なくとも1児には認めた。

④レーザー手術後胎児一児死亡を来した双胎の生存児の神経学的予後

レーザー手術後の胎児一児死亡は9例であったが、そのうち7例が供血児であった。頭部MRIにて画像異常を呈したのは、生存児9名中1名のみであった。

⑤頭部MRI所見の分類

頭部MRI異常を認めた8例は、前例31週以下で分娩に至っていた。

表4　頭部MRI異常の分類

	患児数	供血児	受血児
脳室周囲白質軟化症	4	1	3
脳皮質形成異常	1	1	0
脳梗塞（局所性）	1	0	1
髄鞘化遅延	1	1	0
大脳委縮	1	1	0

脳室周囲白質軟化症（PVL）の所見が最も多く、8例中4例に認められた。この内、受血児に認められた2例では、脳室周囲白質のT1強調画像での高信号のみの所見であり、軽症と考えられた。

脳皮質形成異常を認めた1例では、病変は頭頂部付近に認められ、同部の脳回が形成される20週過ぎに侵襲があったことが画像上示唆された。

同時期に状態が悪化しレーザー手術に至っており、TTTSによる脳循環障害が、その時点での神経前駆細胞の大脳皮質への遊走を障害した機転に合致する所見であった。

D. 考察

①今回の検討はレーザー手術未施行群を対照としての検討ではないが、生命予後及び神経学的な予後については、これまでの報告と比較して良好であった。特に、これまでの報告では新生児期の頭部MRIによる検討などはなされておらず、今回、画像的に評価した上でも生存児の約9割に、今後正常な運動発達が見込まれており、生存児についても神経学的な予後が改善していることが示唆された。今後、知的発達や、発達障害・行動異常などについては、さらに長期的なフォローが必要であり、来年度以降の課題と考えられる。

②特にTTTS重症群でも、他児死亡の場合の生存児において、頭部画像所見が7例中6例で正常であり、良好な予後を示した。また全体でも他児死亡の場合の生存児では9例中8例が頭部画像は正常であった。

しかし、両児生存した5組中3組で、1児以上に神経画像上の異常を呈しており、今後の胎児治療を進める上で改善する余地がある部分と考えられた。

③頭部MRI所見では、8例中4例がPVLの所見であり、TTTSによる大脳白質の循環不全が病態と考えられた。受血児に多いが、供血児でも認められた。しかし、受傷機転について早産例では出生後の因子も否定できないと考えられる。

脳皮質形成異常は、遺伝子異常や胎生中期までの感染・循環障害などの外因性因子によって起るが、TTTSでは、神経前駆細胞が脳室周囲の胚細胞層から大脳皮質に遊走する時期の脳循環障害が病態と推測される。今回認められた画像上の病変分布は、TTTS病態が悪化しレーザー手術に至った時期に合致する所見と考えられ、今後の治療時期を考える上でも貴重な症例と考えられた。

④今回検討したレーザー手術施行されたTTTS児の中枢神経系病変については、TTTS自体による循環動態以外にも、レーザー手術時の循環動態の大きな変化に伴う脳循環への一時的な影響などの因子の可能性も考えられ、今後検討が必要と思われた。

G. 研究発表

1. 論文発表

（1）Nagasawa T, Kimura I, Abe U, Oka A. HHV-6 encephalopathy with clusters of convulsions during eruptive stage. Pediatr Neurol 2007:33;98-104.

（2）Nanba Y, Matsui K, Aida N, Sato Y, Toyoshima K, Kawataki M, Hoshino R, Ohyama M, Itani Y, Goto A, Saito, Y, Oka A. Detection of T1 hyperintensity in region of the corona radiata connecting with posterior limb of the internal capsule on magnetic resonance imaging at near term is sensitive in predicting gross motor problems in premature infants Pediatirics 2007:120;e10-19

（3）Okoshi Y, Mizuguchi M, Itoh M, Oka A, Takashima S. Al tered nestin expression in the cerebrum with periventricular leukomalacia. Pediatr Neurol 2007:36;170-174

（4）Abe Y, Nagasawa T, Monma C, Oka A. Infant botulism due to *Clostridium butyricum* type E toxin. Pediatr Neurol 2008:38;55-57.

（5）Saito Y, Toyoshima M, Oka A, Zhuo L, Moriwaki SI, Yamamoto O, Kanzaki S, Hanaki KI, Ninomiya H, Nanba E, Kondo A, Maegaki Y, Ohno K. Mental retardation, spasticity, basal ganglia calcification, cerebral white matter lesions, multiple endocrine defects, telangiectasia and atrophic skin: A new syndrome? Brain Dev (in press)

(6) Takano K, Shimono M, Shiota N, Kato A, Tomioka S, Oka A, Ohno K, Sathou H. Infantile neuronal ceroid lipofuscinosis: The firstreported case in Japan diagnosed by palmitoyl-protein thioesterase enzyme activity deficiency. Brain Dev(in press)

2. 学会発表

なし

H. 知的財産権の出願・登録状況

1. 特許取得

なし

2. 実用新案登録

なし

3. その他

なし

厚生労働科学研究費補助金（医療技術実用化総合研究事業）
分担研究報告書

双胎間輸血症候群に対する胎児鏡下胎盤吻合血管レーザー凝固術の有害事象に関する研究

研究代表者	左合治彦	国立成育医療センター周産期診療部	部長
研究分担者	高橋雄一郎	国立病院機構長良医療センター産科	医長
研究分担者	伊藤裕司	国立成育医療センター周産期診療部新生児科	医長
研究分担者	村越毅	聖隷浜松病院周産期科	部長
研究分担者	中田雅彦	山口大学医学部附属病院周産母子センター	准教授
研究分担者	室月淳	宮城県立こども病院産科	部長

研究要旨

双胎間輸血症候群（TTTS）は妊娠中期に発症した場合の予後は極めて不良で、羊水吸引術が施行されてきたが満足する成績が得られず、原因となる胎盤吻合血管を遮断する胎児鏡下胎盤吻合血管レーザー凝固術(レーザー手術)[1)]が導入された。レーザー手術を施行したTTTSの予後に関する横断的観察研究を行い、レーザー手術の有害事象についてまとめ、その安全性について評価した。妊娠26週未満のTTTS stage 1から4の症例をレーザー手術の適応とした。2002年7月から2006年12月までに4施設にてレーザー手術を施行し、分娩に至った181例を対象とした。レーザー手術後の治療成績は平成20年度に報告したが、概略は、分娩週数の中間値は33週、生後28日の少なくとも1児生存割合は90.1%(163/181)で、生後6ヶ月の少なくとも1児生存割合は87.3%(158/181)で、日本のレーザー手術の治療成績は欧州の成績に優るとも劣らぬものである。

海外での報告では、miscarriage（妊娠24週未満）は12/175(7%)[2)],術後1週間以内の流産8/69(11.6%)[1)]であり、本邦の今回の成績は少なくとも下回るものではない。本邦において母体死亡の報告はない。しかし一定の割合で母体生命に関わるような重篤な合併症が存在した。この点からも術前評価、術中術後、元の施設への搬送後であっても集中的な管理が必要であることが認識され、更なる研究の余地がある。特に早産、PROMに関しては全期間を通じて発生しうるため、術後経過が安定していても集中的な管理が不可欠であることが判明した。さらなる児の予後の改善,母体の安全の為には、合併症、有害事象に関する系統的な研究の継続が望まれる。

A.研究目的

双胎児間輸血症候群（TTTS）にたいする胎児鏡下胎盤吻合血管レーザー凝固術(FLP)は世界的に第一選択治療となりつつある[1)]。しかし侵襲的な手術手技であり母体の合併症に関しては十分な注意が必要であるが、報告はまだ少ない[1)-3)]。本邦における FLP 後の母体合併症に関して解析したので報告する。

B.研究方法

2002 年 7 月 1 日～2006 年 12 月 31 日に TTTS に対して FLP を施行した 181 例。後方視的な調査研究であり、文書による患者の同意と研究に関する倫理委員会の承認を得た。本期間に 4 施設（聖隷浜松病院、成育医療センター、山口大学、長良医療センター）での成績をデータセンターにて回収し、解析が行われた。今回「母体合併症」とは児に発生した合併症を除いた、すべての主な合併症、有害事象とした。有害事象とは，有害事象共通用語規準(http://plaza.umin.ac.jp/thymus/JART01/jcog.pdf)によれば「治療や処置に際して観察される，あらゆる好ましくない意図しない徴候（臨床検査値の異常も含む），症状，疾患であり，治療や処置との因果関係は問わない。」とあり、その概念に沿って今回は治療や疾患との直接の因果関係の検討は行わない記述的報告とした。

FLP の適応は妊娠 16 週以降 26 週未満の TTTS で、本邦では術前の子宮頚管長が 2cm 以下のものは適応とはしなかった。母体経皮的に胎児鏡を羊水腔内に挿入して,モニターで観察しながら胎盤吻合血管を Nd:YAG レーザーにて凝固し、羊水過多の程度に応じて羊水除去も併せて行った。麻酔は全身麻酔、硬膜外併用局所麻酔や局所麻酔単独である。母体年齢,手術施行妊娠週、分娩週数の中間値、範囲はそれぞれ 30 歳（15-41）、21.0 週（16.6-25.8）、32.8 週（19.4-40.1；流産を含む）であった。最大羊水ポケットは供血児,受血児それぞれ 0.7cm（0-2.0）/10.2cm（6.5 *-16.9）であり、術前の子宮頚管長は 3.3cm(0.6**-6.4cm)で術後の羊水除去は 1100ml(0-4200ml)施行された。(*羊水除去後、**点滴により頚管長が 2cm 以上に改善) 治療無効例は 3%であった。少なくとも 1 児生存率は日令 6 ヶ月で 90%、神経後遺症は 6%に認めた。これらの成績は近年の報告[1)]と比較して遜色ない結果である。

C.研究結果

現在まで母体死亡は認めていない。3%が流産となった。早産の週数の内訳は 28 週未満で 15%、28 週以降の分娩は 148/181(82%)であったが、36 週をこえたものは 20%であった。PROM の発症は術後 7 日目以内 3.9%, 次の 1 週間で 3.9%であり、全体ではその後 26%が PROM となった（図 1,2)。手術時では、子宮壁からの出血 6 例（3.3%)、胎盤表面出血、一時的高血圧、肺水腫、破水、絨毛膜下血腫など各 1 例が発生した。分娩まででは破水や早産と関連する卵膜剥離 33 例（18.3%）が認められた（表 1）。

管理を誤れば母体死亡に至る可能性のあった重篤な3症例の経過を以下に示す。

＜症例1＞妊娠23週4日 TTTSstage III にて FLP 施行。術直後より胎盤後血腫出現。徐々に増大し、常位胎盤早期剥離、胎胞脱出、破水となり、両児とも徐脈出現し緊急帝王切開術を施行するも両児死亡。術後弛緩出血をきたし、出血性ショックとなり子宮摘出を施行し、救命し得た。

＜症例2＞妊娠21週3日 TTTS stageIV にて FLP 施行。術後 4-5 日目より、母体の Mirror 症候群が発症。酸素、アルブミン製剤、利尿剤投与され10日目頃には軽快。12日目に、Acinetobacter 属による肺炎、敗血症、DIC を発症。集中治療の後26日目（妊娠25週1日）に軽快退院。その後、妊娠37週にて健康な双胎を出産。後遺症は認めていない4)。

＜症例3＞妊娠24週1日 TTTS stage I にて FLP 施行。術後5時間後、両鎖骨下の痛み、深く息を吸う、しゃべると痛みがある、との訴えがあり。胸部 XP にて肺水腫は否定。聴診、血圧、酸素飽和度正常、動脈血液ガスは正常。血液検査上 d-ダイマー31.8 と軽度上昇。症状から微少血栓による肺塞栓症と診断し酸素投与、ヘパリン、補液、抗生剤の投与にて軽快した。

D.考察

海外での報告では、miscarriage（妊娠 24 週未満）は 12/175(7%)[2],術後 1 週間以内の流産 8/69(11.6%) [1]であり、本邦の今回の成績は少なくとも下回るものではない。本邦において母体死亡の報告はない。しかし一定の割合で母体生命に関わるような重篤な合併症が存在した。この点からも術前評価、術中術後、元の施設への搬送後であっても集中的な管理が必要であることが認識され、更なる研究の余地がある。特に早産、PROM に関しては全期間を通じて発生しうるため、術後経過が安定していても集中的な管理が不可欠である。さらなる児の予後の改善,母体の安全の為には、合併症、有害事象に関する系統的な研究の継続が望まれる。(2009. 新生児誌一部改変) [5]

E. 結論

本邦における双胎児間輸血症候群のレーザー治療におけるおもだった有害事象についてまとめた。母体死亡は認めていない。しかし母体生命を脅かす可能性のある合併症は発生しうることが判明した。頻度が多い合併症は、早産、前期破水であり、更なる対策を講じる為にも今後の有害事象に対する系統的な研究が必要であると考えられる。

F. 参考文献

1) Senat MV, Deprest J, Boulvain M, et al. Endoscopic laser surgery versus serial amnioreduction for severe twin-to-twin transfusion syndrome. N Engl J Med 2004; 351:136-44.

2) Robyr R, Lewi L, Salomon LJ et al.

Prevalence and management of late fetal complications following successful selective laser coagulation of chorionic plate anastomoses in twin-to-twin transfusion syndrome. American Journal of Obstetrics & Gynecology 2006; 194: 803.

3) 村越毅, 松本美奈子, 上田敏子, 他.双胎間輸血症候群における胎児鏡下胎盤吻合血管レーザー凝固術の有用性・合併症に関する臨床的検討:日本周産期・新生児医学会雑誌 2004;40:823-829.

4) Matsubara M, Nakata M, Murata S, et al. Resolution of mirror syndrome after successful fetoscopic laser photocoagulation of communicating placental vessels in severe twin-twin transfusion syndrome. Prenat Diagn 2008; 28:1167-1168.

5) 高橋雄一郎, 左合治彦, 村越毅, 中田雅彦, 林聡, 石井桂介, 室月淳.胎児治療 双胎児間輸血症候群に対する胎児鏡下胎盤吻合血管レーザー凝固術による母体合併症：日本周産期・新生児医学会雑誌(1348-964X)45 巻 2 号 Page380(2009.06)

G 研究発表

論文発表

1.Nakata M, Murakoshi T, Sago H, Ishii K, Takahashi Y, Hayashi S, Murata S, Miwa I, Sumie M, Sugino N. Modified sequential laser photocoagulation of placental communicating vessels for twin-twin transfusion syndrome to prevent fetal demise of the donor twin. J Obstet Gynaecol Res 2009; 35: 640-647

2.Sumie M, Nakata M, Murata S, Miwa I, Sugino N. Two cases of reversal of twin-twin transfusion syndrome diagnosed by measuring hourly fetal urine production. J Obstet Gynaecol Res 2009; 35: 983-986

3.Yoshimura K, Aiko Y, Inagaki H, Nakata M, Hachisuga T. Prenatal spontaneous disruption of the dividing membrane in monochorionic diamniotic twins detected at the time of fetoscopic laser photocoagulation. J Obstet Gynaecol Res 1009; 35:1129-1131.

4.Ishii K, Murakoshi M, Takahashi Y, Shinno T, Matsushita M, Naruse H, Torii Y, Sumie M, Nakata M. Perinatal outcome of monochorionic twins with selective intrauterine growth restriction and different types of umbilical artery Doppler under expectant management. Fetal Diagn Ther 2009; 26:157-61

5.中田雅彦. 多胎妊娠　母児のリスクとその管理　双胎間輸血症候群の管理と治療. 臨床婦人科産科 63(3): 245-249, 2009.

6.中田雅彦. Discordant twinの診断と管理 双胎間輸血症候群とレーザー手術. 産婦人科の実際 58(1): 59-63, 2009.

7.中田雅彦：双胎,「必携　ハイリスク妊娠の診療を極める」江口勝人編, 266-275 頁, 永井書店, 大阪市, 2009 年.

8.左合治彦, 林聡, 加藤有美, 難波由喜子, 伊藤裕司, 室月淳, 高橋雄一郎, 中田雅彦, 石井桂介, 村越毅. 双胎間輸血症候群に対するレーザー手術の治療効果. 日本周産期・新生児医学会雑誌　2009; 45: 1226-1228.

9.左合治彦：林　聡, 穴見 愛：出生前診断の倫理と実際・小児外科　2009 ; 41:457-460

10.左合治彦 ：一絨毛膜双胎の異常に対する胎児手術・日産婦東京地方部会誌 2009;58:288-292.

11.左合治彦：林 聡、青木宏明：アウトカムからみた周産期管理　胎児治療　周産期医学　2009 ; 39 : 1381-1385.

12.左合治彦. 林　聡, 穴見 愛, 須郷慶信, 堀谷まどか, 佐々木愛子, 大井理恵, 種元智洋, 北川道弘, 名取道也：胎児治療の倫理と胎児治療法の臨床的評価　日本周産期・新生児医学会雑誌　2009; 45: 1239-1247.

13. 林　聡, 左合治彦 ：Amniotic fluid discordance (AFD).　産婦の実際　2009, 58(1):35-40.

14.林　聡、左合治彦、高橋宏典、三浦裕美子、北川道弘、名取道也：羊水量較差を認めるMD双胎（amniotic fluid discordance）の臨床経過とレーザー治療の適応　産婦の実際　2009、58（6）：951-954

15.村越毅. 【アウトカムからみた周産期管理】 多胎におけるレーザー治療. 周産期医

学 2009;39(10):1375-1380.

16.村越毅. 【周産期救急そのときどうする!? 明日にでも起こりうる69の危機に立ち向かう】 妊娠編 妊娠中、双胎の一児が亡くなってしまった Tttsなど 健診でわかる異常. ペリネイタルケア 2009;01(2009新春増刊):77-81.

17.村越毅. 【Discordant twinの診断と管理】 一絨毛膜双胎におけるDiscordant twin. 産婦人科の実際 2009;58(1):23-28.

18.村越毅. 【ハイリスク妊婦への情報提供実例集】 多胎(双胎)妊娠. 周産期医学 2009;39(3):319-327.

19.村越毅. 【産婦人科専攻医の研修 何を教える?何を学ぶ?(周産期編)】 多胎(妊娠後期) 診断と対応のポイント. 産科と婦人科 2009;76(5):581-586.

20.村越毅. 【異常に気付く力を伸ばそう! 超音波検査 ベーシック問題集 17】 多胎妊娠と診断し、管理していたが……. ペリネイタルケア 2009;28(7):684-687.

21.村越毅. 【胎児の診断と治療 最近のトピックス】 【治療の最前線】 TTTSレーザー治療 その現状と将来. 臨床婦人科産科 2009;63(7):945-953.

22.石井桂介, 村越毅, 松下充, 神農隆, 成瀬寛夫, 鳥居裕一. 双胎間輸血症候群での一児胎児死亡症例における胎児輸血(Intrauterine rescue transfusion)の試み. 日本周産期・新生児医学会雑誌 2009;45:147-151.

23.石井桂介. 【Discordant twinの診断と管理】 Selective IUGR. 産婦人科の実際 2009;58(1):29-33.

24.石井桂介, 村越毅,松下充, 神農隆, 成瀬寛夫, 鳥居裕一, 高橋雄一郎,住江正大, 中田雅彦：胎児鏡下レーザー凝固術の適応拡大に向けた早期発症Selective IUGRの予後因子の検討 日本周産期・新生児医学会雑誌 2009; 45: 1231-1232.

25.高橋雄一郎, 左合治彦, 村越毅,中田雅彦, 林聡,石井桂介,室月淳：双胎間輸血症候群に対する胎児鏡下胎盤吻合血管レーザー凝固術による母体合併症の検討—多施設共同、後方視的調査研究—日本周産期・新生児医学会雑誌 2009; 45: 1229-1230.

26.高橋雄一郎, 岩垣重紀, 西原里香, 津田弘之, 岩砂智丈, 木越香織, 川鰭市郎. 【Discordant twinの診断と管理】 Discordant twinの診断と見かた 病態の考え方、定義、および超音波による診断法(解説/特集)：産婦人科の実際 2009; 58: 7-15

学会発表

1)Yuichiro TAKAHASHI, Shigenori IWAGAKI, Rika NISHIHARA, Hiroyuki TSUDA, Tomotake IWASA, Kaori KIGOSHI, Ichiro KAWABATA .Prediction of amniotic fluid progress of monochorionic twins by fetal urodynamics using 3D VOCAL mode ultrasonography. Monochorionic Multiple Pregnancies Complications and Management Options. Barcelona. 2009.5.22-23

2)Yuichiro TAKAHASHI, Haruhiko SAGOH, Satoshi HAYASHI, Keisuke ISHII, Takeshi MURAKOSHI, Masahiko NAKATA ,Jun MUROTSUKI (Japan fetoscopy

group);Maternal complication of laser surgery for TTTS from Japan fetoscopy group registration from 181 cases in 2002-2006. Monochorionic Multiple Pregnancies Complications and Management Options. Barcelona. 2009.5.22-23

3)Keisuke Ishii, Takeshi Murakoshi, Yuichiro Takahashi, Masahiro Sumie, Masahiko Nakata, Mitsuru Matsushita, Takashi Shinno, Hiroo Naruse, Yuichi Torii.Prognosis of MC with selective intrauterine growth restriction under perinatal management where selective feticide is not in the options. Monochorionic Multiple Pregnancies Complications and Management Options.Barcelona. 2009.5.22-23

4)Hayashi S, Ishii K, Kato N, Takahashi Y, Nakata M, Murotsuki J, Murakoshi T, Nanba Y, Ito Y, Sago H : Perinatal outcome of monochorionic twin pregnancies complicated by amniotic fluid discordance without twin-twin transfusion syndrome : 19th World Congress on Ultrasound in Obstetrics and Gynecology, Hamburg. 2009.9.13-17

5)Sago H, Hayashi S, Kato N, Nanba Y, Ito Y, Hasegawa H, Kawamoto H, Saito M, Murotsuki J, Takahashi Y, Nakata M, Ishii K, Murakoshi T :Risks and the outcome of twin-to-twin transfusion syndrome after fetoscopic laser surgery : 19th World Congress on Ultrasound in Obstetrics and Gynecology, Hamburg. 2009.9.13-17

6)Hanaoka M, Hayashi S, Horiya M, Anami A, Oi R, Sago H: The human chorionic gonadotropin and fetoscopic laser photocoagulation for twin-twin transfusion syndrome : 19th World Congress on Ultrasound in Obstetrics and Gynecology, Hamburg. 2009.9.13-17

7)M. Nakata, S. Murata, M. Sumie, N. Sugino . Prediction of fetal outcome following laser therapy for twin-twin transfusion syndrome by pre and post-operative Doppler changes of umbilical artery. 19th World Congress on Ultrasound in Obstetrics and Gynecology, Hamburg. 2009.9.13-17

8)M. Sumie, M. Nakata, S. Murata, N. Sugino. Twin-twin transfusion syndrome in monozygotic dichorionic-diamniotic twin pregnancy - a case report. 19th World Congress on Ultrasound in Obstetrics and Gynecology, Hamburg. 2009.9.13-17

9)Sago H : The Current State of Fetal Therapy in Japan 11th Korea – Japan Joint Conference of Obstetrics and Gynecology Soul.2009.9.25

10)Kaori Kigoshi, Tomotake Iwasa, Hiroyuki Tsuda, Rika Nishihara, Shigenori Iwagaki, Yuichiro Takahashi, Ichiro Kawabata Signs of acute deterioration of abnormal monochorionic twins under intensive perinatal management; The 19the Japan-Taiwan Symposium on Obstetrical/Gynecological Ultrasound & Perinatology, Kawagoe. 2009.9.26-27

11)加藤有美,花岡正智,堀谷まどか,筒井淳奈,大井理恵,久須美真紀,林聡,左合治彦,北川道弘,名取道也：樹脂注入法により深部血管吻

合の関与が考えられたMD双胎　第61回日本産科婦人科学会学術講演会　京都 2009.4.3-5

12)林聡,花岡正智,堀谷まどか,穴見愛,加藤有美,大井理恵,左合治彦,北川道弘,名取道也：羊水量較差を認めるMD双胎（Amniotic fluid discordance）に対するレーザー治療の適応拡大に関する検討　第61回日本産科婦人科学会学術講演会　京都　2009.4.3-5

13)堀谷まどか,林聡,花岡正智,大井理恵,筒井淳奈,加藤有美,久須美真紀,高橋宏典,三浦裕美子,左合治彦,北川道弘：双胎間輸血症候群に対する胎児鏡下胎盤血管吻合レーザー凝固術後のCombined Cardiac Output による治療効果予測　第61回日本産科婦人科学会学術講演会　京都　2009.4.3-5

14)住江正大, 田邊学, 村田晋, 中田雅彦, 杉野法広. 双胎間輸血症候群を発症した二絨毛膜二羊膜性双胎の1例　第61回日本産科婦人科学会学術講演会　京都　2009.4.3-5

15)中田雅彦, 田邊学, 村田晋, 住江正大, 杉野法広. 双胎間輸血症候群における臍帯動脈血流異常と周産期予後との関連についての検討. 第61回日本産科婦人科学会学術講演会　京都　2009.4.3-5

16)村越毅, 石井桂介, 神農隆, 松下充, 成瀬寛夫, 鳥居裕一　双胎間輸血症候群に対する胎児鏡下胎盤吻合血管レーザー凝固術の臨床的検討　単一施設6年間における成績および合併症の検討、第61回日本産科婦人科学会学術講演会　京都　2009.4.3-5

17)三谷有由起, 南佐和子, 八木重孝, 城道久, 池島美和, 松岡俊英, 北野玲, 梅咲直彦, 石井桂介, 村越毅　一児死亡ののち胎児輸血を受け良好な経過が得られた一絨毛膜双胎生児の症例について、第61回日本産科婦人科学会学術講演会　京都 2009.4.3-5

18)石井桂介, 村越毅, 松下充, 神農隆, 成瀬寛夫, 鳥居裕一Selective IUGRを伴う一絨毛膜双胎の臍帯動脈血流波形による病型分類と予後(胎児鏡下レーザー凝固術の適応拡大に向けて)　、第61回日本産科婦人科学会学術講演会　京都　2009.4.3-5

19)住江正大, 村田晋, 中田雅彦, 杉野法広, 松浦真砂美. 双胎間輸血症候群を発症した二絨毛膜二羊膜性双胎の一例. 第82回日本超音波医学会学術集会, 東京, 2009.22-24

20)堀谷まどか,林聡,須郷慶信,花岡正智,筒井淳奈,穴見愛,大井理恵,佐々木愛子,左合治彦,北川道弘：TTTS発症に対するFLP施行後のCombined Cardiac Outputによる治療効果予測　日本超音波医学会第82回学術集会　東京　2009.5.22-24

21)石井桂介　妊娠26週未満に診断した一児がFGR(IUGR)である一絨毛膜双胎(Selective IUGR)の問題点ー　臍帯動脈血流波形による病型分類に基づく予後の検討ー、第27回周産期学シンポジウム、福島、2009.1.17

22)岩垣重紀, 高橋雄一郎, 西原里香, 津田弘之, 岩砂智丈, 木越香織, 川鰭市郎.MD双胎における心拡大の疫学、第45回日本周産期・新生児医学会、名古屋、2009.7.12-14

23)住江正大, 村田晋, 中田雅彦, 杉野法広. 一絨毛膜性双胎における一児あるいは両児

胎児死亡前の超音波所見の検討. 第45回日本周産期・新生児医学会、名古屋、2009.7.12-14

24)左合治彦, 林聡,加藤有美,難波由喜子,伊藤祐司,室月淳,高橋雄一郎,中田雅彦,石井桂介,村越毅：ワークショップ　双胎間輸血症候群に対するレーザー手術の治療効果　第45回日本周産期・新生児医学会、名古屋、2009.7.12-14

25)左合治彦、林聡,穴見愛,須郷慶信,堀屋まどか,佐々木愛子,大井理恵,種元智洋,北川道弘,名取道也：ワークショップ　胎児治療の倫理と胎児治療の臨床的評価　第45回日本周産期・新生児医学会、名古屋、2009.7.12-14

26)林聡,石井桂介,加藤有美,高橋雄一郎,中田雅彦,室月淳,村越毅,難波由喜子,伊藤祐司,左合治彦：Amniotic fluid discordance(AFD)の予後とレーザー治療適応拡大にむけた戦略　第45回日本周産期・新生児医学会　名古屋　2009.7.12-14

27)花岡正智,林聡,堀谷まどか,穴見愛,青木宏明,大井理恵,種元智洋,荒田尚子,左合治彦,北川道弘：TTTSに対する胎児鏡下吻合血管レーザー凝固術後のホルモン的見地からの評価　第45回日本周産期・新生児医学会　名古屋　2009.7.12-14

28)村越毅、石井桂介, 松下充, 神農隆, 成瀬寛夫, 鳥居裕一　1絨毛膜2羊膜双胎の自然史　1st trimesterからの観察研究、第45回日本周産期・新生児医学会、名古屋、2009.7.12-14

29)石井桂介、村越毅, 松下充, 神農隆, 成瀬寛夫, 鳥居裕一　一絨毛膜双胎での一児胎児死亡後の生存児に対する胎児輸血の試み、第45回日本周産期・新生児医学会、名古屋、2009.7.12-14

30)石井桂介、村越毅、高橋雄一郎, 住江正大, 中田雅彦, 松下充, 神農隆, 成瀬寛夫, 鳥居裕一、ワークショップ　胎児鏡下レーザー凝固術の適応拡大に向けた早期発症Selective IUGRの予後因子の検討、第45回日本周産期・新生児医学会、名古屋、2009.7.12-14

31)高橋雄一郎,左合治彦,村越毅,中田雅彦,林聡,石井桂介,室月淳：ワークショップ　双胎児間輸血症候群に対する胎児鏡下胎盤吻合血管レーザー凝固術による母体合併症　第45回日本周産期・新生児医学会　名古屋　2009.7.12-14

32)室月淳,左合治彦,村越毅,中田雅彦,高橋雄一郎,林 聡,石井桂介,加藤有美,難波由喜子,伊藤祐司：ワークショップ　双胎児間輸血症候群に対するレーザー手術における新生児合併症ー多施設共同調査研究　第45回日本周産期・新生児医学会　名古屋　2009.7.12-14

33)中田雅彦, 村田晋, 住江正大, 杉野法広, 山本暖胎児鏡にて診断した双胎間輸血症候群に合併したAmniotic band syndromeの一例. 第45回日本周産期・新生児医学会、名古屋、2009.7.12-14

34)木越香織　高橋雄一郎　岩垣重紀　西原里香　岩砂智丈　川鰭市郎　一絨毛膜双胎の緊急対応を要する循環不全予知因子の検討 ～子宮収縮と静脈系血流異常～、日本

母体胎児医学会、東京 2009.9.26-27

35)西原里香、高橋雄一郎、木越香織、岩砂智丈、岩垣重紀、川鰭市郎；様々な転機をとった一絨毛膜性双胎５例における母体血清hCGの変化、第７回胎児治療学会　岐阜 2009.11.13-14

36)中田雅彦, 村田晋, 住江正大, 杉野法広. 胎児鏡手術におけるドリペネムの羊水の移行に関する検討. 第７回胎児治療学会　岐阜　2009.11.13-14

37)住江正大, 中田雅彦, 村田晋,杉野法広. TTTSに対する胎児鏡下レーサー凝固術の治療成績 -山口大学におけるTTTS症例の予後報告-. 第７回胎児治療学会　岐阜 2009.11.13-14

38)高橋雄一郎、岩垣重紀、西原里香、岩砂智丈、木越香織、川鰭市郎：TTTSレーザー治療後に急激な経過をたどった重症セプシスの一例、第７回胎児治療学会　岐阜 2009.11.13-14

39)石井桂介,村越毅,林 聡,左合治彦,住江正大,中田雅彦,高橋雄一郎,松下 充,神農 隆,成瀬寛夫,鳥居裕一：高度の羊水過少と臍帯動脈拡張期血流異常を認めるSelective IUGR を伴う一絨毛膜双胎の予後　第７回胎児治療学会　岐阜　2009.11.13-14

40)村越毅、石井桂介、神農隆、松下充、成瀬寛夫、鳥居裕一　双胎間輸血症候群(TTTS)に対する胎児鏡下胎盤吻合血管レーザー凝固術(FLP)における術後１週間以内分娩症例の検討、第７回胎児治療学会　岐阜　2009.11.13-14

41)林 聡,石井桂介,江川真希子,加藤有美,高橋雄一郎,中田雅彦,室月淳,村越毅,難波由喜子,伊藤裕司,岡 明,左合治彦：双胎間輸血症候群関連疾患 Twin amniotic fluid discordance(AFD)に対するレーザー治療の有効性に関するランダム化比較試験実施に向けて　第７回胎児治療学会　岐阜 2009.11.13-14

42)花岡正智,林 聡,荒田尚子,堀谷まどか,久保孝彦,左合治彦：TTTSにおけるhCGと母体甲状腺機能への影響　第７回胎児治療学会 岐阜　2009.11.13-14

43)杉林里佳,林 聡,須郷慶信,江川真希子,高橋宏典,三原慶子,久保隆彦,左合治彦：TTTSレーザー手術後４週間以内に流早産に至った14例の検討　第7回胎児治療学会　岐阜 2009.11.13-14

44)江川真希子,林 聡,須郷慶信,杉林里佳,高橋宏典,三原慶子,久保隆彦,左合治彦：胎児鏡下胎盤吻合血管レーザー凝固術(FLP)後羊膜剥離を起こした症例の検討　第７回胎児治療学会　岐阜　2009.11.13-14

45)三原慶子,林 聡,須郷慶信,杉林里佳,江川真希子,久保隆彦,左合治彦,名取道也：TTTSレーザー手術における術後超音波所見の推移に関する検討　第７回胎児治療学会　岐阜　2009.11.13-14

46)林 聡,須郷慶信,杉林里佳,江川真希子,丸子,久保隆彦,難波由喜子,伊藤裕司,左合治彦：双胎間輸血症候群(TTTS)Stage Iに対するレーザー手術の成績と適応の妥当性について　第７回胎児治療学会　岐阜 2009.11.13-14

47)森川 守,山田 俊,山田崇弘,島田茂樹,小

山貴弘,長 和俊,水上尚典,左合治彦：当科において胎児鏡下吻合血管凝固術(FLP)を施行された双胎児間輸血症候群(TTTS)の 4 例 第 7 回胎児治療学会　岐阜　2009.11.13-14

48)難波由喜子,林 聡,高橋重裕,垣内五月,花井彩江,和田友香,塚本桂子,中村和夫,伊藤裕司,左合治彦：双胎間輸血症候群に対して胎児鏡下胎盤吻合血管レーザー凝固術が施行された児の検討：短期予後及び 2 歳以降の発達予後　第 54 回日本未熟児新生児学会・学術集会　横浜　2009.11.29-12.1

49)中田雅彦. 一絨毛膜双胎の管理 –胎児鏡による胎内治療の現状と展望-. 第 4 回築後新生児研究会, 福岡, 2009

50)木越香織　高橋雄一郎　岩垣重紀　西原里香　岩砂智丈　川鰭市郎 :一絨毛膜双胎の緊急対応を要する循環不全予知因子の検討　～子宮収縮と静脈系血流異常～　東海産科婦人科学会、名古屋、2009.9

51)岩垣重紀、高橋雄一郎、西原里香、津田弘之、岩砂智丈、木越香織、川鰭市郎:MD双胎における胎児心不全の評価は可能か？～Cardiomegaly in larger twinの三例～第 15 回日本胎児心臓病研究会、さいたま 2009.2.13-14

52)岩垣重紀、高橋雄一郎、西原里香、津田弘之、岩砂智丈、木越香織、川鰭市郎:1st trimesterから観察したMD双胎のTTTS及び関連疾患発症の疫学.第 124 回東海産婦人科学会、名古屋　2009.2.15

53)岩垣重紀、高橋雄一郎、西原里香、岩砂智丈、木越香織、川鰭市郎: Fetal emergency ～その時産科医は何ができるのか？～ 第 146 回岐阜県小児科懇話会、岐阜、2009.12.10

54)岩垣重紀、高橋雄一郎、西原里香、岩砂智丈、木越香織、川鰭市郎.双胎妊娠における母体腎機能の検討.岐阜県周産期研究会、岐阜、2009.3.28

55)石井桂介、村越毅、松下充、神農隆、安達博、渋谷伸一、成瀬寛夫、鳥居裕一Selective IUGRを伴う一絨毛膜双胎のGratacos分類に基づく周産期予後　平成 21 年新潟大学産科婦人科学教室同窓会集談会、新潟、2009.12.12

56)左合治彦：シンポジウム　産婦人科領域における最新の手術：一絨毛膜双胎の異常に対する胎児手術、日本産科婦人科学会東京地方部会第 350 回例会、東京　2009.5.16

図1　TTTS181例のFLP後の分娩週数の分布

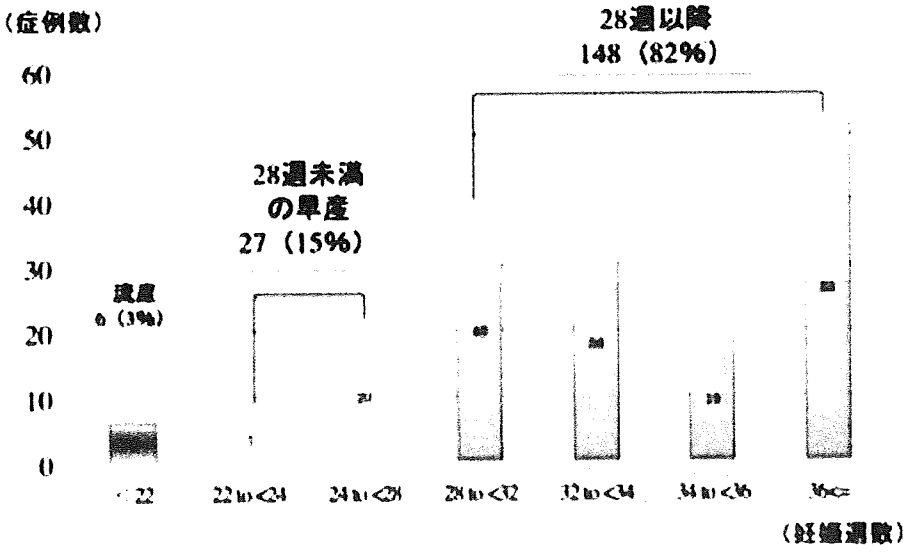

図2　術後の前期破水（PROM；37週未満）の発生週数

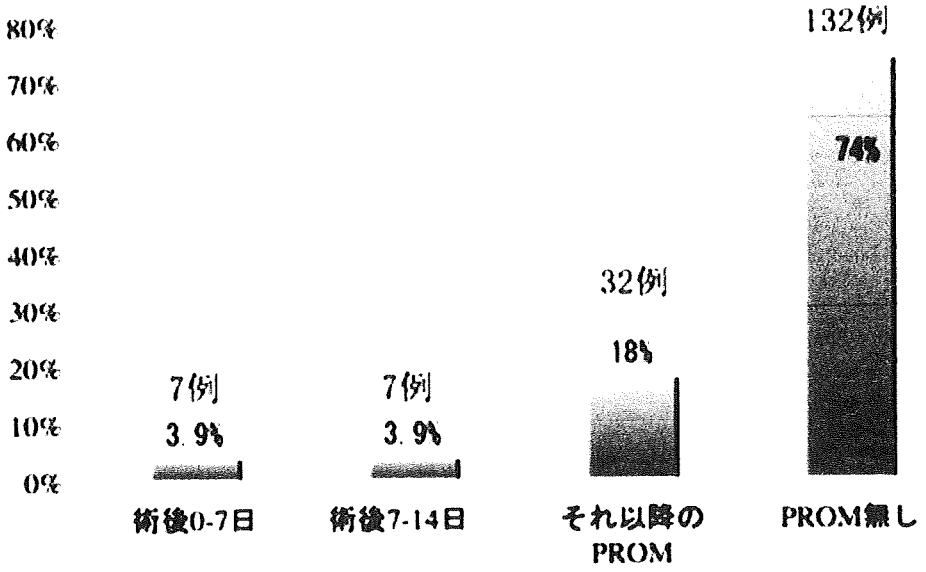

表1　TTTS181例のFLPにおける術中、術後のおもな母体合併症
（前期破水、早産を除く）　母体死亡は1例も発生していない。

術中	子宮壁からの出血	6/181	(3.4%)
	羊膜穿破	3/181	(1.7%)
	胎盤表面血管出血	1/181	(0.6%)
	一過性高血圧	1/181	(0.6%)
	肺水腫	1/181	(0.6%)
	破水	1/181	(0.6%)
	絨毛膜下血腫	1/181	(0.6%)
術後から分娩まで	卵膜剥離	33/181	(18.3%)
	腹腔内羊水流出	17/181	(9.9%)
	腹腔内出血	3/181	(1.7%)
	妊娠高血圧症候群	5/181	(2.9%)
	HELLP症候群	1/181	(0.6%)
	Mirror症候群	2/181	(1.2%)
	常位胎盤早期剥離	1/181	(0.6%)
	挿管を要する肺水腫	1/181	(0.6%)
	挿管を要しない肺水腫	6/181	(3.3%)
	帝切後肺梗塞	2/130	(1.5%)

厚生労働科学研究費補助金（医療技術実用化総合研究事業）
分担研究報告書

胎児治療における有害事象の共通用語作成に関する研究

主任研究者	左合治彦	国立成育医療センター周産期診療部	部長
分担研究者	高橋雄一郎	国立病院機構長良医療センター産科	医長
分担研究者	伊藤裕司	国立成育医療センター周産期診療部新生児科	医長
分担研究者	村越毅	聖隷浜松病院周産期科	部長
分担研究者	中田雅彦	山口大学医学部附属病院周産母子センター	准教授
分担研究者	室月淳	宮城県立こども病院産科	部長

研究要旨

胎児治療は本邦においても黎明期であり、エビデンスがまだ十分であるとは言えないが、いくつか治療法では効果が認められはじめており、１人でも多くの健康な児を得るためには今後発展が期待される領域である。しかし、海外も含めて、胎児治療に関する系統的な評価法は存在しないのが現状である。特に母児の安全性に関する有害事象に関しては、共通の用語や程度の評価など存在せず、胎児治療が医療として発展する障壁となっている。そのため今回我々は、文献的なレビューを行い、新たなる胎児治療の有害事象における共通用語の作成をおこない、試案を作成したので報告する。

A.研究目的

有害事象 adverse effect 以下 AE とは，有害事象共通用語規準 v3.0 日本語訳 JCOG/JSCO 版[1]によれば「治療や処置に際して観察される，あらゆる好ましくない意図しない徴候（臨床検査値の異常も含む），症状，疾患であり，治療や処置との因果関係は問わない．すなわち因果関係があると判断されるものと,因果関係ありと判断されないもの両者を含む．AE は特定の医学的事象を一意的に表すように定義された用語であり，医学的な記録や報告および科学的な分析に使用される.」 とある。胎児治療の場合、母体および胎児に関する有害事象が対象になり、その範囲は多岐にわたる。また現在、一般に胎児治療とされるものの中にはその有効性が証明されている双胎児間輸血症候群（TTTS)に対するレーザー手術[2]がある。有効性がある程度認められるものには胎児輸血、胎児胸腔-羊水腔シャント[3]や膀胱-羊水腔シャント術などを初

めとする胎児へのカテーテル挿入を行う手術、無心体の血流遮断や臍帯血流遮断[4],経母体的な薬剤投与による胎児不整脈治療[5]などが、研究されており将来有効な手段として一般的な医療になることが期待されている（表1　左合の分類[6]）。しかし今まで、この分野における有害事象を一般的に分類した指標は存在してないのが実情である。

今回、われわれは胎児治療の有効性が科学的に研究されるのと平行して、有害事象の指標をつくることで共通の科学的な解析を行いうるように、既存の有害事象報告を元にして胎児治療や侵襲的な穿刺などの検査に特有の、独自の共通用語基準（胎児治療における有害事象の共通用語、CTCAE for fetal therapy; Common Terminology Criteria for Adverse Events for fetal therapy）を作成した。

B. 研究方法

過去に報告のある胎児治療の事例を表2にまとめた。胎児治療は子宮穿刺、疾患特有の母体合併症（例えばミラー症候群、血液凝固異常、子宮内感染など）によるもの、投与薬剤（血液や抗不整脈薬）によるものに大きく分類されるため（図1）、今回は厳密には胎児治療ではないが、同意義の侵襲的な手技についても検討に入れた（羊水穿刺、臍帯穿刺、羊水注入など）。

表2に主な手技と有害事象を列挙した。

＜Gradeについて＞Gradeは有害事象（AE）の重症度を意味する. CTCAEではGrade 1－5を以下の原則に従って定義しており，各AEの重症度の説明を個別に記載している。

Grade 1　軽度のAE

Grade 2　中等度のAE

Grade 3　高度のAE

Grade 4　生命を脅かすまたは活動不能とするAE

Grade 5　AEによる死亡

今回はCTCAE v3.0を参考にしてこの図2に示すような母体、胎児にわけたGradeを設定した。（図2）。