一過性大腿骨頭萎縮症の再発と考えられた症例

池村　聡、山本卓明、神宮司誠也、中島康晴、馬渡太郎、岩本幸英
（九州大学　整形外科）

49 歳女性、左股関節痛を主訴に当科初診（1998 年）。X 線上左大腿骨頭から頚部に骨萎縮像、MRI で同部に骨髄浮腫像を認めた。左一過性大腿骨頭萎縮症（TOH）と診断し、免荷による保存的加療で症状、画像所見ともに正常化した。2001 年、右股関節痛を認め X 線上、右大腿骨頭に骨萎縮像、MRI で同部に骨髄浮腫像を呈していた。右 TOH と診断し、同様の保存的加療で軽快した。2006 年、再び右股関節痛を認め、画像上も前回同様の所見で右 TOH の再発と診断した。

1. 研究目的

一過性大腿骨頭萎縮症(transient osteoporosis of the hip: TOH)に関連する報告として、萎縮部が移動する Regional Migratory Osteoporosis (RMO)は散見するが、同一部位での再発に関するものは極めて少ない[1]。今回我々は TOH の再発と考えられた症例を経験したので報告する。

2. 研究方法および結果

49 歳女性、左股関節痛を主訴に当科初診（1998 年）。X 線上、左大腿骨頭から頚部にかけて骨萎縮像（図 1 A）、MRI で同部位に T1: low (図 1 B), T2: high (図 1 C)の骨髄浮腫像(bone marrow edema: BME)を認めた。また、T1 水平断像にて、軟骨下に不規則な very low intensity band 様所見を認めた（図 1 D）。左 TOH と診断し、4 ヶ月の免荷による保存的加療で症状、画像所見ともに正常化した（図 1 E）。2001 年、右股関節痛を認め X 線上、右大腿骨頭外側に骨萎縮像を認め（図 2 A）、骨シンチで右股関節に uptake の増強を呈していた（図 2 B）。また MRI では右大腿骨頭から頚部にかけて BME pattern を呈しており（図 2 C,D）、T1 水平断像では軟骨下に very low intensity band 様所見を認めた（図 2 E）。右 TOH と診断し、同様の保存的加療で軽快した。2006 年、再び右股関節痛を認め、画像上も前回同様の所見で右 TOH の再発と診断した（図 3 A-E）。局所の骨密度は BMD：0.602 g/cm^2 と骨量減少も認めた（T score -2.4）。前回と同様の保存的加療で症状、画像所見ともに軽快した（図 3 F-H）。

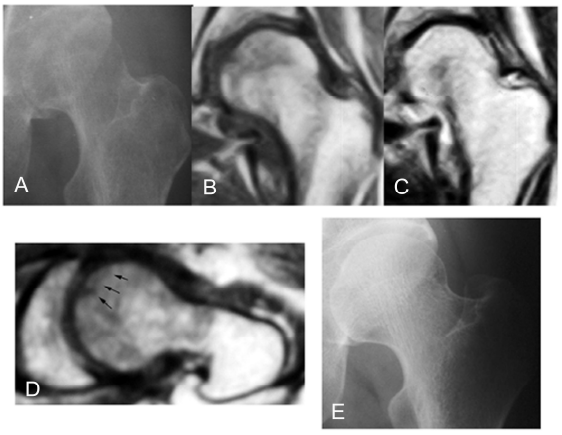

図 1

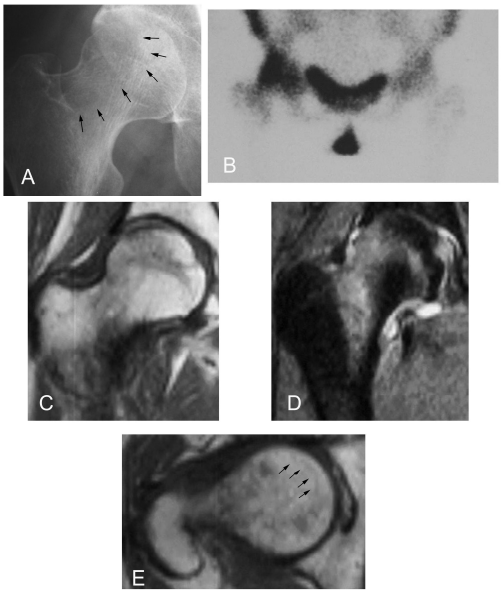

図 2