

与することは、TUNEL染色でDNA断片化を証明することによって確認した。検査法の違いを反映して、虚血12時間後のアポトーシス細胞割合の最高値は、TUNEL染色の場合が6.6±1.7%であったのに対し、Hoechst染色の場合は4.5±1.7%と若干の相違がみられた。これはDNAの断片化が核の形態学的変化に先行するためと思われる。Nakagawaら⁵⁾もゲンタマイシンによる内耳障害モデルにおいて同様の結果を報告している。

近年、アミノ配糖体^{6) 7) 8)} やシスプラチン⁹⁾、音響外傷¹⁰⁾ による内耳障害にアポトーシスが関与していることが分かり注目されているが、これらは主に外有毛細胞の障害についてであり、われわれが文献を渉猟した限り、内毛細胞のアポトーシスに関する報告はない。今回、Hoechst染色やTUNEL染色だけでなく、TEMによる観察でもクロマチンの凝縮や核の断片化を確認し、一過性虚血後の内毛細胞障害にアポトーシスが関与することが明らかとなった。

脳や心臓、肝臓などの虚血一再灌流実験による組織障害は血流再開後も進行するが^{11) 12)}、これには興奮性アミノ酸やフリーラジカル、好中球などが関与するとされている¹³⁾。Kirinoら¹⁾はスナネズミを用いて一過性脳虚血を惹起すると、2~3日後より海馬CA1領域の細胞死が極めて緩徐に進行することを発見し遅発性神経細胞死 (delayed neuronal death) と呼んだ。この現象は神経伝達物質であるグルタミン酸が虚血によりシナプス外に遊離され、これが神経細胞内へのCa²⁺流入を招きニューロン死を引き起こす¹⁴⁾、あるいは障害細胞にDNAの断片化やICE familyに属する酵素の活性化などがみられることから、アポトーシスのカスケードをたどって細胞死をきたすのではないかと考えられている¹⁵⁾。近年、内耳の神経伝達物質の研究が進み、内毛細胞の求心性伝達物質は海馬CA1領域と同じグルタミン酸であるとする説が有力である^{16) 17)}。Hakubaら¹⁸⁾は本実験と同じモデルを用いて、虚血後に外リンパ中グルタミン酸濃度が有意に上昇すると報告している。グルタミン酸受容体 (Glu-R2) の局在についても研究が進み、内毛細胞の後シナプス領域にはGlu-R2、34が、前シナプス領域にはGlu-R4が存在することが証明されている¹⁹⁾。またAMPA型受容体に対するアンタゴ

ニストであるDNQX (6-7-dinitroquinoxaline-2, 3-dione) を蝸牛内に投与すると内毛細胞の障害が防御²⁰⁾され、またグルタミン酸アゴニストであるAMPAを投与することでアポトーシスが生じるとの報告²¹⁾もある。このことから、グルタミン酸が今回の虚血後の内毛細胞障害に関与しているのではないかと推察できた。

(谷口昌史)

参考文献

- 1) Kirino T: Delayed neuronal death in the gerbil hippocampus following ischemia. *Brain Res* 1982; 239: 57-69.
- 2) Hata R, Matsumoto M, Hatakeyama T, Ohtsuki T, Handa N et al: Differential vulnerability in the hindbrain neurons and local cerebral blood flow during bilateral vertebral occlusion in gerbils. *Neuroscience* 1993; 56: 423-439.
- 3) 古賀健一郎: 内耳における一過性虚血後の遅発性細胞死. *聴医* 2000; 19: 67-73.
- 4) Watanabe F, Koga K, Hakuba N, Gyo K: Hypothermia prevents hearing loss and progressive hair cell loss after transient cochlear ischemia in gerbils. *Neuroscience* 2001; 102: 639-645.
- 5) Nakagawa T, Yamane H, Shibata S, Nakai Y: Gentamicin ototoxicity induced apoptosis of the vestibular hair cells of guinea pigs. *Eur Arch Otorhinolaryngol* 1997; 254: 9-14.
- 6) Vago P, Humbert G, Lenoir M: Amikacin intoxication induces apoptosis and cell proliferation in rat organ of Corti. *Neuroreport* 1998; 9: 431-436.
- 7) Nakagawa T, Yamane H, Takayama M, Sunami K, Nakai Y: Apoptosis of guinea pig cochlear hair cells following chronic aminoglycoside treatment. *Eur Arch Otorhinolaryngol* 1998; 255: 127-131.
- 8) Lenoir M, Daudet N, Humbert G, Renard N, Gallego M, et al: Morphological and molecular changes in the inner hair cell region of the rat cochlea after amikacin treatment. *J Neurocytol* 1999; 28: 925-937.
- 9) Alam SA, Ikeda K, Oshima T, Suzuki M, Kawase T, et al: Cisplatin-induced apoptotic cell death in Mongolian gerbil cochlea. *Hear Res* 2000; 141: 28-38.
- 10) Hu BH, Guo W, Wang PY, Henderson D, Jiang SC: Intense noise-induced apoptosis in hair cells of guinea pig cochlea. *Acta Otolaryngol* 2000; 120: 19-24.
- 11) Pulsinelli WA, Brierley JB, Plum F: Temporal profile of neuronal damage in a model of transient forebrain ischemia. *Ann Neurol* 1982; 11: 491-498.
- 12) McCord JM: Oxygen-derived free radicals in posts ischemic tissue injury. *N Engl J Med* 1985; 312: 159-163.
- 13) Grace PA: Ischaemia-reperfusion injury. *Br J Surg* 1994; 81: 637-647.
- 14) Benveniste H, Drejer J, Schousboe A, Diemer NH, et al: Elevation of the extracellular concentrations of glutamate and aspartate in rat hippocampus during transient cerebral

- ischemia monitored by intracerebral microdialysis. *J Neurochem* 1984 ; 43 : 1369-1374.
- 15) Nitatori T, Sato N, Waguri S, Kawasaki Y, Araki H, et al : Delayed neuronal death in the CA1 pyramidal cell layer of the gerbil hippocampus following transient ischemia is apoptosis. *J Neurosci* 1995 ; 15 : 1001-1011.
 - 16) Ehrenberger K, Felix D : Glutamate receptors in afferent cochlear neurotransmission in guinea pigs. *Hear Res* 1991 ; 52 : 73-80.
 - 17) Eybalin M : Neurotransmitters and neuromodulators of the mammalian cochlea. *Physiol Rev* 1993 ; 73 : 309-373.
 - 18) Hakuba N, Gyo K, Yanagihara N, Mitani A, Kataoka K : Efflux of glutamate into the perilymph of the cochlea following transient ischemia in gerbil. *Neurosci Lett* 1997 ; 230 : 69-71.
 - 19) Matsubara A, Laake JH, Davanger S, Usami S, Ottersen OP : Organization of AMPA receptor subunits at a glutamate synapse : a quantitative immunogold analysis of hair cell synapses in the rat organ of Corti. *J Neurosci* 1996 ; 16 : 4457-4467.
 - 20) Hakuba N, Koga K, Shudou M, Watanabe F, Mitani A, et al : Hearing loss and glutamate efflux in the perilymph following transient hindbrain ischemia in gerbils. *J Comp Neurol* 2000 ; 418 : 217-226.
 - 21) Larm JA, Cheung NS, Beart PM : Apoptosis induced via AMPA-selective glutamate receptors in cultured murine cortical neurons. *J Neurochem* 1997 ; 69 : 617-622.

II. 内耳虚血の病態 2. 一過性虚血による内耳病変

3) 血管条・ラセン靭帯の障害

【要約】一過性内耳虚血が血管条やラセン靭帯に及ぼす影響を検討する目的で、スナネズミに一過性内耳虚血を負荷し、血管条の機能を反映する蝸牛内直流電位 (Endocochlear DC Potential: EP) の測定、 $\text{Na}^+\text{-K}^+$ ATPaseおよびConnexin26の免疫染色、透過型電子顕微鏡による観察を行った。その結果、虚血1日後、4日後にはEPの有意な低下を認めたが、7日後には正常電位に戻った。免疫組織学的検討では血管条の $\text{Na}^+\text{-K}^+$ ATPaseおよびラセン靭帯のConnexin26の染色性が虚血1日後、4日後に低下したが、7日後には回復した。透過型電子顕微鏡による血管条の観察では、虚血1日後に細胞間隙の拡大、辺縁細胞の空胞変性などを認めたが、このような所見も7日後にはみられなくなった。以上の結果から、一過性内耳虚血により蝸牛外側壁では、好氣的代謝に依存する $\text{Na}^+\text{-K}^+$ pumpの障害や電解質などの物質輸送を担うgap junctionの障害が生じ、EP低下をきたすと考えられた。これらの障害は一過性であり7日後には機能的にも形態的にも回復したことから、血管条、ラセン靭帯は虚血に対して脆弱ではあるが回復力の強い組織でもあると結論した。

はじめに

蝸牛外側壁にはラセン靭帯と血管条があり、それぞれ中央階外側面を全長にわたってラセン状に取り巻いている。ラセン靭帯には多数の線維細胞と血管があり主にイオン輸送に関わっている。血管条は毛細血管網を上皮が覆う特殊な構造をした組織であり、内側は内リンパ腔、外側はラセン靭帯に面している(図1)。血管条は辺縁細胞(marginal cell)、中間細胞(intermediate cell)、基底細胞(basal cell)の3種類の上皮細胞層からなり、その間を毛細血管が網状に走行している。辺縁細胞の底面には多数の細長い突起があり、細胞表面には強い $\text{Na}^+\text{-K}^+$ ATPase活性がみられる。中間細胞は基底細胞とgap junctionで結びつき、また毛細血管を構成する内皮細胞や周皮細胞ともgap junctionで連絡している^{1) 2)}。また基底細胞とラセン靭帯の線維細胞、および隣り合う線維細胞間にもgap junctionが存在する¹⁾。これらgap junctionの働きにより、イオンなどの分子量の小さな物質は自由に細胞間を移動できる。また、辺縁細胞間や基底細胞にはtight junctionが存在し、前者は内

リンパと血管条間の障壁として、後者は外リンパと血管条間の障壁としての役割を持つ。これらの働きにより血管条の細胞間隙は内リンパ、外リンパの双方から隔てられた構造となっている³⁾。

血管条は内リンパの高濃度 K^+ を維持し蝸牛内直流電位(Endocochlear DC Potential: EP)を発生させるが、この機構は有毛細胞が音を受容する際に極めて重要である。Konishiらは虚血のEPに及ぼす影響についての研究で、モルモットの前下小脳動脈の血流を遮断すると、EPは速やかに低下し36秒で0mVとなり、5分後には最低値(-28.5~-67.5mV;中央値-47.5mV)になったと報告している⁴⁾。Kusakariらは迷路動脈の血流遮断実験から、EPは虚血時間が10~20分以内では完全に回復するが、虚血時間が30分以上にわたると回復しないと述べている⁵⁾。Tabuchiら⁶⁾はモルモットの迷路動脈の遮断実験で、血流の遮断時間が10分以内であればEPは完全に回復するが、それ以上の遮断では回復しないと述べている。しかしこれらの実験の観察時間は虚血後2時間までであり、その後のEPの変化については不明である。

そこで本研究では、長期生存可能な一過性内耳虚

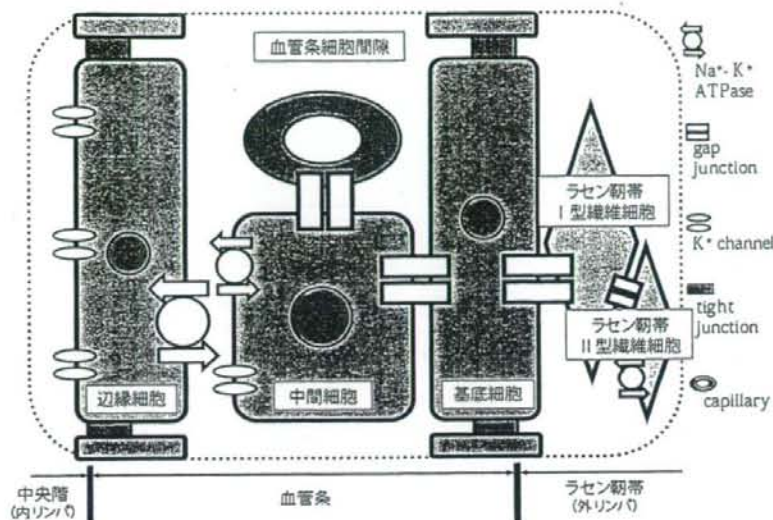


図1 血管条、ラセン韧带における K^+ チャンネルの模式図

(Takeuchi S, et al: Am J Physiol 1999³⁾より改図)

血モデルを用い、虚血直後および1、4、7日後のEPの変化を測定するとともに、内耳機能維持に重要な働きをする血管条の Na^+-K^+ ATPaseおよびラセン韧带のConnexin26に着目し、虚血の影響を免疫組織学的に検討した。さらに血管条の微細な変化を探究する目的で透過型電子顕微鏡による観察も行った。

実験方法

1. EPの測定

実験動物にはスナネズミを使用した。中耳骨格を開放後、蝸牛基底回転側壁にメスを用いて小孔を作成した。マイクロマニピュレータを用いて、この小孔から先端約 $2\mu m$ のガラス毛細管電極(150mM KCl充填)を中央腔に向けて刺入し、EPを測定した。

虚血直後のEP測定には5匹(5耳)のスナネズミを使用した。上記の操作によるEP測定に引き続き、両側の椎骨動脈血流を15分間遮断し、60分後まで連続して測定した。

また虚血7日後までのEP測定を15匹(30耳)で行った。これらの動物は虚血負荷後、飼育室に戻して回復させ、虚血1、4、7日後にEPを測定した。なお、13

匹(26耳)は虚血操作を加えないコントロール群とした。

2. 免疫組織学的検討

Na^+-K^+ ATPaseとConnexin26の免疫組織学的検討は、コントロール(無処置)、虚血1、4、7日後の動物を対象として行った(各5耳)。中耳骨格を摘出し、灌流固定後にパラフィンに包埋して連続切片(厚さ $7\mu m$)を作成した。切片は脱パラフィン後、1次抗体として抗 Na^+-K^+ ATPase β 2抗体(1:20,000 dilution)、あるいは抗Connexin26抗体(1:20,000)を用いて、ビオチン増感ABC法による免疫染色を行った。陰性対照には正常ウマ血清を用いた。また、2次抗体にはbiotin-conjugated goat anti-rabbit immunoglobulin(1:400)を使用した。抗体結合部位は0.01%過酸化水素を添加した3-3'diaminobenzidine (DAB)で発色させ、光学顕微鏡下に観察した。

3. 透過型電子顕微鏡による観察

実験動物をコントロール(無処置)群、虚血1日後群、4日後群、7日後群(各4耳)に分類し、血管条の微細構造を観察した。蝸牛を摘出後、局所灌流固定を行った。次いで後固定の後、脱水、エポキシ包埋、酢酸ウランとクエン酸鉛による二重染色を行い、透過型電子顕微鏡にて血管条を観察した。

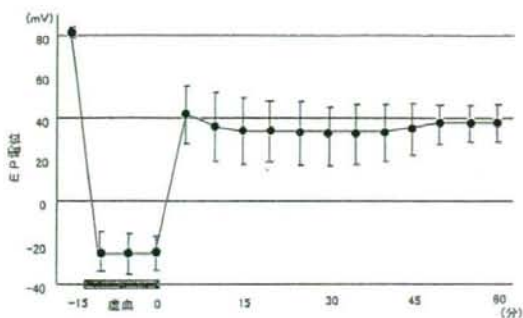


図2 虚血直後のEP (蝸牛内直流電位) の変化
垂直線は標準偏差を示す。

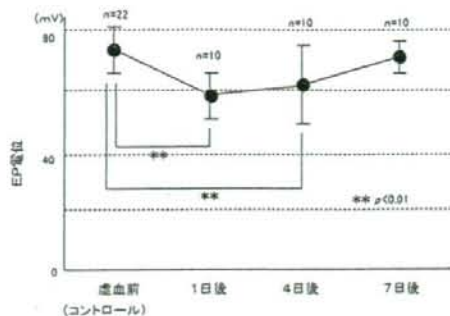


図3 虚血7日後までのEPの変化

虚血によるEP低下は一過性で、7日後にはほぼ虚血前値に戻る。** $p < 0.01$

結果

1. EPの変化

1) 虚血直後のEPの変化 (図2)

虚血前のEPは 82.2 ± 2.5 mVであったが、虚血開始とともに速やかに低下し、約5分後に -24.2 ± 10.4 mVと最低値に低下した。その後も同程度の負電位であったが、血流再開後、再びEPは上昇しはじめ、5分後には 42.3 ± 14.2 mVとなった。その後、EPは緩やかに低下するものの、30分後頃より徐々に上昇に転じ60分後には 38.3 ± 9.0 mVとなった。

2) 虚血1～7日後のEPの変化 (図3)

コントロール群のEPは 78.0 ± 6.8 mVであったが、

虚血1日後には 59.8 ± 6.7 mVと有意に低下した。虚血4日後においても 62.1 ± 14.2 mVとEP低下は持続していたが、7日後には 76.0 ± 2.9 mVとコントロール群と同程度にまで回復した。

2. 免疫染色

$\text{Na}^+ - \text{K}^+$ ATPase $\beta 2$ は内耳では血管条に特異的に発現するとされており、今回の実験でもコントロール群の血管条に明瞭に染色性が認められた (図4)。虚血1日後、4日後には染色性は低下したが、7日後にはコントロール群と同程度にまで回復した。

Connexin26はgap junctionを構成する膜蛋白の一種であり、ラセン靭帯の線維細胞間に強く発現する。線維細胞はI型からV型まであり、蝸牛外側壁にお

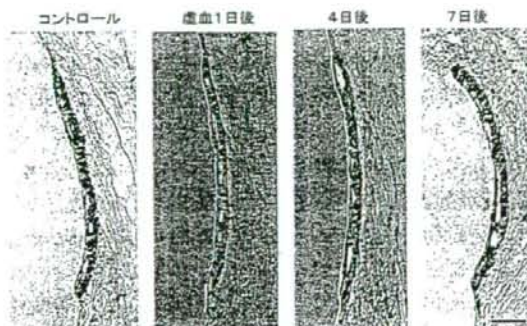


図4 血管条における $\text{Na}^+ - \text{K}^+$ ATPase免疫染色所見

虚血1日後は染色性が低下するが、7日後にはほぼ回復した。(scale bar = $20 \mu\text{m}$)

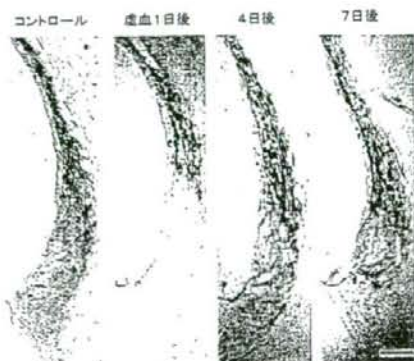


図5 ラセン靭帯におけるConnexin 26免疫染色所見

虚血1日後、主にII、IV、V型線維細胞の染色性は低下するが、7日後にはほぼ回復した。(scale bar = $60 \mu\text{m}$)

ける K^+ リサイクリングで重要な役割を果たしている⁷⁾。中でもⅡ型、Ⅳ型とⅤ型の線維細胞は細胞表面に Na^+-K^+ ATPaseが存在し、好氣的代謝に依存して能動的に細胞内に K^+ を汲み入れる働きをしている。今回の実験で、コントロール群ではラセン靭帯全体に染色性を認めたが、虚血1日後、4日後にはⅡ型、Ⅳ型およびⅤ型で著明な染色性の低下を認めた。7日後にはⅡ型、Ⅴ型は虚血前と同程度にまで染色性は回復したが、Ⅳ型では回復が若干遅れていた(図5)。

3. 血管条の透過型電子顕微鏡所見(図6)

コントロール群では辺縁細胞と中間細胞間は細長い突起をつくり、互いに密に咬み合わさっている。基底細胞とラセン靭帯のⅠ型線維細胞はgap junctionにより交通している。しかし、虚血1日後には辺縁細胞と中間細胞との細胞間隙は著明に拡大し、辺縁細胞内には多数の空胞形成が認められた。虚血4日後には空胞はみられるものの細胞間隙は縮小し、さらに虚血7日後には拡大していた細胞間隙はほぼ消失、辺縁細胞と中間細胞の突起も再び密に接するようになった。

考 察

血管条はエネルギー代謝が極めて活発な組織であ

り、その機能を維持するためには常に十分な血流を必要とする。血管条への血流を遮断すると、EPは速やかに低下する。ThalmannはEPと血管条のATP濃度が相関することを証明し、好氣的代謝によって産生されるATPがEP生成のエネルギー源であり、ATP産生が抑制されるとEPは速やかに低下するとしている⁸⁾。

一旦低下したEPが長期の経過で回復することは、すでにシスプラチン投与⁹⁾や音響外傷¹⁰⁾、光増感反応による限局性血管条障害などの実験¹¹⁾で証明されている。シスプラチン投与による内耳障害の場合、低下したEPは数十日の経過で回復する⁹⁾。音響外傷の場合、数日から数週間の経過でEPは回復するが、その経過は K^+ リサイクリング・システムの修復過程に一致するという¹⁰⁾。限局性血管条障害モデルでは1~2週でほぼ正常のEPに戻るが、不可逆的な組織障害が生じているので、健常部の血管条が機能を代償するものと思われる¹¹⁾。今回の一過性内耳虚血モデルにおいてもEP低下は一過性で1週間には回復した。EPは虚血などにより容易に障害される一方、著しい回復力も有しており、内耳機能維持のための生体の巧妙な仕組みが感じられる。

EPの発生は中央階の高濃度 K^+ によると考えられ、その維持には K^+ リサイクリング・システムが主要な役割を果たしている¹²⁾。中でも Na^+-K^+ pumpやgap

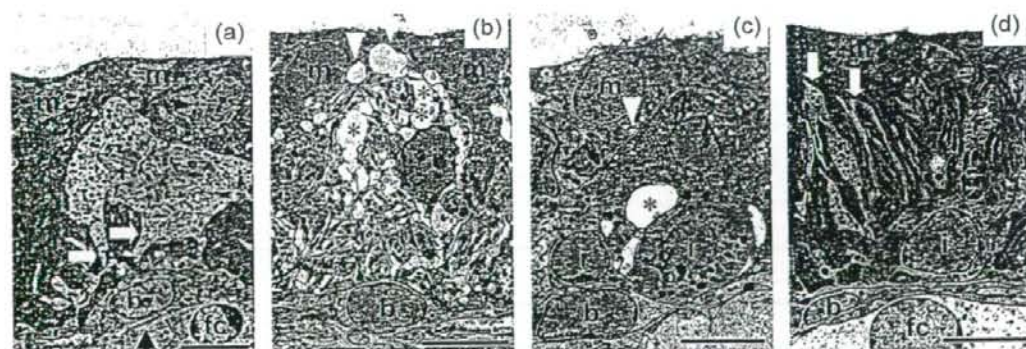


図6 血管条の透過型電子顕微鏡による観察

(a) コントロール (b) 虚血1日後 (c) 4日後 (d) 7日後

虚血1日後では、辺縁細胞と中間細胞の細胞間隙は著明に拡大し多数の空胞形成がみられたが、4日後には改善、7日後にはほぼ元に戻った。b = 基底細胞 i = 中間細胞 m = 辺縁細胞 fc = ラセン靭帯のⅠ型線維細胞。(Scale bars = 5 μ m)

junctionは K^+ 輸送の中心的役割を担っており、中耳炎¹³⁾や内リンパ水腫¹⁴⁾、加齢¹⁵⁾などでこれらの機能が障害されると難聴をきたす。 Na^+-K^+ ATPaseの特異的阻害剤であるouabainの外リンパ灌流が濃度依存性にEPを低下させること¹⁶⁾や、anoxia負荷⁵⁾あるいはCNの局所灌流¹⁷⁾による好氣的代謝抑制がEPを低下させること、などは古くより知られていた現象である。今回の一過性内耳虚血でも、EPの推移に相応するように Na^+-K^+ ATPaseの染色性は虚血1~4日後に低下したが、7日後には回復した。このことから一過性内耳虚血により好氣的代謝が損なわれると Na^+-K^+ ATPaseが障害され、EPも低下すると考えられた。

K^+ リサイクリング・システムにおいてgap junctionの役割も重要である。gap junctionは K^+ などのイオンや糖、アミノ酸など分子量が1,000Da程度までの物質の通路として機能している。Spiessら¹⁸⁾はSKF-525A (gap junction阻害剤)を投与するとEPは低下するが、7日から11日の経過で自然に回復すると述べている。Suzukiらは内耳に*n*-heptanolや*n*-hexanolを投与してgap junctionを障害すると、内リンパの K^+ 濃度は低下し、EPも低下すると報告している¹⁹⁾。

今回の研究でgap junctionの構成膜蛋白であるConnexin26は、正常動物ではラセン靭帯全体に認められた。虚血負荷によりラセン靭帯のII型、IV型とV型線維細胞の染色性は著明な低下をきたしたが、7日後には回復、あるいはほぼ回復した。Hoyaらは内耳にミトコンドリア電子伝達酵素の阻害剤である3-nitropropionic acidを投与して急性内耳エネルギー不全モデルを作成し、今回の研究と同様の結果を報告している²⁰⁾。すなわち、ラセン靭帯のII型、IV型とV型線維細胞はエネルギー不全に対して脆弱であると推察できる。一方、ラセン靭帯の線維細胞は音響外傷により空胞変性をきたし細胞数は減少する¹⁰⁾が、数日後には細胞分裂が生じ線維細胞数は回復する²¹⁾。これに伴いEPも回復する¹⁰⁾。これらの結果はラセン靭帯がEP発生に重要であり、障害を受けても回復しうることを意味する。今回の研究において、虚血7日後にはEP回復とともにConnexin26の染色性も回復しており、ラセン靭帯におけるgap junctionの機能

が回復したものと考えられた。

透過型電子顕微鏡による観察では、虚血1日後および4日後に辺縁細胞と中間細胞間に空胞変性や細胞間隙拡大などがみられた。このような所見はLPS (lipopolysaccharide)²²⁾やフロセミド投与²³⁾、音響外傷¹⁰⁾などによる内耳障害の際にもみられ、そのメカニズムとして血管の透過性亢進や K^+ リサイクリングの障害などが考えられている。今回の研究でも、虚血再灌流により血管の透過性が亢進し、また K^+ リサイクリングが障害され、その結果として血管条の細胞間隙に電解質や間質液などが貯留し、間隙拡大をきたしたものと推察された。虚血7日後には Na^+-K^+ ATPaseやgap junctionの機能回復に伴い、電解質や貯留液は細胞内に吸収され間隙拡大は解消された。

本研究では蝸牛全体に15分間の虚血負荷を行ったが、強い障害が残る有毛細胞やラセン神経節細胞などの感覚細胞とは異なり、血管条やラセン靭帯の障害は一過性であり、時間の経過とともに回復した。このような部位による差違が生じたのは主に感覚細胞との虚血に対する耐性の違いによると思われる。また、内有毛細胞の障害にはグルタミン酸毒性が関与するのに対し、血管条やラセン靭帯の障害は主にエネルギー不全やフリーラジカルによるものであり、このような障害メカニズムの差も虚血に対する脆弱性に反映されていると思われる。

(盛實 勲)

参考文献

- 1) Kikuchi T, Kimura RS, Paul DL, Adams JC: Gap junctions in the rat cochlea: immunohistochemical and ultrastructural analysis. *Anat Embryol* 1995; 191: 101-118.
- 2) Takeuchi S, Ando M: Dye-coupling of melanocytes with endothelial cells and pericytes in the cochlea of gerbils. *Cell Tissue Res* 1998; 293: 271-275.
- 3) Takeuchi S, Ando M: Voltage-dependent outward K^+ current in intermediate cell of stria vascularis of gerbil cochlea. *Am J Physiol* 1999; 277: 91-99.
- 4) Konishi T, Butler RA, Fernandez C: Effect of anoxia on cochlear potentials. *J Acoust Soc Am* 1961; 33: 349-356.
- 5) Kusakari J, Kambayashi J, Kobayashi T, Rokugo M, Kawamoto K: Reversibility of the endolymphatic potential after transient anoxia. *Tohoku J Exp Med* 1980; 131: 1-5.
- 6) Tabuchi K, Ito Z, Wada T, Hara A, Kusakari J: The effect of

- mannitol upon cochlear dysfunction induced by transient local anoxia. *Hear Res* 1998 ; 126 : 28-36.
- 7) Spicer SS, Schulte BA : Evidence for a medial K^+ recycling pathway from inner hair cells. *Hear Res* 1998 ; 118 : 1-12.
 - 8) Thalmann R, Kusakari J, Miyoshi T : Dysfunctions of energy releasing and consuming processes of the cochlea. *Laryngoscope* 1973 ; 83 : 1690-1712.
 - 9) Klis SF, O'Leary SJ, Hamers FP, De Groot JC, Smoorenburg GF : Reversible cisplatin ototoxicity in the albino guinea pig. *Neuroreport* 2000 ; 11 : 623-626.
 - 10) Hirose K, Liberman MC : Lateral wall histopathology and endocochlear potential in the noise-damaged mouse cochlea. *J Assoc Res Otolaryngol* 2003 ; 4 : 339-352.
 - 11) Wu R, Hoshino T, Nagura M : Endocochlear potential in focal lesions of the guinea pig cochlea. *Hear Res* 1999 ; 128 : 103-111.
 - 12) Steel KP : Perspectives : biomedicine. The benefits of recycling. *Science* 1999 ; 285 : 1363-1364.
 - 13) Ichimiya I, Suzuki M, Hirano T, Mogi G : The influence of pneumococcal otitis media on the cochlear lateral wall. *Hear Res* 1999 ; 131 : 128-134.
 - 14) Ichimiya I, Adams JC, Kimura RS : Changes in immunostaining of cochleas with experimentally induced endolymphatic hydrops. *Ann Otol Rhinol Laryngol* 1994 ; 103 : 457-468.
 - 15) Ichimiya I, Suzuki M, Mogi G : Age-related changes in the murine cochlear lateral wall. *Hear Res* 2000 ; 139 : 116-122.
 - 16) Kujpers W, Bonting SL : The Cochlear Potentials : The Effect of ouabain on the cochlear potentials of the guinea pig. *Pflugers Arch* 1970 ; 320 : 348-58.
 - 17) Konishi T, Kelsey E : Effect of cyanide on cochlear potentials. *Acta Otolaryngol* 1968 ; 65 : 381-390.
 - 18) Splett AC, Lang H, Schulte BA, Spicer SS, Schmiedt RA : Effects of gap junction uncoupling in the gerbil cochlea. *Laryngoscope* 2002 ; 112 : 1635-1641.
 - 19) Suzuki M, Kikuchi T, Ikeda K : Endocochlear potential and endolymphatic K^+ changes induced by gap junction blockers. *Acta Otolaryngol* 2004 ; 124 : 902-906.
 - 20) Hoya N, Okamoto Y, Kamiya K, Fujii M, Matsunaga T : A novel animal model of acute cochlear mitochondrial dysfunction. *Neuroreport* 2004 ; 15 : 1597-1600.
 - 21) Roberson DW, Rubel EW : Cell division in the gerbil cochlea after acoustic trauma. *Am J Otol* 1994 ; 15 : 28-34.
 - 22) Sone M, Hayashi H, Yamamoto H, Tominaga M, Nakashima T : A comparative study of intratympanic steroid and NO synthase inhibitor for treatment of cochlear lateral wall damage due to acute otitis media. *Eur J Pharmacol* 2003 ; 482 : 313-318.
 - 23) Rybak LP, Whitworth C, Weberg A, Scott V : Effects of organic acids on the edema of the stria vascularis induced by furosemide. *Hear Res* 1992 ; 59 : 75-84.

II. 内耳虚血の病態 2. 一過性虚血による内耳病変

4) ラセン神経節の障害

【要約】一過性内耳虚血によるラセン神経節の病態を組織学的に検討した。基底回転におけるラセン神経節細胞の密度は、虚血負荷がない状態では $28.6/10^4\mu\text{m}^2$ であったが、虚血1日後は $27.8/10^4\mu\text{m}^2$ 、4日後は $24.1/10^4\mu\text{m}^2$ 、7日後は $19.3/10^4\mu\text{m}^2$ と時間経過とともに徐々に減少した。虚血1日後の電子顕微鏡による観察でラセン神経節の神経細胞にクロマチン凝集や核の異形がみられ、またTUNEL染色で陽性を示す細胞も認められたことから、神経細胞の脱落にはアポトーシスが関与すると考えられた。免疫組織学的にも神経細胞にアポトーシス促進蛋白であるBaxの発現が確認された。しかしTUNEL陽性細胞やBaxの発現は、虚血7日後にはみられなくなった。以上の結果から、一過性内耳虚血によりラセン神経節細胞にはアポトーシスが誘導され一部の細胞は脱落するが、4日後以降はその影響は少なく、遅発性に起こるラセン神経節細胞の脱落は有毛細胞障害に伴う二次的な変性によるものと考えられた。

はじめに

内耳虚血は突発性難聴の原因の一つに挙げられているが、その病態は必ずしも明らかではない。われわれはスナネズミの一過性後脳虚血モデルを用いて虚血性内耳障害の病態解明に向けた取り組みを行ってきた。これまでの検討で、コルチ器では内毛細胞の障害が顕著であり¹⁾、その機序にはグルタミン酸遊離とアポトーシスが関与すること^{2) 3)}、蝸牛外側壁では血管条やラセン靭帯に障害が起こるが7日後には機能的にも形態的にも回復する⁴⁾こと、などを明らかにしてきた。今回は一過性虚血のラセン神経節への影響を、神経細胞密度やアポトーシスとの関連で検討した。

実験方法

1. 実験動物と一過性虚血の負荷

実験にはスナネズミを用いた。これまでの方法に準じ、椎骨動脈の血流を両側同時に15分間遮断⁵⁾、その後、血流を再開通させることで一過性内耳虚血を負荷した。

2. ラセン神経節細胞密度の計測

24匹のスナネズミを、虚血負荷なしのコントロール、虚血1日後、4日後、7日後の4群(各n=6)に分けた。動物を経心灌流固定後、蝸牛を摘出して2週間脱灰、パラフィンにて包埋した。ラセン神経節細胞数の計測はShinoharaら⁶⁾の方法に従った。摘出標本を固定した後、蝸牛軸に沿って厚さ6 μm の連続切片を作成した。これを4枚おきに合計10枚取り出し、さらにこの10枚から6枚を無作為に選んでHematoxylin Eosin (HE)染色を施した。ついで光学顕微鏡下にローゼンタール管を観察し、I型細胞と思われる明瞭な核を有する神経細胞数を画像解析ソフト(Image-Pro Plus)を用いて計測した。結果は虚血障害が最も高度な基底回転における単位面積あたりの細胞密度として表示した。

3. 透過型電子顕微鏡による観察

ラセン神経節細胞の観察は4耳で行った。虚血1日後に中耳骨胞を開放し、頂回転の蝸牛骨壁に小孔を開け、2.5%グルタルアルデヒドによる灌流固定を行った。その後、蝸牛を摘出して固定、脱水処理後、エポキシ包埋を施した。ついで蝸牛軸を含んだ切片を作製した。酢酸ウランとクエン酸鉛による二重染色

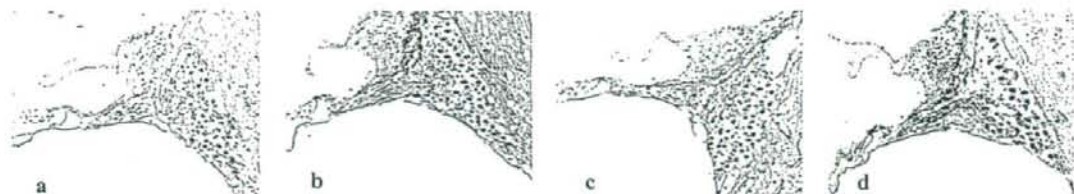


図1 虚血前後のラセン神経節 (H&E染色)

(a) コントロール、(b) 虚血1日後、(c) 4日後、(d) 7日後

を施し、透過型電子顕微鏡にて観察した。

4. TUNEL染色

作成した切片のパラフィンをキシレンで除去した後、Proteinase Kを加えてPBSで洗浄した。切片は3% H_2O_2 でブロッキング後、PBSで洗浄してTUNEL反応液に浸漬した。PBSにて洗浄後、コンバーターPODを添加し、DAB基質液で発色させた後、光学顕微鏡にて観察した。

5. Baxの免疫染色

切片のパラフィンを除去しアルコール系列で水化した後、5%ウマ血清でブロッキングした。ついで1次抗体に抗Bax抗体を使用して反応させた後、ビオチン増感ABC法による免疫染色を行った。さらにPBSで洗浄後、DAB基質液で発色し光学顕微鏡にて観察した。

結果

図1に基底回転におけるラセン神経節細胞のH&E所見を示す。ローゼンタール管内のラセン神経節細胞

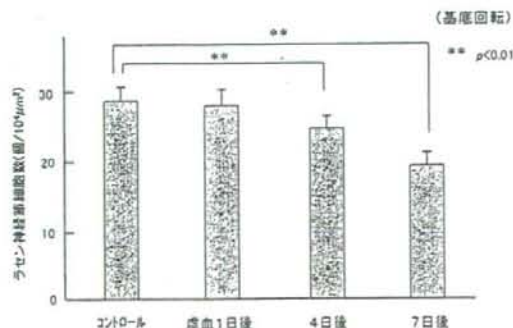


図2 虚血後のラセン神経節細胞密度の推移

は虚血後、徐々に脱落が進み、7日後には細胞数の減少は顕著となった。そこで単位面積当たりの細胞数を計測すると、虚血を負荷しないコントロール群 ($n=6$) が $28.6 \pm 2.6/10^4 \mu m^2$ であったのに対し、虚血1日後群が $27.8 \pm 3.3/10^4 \mu m^2$ 、4日後群が $24.1 \pm 3.0/10^4 \mu m^2$ 、7日後群が $19.3 \pm 2.1/10^4 \mu m^2$ と徐々に減少した (図2)。コントロール群の値を基準とした場合の脱落率は、1日後群が2.8%、4日後群が15.7%、7日後群が32.5%であり、ラセン神経節細胞の脱落は7日後までの間に徐々に進行することが明らかとなった。

電子顕微鏡による観察では、虚血1日後のラセン神経節にはアポトーシスを示すクロマチンの凝集像や核の異形が観察された (図3)。核の異形はI型細胞が331個中122個 (36.9%)、II型細胞が27個中5個 (18.5%) であり、I型細胞の方が虚血による障害を受けやすいと思われた。

TUNEL染色では、コントロール群にはTUNEL陽性を示す神経細胞は認めなかった (図4 a)。これに対し虚血1日後群および4日後群では、核を中心にTUNEL液に濃く染まった陽性細胞が散在性に認められた (図4 b)。しかし虚血7日後群には陽性細胞はみられなかった。

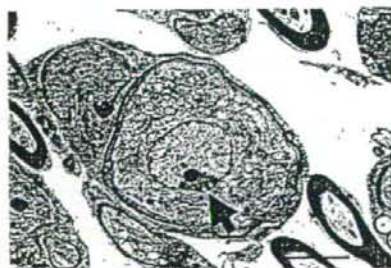

図3 ラセン神経節細胞の電子顕微鏡像 (虚血1日後)

(矢印) クロマチンの凝集像

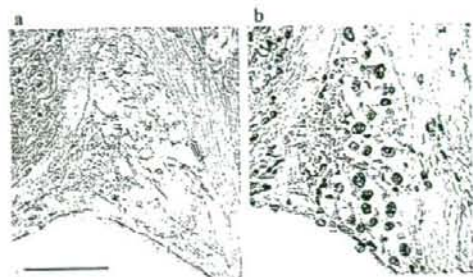


図4 ラセン神経節のTUNEL染色像
(a) コントロール群、(b) 虚血4日後

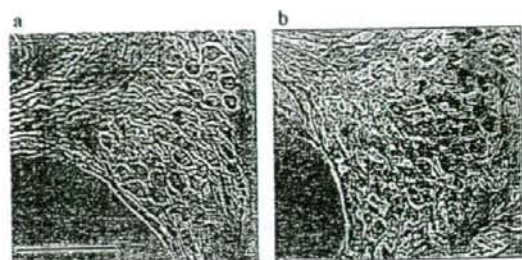


図5 ラセン神経節におけるBaxの発現
(a) コントロール群、(b) 虚血1日後

Baxはコントロール群では全く発現をみなかったが(図5 a)、虚血1日後にはラセン神経節細胞全体に均一な発現が認められた。(図5 b)。しかし、7日後にはみられなくなった。

考 察

ラセン神経節細胞は聴覚の一次ニューロンであり、大型で有髄双極性のI型細胞と、小型で髄鞘がないか薄い偽単極性のII型細胞とがある。いずれも求心性の神経細胞であり、前者は内毛細胞、後者は外毛細胞とシナプスを形成して情報を受け取り、上位ニューロンに伝達する。細胞数はI型が多く約90%を占める。

ラセン神経節細胞の脱落は、耳毒性薬剤や音響外傷、加齢など有毛細胞障害に伴う二次的な変化として起こる場合と、ラセン神経節が直接障害されて起こる場合とがある。Langら⁷⁾は、 $\text{Na}^+\text{-K}^+$ pumpの阻害剤であるウアバインの投与がラセン神経節細胞数を減少させるとし、その機序として急激なATP枯渇が神経細胞のアポトーシスを誘導するためであろうと考察している。

今回の実験で、虚血後のラセン神経節細胞密度を計測した結果、脱落率は虚血1日後が2.8%、4日後が15.7%、7日後が32.5%と、7日間にわたり脱落は徐々に進行した。これに対し内毛細胞の脱落率は、虚血1日後が15.4%、4日後が25.9%、7日後が26.5%であり¹⁾、両者の脱落経過には大きな差違がみられた。電子顕微鏡やTUNEL染色の結果によると、虚血1日後のラセン神経節細胞にクロマチン凝集像

や核の異形などがみられたことから、虚血後早期にアポトーシスが生じたことは間違いない。内毛細胞の脱落が4日後にほぼ終息するのに対し、ラセン神経節細胞の脱落が7日後まで増加するのは、内毛細胞の脱落が二次的にラセン神経節細胞の脱落を誘発するためと推察される。過去に行った5分虚血の実験¹⁾でも、内毛細胞の減少は10日後でも続いており、脱落は徐々に進行するのであろう。

虚血による神経細胞死の機序としては、ATPの枯渇⁸⁾、神経細胞周囲でのグルタミン酸濃度の上昇とそれに伴う細胞内への Ca^{2+} の流入⁹⁾、NOなどフリーラジカルの産生¹⁰⁾などが考えられる。このようなアポトーシス誘導刺激はミトコンドリアからチトクロームCの放出を促し、さらにcaspaseを活性化させることにより、核内でのDNA断片化や核蛋白分解を促進し細胞死をきたす。なかでもグルタミン酸は、虚血により外リンパ腔にまで多量に放出されること¹¹⁾、その受容体がラセン神経節細胞や内毛細胞に豊富に存在すること^{12) 13)}、グルタミン酸拮抗剤の前投与が内耳障害を防御すること¹⁴⁾などから、虚血による内耳障害メカニズムに深く関与すると考えられる。

Baxはアポトーシス促進蛋白であり細胞死の過程で発現する。一過性脳虚血¹⁵⁾や抗癌剤投与¹⁶⁾がBax発現を誘導することは知られているがラセン神経節細胞においてBaxの発現を検討した報告はない。今回の研究において虚血1日後にBaxの発現を確認したが、7日後にはみられなくなった。これはTUNEL染色の所見や電子顕微鏡の所見とも合致するもので、虚血後の障害がアポトーシスによることを裏付けている。

(藤田健介)

参考文献

- 1) Koga K, Hakuba N, Watanabe F, Shudou M, Nakagawa T. et al : Transient cochlear ischemia causes delayed cell death in the organ of Corti : an experimental study in gerbils. *J Comp Neurol* 2003 ; 456 : 105-111.
- 2) Hakuba N, Koga K, Shudou M, Watanabe F, Mitani A. et al : Hearing loss and glutamate efflux in the perilymph following transient hindbrain ischemia in gerbils. *J Comp Neurol* 2000 ; 418 : 217-226.
- 3) Taniguchi M, Hakuba N, Koga K, Watanabe F, Hyodo J. et al : Apoptotic hair cell death after transient cochlear ischemia in gerbils. *Neuroreport* 2002 ; 13 : 2459-2462.
- 4) Morizane I, Hakuba N, Shimizu Y, Shinomori Y, Fujita K. et al : Transient cochlear ischemia and its effects on the stria vascularis. *Neuroreport* 2005 ; 16 : 799-802.
- 5) Hata R, Matsumoto M, Hatakeyama T, Ohtsuki T, Handa N. et al : Differential vulnerability in the hindbrain neurons and local cerebral blood flow during bilateral vertebral occlusion in gerbils. *Neuroscience* 1993 ; 56 : 423-439.
- 6) Shinohara T, Bredberg G, Ulfendahl M, Pyykko I, Olivius NP. et al : Neurotrophic factor intervention restores auditory function in deafened animals. *Proc Natl Acad Sci USA* 2002 ; 99 : 1657-1660.
- 7) Lang H, Schulte BA, Schmiedt RA : Ouabain induces apoptotic cell death in type I spiral ganglion neurons, but not type II neurons. *J Assoc Res Otolaryngol* 2005 ; 6 : 63-74.
- 8) Siesjo BK, Bengtsson F : Calcium fluxes, calcium antagonists, and calcium-related pathology in brain ischemia, hypoglycemia, and spreading depression : a unifying hypothesis. *J Cereb Blood Flow Metab* 1989 ; 9 : 127-140.
- 9) Choi DW : Ionic dependence of glutamate neurotoxicity. *J Neurosci* 1987 ; 7 : 369-379.
- 10) Nomura Y : A transient brain ischemia- and bacterial endotoxin-induced glial iNOS expression and NO-induced neuronal apoptosis. *Toxicol Lett* 1996 ; 102-103 : 65-69.
- 11) Puel JL, Pujol R, Tribillac F, Ladrech S, Eybalin M : Excitatory amino acid antagonists protect cochlea auditory neurons from excitotoxicity. *J Comp Neurol* 1994 ; 341 : 241-256.
- 12) Matsubara A, Laake JH, Davanger S, Usami S, Ottersen OP : Organization of AMPA receptor subunits at a glutamate synapse : a quantitative immunogold analysis of hair cell synapses in the rat organ of Corti. *Neuroscience* 1996 ; 16 : 4457-4467.
- 13) Niedzielski AS, Wenthold RJ : Expression of AMPA, Kainate, and NMDA receptor subunits in cochlea and vestibular ganglia. *J Neurosci* 1995 ; 15 : 2338-2353.
- 14) Hakuba N, Matsubara A, Hyodo J, Taniguchi M, Maetani T. et al : AMPA/kainate-type glutamate receptor antagonist reduces progressive inner hair cell loss after transient cochlear ischemia. *Brain Res* 2003 ; 979 : 194-202.
- 15) MacManus JP, Linnik MD : Gene expression induced by cerebral ischemia : an apoptotic perspective. *J Cereb Blood Flow Metab* 1997 ; 17 : 815-832.
- 16) Alam SA, Ikeda K, Oshima T, Suzuki M, Kawase T. et al : Cisplatin-induced apoptotic cell death in Mongolian gerbil cochlea. *Hear Res* 2000 ; 141 : 28-38.

第III章 虚血性内耳障害のメカニズム

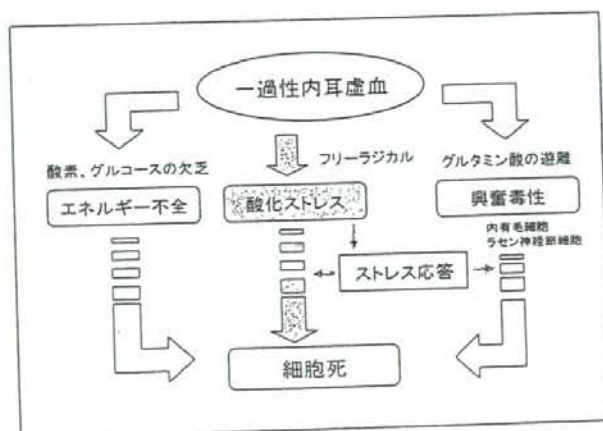
1. グルタミン酸による障害機序

コラム「グルタミン酸トランスポーターと内耳障害」

2. 一酸化窒素（NO）による障害機序

3. フリーラジカルによる障害機序

コラム「脳血管攣縮と内耳虚血」



一過性虚血により惹起される病変は虚血-再灌流障害（ischemia-reperfusion injury）とも呼ばれ、そのメカニズムは複雑である。血流遮断により内耳組織への酸素・栄養の供給が絶たれるとエネルギー不全が生じ、 Ca^{2+} の細胞内流入やグルタミン酸の過剰遊離を招き内耳細胞は死へと向かう。再灌流が始まると、急激な酸素供給回復に伴い活性酸素や NO_2^- や NO_3^- などのフリーラジカルが発生し、炎症反応やアポトーシスが誘導される。一方、治療に向かう機転も働き細胞防御メカニズムが作動し始める。

III. 虚血性内耳障害のメカニズム

1. グルタミン酸による障害機序

【要約】一過性内耳虚血による特異的な内毛細胞障害にグルタミン酸が関与することを証明する目的で、①虚血負荷により外リンパのグルタミン酸濃度は上昇するか、②内毛細胞の細胞膜上にグルタミン酸受容体は存在するか、③グルタミン酸アゴニストの蝸牛内投与により内毛細胞は脱落するか、④グルタミン酸受容体拮抗剤により内毛細胞の脱落は抑制されるか、について検討を行った。その結果、外リンパ中グルタミン酸濃度は虚血直後より急激に上昇し、虚血15分後には約20倍にまで上昇した。グルタミン酸受容体の分布については、金コロイド粒子を用いて蝸牛を免疫電顕で観察したところ、内毛細胞とその直下の求心系神経細胞の樹状突起に、AMPA型グルタミン酸受容体の発現が認められた。さらに、グルタミン酸アゴニストであるAMPA (200 μM) を、スナネズミの鼓室階に正円窓経路で投与したところ、投与7日後において約15%の内毛細胞が脱落した。また、AMPA型受容体拮抗剤であるDNQX (50 μM) を虚血前に鼓室階に投与しておくこと、虚血7日後のCAP閾値上昇や内毛細胞脱落は有意に抑制された。以上の結果から、虚血負荷はグルタミン酸の過剰な放出をきたし、これが内毛細胞に興奮毒性 (excitotoxicity) をもたらし細胞死を誘導するものと考えられた。

はじめに

近年、虚血病変に関する基礎的研究が進み、脳梗塞発症時に神経伝達物質であるグルタミン酸が過剰に放出されて周囲組織に障害を与え、本来の病変よりも高度で広範な神経障害を引き起こすこと^{1) 2) 3) 4)}、グルタミン酸受容体拮抗剤を投与すれば障害範囲が狭まること⁵⁾などが明らかとなり、グルタミン酸が虚血性神経障害の増悪因子として働くことが分かってきた。一方、内耳においてもグルタミン酸は内毛細胞と蝸牛神経間の神経伝達物質として多量に存在している⁶⁾ことから、内耳虚血がグルタミン酸の遊離を招き難聴増悪をきたしている可能性がある。Lefebvreら⁷⁾は *in vitro* の実験で、遊離内毛細胞の培養液中にグルタミン酸を添加すると、有毛細胞が変性することを報告している。またモルモットを用いた実験において、Klinkeら⁸⁾は内耳にグルタミン酸アゴニストを投与すると蝸電図のN1振幅が減少することを示し、グルタミン酸が内耳に障害を与えると

結論している。

突発性難聴の原因の一つとして内耳虚血説が有力であるが、もし虚血によるグルタミン酸放出が突発性難聴の発症や増悪に関与するならば、グルタミン酸の働きを抑制することで症状増悪が防御できることになり、画期的な治療法開発につながる可能性がある。しかし、これまで内耳虚血がどのようにグルタミン酸放出や難聴増悪に関与するかなど、詳細については不明であった。本章では虚血性内耳障害におけるグルタミン酸の役割を主に内毛細胞の脱落との関連から検討した。

方 法

1. 虚血による外リンパ中グルタミン酸濃度の変化
内耳虚血によるグルタミン酸の外リンパへの放出を確認するため、スナネズミの基底回転の鼓室階側壁に0.3mm径の小孔を作成し、外径0.22mm、膜様部が1mmの微小透析膜付きプローブを挿入した。マイク

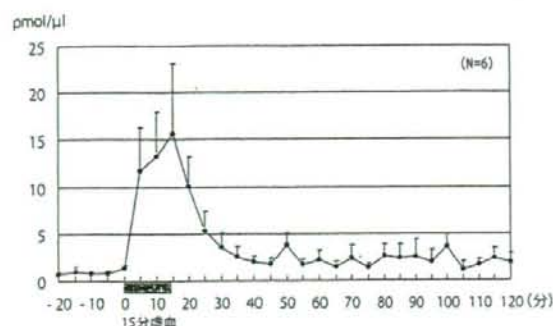


図1 虚血前後の外リンパ中グルタミン酸濃度

ロインフュージョンポンプを用いて透析プローブをリング液で灌流し、透析膜を介して外リンパを回収、酵素的サイクリング法により、15分間の一過性内耳虚血前後のグルタミン酸濃度を測定した⁹⁾。この方法は微量なグルタミン酸の濃度を3段階の酵素反応を経て増幅し測定するものである。

2. コルチ器におけるグルタミン酸受容体の分布

金コロイド粒子を用いて蝸牛の免疫染色を行い、コルチ器におけるグルタミン酸受容体の分布を透過型電子顕微鏡で観察した。

3. グルタミン酸アゴニストによる有毛細胞障害

内毛細胞に対するグルタミン酸の興奮毒性 (excitotoxicity) を確認する目的で、グルタミン酸アゴニストであるAMPA (200 μ M) を投与し、有毛細胞の形態の変化を観察した。スナネズミの耳胞を開放し先端100 μ m径の微細針を正円窓に挿入し、インフュージョンポンプを用いて総量2 μ lのAMPAまたは人工外リンパを鼓室階に注入、7日後にCAP閾値の測定とコルチ器の組織学的検討を行った。基底回転のほぼ全周のコルチ器を採取し、Rhodamine-phalloidin およびHoechst33342による染色の後、核と聴毛がいずれも消失している細胞の割合を内・外有毛細胞別に算出し脱落率を求めた。

4. グルタミン酸受容体拮抗剤による障害防御効果

虚血による内毛細胞障害が、AMPA型グルタミン酸受容体拮抗剤の投与で抑制されるか否かを検討した。虚血前にスナネズミの耳胞を開放し、インフュージョンポンプを用いて総量2 μ lのAMPA型受容体拮抗剤であるDNQX (50 μ M)、または人工外

リンパを鼓室階に投与した。その後、一過性虚血を負荷し、7日後にCAP閾値の測定とコルチ器の組織学的検討を行い、内・外有毛細胞の脱落率を求めた。

結果

1. 虚血による外リンパ中グルタミン酸濃度の変化

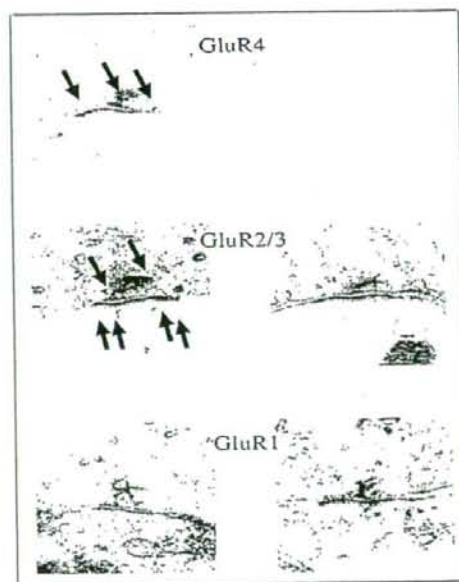
虚血前の外リンパのグルタミン酸濃度は0.8 $\text{pmol}/\mu\text{l}$ であったが、虚血直後より濃度は急激に上昇し、15分後には15.5 $\text{pmol}/\mu\text{l}$ と約20倍にまで上昇した。内耳虚血により多量のグルタミン酸が外リンパ中に放出されることが確認された (図1)。

2. コルチ器におけるグルタミン酸受容体の分布

図2に示すように、内毛細胞とその直下の求心性神経細胞の樹状突起にAMPA型グルタミン酸受容体の発現¹⁰⁾が認められたが、外毛細胞や支持細胞には発現がみられなかった。

3. グルタミン酸アゴニストによる有毛細胞障害

AMPAの鼓室階投与7日後において、内毛細胞



内毛細胞

外毛細胞

図2 コルチ器におけるグルタミン酸受容体の分布

内毛細胞の細胞膜にグルタミン酸受容体 (GluR4, GluR2/3) が認められた。




図3 グルタミン酸アゴニストによる有毛細胞の障害
(投与7日後の基底回転、Rhodamine-phalloidin染色)
AMPA (200 μM) 投与により内毛細胞の脱落がみられる(矢印)。人工外リンパでは障害はおこらない。

は約15%、外有毛細胞は約5%脱落した。グルタミン酸による障害は外有毛細胞よりも内毛細胞において高度であった(図3)。

4. グルタミン酸受容体拮抗剤による障害防御効果
虚血7日後のCAP閾値の上昇は人工外リンパ群が18.3dB、DNQX群は12.4dBであり、後者では上昇が有意に抑制された(図4)。また内毛細胞の脱落率は人工外リンパ群が19.8%、DNQX群が7.2%であり、やはり有毛細胞の障害は後者の方が有意に軽微であった¹⁰⁾。

考 察

スナネズミ海馬CA1領域においては、脳虚血数日後より錐体細胞に変性がみられるようになり、遅発性の神経細胞死¹¹⁾が起こることが証明されている。この細胞死は、脳内の神経伝達物質であるグルタミン酸が虚血により多量に細胞外へ放出され、これが周囲の細胞膜上にあるグルタミン酸受容体に結合し、Ca²⁺の過剰な細胞内への流入を招き死に至ると考えられている²⁾。脳内にAMPAを投与すると、AMPA型受容体が存在する神経細胞はアポトーシスをきたし細胞死に至る¹²⁾。AMPAはグルタミン酸のアゴニストであり、グルタミン酸には細胞毒性があることを意味している。

同様のことは内耳においても言える。今回の研究で、

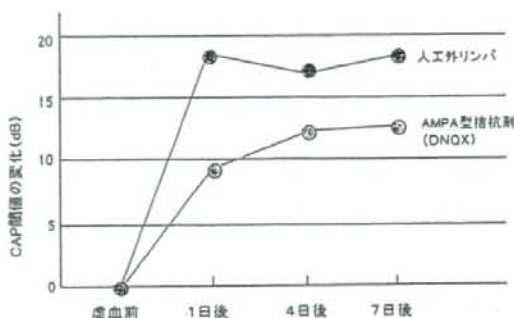


図4 CAP閾値の推移

DNQXをあらかじめ投与することにより、虚血によるCAP閾値の上昇は有意に抑制された。

一過性内耳虚血が多量のグルタミン酸放出をきたし、これが内毛細胞のAMPA型受容体に働き、Ca²⁺の細胞内流入を経て細胞死を惹起したものと考えられた。Ca²⁺の細胞内流入は蛋白合成障害や脂質代謝障害、核内DNA障害などを引き起こす^{11) 2) 3) 4)}。Liら¹³⁾はモルモットの内毛細胞を単離してグルタミン酸を投与すると、細胞内のカルシウム濃度が上昇することを証明している。またPuelら¹⁴⁾はAMPAを直接蝸牛内に投与すると、内耳虚血の場合と同様のメカニズムが働き、受容体が存在する内毛細胞のシナプス間隙に崩壊・変性が生じ、Ca²⁺の細胞内流入を惹起して神経細胞死に至ると報告している。以上のことより、虚血後の内毛細胞の脱落はグルタミン酸受容体を介したCa²⁺の細胞内への流入によると推察した。

(白馬伸洋)

参考文献

- 1) Rothman S: Synaptic release of excitatory amino acid neurotransmitter mediates anoxic neuronal death. *J Neurosci* 1984; 4: 1884-1891.
- 2) Siesjo BK, Bengtsson F: Calcium fluxes, calcium antagonists, and calcium-related pathology in brain ischemia, hypoglycemia, and spreading depression: a unifying hypothesis. *J Cereb Blood Flow Metab* 1989; 9: 127-140.
- 3) Choi DW, Rothman SM: The role of glutamate neurotoxicity in hypoxic-ischemic neuronal death. *Ann Rev Neurosci*

- 1990 ; 13 : 171-182.
- 4) Benveniste H, Drejer J, Schousboe A, Diemer NH : Elevation of the extracellular concentrations of glutamate and aspartate in rat hippocampus during transient cerebral ischemia monitored by intracerebral microdialysis. *J Neurochem* 1984 ; 43 : 1369-1374.
 - 5) 白石一也, Simon RP : Dextromethorphanは脳局所虚血を減少させる. *Yokohama Med Bull* 1989 ; 40 : 9-15.
 - 6) Eybalin M : Neurotransmitters and neuromodulators of the mammalian cochlea. *Physiol Rev* 1993 ; 73 : 309-373.
 - 7) Lefebvre PP, Weber T, Leprince P, Rigo JM, Delree P, et al : Kainate and NMDA toxicity for cultured developing and adult rat spiral ganglion neurons ; further evidence for a glutamatergic excitatory neurotransmission at the inner hair cell synapse. *Brain Res* 1991 ; 555 : 75-83.
 - 8) Klinke R, Oertel W : Amino acids-putative afferent transmitter in the cochlea? *Exp Brain Res* 1977 ; 30 : 145-148.
 - 9) Hakuba N, Koga K, Shudou M, Watanabe F, Mitani A, et al : Hearing loss and glutamate efflux in the perilymph following transient hindbrain ischemia in gerbil. *J Comp Neurol* 2000 ; 418 : 217-226.
 - 10) Hakuba N, Matsubara A, Hyodo J, Taniguchi M, Maetani T, et al : AMPA/kainite-type glutamate receptor antagonist reduces progressive inner hair cell loss after transient cochlear ischemia. *Brain Res* 2003 ; 979 : 194-202.
 - 11) Kirino T : Delayed neuronal death in the gerbil hippocampus following ischemia. *Brain Res* 1982 ; 239 : 57-69.
 - 12) Larm JA, Cheung NS, Beart PM : Apoptosis induced via AMPA-selective glutamate receptors in cultured murine cortical neurons. *J Neurochem* 1997 ; 69 : 617-622.
 - 13) Li X, Sun J, Yu N, Sun Y, Tan Z, et al : Glutamate induced modulation of free Ca²⁺ in isolated inner hair cells of the guinea pig cochlea. *Hear Res* 2001 ; 161 : 29-34.
 - 14) Puel JL, Pujol R, Tribillac F, Ladrech S, Eybalin M : Excitatory amino acid antagonists protect cochlea auditory neurons from excitotoxicity. *J Comp Neurol* 1994 ; 341 : 241-256.

グルタミン酸トランスポーターと内耳障害

神経伝達物質であるグルタミン酸は神経終末からシナプス間隙に放出され、シナプス後膜のチャネルを活性化した後、グルタミン酸トランスポーターの働きで再吸収され、最終的には神経終末に戻り再利用される。脳においてグルタミン酸トランスポーターはシナプス近傍のグリア細胞膜上に豊富に存在している¹⁾。このトランスポーターに異常があれば、放出されたグルタミン酸は吸収されずにシナプス間隙に滞留し、受容体を刺激して過度の Ca^{2+} の細胞内流入を招き神経細胞死をきたす。図1、2に示すように、内耳ではグルタミン酸トランスポーターの一つであるglutamate-aspartate transporter (GLAST)が内有毛細胞やその周囲の支持細胞(内指節細胞、境界細胞)、ラセン板縁、ラセン神経節細胞の細胞膜上に局在している^{2) 3) 4)}。本稿ではGLAST発現遺伝子を欠損させたマウスを用いて、GLAST欠損が聴覚系に与える影響について検討した。

① GLAST knockoutマウスにおける音響障害

GLAST knockoutマウスおよびwildタイプマウスに吸入麻酔を施した後、音響暴露用の木箱内に入れて固定、4 kHzの純音、105dB SPL、30分間の条件で強大音響を暴露した。音響負荷終了60分後に、8 kHzのトーンバーストに対するABR閾値の測定、ならびに外リンパ中のグルタミン酸濃度の定量、透過型顕微鏡(TEM)による有毛細胞の観察を行った。その結果、強大音響によるABR閾値の上昇はwildタイプが12.4dBであったのに対し、knockoutタイプは30.7dBと有意に大きかった。また外リンパ中のグルタミン酸濃度も、wildタイプは音響負荷前とほぼ同程度であったが、knockoutタイプでは約2倍に上昇していた。TEMによる有毛細胞の観察では、knockoutタイプの内有毛細胞と直下の蝸牛神経樹状突起とのシナプス間隙が崩壊変性をきたしていたが、wildタイプでは異常を認めなかった⁵⁾。

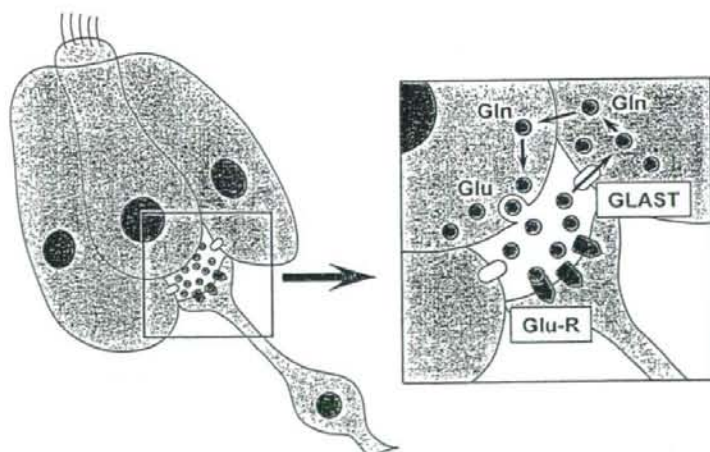


図1 内有毛細胞の求心性シナプスにおけるグルタミン酸の代謝

GLAST: グルタミン酸トランスポーター (glutamate-aspartate transporter)

Glu-R: グルタミン酸レセプター

Glu: グルタミン酸

Gln: グルタミン

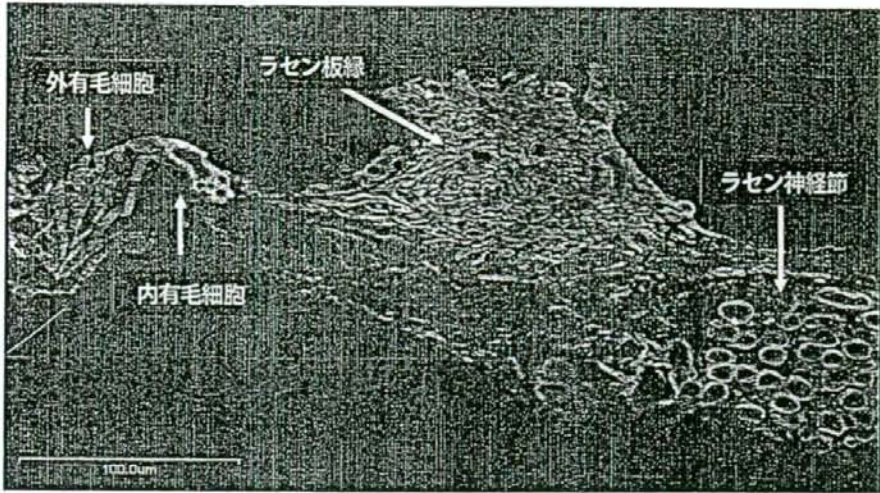


図2 コルチ器におけるGLASTの分布

内有毛細胞やラセン神経節細胞、ラセン板縁にGLASTが豊富に存在している。

② GLAST knockoutマウスにおける薬剤性内耳障害

後半規管からカナマイシン (100mg/ml, 1μl) を投与し、7日後に生理学的、組織学的に検討したところ、knockoutタイプにおける薬剤性内耳障害を反映したABR閾値上昇は、wildタイプと比べ有意に高度であった(図3)。また有毛細胞の脱落率に関して、外有毛細胞ではknockoutタイプが90.4%、wildタイプが92.5%とほぼ同率であったのに対し、内有毛細胞ではknockoutタイプが24.5%、wildタイプが9.0%と、前者は後者と比べ有意に脱落率が高かった⁶⁾。

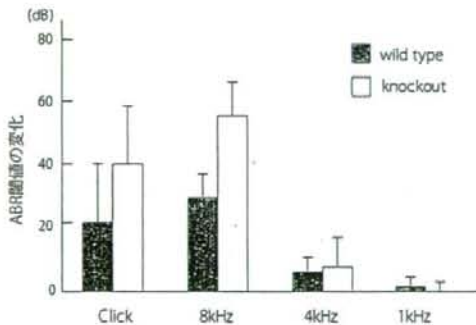


図3 カナマイシン投与7日後のABR閾値の変化

③ GLAST knockoutマウスにおける加齢変化

月齢1ヶ月時を基準として、月齢9ヶ月時にABR閾値がどのように変化したかを調べたところ、8 kHz tone burst刺激において、wildタイプが35.9dB上昇したのに対し、knockoutタイプは55.8dB上昇し、

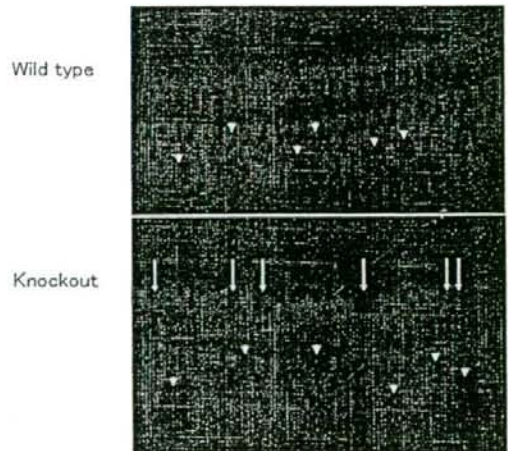


図4 GLAST knockoutマウスとwildタイプのコルチ器 (月齢9ヶ月)

基底回転、Rhodamine-phalloidin染色。矢印は内有毛細胞、矢頭は外有毛細胞の脱落を示す。

(つづく)

後者の方が加齢変化は高度であった。有毛細胞の組織像を図4に示す。有毛細胞の脱落率を計測すると、外有毛細胞では両群ほぼ同数であったが、内毛細胞ではwildタイプが4.0%、knockoutタイプが19.5%であり、後者の脱落率が有意に高かった。

以上の結果より、音響外傷や薬剤性内耳障害、加齢などの場合、GLAST knockoutマウスはwildタイプと比較してABR閾値の上昇が大きく内毛細胞の脱落率も高度であったが、外有毛細胞の脱落率には差がなかった。グルタミン酸は内耳において求心性一次ニューロンの神経伝達物質として働く⁷⁾が、内耳虚血⁸⁾や音響負荷⁹⁾、耳毒性薬剤投与¹⁰⁾などの負荷によって過剰に遊離され、シナプス間隙から外リンパ中へと放出される。グルタミン酸による障害メカニズムは単純ではないが、これらの負荷がグルタミン酸トランスポーターの機能を障害し、グルタミン酸の再吸収を阻害することも一因であろう¹⁰⁾。近年、筋萎縮性側索硬化症やアルツハイマー病などの進行性神経変性疾患では、病変部のグルタミン酸トランスポーターの発現量が減少していることが報告され、これが神経細胞死の原因ではないかと推察されている¹¹⁾。内耳においても耳毒性物質を蝸牛内に投与すると、GLASTのmRNAの発現が増加すること¹²⁾が知られており、さらに今回の結果からも、グルタミン酸トランスポーターは内耳障害防止に重要な役割を果たしている結論した。

(白馬伸洋、清水義貴)

参考文献

- 1) Kanai Y, Smith CP, Hediger MA: A new family of neurotransmitter transporters: the high-affinity glutamate transporters. *FASEB J* 1993; 7: 1450-1459.
- 2) Takumi Y, Matsubara A, Danbolt NC, Laake JH, Storm-Mathisen J, et al: Discrete cellular and subcellular localization of glutamine synthetase and the glutamate transporter GLAST in the rat vestibular end organ. *Neuroscience* 1997; 79: 1137-1144.
- 3) Li HS, Niedzielski AS, Beisel KW, Hiel H, Wenthold RJ, et al: Identification of a glutamate/aspartate transporter in the rat cochlea. *Hear Res* 1994; 78: 235-242.
- 4) Furness DN, Lehre KP: Immunocytochemical localization of a high-affinity glutamate-aspartate transporter, GLAST, in the rat and guinea-pig cochlea. *Eur J Neurosci* 1997;

- 9: 1961-1966.
- 5) Hakuba N, Koga K, Gyo K, Usami SI, Tanaka K: Exacerbation of noise-induced hearing loss in mice lacking the glutamate transporter GLAST. *J Neurosci* 2000; 20: 8750-8753.
- 6) Shlmizu Y, Hakuba N, Hyodo J, Taniguchi M, Gyo K: Kanamycin ototoxicity in glutamate transporter knockout mice. *Neurosci Lett* 2005; 380: 243-246.
- 7) Eybalin M: Neurotransmitters and neuromodulators of the mammalian cochlea. *Physiol Rev* 1993; 73: 309-373.
- 8) Hakuba N, Koga K, Shudou M, Watanabe F, Mitani A, et al: Hearing loss and glutamate efflux in the perilymph following transient hindbrain ischemia in gerbils. *J Comp Neurol* 2000; 418: 217-226.
- 9) Matsuda K, Komune S, Tono T, Yamasaki M, Haruta A, et al: A role of glutamate in drug-induced ototoxicity: in vivo microdialysis study combined with on-line enzyme fluorometric detection of glutamate in the guinea pig cochlea. *Brain Res* 2000; 852: 492-495.
- 10) Benveniste H, Drejer J, Schousboe A, Diemer NH: Elevation of the extracellular concentrations of glutamate and aspartate in rat hippocampus during transient cerebral ischemia monitored by intracerebral microdialysis. *J Neurochem* 1984; 43: 1369-1374.
- 11) Rothstein JD, Martin LJ, Kuncl RW: Decreased glutamate transport by the brain and spinal cord in amyotrophic lateral sclerosis. *N Engl J Med* 1992; 326: 1464-1468.
- 12) Matsuda K, Ueda Y, Doi T, Tono T, Haruta A, et al: Increase in glutamate-aspartate transporter (GLAST) mRNA during kanamycin-induced cochlear insult in rats. *Hear Res* 1999; 133: 10-16.