

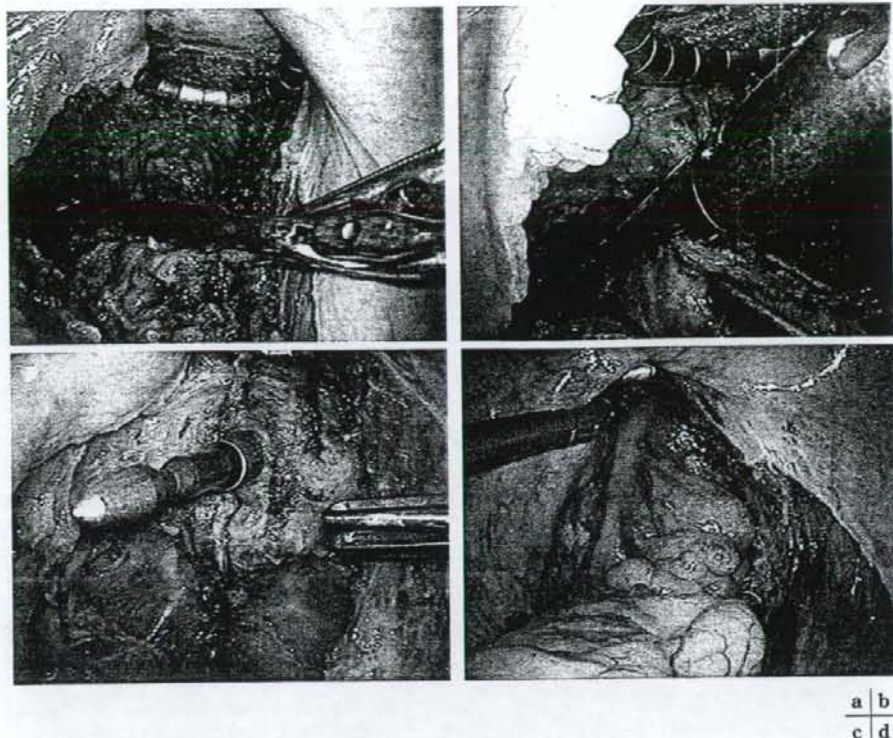図7 的確な直腸切離と安全な吻合

- a: 肛門管直上まで下部直腸を十分に剝離授動して直腸間膜処理を的確に行うとともに着脱式腸鉗子で直腸を扁平になるように閉鎖する。
 b: 直腸洗浄後のステイプリングを1~2回で完了する。
 c, d: 2回のステイプリングで直腸切離を行った場合にはステイプラーのオーバーラップしたところからシャフトの槍を出して安全で確実な吻合を心がける。

的に肛門側腸管切離部を歯状線から括約筋間溝直上にとって内・外括約筋間で剝離を口側へ進める経肛門アプローチによる括約筋部分切除を併用した腹腔鏡下超低位直腸切除術が有用である。これらの際もTMEによる直腸の肛門管直上までの十分な剝離授動は、腹腔鏡下操作の方が開腹操作よりも繊細かつ的確に行いやすい。さらに、直腸Rb症例の蓄積と手技の向上により著者らは症例を選んで直腸Rbの適応をA/N1(+)まで拡大し、腹腔鏡下の自律神経温存側方郭清も行っている。なお、直腸Rb癌における肛門温存率は89.5% (94/105) と従来の開腹手術と比べても低くなかったが、その後のProlapsing法やISR法の

積極的な活用により90%を越えてきた。今後は、さらなる手技の向上や器具の改良・開発によって十分な機能を維持した肛門温存が益々進むと期待できる。

重篤な併存疾患のない症例では、クリニカルパスをアップデートしていくことで1週間前後での退院も可能となってきた。

遠隔転移のない症例で根治度A, Bの切除を行い術後2年以上経過した701例(平均観察期間34.6カ月(24~163カ月))について再発例を検討した。25例(上行結腸のStage II 2例, IIIa 3例, IIIb 3例, 横行結腸のStage IIIa 2例, IIIb 2例, S状結腸のStage IIIa 3例, IIIb 3例, 直腸

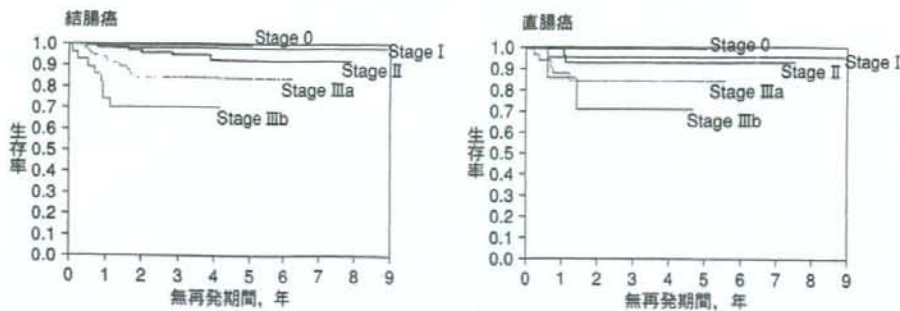


図11 腹腔鏡下大腸癌手術後無再発生存率

損なわない低侵襲手術として有用と考えられた。しかし、横行結腸・下行結腸や直腸 (Ra/Rb) に癌に対する腹腔鏡下手術では的確なリンパ節郭清と血管処理、適切な腸管の剥離授動と切除の面で難易度が高い。また、大腸癌手に対する腹腔鏡下手術では、適応と実績に施設間格差が大きいため、各施設 (手術チーム) の熟練度やデータを説明した上で十分なインフォームド・コンセントのもとに適用することが望まれる。

文 献

- 1) 奥田準二, 豊田昌夫, 谷川允彦・他: 腹腔鏡下手術における大腸癌のリンパ節郭清. 日鏡外会誌 6: 143-151, 2001
- 2) Milsom JW, Bohm B, Hammerhofer KA, et al: A prospective, randomized trial comparing laparoscopic versus conventional techniques in colorectal cancer surgery: a preliminary report. *J Am Coll Surg* 187: 46-55, 1998
- 3) Lacy AM, Garcia-Valdecaas JC, Delgado S, et al: Laparoscopy-assisted colectomy versus open colectomy for treatment of non-metastatic colon cancer: a randomized trial. *Lancet* 359: 2224-2229, 2002
- 4) Braga M, Vignali A, Gianotti L, et al: Laparoscopic versus open colorectal surgery: a randomized trial on short-term outcome. *Ann Surg* 236: 759-766, 2002
- 5) Leung KL, Kwok SP, Lam SC, et al: Laparoscopic resection of rectosigmoid carcinoma: prospective randomized trial. *Lancet* 363: 1187-1192, 2004
- 6) Clinical Outcomes of Surgical Therapy Study Group: A comparison of laparoscopically assisted and open colectomy for colon cancer. *N Engl J Med* 350: 2050-2059, 2004
- 7) Guillou PJ, Quirke P, Thorpe H, et al: Short-term endpoints of conventional versus laparoscopic-assisted surgery in patients with colorectal cancer (MRC CLASICC trial): multicentre, randomized controlled trial. *Lancet* 365: 1718-1726, 2005
- 8) Veldkamp R, Kuhry E, Hop WC, et al: Laparoscopic surgery versus open surgery for colon cancer: short-term outcomes of a randomized trial. *Lancet Oncol* 6: 477-484, 2005
- 9) Kitano S, Inomata M, Sato A, et al: Randomized Controlled Trial to Evaluate Laparoscopic Surgery for Colorectal Cancer (JCOG 0404). *Jpn J Clin Oncol* 35: 475-477, 2005
- 10) 日本内視鏡外科学会: 内視鏡外科手術に関するアンケート調査—第8回集計結果報告—. 日鏡外会誌 11: 527-628, 2006
- 11) 奥田準二, 田中慶太郎, 李 相雄・他: 腹腔鏡下大腸手術手技の最前線 6—進行大腸癌に対する種々の工夫を加えた3D-CT画像に基づく腹腔鏡下ナビゲーション手術—. 外科治療 84: 1015-1027, 2001
- 12) Matsuki M, Okuda J, Kanazawa S, et al: Virtual CT colectomy by three-dimensional imaging using multidetector-row CT for laparoscopic colorectal surgery. *Abdominal Imaging* 30: 698-708, 2005
- 13) 奥田準二, 谷川允彦: 直腸癌に対する腹腔鏡下低位前方切除術. 消外 27: 897-907, 2004
- 14) 奥田準二, 谷川允彦: 腹腔鏡下大腸手術の現状と展望. 腹腔鏡下大腸手術の最前線 II (奥田準二編著, 谷川允彦監), 永井書店, 大阪, 1-20, 2006

腹腔鏡下大腸手術における吻合の工夫*

東邦大学医療センター大橋病院第3外科

斉田 芳久 中村 寧 榎本 俊行 炭山 嘉伸

* Techniques of mechanical anastomosis in laparoscopic colorectal surgery

キーワード：腹腔鏡下大腸切除術、吻合、大腸癌手術、術中内視鏡

要旨：腹腔鏡下大腸手術は切離・吻合において、開腹手術と比較して使用できる器械の種類や挿入角度、視野角度が制限されることから、安全のためにはそれなりの工夫をする必要がある。本稿では、小開腹創からの機能的端々吻合と腹腔内の double stapling technique について、実際の手技を中心にわれわれの工夫とコツを供覧した。合併症を起こさない基本的な吻合の注意点は開腹手術と大きく異なる点はないが、開腹手術よりも多少手技が煩雑化するので、できれば大腸手術チームで術者・助手の役割や操作をすべて定型化しておくことにより一層ストレスが少なく、安全な手術ができると考える。

はじめに

腹腔鏡下手術は大腸手術の分野でも低侵襲手術として広く普及しており、日常手術の1つになっている。郭清や授動に関しては、その良好な視野から定型化すれば安全に行うことができるが、切離・吻合においては開腹手術と比較して、使用できる器械の種類や挿入角度、視野角度が制限されることから、安全のためにはそれなりの工夫をする必要がある。本稿では実際に当科で行っている器械吻合の工夫を供覧する。

なお、大腸手術における吻合法の比較の meta-analysis では、器械吻合は手縫い吻合に比較して手術時間が短縮されるが吻合部狭窄が多くなると報告されており、明らかな臨床的有用性は報告されていない^{1,2)}。しかし、臨床的には世界的に大腸手術の多くは器械吻合でなされているのが現状であり、特に腹腔鏡下手術ではその傾向が強い。また、使用機器の比較に関する論文では、スウェー

デンの自動吻合器に関するものがあるが³⁾、強いエビデンスに基づいた内容のものは少ないため、本稿が主に経験に基づいた内容であることをお断りしておく。

小開腹創からの吻合—機能的端々吻合(functional end-to-end anastomosis: FETEA)

当教室では、1996年から結腸の吻合には自動縫合器を用いた functional end-to-end anastomosis (FETEA) を導入し、その有用性の高さと合併症の少なさを報告している⁴⁾。特に腹腔鏡下大腸切除術では右側大腸および左側でも、挙上腸管に余裕のあるときは小切開創から腸管を引き出して吻合するが、迅速に行わないと腸管浮腫をきたして腹腔内に還納できなくなるので、この FETEA が適している。

FETEA にも様々な方法があり、one stage 法は汚染機会が少なく時間も短縮できるが、吻合部に十字のステイプラインができることと、吻合部腸

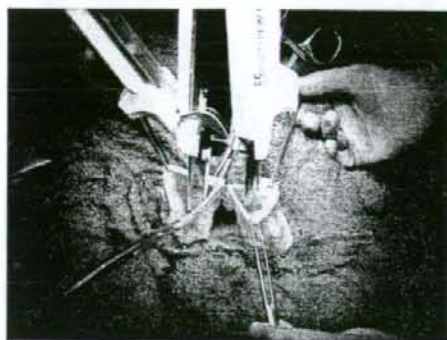


図1 機能的端々吻合におけるリニアステイプラーの挿入

われわれは確実な血管走行の確認ができるよう open luminal 法で吻合を行っている。TLC™55 を腸間膜対側にかけて側々吻合する。

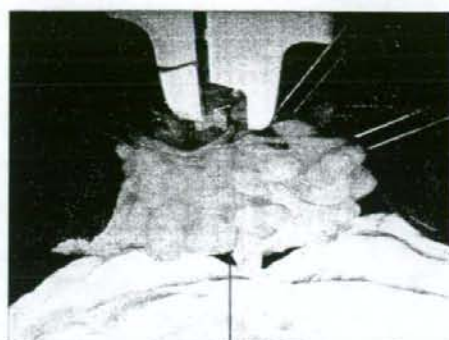


図2 機能的端々吻合における漿膜の補強縫合
牽引で圧力のかかりやすい腸管の股を、吸収糸によって漿膜・筋層縫合で補強する。

管の血管処理が不確実になる可能性がある。そのため、われわれは open luminal technique で行っている。その際、縫合不全を予防するために重要なことは、確実に腸管断端を閉鎖することである。しかし、確実に閉鎖するために余裕をもって腸管を切ると吻合部が狭窄することになる。一般的に閉鎖部はアリス鉗子や縫合糸の結紮で漿膜-粘膜-粘膜-漿膜と合わせたあとに牽引し、自動縫合器にて閉鎖する。しかし、その切離部を一直線に縫合器に設置するのは容易ではない。そこで、われわれは一般の裁縫に用いる待ち針にてその層を合わせ、縫合器をその直下にかけて牽引しながら、余分な腸管を巻き込まないように縫合している⁵⁾。待ち針を打つことにより確実に各層を合わせることが可能になるばかりか、待ち針の直下に縫合器が来るために必要以上に腸管切離部分がとられることがなく、縫合の確実性の確保とともに吻合部狭窄の予防にも効果があると思われる。また、病院の持ち出しである縫合糸よりも安価であり、コスト面でも有用である。

われわれの行っているリニアステイプラーと待ち針を用いた FETEA を紹介する。吻合部周囲をタオルで被覆保護したのち、リニアステイプラー (Proximate TLC™ linear cutter : TLC™ 55-3.8 : Ethicon または GIA™ 60-3.8 : Autosuture) を用いて腸間膜対側で吻合し (図 1)、腸管の股を吸収糸

で補強する (図 2)。リニアステイプラーは腸管内に挿入し不潔となるためにすぐに破棄している。その後、縦走のステイプラインが重ならないように少し腸管切離面をずらしながら、漿膜を必ず拾えるように高さを合わせて固定する。われわれはその際に裁縫用の待ち針を滅菌して使用している。ずれの防止とともに固定部分ぎりぎりまで腸管を牽引することが可能なため、最大限の吻合口を確保できる (図 3)、腸管を自動縫合器 (Proximate TL™ linear stapler : TL™ 60 : Ethicon または TA™ 90 : Autosuture) で縫合閉鎖し、トリミングする。ステイプルが重なる 2 か所または両腸間膜側も含めた 4 か所を、吸収糸を用いて漿膜-漿膜縫合で補強して吻合は完成である。腸間膜の修復は不要である。

左側大腸の場合、腸管の余裕が少ないため側々吻合部には 55~60 mm 長の自動縫合器を用いることが多い。断端の閉鎖には、当科ではほとんどの症例で 1 発での切離が可能であること、ステイプルの重なる部位を最小限に抑えることが可能であるため TL™ 90 を用いている。

FETEA における合併症回避のための工夫

FETEA を行う場合は十分な長さの腸管が体外へ誘導できることが必要であるが、腹腔鏡下手術で




図3 機能的端々吻合におけるリニアステイプラー挿入口の閉鎖

待ち針を漿膜→粘膜→対側粘膜→漿膜と浅く拾って仮固定し、自動縫合器 (TL™60) はその待ち針を下から持ち上げるようにかけて縫合閉鎖する。待ち針で層と層を確実に合わせることで、確実に十分な吻合孔を確保できる。

は特にそれが必要になる。腸管の挙上に際しては無理に牽引・挙上すると腸管損傷や出血を招く。腸管挙上に余裕がない状態で無理なテンションで吻合を行うとリニアステイプラーが十分挿入できずに吻合部狭窄や縫合不全の原因となるため、愛護的な操作に努める。そのためには病変の部位・大きさに応じた創切開長と十分な腸管授動が必要である。なお、十分な腸管が体外に誘導できない場合には手縫い吻合を選択するか、自動縫合器を用いた三角吻合や、左側大腸では double stapling technique (DST) で腹腔内で吻合することが望ましい。

■ 腹腔内での吻合—自動吻合器を用いた DST

左側の大腸では主に DST で吻合が行われる。S 状結腸や直腸 S 状部では内視鏡外科用リニアステイプラー (ETS™ Endoscopic linear cutter: Ethicon や Endo GIA™: Autosuture など) を用いる以外は開腹と変わらない。ただし、直腸の切離には特有の工夫が必要になる。直腸の切離にはトロッカーの位置との関係で先端の屈曲する内視鏡外科用リニアステイプラーが必要であるが、現時点では屈曲するタイプは主に 45 mm の長さのものであり、そのため一般的には二度以上のステイプラー

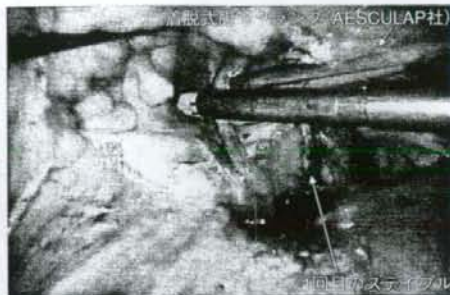


図4 腹腔内での内視鏡外科用リニアステイプラーの挿入 (2回目)

挿入角度に注意して阻血になる部分がないことを確認する。ファイアする前に必ず腸管の後壁に適切かつ十分にかかっていることを確認する。そのためには、前壁からの視野でリニアステイプラーを挿入したのちに時計方向に回転させて後壁を確認する。

の使用が行われている。その点が開腹手術と最も異なる点である。

剝離が進んだら腫瘍からの切離距離を測ったのちにその高さで腸間膜を処理する。直腸の場合は、切離操作の前に腫瘍の肛門側の肛門切離予定線よりも口側をクランプして直腸内を十分に洗浄する。一般的にはイソジン加温水 1,000 ml を用いる。その後内視鏡外科用リニアステイプラーを用いて直腸を切離する。直腸が細い場合は 1 回で切離できる場合もあるが、一般的には 2 回に分けて切離するつもりでリニアステイプラーをかける。1 回目のステイプラーをかけるときに注意することは、トロッカーの位置から直線的にかけると腸管に対してななめにかかりやすい点と、上方からの視野の関係で後壁が盲点になり損傷しやすい点である。そこで、可能な限り腸管とステイプラーを回転させて後壁からもかかり方を確認することが肝要である (図4)。2 回目のステイプラーは 1 回目よりはかけやすいが、1 回目と 2 回目の交点のちほど自動吻合器にて切離するので、できるだけ腸管の中央にくるように調整する。なお、ステイプラーの器械の先端と縫合される部位との間に多少の距離があるので、2 回目のステイプラーをかける際には先端が十分に腸管から出ていることを確認す

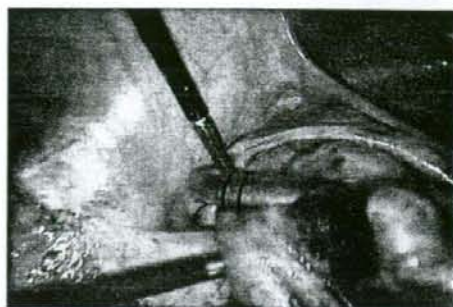


図5 腹腔内での内視鏡外科用リニアステイプラーの先端位置確認

最後のステイプルでは必ず先端が十分に出ていることを確認する。

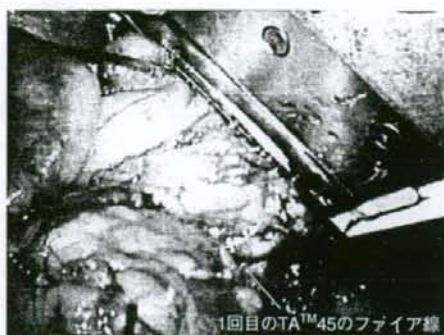

図6 Double TA法での直腸の閉鎖と切離
TATM45-4.8を腫瘍の肛門側でファイアしたのちに経肛門で直腸を洗浄し(イソジン加温水)、その後1回目よりも肛門側に2回目をファイアする。切離は、開腹用の長いメスを小開腹の気密用手袋を通して挿入し、切離している。

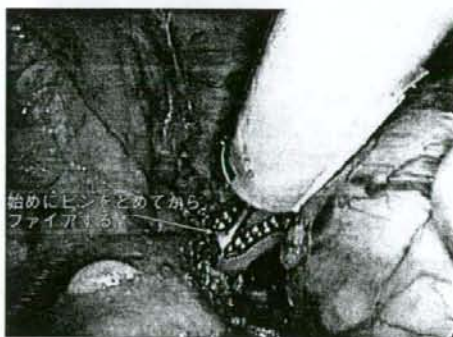

図7 小開腹創からの ContourTM curved cutter stapler の挿入

挿入時には後壁がブラインドになるので受動的な操作に留意する。腸管を通したのちにピンをセットしてから、腸管を ContourTM curved cutter stapler の中心に持ってくる

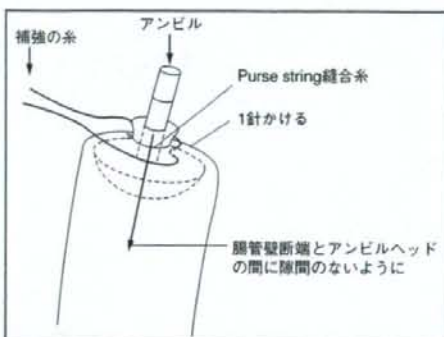


図8 アンビルヘッドの口側腸管への挿入部緊縛固定

口側アンビルヘッドの固定がゆるいと不完全な吻合になるだけでなく腸内容の流出による汚染が起こるのでしっかりと補強し、閉鎖固定を確実にする。矢印の説明：腸管壁断端とアンビルヘッドの間に隙間ができないように purse string 縫合ののちに断端をヘッドに押し込んだあと、補強糸を1針縫合して固定を確実にする。

る必要がある(図5)。

以上のように、2回またはそれ以上のステイプラーの使用には制限や注意点多く、それだけ切離・吻合が不安になる可能性がある。そこで、われわれは恥骨上に置いた病変摘出用の小開腹創から開腹手術用の TATM: Autosuture(図6)や ContourTM curved cutter stapler: Ethicon(図7)を用

いて1回で直腸を切離するようにしている。TATMでは、まず洗浄用クランプのために病変の肛門側近傍にファイアし、洗浄後より肛門側にファイアして切離する double TA法が、クランプ機器が視野や操作の妨げにならず特に低位の直腸に対して有用である。ContourTM curved cutter stapler は、やや機器が大きいため後壁に通しにくい点はあ

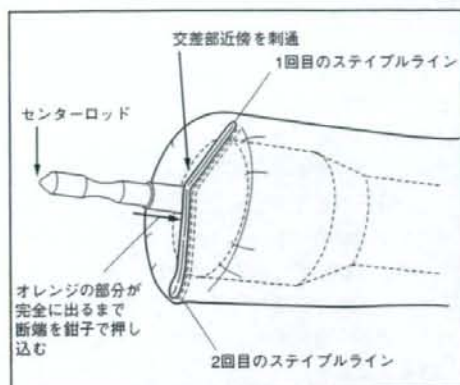


図9 肛門側腸管のセンターロッド刺通

センターロッドはステイブルラインの中央でラインに沿って刺通す。2回の切離の場合には1回目と2回目の交点を打ち抜くように刺通す。

るが、1回で容易に直腸を切離できる点で有用である。

直腸の切離が完了したら小開腹創から腸管を挙上し、病変を含めて腸管を切離したのちに口側腸管に自動吻合器のアンビルヘッドを挿入して巾着縫合を行い、口側断端を腹腔内に還納する。その際、アンビルヘッドの脱落と腸管内容の漏出による腹腔内汚染の防止のために必ず縫合の補強をすべきである(図8)。

腹腔内に腸管を戻し、小開腹創にゴム手袋などをかけて密閉して再気腹する。再度切離した腸管や腸間膜からの出血がないかを確認したのち、肛門から自動吻合器のシャフトをゆっくり挿入する。センターロッドは腸管中央部のステイブルラインの近傍を打ち抜くように刺通させる。2回の切離の場合には必ず交点が打ち抜けるように位置を調整する(図9)。アンビル鉗子を用いてアンビルヘッドを把持し、口側腸管を誘導してセンターロッドに挿入する。自動吻合器を締め込む前にカメラ観察をいったん右下12mm トロッカーからに変更し、吻合部を側面から観察して巻き込みなどが無いことを確認したあとにゆっくり締め込んでいき、ファイアする(図10)。

吻合が終了したら腹腔内に温生理食塩水を注入し、吻合部の口側腸管を鉗子を用いてクランプし

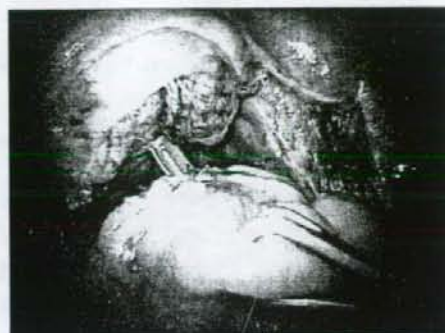

図10 側面からの腹腔鏡によるDST吻合部の確認
不必要な脂肪や組織が挟み込まれていないか、アンビルヘッドが完全に固定されているかを再度確認する。

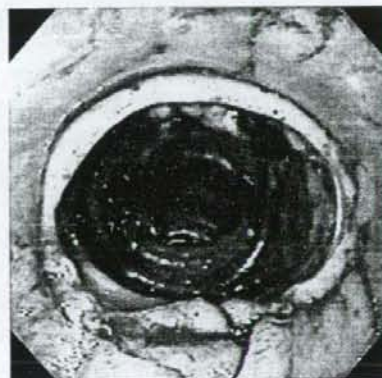


図11 吻合部の術中内視鏡

吻合部がきれいなドーナツ状になっていること、リークのないこと、口側腸管の血流が良好であること、止血されていることを確認する。吻合部に凝血塊があれば鉗子孔から水を注入して洗浄する。ほとんどの場合自然に止血するが、止血しなければ止血用クリップなどで止血する。

たのちに肛門から空気を注入し、空気漏れのないことを確認する(リークテスト)。当科では、この時点で全例に肛門より大腸内視鏡を挿入してリークテストを行っている。利点としては、リークテストと同時に吻合部の状態や出血がないことの確認が行える点である(図11)。リークテストを行い、空気漏れのないことを確認するが、空気漏れがあれば躊躇することなく再吻合を行うか、補強

のあとに回腸ストーマを造設する。

低位の下部直腸の腫瘍で腹腔内からの切離が困難な場合は、切離予定直腸を反転して体外で直视下の洗浄後に切離する反転法を用いる⁶⁾。切離は開腹用の TATMなどを用い、体内に再び還納のちに DST にて吻合する。注意点としては、直腸を反転した場合、腹腔内で切離するよりも組織が厚くなり閉鎖しにくいので、体外で腸間膜を十分に牽引したうえでステイブルは幅 4.8 mm の厚い組織用のものを用いる。さらに、われわれはドッグイヤーになる両端を吸引糸で縫合補強している。ただし、本法は肥満体型の患者では困難である。また、歯状線に近い腫瘍では十分に距離がとりにくいため経肛門切離・吻合のほうが安全である。

DST における合併症回避のための工夫

ステイブルラインでの直腸間膜の脂肪織はむき出しにする必要はない。自動吻合器を肛門から挿入する際、肛門が狭い場合には粘膜損傷を起こさないように E 式開肛器TMなどを使用し、十分に広げてから挿入する。自動吻合器の挿入・抜去は、慎重にシャフトを軸に回しながら行うとよい。吻合する際はねじれや周囲組織の巻き込みに十分に注意する。吻合後、自動吻合器内に筋層を含んだ 2 個のリングを確認する。確認できなければ再吻合を考慮すべきである。リニアステイプラーを挿入する際、腸管の攣縮があると腸管の損傷をきたす場合があるため、抵抗が強い場合は鎮痙剤（ブスコパン[®]）を投与する。それでも抵抗が強いようならば径の小さなものに変更することも必要となる。

■ おわりに

腹腔鏡下手術における吻合の注意点は開腹手術と大きく異なる点はない。しかし、前述のような特有の制約がある分、多少の工夫が必要である。それらを煩雑であると感じないように手術を進めるためには、講習会で北里大学の渡邊昌彦教授が丁寧に指導されているように、すべての手技を定型化することが肝要である。できれば大腸手術チームで術者・助手の役割や操作をすべて定型化しておくことより一層ストレスが少なく、安全な手術ができると考える。

文 献

- 1) MacRae HM, McLeod RS : Handsewn vs. stapled anastomoses in colon and rectal surgery : A meta-analysis. *Dis Colon Rectum* 41 : 180-189, 1998
- 2) Lustosa SA, Matos D, Atallah AN, et al : Stapled versus handsewn methods for colorectal anastomosis surgery : A systematic review of randomized controlled trials. *Sao Paulo Med J* 120 : 132-136, 2002
- 3) Folkesson J, Nilsson J, Pahlman L, et al : The circular stapling device as a risk factor for anastomotic leakage. *Colorectal Dis* 6 : 275-279, 2004
- 4) 高瀬 真, 炭山嘉伸, 長尾二郎, 他 : 合理的な腸管吻合—anatomical side-to-side and functional end-to-end anastomosis. *日外科系連会誌* 25 : 157-160, 2000
- 5) 齊田芳久, 炭山嘉伸, 長尾二郎, 他 : 小腸・結腸の手術—Crohn 病に対する腹腔鏡下手術. *消外* 27 : 829-835, 2004
- 6) Fukunaga M, Kidokoro A, Iba T, et al : Laparoscopy-assisted low anterior resection with a prolapsing technique for low rectal cancer. *Surg Today* 35 : 598-602, 2005

(SAIDA Yoshihisa, et al 東邦大学医療センター大橋病院第 3 外科 : ☎ 153-8515 東京都目黒区大橋 2-17-6)

内視鏡外科手術技術の客観的評価への挑戦：
Hiroshima University Endoscopic Surgical Assessment Device

広島大学大学院内視鏡外科学講座，同 工学研究科複雑システム工学専攻ロボティクス研究室*

岡島 正純 惠木 浩之 吉満 政義
川原 知洋* 栗田 雄一* 金子 真*

日本消化器外科学会雑誌 第40巻 第3号 別刷

研究速報

内視鏡外科手術技術の客観的評価への挑戦 :

Hiroshima University Endoscopic Surgical Assessment Device

広島大学大学院内視鏡外科学講座, 同 工学研究科複雑システム工学専攻ロボティクス研究室*

岡島 正純 惠木 浩之 吉満 政義
川原 知洋* 栗田 雄一* 金子 真*

背景: 腹腔鏡手術の普及に伴い、トレーニングの必要性や技術力評価の重要性が認識されてきた。トレーニングに関する研究は、機器の開発を中心に年々進んできているが、技術力評価に関する研究は海外を中心に進んでいる^{1)~3)}。

目的: 内視鏡外科医の技術の客観的評価は、内視鏡外科手術用デバイスの軌道を正確にモニターし、その起動から操作の正確性や迅速性を分析することによって可能となる。我々が開発した Hiroshima University Endoscopic Surgical Assessment Device (HUESAD) は optical scale sensor, micro encoder, 実験テーブル, 腹腔鏡下手術用鉗子, モニターからなり、コンピューターに接続されている。鉗子の先端位置は、これを動かすことによって生じる二つの角度と鉗子の先端までの距離を optical scale sensor, micro encoder から取得し座標を決定することで得られる。HUESAD が、鉗子の位置を正確にとらえることができるか、また、内視鏡外科手術の正確性と迅速性を評価することが可能かについて検証する。

方法: 1) HUESAD の位置検出精度を高めるためにあらかじめ設定した 14 点のポイントへ 280 回鉗子を置き、得られるデータと真値のズレをもとに補正を施した。2) 一辺 15cm の正方形の頂点に目標となる突起を設置し、スコープはその対角線の延長線上に置いた。腹腔鏡下手術経験 100 例以上の外科医 4 名 (Experts), 医学部学生 6 名 (Novices) を対象とし、以下の二つの Task を課した。Task1: 前後方向に目標点間をデバイス (内視鏡手術用鉗子) で移動。Task2: 左右方向に目標点間をデバイスで移動。Task に要した時間と 2 点間の直線からのズレ (水平方向・垂直方向) を積分して定量化した (時間積分値 mm・s)。統計学的解析は Mann-Whitney U 検定で行い P<0.05 で有意差ありとした。

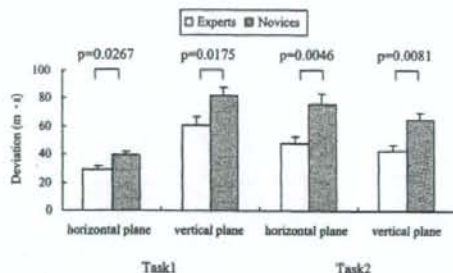
結果・考察: HUESAD の位置検出精度は、平均誤

差 0.92mm と非常に精度が高いものとなった。Task1, 2 において、水平方向・垂直方向いずれも有意に Experts の方が Novices に対して低値 (Task1: p=0.0267, p=0.0175, Task2: p=0.0046, p=0.0081), つまり操作が正確で迅速という評価であった (Fig. 1)。また、スコープと鉗子操作の方向性の検討から coaxial set up の有利性を客観的データとして示したことができた。このように HUESAD は技術力を評価するだけでなく、より安全な内視鏡下外科手術を行うための環境作りの根拠となりうるデータを示すことができると考えている。

Key word: objective assessment of endoscopic skill

文献: 1) Martin JA, Regehr G, Reznick R et al: Objective structured assessment of technical skill (OSATS) for surgical residents. Br J Surg 84: 273-278, 1997 2) Macmillan AL, Cuschieri A: Assessment of innate ability and skills for endoscopic manipulations by the Advanced Dundee Endoscopic Psychomotor Tester: predictive and concurrent validity. Am J Surg 177: 274-277, 1999 3) Moorthy K, Munz Y, Dosis A et al: Motion analysis in the training and assessment of minimally invasive surgery. Min Invasive Ther Allied Technol 12: 137-142, 2003

Fig. 1 The deviation from the ideal course on horizontal and vertical plane.



The Challenge of Objective Assessment of Endoscopic Surgical Skill: Hiroshima University Endoscopic Surgical Assessment Device

Masazumi Okajima, Hiroyuki Egi, Masanori Yoshimitsu, Tomohiro Kawahara*, Yuichi Kurita* and Makoto Kaneko*
Department of Endoscopic surgery/Surgical Science and Department of Artificial Complex Systems Engineering*,
Graduate school of Hiroshima University
<2007年1月31日受理>別刷請求先: 岡島 正純 〒734-8551 広島市南区霞1-2-3 広島大学大学院内視鏡外科学講座

©2007 The Japanese Journal of Gastroenterological Surgery Journal Web Site: <http://www.jgs.or.jp/journal/>

大腸癌に対する内視鏡下手術
直腸癌に対する内視鏡下手術

福永 正氣 杉山 和義 永仮 邦彦
菅野 雅彦 坂本 修一 須田 健
飯田 義人 吉川 征一郎 伊藤 泰智
勝野 剛太郎 津村 秀憲 木所 昭夫

永 井 書 店

特集

消化器癌に対する内視鏡下手術の進歩

大腸癌に対する内視鏡下手術
直腸癌に対する内視鏡下手術

Recent progress in laparoscopic surgery for rectal cancer

福永 正氣*	杉山 和義**	永坂 邦彦**
FUKUNAGA Masahi	SUGIYAMA Kazuyoshi	NAGAKARI Kunihiko
菅野 雅彦**	坂本 修一	須田 健
SUGANO Masahiko	SAKAMOTO Shuichi	SUDA Masaru
飯田 義人	吉川 征一郎	伊藤 泰智
IIDA Yoshito	YOSHIKAWA Seichiro	ITO Yasutomo
勝野 剛太郎	津村 秀憲*	木所 昭夫***
KATSUNO Gotaro	TSUMURA Hidenori	KIDOKORO Akio

直腸癌に対する内視鏡下手術は2005年版大腸癌治療ガイドラインでは標準治療に位置づけられていなため現時点では臨床研究的治療として慎重に適応すべきである。しかし、癌手術の基本を遵守した自律神経を温存し Mesorectal Excision を行う手技の確立、内視鏡下手術用器機の開発改良、低位直腸での吻合法の工夫により困難とされていた課題を克服し、次第に安定した術式へ着実に進歩している。

はじめに

直腸癌に対する内視鏡下手術(RES)は部位的に結腸癌に比し難度が高く、普及も遅れている。短期成績と問題点は明らかになってきたがエビデンスレベルの高い長期成績の評価が不十分である^{1)~4)}。このため2005年度版大腸癌治療ガイドラインでは標準治療に位置づけられていない。しかし癌手術の基本を遵守した手技の習得と技術的な問題点を改良し克服することで、進歩し着実に普及してきた⁵⁾⁶⁾。

本稿では RES の最新の進歩と問題点について概説する。

I. 直腸癌に対する内視鏡下手術の利点・欠点

RES の利点は低侵襲であること、拡大視野により神経温存など繊細な手技が可能なこと、骨盤深部で開腹手術で視野確保が困難な部位も拡大された良好な視野で繊細な操作が可能なことである。画像をスタッフ全員が共有でき、記録が容易なことは全員で術野が監視でき、また教育面でも有用である。

一方、欠点は狭視野であること、二次元画面のため奥行きが把握が困難なこと、触覚が制限されること、ポートを介する操作のためアプローチ方

順天堂大学医学部附属順天堂浦安病院外科 *助教授 **講師 ***教授

Key words: 直腸癌/内視鏡下手術/前方切除術/TME/反転法

0433-2644/07/¥50/頁/JCLS

向が制限されることである。これらの欠点を補い、利点を引き出す工夫が安全で質の高いRESを遂行するうえで不可欠である。

II. 内視鏡下手術の基本コンセプト

RESは安全性と癌の根治性が最優先される。切除範囲、郭清範囲、質において開腹手術と相違があってはならず、RESを選択することで安全性や根治性を低下させることは許されない。

III. 診断の進歩

RESはとくに高い術前診断精度が要求される。内視鏡、超音波内視鏡、3D-CT、MRなど最新の画像診断の進歩により術前に精密な手術プランが可能となり、RESの触診の制限にともなう術中の情報不足を補いつつある。

IV. 内視鏡下手術用器機の進歩

内視鏡下手術用器機の開発、改良は高度な技術が要求される直腸癌手術の進歩に大きく貢献している。高解像度の光学システムは繊細な手技を行ううえで不可欠である。斜視鏡か先端屈曲型のスコープは骨盤底の狭い作業スペースでの操作性と視野確保に有用である。5mm径スコープの解像度も改良され、細径化が進んでいる。電気メス(モノポーラー型、バイポーラー型)、LigaSure(LS)、超音波凝固切開装置(USAD)の開発は出血を徹底して制御できること、術式の簡略化を図ることでよりRESの安全性の向上に貢献している^{7)~9)}。技術的に難度の高い下部直腸の場合では自動縫合器(LST)、自動吻合器(CS)など、より信頼度の高い製品が開発、ラインナップされ、状況に応じ使い分けが可能となってきている¹⁰⁾。

V. 適 応

大腸癌治療ガイドラインではRESは標準治療

に位置づけられていない。このため現時点ではRESは臨床研究的治療としてガイドラインを尊重しつつ施設、術者の技量に応じ患者の十分な同意を得たうえで慎重に適応を決定すべきである。手技に習熟するまではRaのcMP痛までに適応を制限しておくことが安全に導入を進めるうえで妥当と思われる。手技に習熟すると自律神経を温存しMesorectal Excisionを行う術式で根治が可能な症例はRESの非常に良い適応と思われる。

明らかな他臓器浸潤、腹腔内操作で癌に接触する可能性がある場合、小骨盤内で作業スペースが確保できない場合、減圧不能腸閉塞は適応外である。術中にRESでの遂行が困難な場合には迅速に開腹移行を決定する必要がある⁹⁾。

VI. 内視鏡下手術手技の進歩

RESの基本術式は全自律神経温存低位前方切除術である。直腸刺離はTotal Mesorectal Ex-

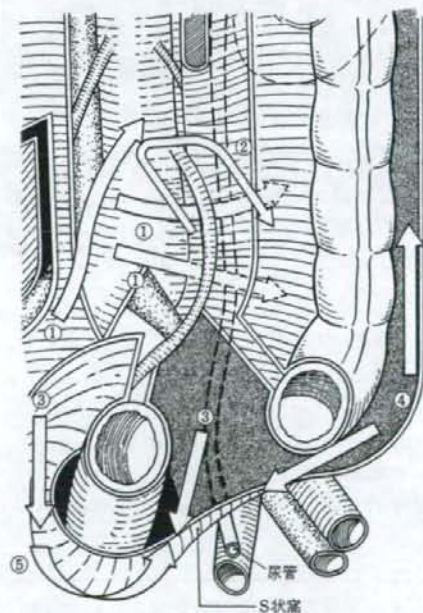


図1 手術手順



図 2
a: IMA 根部での D3 郭清 b: 左結腸動脈温存 D3 郭清

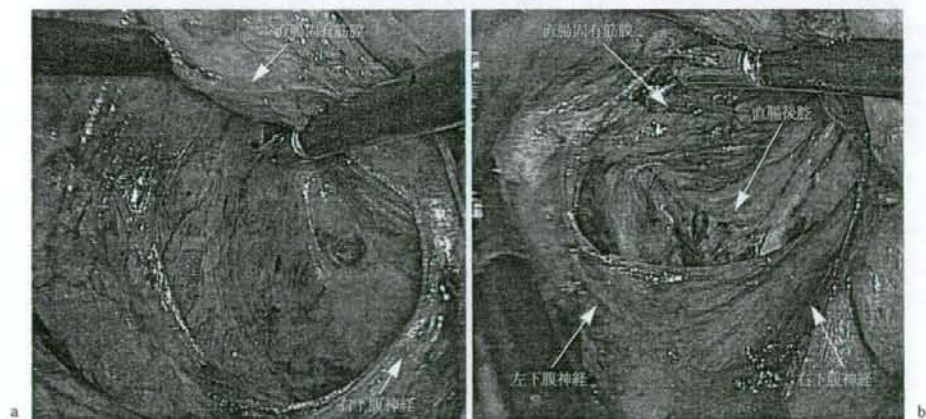


図 3
a: 右下腹神経の温存 b: 直腸後腔の剝離

cision (TME) の剝離層、いわゆる Holy plane¹¹⁾で行うが正確な TME は癌の根治性を高め、局所再発を減らし、しかも機能温存や副損傷を回避するうえで有用である。上部直腸では TME は必要なく、Partial ME (TSME) を行う。

手術手順を図 1 に示す。

ステップ 1 後腹膜剝離

はじめに後腹膜からの S 状結腸、直腸の授動操作を行う。外側アプローチと内側アプローチが

あるが良好な同一視野で内側から外側に容易に広範に剝離できること、早い時期に上下腹神経、尿管、性腺血管などを背側に温存し副損傷を回避できること、引き続き早い時期に中枢側の郭清ができることから内側アプローチを採用する施設が増えている。

ステップ 2 中枢側郭清

中枢側 D3 郭清は左右の腰内臓神経を拡大された良好な視野で確実に温存できる。IMA 根部は

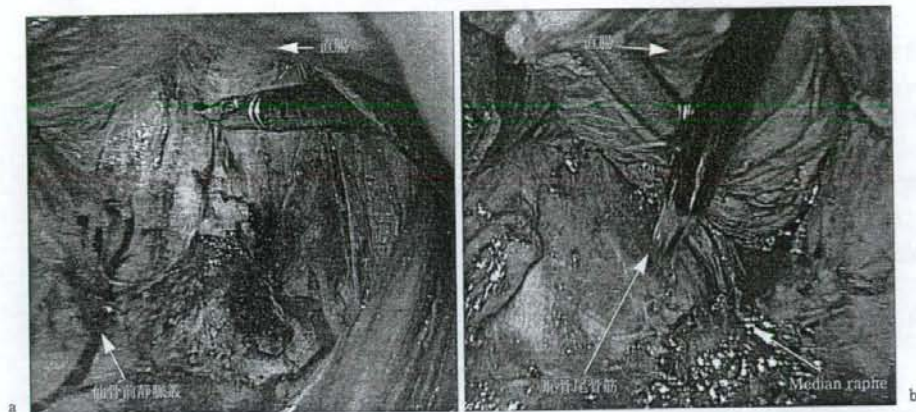


図 4
a: 仙骨前面の剝離 b: 肛門周囲の剝離

中枢側 2 本，末梢側 1 本でクリッピング切離が基本であるが，われわれは LS でシール切離し，クリップレス手術を行っている。左結腸動脈温存する D3 郭清はやや煩雑となるが可能である(図 2)。D2 郭清ではとくに 3D-CT の血管系情報が有用である。IMV の切離は LS で収束切離し，簡略化を図っている。

ステップ 3 直腸周囲剝離

直腸背側の剝離は TME の層で両側の下腹神経を確実に背側に温存し，腹側に直腸固有筋膜を視認しながら骨盤底部まで良好な視野で Holy plane で剝離する(図 3)。側方靭帯は骨盤神経叢を確実に温存し，直腸枝で切離する。この部位の処置法は二通りある。まず直腸前壁の剝離を側方に広げ，直腸の右前壁で先端の鈍な剝離鉗子を慎重に挿入して前内側に向かう neuro vascular bundle の神経枝を外側に温存し膀胱(子宮)直腸間隙に入り直腸枝前面を挙筋上腔まで剝離し，前後より側方靭帯の正確な切離ラインが想定し，USAD で切離する。他は背側より直腸枝と骨盤神経叢を視認しながら順次切離する方法である。直腸前壁の剝離は精囊壁を露出するように Denonvilliers 筋膜を切除側に温存しつつできる

だけ肛門側に剝離を進める。最も視野確保が困難な深部前壁の剝離操作は両側側方靭帯を切離した後で行うと視野確保しやすい。

ステップ 4 左外側腹膜切離

右側より直腸の剝離が十分に行われていると左外側は腹膜のみとなっているため，切離は容易である。直腸前壁で左右の腹膜切開をつなげる。

ステップ 5 骨盤底剝離

骨盤底の剝離は両側の側方靭帯を切離すると直腸は頭側にかなり引き出され骨盤深部の良好な視野が確保できる(図 4)。斜視鏡では見上げで視野確保する。直腸の吊り上げは通常助手の右手鉗子操作で行うが，エンドリトラクトマキシを利用する場合もある。腫瘍近傍では鉗子での直腸間膜の把持操作は避け愛護的な操作を心がける。RES ではやや低位まで剝離すると直腸の切離操作を容易になる。仙骨直腸靭帯を切離し，肛門挙筋を露出するまで剝離を進める。仙骨前面では深い層に入りやすく，仙骨前静脈叢は出血すると止血が困難なため骨盤の三次元的なイメージを描きながら意識して血管の前面を腹側に剝離を進める。Median raphe を切離するとさらに直腸の投動が

得られる。直腸前壁では前立腺の上半をすぎると剝離が困難になる。ここでDenonvilliers筋膜のみを切離するとさらに肛門側の直腸周囲の剝離が容易となる。超低位吻合では直腸壁、恥骨尾骨筋、hiatal ligamentを露出確認し肛門管上縁まで剝離する。この付近の操作では術者が助手が指を肛門から挿入し、これをガイドに剝離すると直腸壁が認識しやすく損傷を回避できる。さらに肛門管周囲を剝離し内外括約筋間溝に入ることも可能である。

ステップ6 直腸切離

RaではTMEは不要で、切離線肛門側直腸間膜を残すようcircumferentialに切離する。直腸間膜切離端は腫瘍肛門側縁からRa 3 cm, Rb 2 cmが必要で、遠位切離端は早期癌で1 cm以上、進行癌で2 cm以上確保する。直腸壁近傍のUSADによる壁損傷に十分注意する。肛門管近傍では直腸間膜がほとんどなく間膜処置はほとんど必要ない。切離部位は術中内視鏡により決定している。切離前に必ず腸鉗子で腸管をクランプして腸管洗浄する。低位の場合には着脱式腸鉗子(AESURAP社製)が有用である。その他、ヒモによる結紮遮断、遮断専用鉗子、TA staplerでの遮断などの工夫が報告されている。

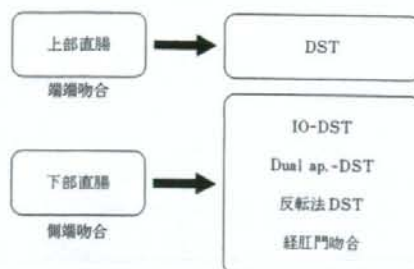
ステップ7 体外操作

恥骨上または臍部に小開腹をおき体外で腸管切除を行い、次いで吻合操作に移る。

VII. 吻合法の進歩

直腸遠位側まで全周性に十分に剝離授動を行う手技の習得は縫合不全を回避し安全な吻合を行ううえで不可欠である。低位直腸ではポートによるアプローチの制限があり直腸に直角に確実に切離し、安定した吻合を行うことが課題であった。技術的には可変式LSTの可動域、アゴの開大幅、確実なステープル形成など改良が少しずつ進められ、以前より使いやすくなり、確実性を増した

表1 腹腔鏡下手術の吻合法



(表1)。

上部直腸では右下腹部のポートより先端可変式LST(Endo GIAユニバーサル)を挿入し直腸に直角に切離する(図5)。下部直腸では斜め切りを避けるため通常恥骨上のポートから可変式LSTを挿入しIO-DSTに備え腹背方向に切離する。厚い組織ではグリーン、薄い組織ではブルーを適宜選択する。LST切離が1回で切離できない場合、ステープル重複部を中央に近い部位とし、これをCSで打ち抜くように45 mmのLSTで計画的に2回で切離する¹⁰⁾。切離回数が3回以上になると縫合不全の頻度が増えるとの報告がある。われわれは2回で確実に切離するための工夫として1回目のLSTを恥骨上ポートから、2回目を右下腹部ポートから挿入して切離するDual approach DSTを症例により施行している(図6)。

その他非屈曲型のエシロンや小切開から開腹用デバイス(TA, TX, アクセス, カーブドカッターなど)を利用して直腸切離をする施設もある。通常のDSTでは端端吻合を、低位では側端吻合で行う。CSのサイズは通常PC-EEAでは31, 34, CDHでは29, 33の腸管径に適合したサイズを選択する。体外処置時、吻合予定部腸管が恥骨結合付近まで楽に到達すれば超低位吻合でも緊張はない。吻合終了後必ず内視鏡か直腸鏡で吻合部を観察し、吻合部出血の有無の確認とリークテストを施行する。最終的に縫合不全の可能性が高い症例ではDiverting Ileostomyを積極的に考慮する必要がある¹²⁾。

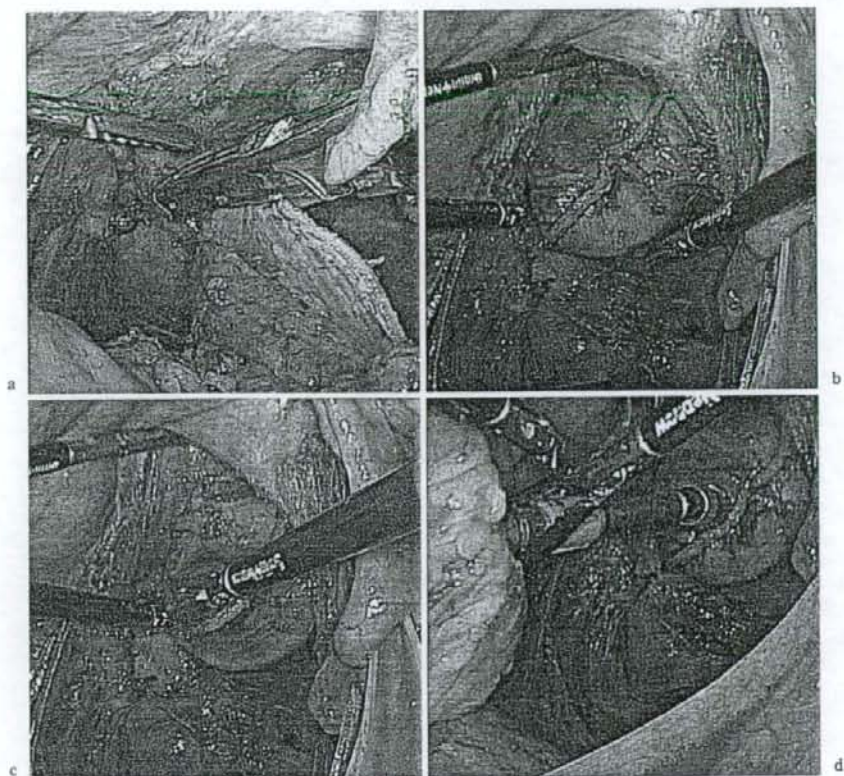


図5 腹腔鏡下 DST 吻合

- a : LSで直腸を長軸に直角に切離するが、1回で切離できない場合は無理せず2回に分けて切離する。
- b : トロカー穿刺はステープルライン中央、直近で、しかもステープル接合部を打ち抜ける部位で行う。
- c : 術者が鉗子で穿刺部位近傍の組織を押しながら穿刺する。
- d : 口側のアンビルを把持し、CS本体の方向を指示し助手と連動し結合操作を行う。

低位直腸の還周率50%以下の癌や切離部位、方向の決定や洗浄が困難な症例では切除予定直腸を体外で直視下に切離する反転法がよい適応である⁹⁾¹⁰⁾(図7)。反転法は直腸を間膜ごと肛門外に反転し直視下に洗浄し、切離部位を正確に決定し、開腹用のTA staplerなどで切離後再び体内に遠位側直腸を還納しDST法で吻合する方法で、RES手技の欠点を補える。

直腸反転が困難な症例やより低位で吻合する症例では経肛門吻合が適応となる¹⁰⁾。直腸超低位の症例に対しては経肛門吻合とRESの組み合わせ

により内肛門括約筋切除など開腹手術と同様に試みられている。

以上のようにRESの適応は次第に低位直腸まで拡大している。実際の吻合時の詳細はわれわれの別の文献を参照されたい¹⁰⁾。

VIII. 側方郭清

ガイドラインでの側方郭清の適応は腫瘍下縁が腹膜反転部より肛門側にあり、かつ固有筋層を越えて浸潤している症例である。RESでの側方郭

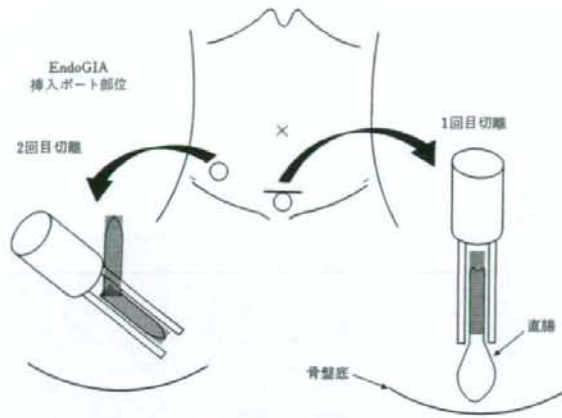


図6 Dual approach DST

自動縫合器を2回で確実に切離するための工夫として1回目を恥骨上ポートから、2回目を右下腹部ポートから挿入して切離する。

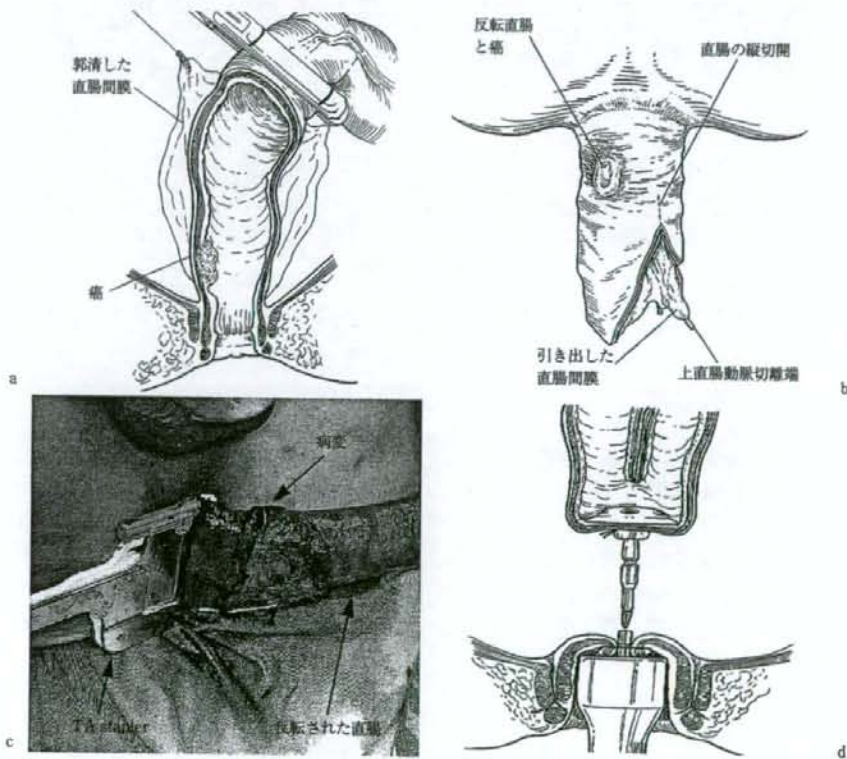


図7 反転法 DST (文献5より)

a: 腹腔鏡下近位側腸管切離 b: 反転された直腸間膜の処置 c: 反転法を利用した直腸切離 d: 腹腔鏡下DST吻合

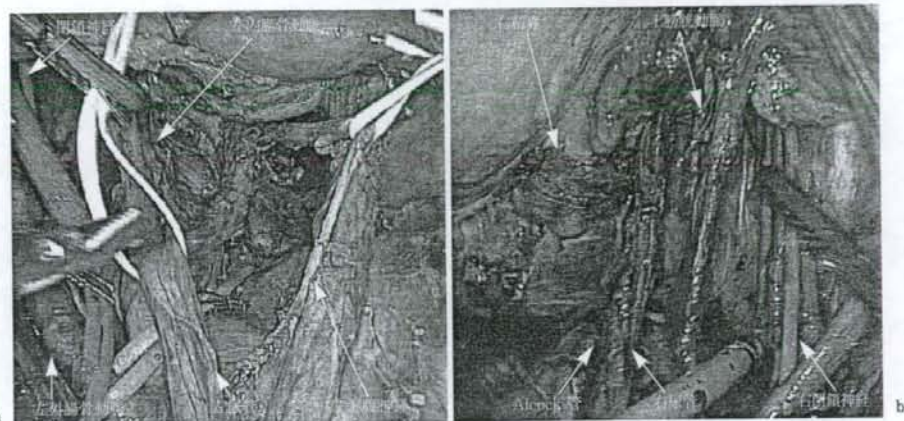


図8 側方郭清
a: 自律神経温存 b: 自律神経非温存

表2 術後合併症

	~40	41~80	81~	計
創感染	6	2	6	14
縫合不全	1	3	5	9
腸炎	0	2	0	2
腸閉塞	0	0	1	1
吻合部出血	0	0	1	1
人工肛門壊死	0	0	1	1

N=220

清は高度な技術が要求され一部の先端的施設で施行されている段階である。手技的にはRESで良視野のもとで自律神経温存郭清も可能と考えるが側方郭清の適応の問題、手術難度が高いこと、時間がかかることなど解決すべき問題が残されている¹⁵⁾(図8)。

IX. 短期成績

RESの導入は結腸の内視鏡下手術をある程度習得した後に段階的に慎重に適応拡大を進める施設が多い。厚生労働省北野班結果報告の術中偶発症は411例中出血が5例、尿管損傷2例、小腸損傷2例などである¹⁷⁾。開腹移行は4.4%で腫瘍側要因11例、出血7例、尿管など他臓器損傷3例など

表3 直腸癌DSTの縫合不全

	症例数	縫合不全	%
RS	44	1	2.3
Ra	77	4	5.2
Rb	49	4	8.2
計	170	9	5.3

Raの1例以外すべて保存的治療

であった²⁾。術後合併症は創感染29例、縫合不全22例、腸閉塞13例などRESに特有な合併症はなかった。自験例220例の成績では術中偶発症は初期にRESのステール形成不全など器械によるもの3例を経験したが最近では減少した。出血が制御できない経験はない。開腹移行率は7例3.2%で、技術的要因によるものは少なく、腫瘍側の要因が多い。術後合併症はDSTの縫合不全9例5.3%で、Rbのみでは8.8%と多くなる(表2, 3)。習熟した施設からの最近の報告ではRESは術中偶発症、開腹移行率とも低率である。縫合不全以外の術後合併症の頻度も高くない^{11)~13)}。縫合不全の頻度は習熟した開腹手術の施設からの報告では10%以下であるがRESではやや高い報告²¹⁾²²⁾と差がない報告に分かれる¹²⁾¹⁶⁾¹⁹⁾²⁰⁾。いずれにしろRESに縫合不全が発生すると利点である低侵襲性が著しく

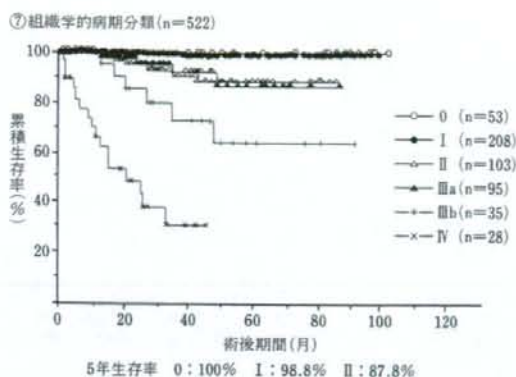


図 9

厚生労働省がん研究助成金「がんにおける体腔鏡手術の適応拡大に関する研究」第2回アンケート調査結果報告より

損なわれる。今後さらに直腸周囲の正確な剝離をする技術の習得、吻合法の工夫、LST、CSなど内視鏡用器機の改良を進めることで縫合不全のない安全確実な吻合を目指す必要がある。

X. 長期成績

直腸癌の長期成績は Randomized Control Trial (RCT) の報告はなく、retrospective であるが再発率、生存率とも開腹手術に劣らない報告が多い²³⁾¹⁶⁾¹⁸⁾。厚生労働省北野班の直腸癌症例522例の病期別5年生存率は0期100%、I期98.8%、II期87.8%、IIIa期86.3%、IIIb期63.8%で、各病期とも開腹手術と差がなかった¹⁷⁾(図9)。われわれの成績では観察中央値38ヵ月でバイアスがあるが5年生存率は0期100%、I期100%、II期100%、IIIa期95%、IIIb期76%と現時点では良好な結果

で、再発形式に差はなく、ポート部再発も現時点で経験ない。今後はさらに慎重な経過観察とRCTによるより質の高いエビデンスによる評価が必要である。

おわりに

直腸癌に対する内視鏡下手術は徐々に普及してきた。手術手技と技術の進歩により低位直腸での吻合などの課題も徐々に克服されつつある。しかし、術者や施設間で技術の格差が大きいのが現状で、限界をわきまえ、安全性と根治性を第一に考え慎重に適応する必要がある。今後、長期成績が開腹手術に比べ非劣性であるRCTによる高いエビデンスが得られればRESは直腸癌の外科治療体系のなかで有用な術式としてさらに広く普及することが予想される。

文 献

- 1) 福永正氣, 木所昭夫, 射場敏明ほか: 大腸癌に対する腹腔鏡下手術の方法と限界 癌の臨床 50: 1007-1017, 2004.
- 2) Kitano S, Kitajima M, Konishi F, et al: Japanese Laparoscopic Surgery Study Group: A multicenter study on laparoscopic surgery for colorectal cancer in Japan. Surg Endosc. 20: 1348-1352, 2006.
- 3) Leroy J, Jamali F, Forbes L, et al: Laparoscopic total mesorectal excision (TME) for rectal cancer surgery: long-term outcomes. Surg Endosc 18: 281-289, 2004.
- 4) Breukink S, Pierie J, Wiggers T: Laparoscopic versus open total mesorectal excision for rectal cancer. Cochrane Database Syst Rev. 2006 18; (4): CD005200.
- 5) 福永正氣, 木所昭夫, 射場敏明ほか: 直腸癌に対する腹腔鏡下手術 消化器外科 28: 777-786, 2005.
- 6) 福永正氣, 木所昭夫, 射場敏明ほか: 直腸癌に対する腹腔鏡下手術: 最近の進歩と問題点. 消化器外科 26: 309-317, 2003.
- 7) 福永正氣, 木所昭夫, 射場敏明ほか: 腹腔鏡下大腸切除術に